HEALTH SCIENCES STANDARD
HX00058319
RECAP


COLLEGE OF PHYSICIANS AND SURGEONS
COLUMBIA UNIVERSITY
1545 GASPAR TALIACOTIUS 1599
THE JEROME P. WEBSTER
LIBRARY OF PLASTIC SURGERY

Digitized by the Internet Archive
in 2010 with funding from
Columbia University Libraries

http://www.archive.org/details/traitdechirurg00lede

TRAITÉ
DE CHIRURGIE
CLINIQUE ET OPÉRATOIRE

V

ŒIL, OREILLES, NEZ

CRANE ET FACE

TUMEURS CONGÉNITALES ET MALFORMATIONS

MACHOIRES

Le Traité de Chirurgie clinique et opératoire *formera* 10 *vol. gr.in*-8

COLLABORATEURS

ALBARRAN, professeur agrégé à la Faculté de médecine de Paris, chirurgien des hôpitaux.

ARROU, chirurgien des hôpitaux de Paris.

BINAUD (J.-William), professeur agrégé à la Faculté de médecine de Bordeaux, chirurgien des hôpitaux.

BRODIER (H.), chef de clinique chirurgicale à la Faculté de médecine de Paris.

CAHIER, médecin-major de 1re classe, professeur agrégé au Val-de-Grâce.

CASTEX (A.), chargé du cours de laryngologie, rhinologie et otologie, à la Faculté de médecine de Paris.

CHIPAULT (A.), assistant de consultation chirurgicale à la Salpêtrière.

FAURE (J.-L.), chirurgien des hôpitaux de Paris.

GANGOLPHE (Michel), professeur agrégé à la Faculté de médecine de Lyon, chirurgien-major désigné de l'Hôtel-Dieu.

GUINARD (A.), chirurgien des hôpitaux de Paris.

JABOULAY (M.) professeur agrégé à la Faculté de médecine de Lyon, chirurgien-major désigné de l'Hôtel-Dieu.

LEGUEU, chirurgien des hôpitaux de Paris.

LUBET-BARBON (F.), ancien interne des hôpitaux de Paris.

LYOT (C.), chirurgien des hôpitaux de Paris.

MAUCLAIRE (Pl.), prosecteur à la Faculté de médecine de Paris, chef de clinique chirurgicale à la Faculté.

MORESTIN (H.), prosecteur à la Faculté de médecine de Paris.

NIMIER (H.), médecin-major de 1re classe, professeur au Val-de-Grâce.

PICHEVIN, chef des travaux gynécologiques à l'hôpital Necker.

RICARD (A.), professeur agrégé à la Faculté de médecine de Paris, chirurgien des hôpitaux.

RIEFFEL (H.), chirurgien des hôpitaux de Paris.

SCHWARTZ (Ed.), professeur agrégé à la Faculté de médecine de Paris, chirurgien de l'hôpital Cochin.

SEBILEAU (Pierre), professeur agrégé à la Faculté de médecine de Paris, chirurgien des hôpitaux.

SOULIGOUX (Ch.), prosecteur à la Faculté de médecine de Paris, chef de clinique chirurgicale à la Faculté.

TERSON (Albert), chef de clinique ophtalmologique de la Faculté de médecine (Hôtel-Dieu).

VILLAR (F.), professeur agrégé à la Faculté de médecine de Bordeaux, chirurgien des hôpitaux.

9224-94. — Corbeil. Imprimerie Éd. Crété.

TRAITÉ
DE CHIRURGIE
CLINIQUE ET OPÉRATOIRE

PUBLIÉ SOUS LA DIRECTION DE MM.

A. LE DENTU
Professeur de clinique chirurgicale à la Faculté de Médecine de Paris.
Membre de l'Académie de Médecine
Chirurgien de l'hôpital Necker.

PIERRE DELBET
Professeur agrégé à la faculté de Médecine de Paris.
Chirurgien des hôpitaux

TOME CINQUIÈME

ŒIL, OREILLES, NEZ
CRANE ET FACE

TUMEURS CONGÉNITALES ET MALFORMATIONS

MACHOIRES

PAR MM.

A. TERSON, A. CASTEX, A. LE DENTU, H. NIMIER

AVEC 241 FIGURES INTERCALÉES DANS LE TEXTE

PARIS
LIBRAIRIE J.-B. BAILLIÈRE ET FILS
19, Rue Hautefeuille, près du Boulevard Saint-Germain

1897

Tous droits réservés

TRAITÉ

DE

CHIRURGIE

CLINIQUE ET OPÉRATOIRE

MALADIES DE L'ŒIL

PAR

ALBERT TERSON

Chef de clinique ophtalmologique à la Faculté de médecine de Paris (Hôtel-Dieu).

Le lecteur trouvera ici les indications relatives à l'ophtalmologie essentielles au praticien. Nous avons dû être bref au point de vue de l'anatomie pathologique ; par contre, nous avons insisté sur ce que tout médecin doit savoir du diagnostic et du traitement des maladies des yeux.

Comme l'ont dit MM. Le Dentu et Pierre Delbet, dans les premières pages de ce *Traité*, nous avons restreint considérablement la place accordée aux lésions profondes du globe oculaire, aux amblyopies et aux anomalies de la réfraction.

Voici le plan de notre travail : après avoir indiqué la *marche à suivre dans l'examen d'une affection oculaire*, et exposé avec concision les procédés accessoires qui conduisent aujourd'hui plus sûrement à un bon résultat opératoire (*anesthésie, antisepsie, instrumentation choisie*), nous suivrons l'ordre anatomique. Un grand nombre d'affections *cornéennes*, qui peuvent gagner l'intérieur de l'œil et le détruire, n'ont d'autre origine que des lésions préexistantes de la *conjonctive*, des *voies lacrymales* et des *paupières*. Il est donc logique d'étudier d'abord ces dernières, surtout depuis ce que nous savons

des *processus de l'infection microbienne de l'œil*. Nous consacrerons les chapitres suivants à la *sclérotique*, à l'*iris* et à la *choroïde*, puis nous résumerons les maladies de la *rétine* et du *nerf optique*, celles du *cristallin* et du *corps vitré*. Enfin les *tumeurs intra oculaires*, le *glaucome*, les *traumatismes du globe*, d'un intérêt si général, seront traités avec les développements que nécessite leur importance clinique.

Les affections des *muscles de l'œil* et de l'*orbite*, confinées dans la loge périoculaire, constituent la dernière partie.

MARCHE A SUIVRE DANS L'EXAMEN CLINIQUE DE L'ŒIL.

Une affection oculaire n'est souvent que le résultat ou la lésion concomitante d'une altération générale du reste de l'organisme ou d'un viscère éloigné ou rapproché de l'œil. Si l'examen complet de l'œil tient la plus large place dans l'examen total du malade, il n'en est pas moins vrai que l'examen du cœur, des urines, du tube digestif, du nez, des dents, etc., peut avoir une haute importance et une influence décisive sur le diagnostic étiologique et le traitement correspondant. C'est donc la marche à suivre dans l'examen de l'œil et de ses annexes (paupières, voies lacrymales, orbite), l'examen des autres organes et des diverses fonctions, complétant, dans la majorité des cas, le précédent, que nous allons exposer ici.

Après un examen à distance (aspect spécial de la marche des amaurotiques, des cataractés, etc.), une comparaison rapide des deux yeux et un interrogatoire consistant à demander aux malades l'époque de début de la maladie, l'uni ou bilatéralité, la présence ou l'absence de douleur et de rougeur, l'affaiblissement lent ou subit de la vision de près ou de loin, on explore les parties externes de l'œil. On note les difformités, le fonctionnement plus ou moins normal de la paupière supérieure, le degré d'oblitération ou d'éversion des points lacrymaux, l'absence ou la présence d'une dacryocystite par une rapide pression sur la région du *sac lacrymal*; enfin l'état du bord ciliaire.

On examine ensuite à fond le *sac conjonctival* où l'on découvre quelquefois des corps étrangers imprévus. On retourne la paupière supérieure, en prenant les cils avec le pouce et l'index de la main gauche, après avoir dit au malade de regarder en bas; avec l'index de la main droite, on appuie sur la paupière attirée en avant et elle se retourne d'elle-même. On explore ensuite la glande lacrymale palpébrale, le repli semi-lunaire et la caroncule; il ne reste plus qu'à examiner le globe de l'œil.

On notera d'abord la position du globe, qui peut être plus ou moins dévié ou projeté en avant (strabisme, exophtalmie). On appréciera la *tension de l'œil* entre les deux index, absolument comme la fluctuation d'un abcès. Certains emploient des *tonomètres*, mais

leurs résultats sont variables et ces instruments sont peu pratiques.

Pour l'examen de la *cornée* et de la *sclérotique*, les écarteurs des paupières sont souvent nécessaires chez les enfants. On ne confondra pas la rougeur uniforme et superficielle de la conjonctive enflammée avec la rougeur sclérale profonde, avec cercle périkératique résultant (sclérite, iritis) de la réplétion du cercle vasculaire ciliaire antérieur.

L'éclairage oblique avec la loupe (fig. 1), l'examen, avec une ou deux loupes, avec l'ophtalmoscope (miroir plan doublé de + 15 D.) décèleront le siège exact des opacités cornéennes, de même que toutes

Fig. 1. — Éclairage latéral.

les lésions siégeant dans la chambre antérieure, l'iris et le cristallin. On examinera avec soin les deux pupilles, leur forme et leur siège, leurs réflexes lumineux et accommodateur.

La dilatation artificielle momentanée (par la cocaïne) et non par l'atropine, d'action trop prolongée ou dangereuse) est souvent utile.

Il est bien rarement nécessaire d'examiner la température locale avec des thermomètres spéciaux. (Gradenigo, Michel.)

Il nous reste maintenant à parler de la façon d'éclairer l'intérieur de l'œil, d'examiner l'étendue et la puissance de sa vision, enfin des anomalies de la réfraction.

On peut éclairer l'intérieur de l'œil par deux méthodes : 1° par la pupille (ophtalmoscopie) ; 2° en appuyant sur la conjonctive une lampe électrique spéciale (éclairage par contact).

L'ophtalmoscope a été inventé par Helmholtz en 1851 : son emploi a fait en oculistique une révolution fondamentale. Helmholtz examinait l'œil par le procédé de l'*image droite*.

La méthode à l'*image renversée* (Ruete) est la plus commode et la plus usuelle : elle permet d'avoir une vue d'ensemble du fond de l'œil et de faire un diagnostic rapide.

Mais le procédé de l'image droite complète heureusement le précédent dans tous les cas difficiles, car il donne un grossissement beau-

coup plus considérable et permet d'apprécier les détails les plus délicats.

L'ophtalmoscopie est devenue tellement complexe qu'elle constitue une science à part et nécessite l'usage d'atlas contenant une foule de planches représentant les diverses modalités du fond de l'œil normal et pathologique. En dehors des *Atlas* de Jaeger, Liebreich, Bouchut, Gowers, Galezowski et Œller, dont les dimensions sont peu pratiques, nous mentionnerons spécialement l'*Ophtalmoscopie clinique* de Wecker et Masselon (1) et l'*Atlas-Manuel* du professeur Haab (2).

L'examen ophtalmoscopique nécessite un long apprentissage et nous renvoyons pour tous ses détails aux deux livres précédemment signalés (examen de la papille, de la macula et des régions périphériques du fond de l'œil). L'ophtalmoscope est aussi d'une grande utilité pour mesurer la *réfraction* du sujet examiné. Les rayons sortant de l'œil emmétrope sont parallèles, mais ceux sortant de l'œil myope sont convergents, divergents pour l'œil hypermétrope. Il sera nécessaire dans ces derniers cas, pour obtenir une image *droite nette*, de faire passer derrière le miroir des verres concaves ou convexes corrigeant le défaut de réfraction qui se trouve dès lors déterminé.

Il existe de nombreux modèles d'ophtalmoscopes à réfraction et on ne doit utiliser que ceux-là, l'ophtalmoscope simple (Follin, Liebreich) ne pouvant fournir les résultats dont nous parlons. Le modèle du professeur Panas, en y ajoutant deux petites lentilles mobilisables, l'une de + 15 D. pour l'examen de la cornée et du cristallin, l'autre variable, pour corriger l'amétropie fréquente de l'observateur, est des plus pratiques ; plusieurs autres instruments (Parent, Morton, Haab) sont aussi d'un excellent usage.

On peut déterminer la myopie, l'hypermétropie et l'astigmatisme par l'examen à l'image droite : néanmoins le procédé de la skiascopie est plus simple pour la détermination de l'astigmatisme. C'est par le procédé de l'image droite qu'on déterminera aussi les *inégalités du fond de l'œil*, les saillies papillaires ou autres donnant une hypermétropie à leur niveau, tandis que les excavations offrent une réaction myopique. La rapidité du *déplacement parallactique* donne aussi des renseignements dans ces divers cas.

Quant aux opacités du corps vitré, de même que celles du cristallin, on les examinera en profitant de la lumière du miroir plan faiblement éclairant, puis on les observera avec le miroir concave à court foyer, de Parent, doublé de + 15 dioptries.

Dans certains cas de corps étrangers et de parasites du fond de

1. Dr Wecker et Masselon, Ophtalmoscopie clinique, Paris, 1891.

2. Haab, Atlas-Manuel d'ophtalmoscopie, édition française, par A. Terson et Cantonnet, avec 61 planches chromolithographiées et 14 figures intercalées dans le texte. Paris, 1896.

l'œil nécessitant une extraction, l'ophtalmoscope à localisation de A. Graefe peut être utile (1).

L'œil artificiel (Perrin, Parent) et l'œil du lapin sont de bons objets d'étude pour le commençant.

Enfin l'ophtalmoscope permet de déterminer la réfraction, non plus par l'image droite, mais par une méthode où il n'est pas même nécessaire de voir le fond de l'œil : c'est la *kératoscopie* de Cuignet (1874), qui porte actuellement le nom de *skiascopie*, tandis que celui de *kératoscopie* est réservé à un autre procédé d'investigation (Placido, Javal, de Wecker). Elle consiste à étudier la marche de l'ombre qui se produit dans la pupille quand on envoie à une distance de 1m,20 des rayons dans l'intérieur de l'œil avec le miroir ophtalmoscopique ordinaire : les ombres sont de sens différents suivant la réfraction (myopie, hypermétropie, astigmatisme) du sujet, et l'ombre *change de sens*, lorsqu'un verre progressif placé devant l'œil observé dans une monture de lunettes, ou mieux dans une échelle que tient le malade (Parent, Chibret, Antonelli), corrige la réfraction. On arrive rapidement par cette méthode à avoir des renseignements précis et objectifs sur la réfraction de l'œil observé. L'ouvrage du Dr Billot (2) constitue un petit guide excellent pour le praticien. Mentionnons aussi les divers travaux théoriques et pratiques du Dr Parent (3), à qui on doit les plus grands perfectionnements de la méthode de Cuignet.

A côté de l'ophtalmoscopie proprement dite, se trouve le procédé d'éclairage de l'œil par contact (Voy. *Tumeurs intraoculaires*), analogue à celui dont se servent les rhinologistes pour éclairer le sinus maxillaire. La lampe s'applique directement sur la sclérotique de l'œil cocaïnisé et la pupille apparaît vivement éclairée : on peut même voir, chez certains sujets, la bande noire des procès ciliaires apparaître sur la coque oculaire devenue translucide. Malgré les causes d'erreur qui se produisent quelquefois, cet appareil semble destiné à rendre des services, quand l'œil, inéclairable par l'ophtalmoscope, renferme des néoplasies (sarcomes du corps ciliaire, corps étrangers du cristallin, etc.). Cet examen peut conduire dans des cas, qui resteraient dans le doute, à l'énucléation ou à l'abstention.

Après l'examen extérieur et l'examen ophtalmoscopique, on passera à l'examen fonctionnel de chaque œil séparément.

On peut commencer par examiner le *champ visuel*, qui donne au médecin des résultats d'une importance capitale pour certains diagnostics (hystérie, etc.), de même que l'oculiste est tout de suite mis sur la voie dans quelques processus au début desquels

(1) A. Graefe, *Archiv fur Ophl.*, Bd. I, 1882, p. 98.

(2) Billot. Détermination de la réfraction oculaire par la kératoscopie. Paris, 1893.

(3) Parent, *Recueil d'opht.*, 1880 et *Soc. franç. d'opht.*, 1895

des hésitations sont permises : glaucome simple, rétinites pigmentaires peu marquées, héméralopie, etc.). On se sert soit du *campimètre*, soit du *périmètre*, dont Aubert et Förster ont généralisé l'emploi. Ce dernier instrument donne des résultats plus *exacts* et est préférable. On peut mieux surveiller la direction des regards du malade : de plus, la surface de projection est sphérique. L'examen rapide du champ visuel, sans instruments, avec deux bougies, ou avec le doigt, est tellement incomplet que nous ne saurions le recommander, d'autant plus que l'emploi du périmètre est extrêmement facile et qu'il en existe plusieurs de portatifs. (Bagot, Jocqs.)

Il a été publié, en plus des chapitres existant dans les divers Traités d'ophtalmologie, de très utiles contributions d'ensemble, sur le champ visuel, que le lecteur consultera avec fruit (1).

Le champ visuel pour les *couleurs* (bleu, rouge, vert, de dehors en dedans) devra être également noté avec soin sur la feuille périmétrique.

Avec le même appareil, on mesure le strabisme possible et on prend le *champ d'excursion* des mouvements oculaires : l'étude de ce champ du regard est capital, dès que l'on soupçonne un trouble dans la motilité du globe oculaire.

Muni du périmètre, on examinera avec le champ visuel périphérique et ses rétrécissements pour le blanc et les couleurs, son étendue générale dont une moitié peut manquer sur chaque œil (hémianopsie), et dont diverses parties centrales ou paracentrales peuvent être abolies (*scotomes* centraux ou paracentraux), apparaissant, les uns *positifs* sous forme d'une tache noire, les autres *négatifs*, constituant une lacune dans laquelle le malade ne perçoit pas.

L'importance pratique de l'examen du champ visuel est extrême : de la constatation des rétrécissements caractéristiques, et des scotomes, naît souvent le diagnostic. Parallèlement à la succession des tableaux ophtalmoscopiques et aux diverses variétés d'amblyopie, se trouve donc la série des champs visuels correspondants, qui a une relation directe avec les lésions ophtalmoscopiques et amblyopiques : l'ensemble de ces diverses lésions ne prend son importance réelle que si on les met en rapport.

L'hémianopsie permet souvent la localisation, en avant du chiasma, en arrière du chiasma, au niveau des bandelettes optiques, ou même au niveau des centres optiques corticaux (*cuneus*), d'une tumeur, d'une hémorragie, d'un foyer de ramollissement ou d'un processus spécial (acromégalie). Seule la recherche du champ visuel permet de déceler l'amblyopie souvent mal interprétée, le fond de l'œil étant le plus souvent normal.

1. Ole Bull, Périmètre. Bonn, 1895. — Haab, Die wichtigsten Störungen des Gesichtsfelders, avec tableaux en couleurs, Breslau, 1893.

On vérifiera la perception et la projection lumineuses avec une bougie ou avec l'éclairage ophtalmoscopique intermittent.

L'examen du sens lumineux avec les divers *photomètres* (Förster) est moins utile pour le diagnostic que les méthodes précédentes : il peut rendre service au cours de l'héméralopie.

On complétera l'examen du champ de regard par l'étude de l'*insuffisance musculaire*, si elle existe, de la *diplopie monoculaire* et *binoculaire* par l'emploi des verres rouges. Voy. *Paralysies oculaires*.

Une fois ces diverses constatations faites, on passera à l'examen de l'*acuité visuelle* pour la *vue de loin*, à l'étude des diverses anomalies de la réfraction, à l'étude de la *vision de près* (accommodation pour la lecture et pour les couleurs), à l'examen de la vision binoculaire.

On s'assure que l'acuité visuelle est abaissée par un défaut de réfraction sans lésion ophtalmoscopique, quand le *trou sténopéïque* placé au-devant de l'œil malade relève considérablement la vision, à la manière d'un petit diaphragme, tandis qu'il obscurcit la vision, s'il y a une lésion ophtalmoscopique grave. Puis on fait passer diverses séries de verres dans la lunette d'essai.

Les échelles si nombreuses dont on se sert pour l'examen de l'acuité visuelle (les plus usuelles sont celles de Wecker, de Parinaud et de Parent) seront placées à 5 mètres du sujet, pour supprimer tout effort d'accommodation. Il existe des échelles spéciales (signes particuliers, chiffres) pour les *illettrés*.

Il sera bon de n'examiner l'acuité visuelle qu'après avoir autant que possible déterminé la réfraction, surtout par la skiascopie, moyen le plus pratique. On évitera ainsi les fausses routes et une grande perte de temps.

Les *optomètres* sont facilement remplacés par la skiascopie, qui se fait avec l'ophtalmoscope ordinaire. L'ophtalmomètre (1) de Javal et Schiötz fournit des renseignements rapides sur l'astigmatisme, mais, avec un peu d'exercice, la skiascopie et les échelles à skiascopie permettent d'obtenir des résultats équivalents.

Nous allons signaler les diverses anomalies de la réfraction, leur détermination et leur traitement.

Anomalies de la réfraction (2). — La *myopie* est une véritable maladie de l'œil, dont un des symptômes est le trouble visuel provenant au début de l'allongement progressif du globe. Il s'agit d'une distension progressive de *tout* l'hémisphère postérieur de l'œil, favorisée par l'hérédité, la convergence (les borgnes et les professions à vision monoculaire (horlogers) ont en général une myopie station-

(1) Javal, Mémoires d'ophtalmométrie. Paris, 1891.

(2) A. Imbert, Les anomalies de la vision. Paris, 1889. — Traité de physique biologique. Paris, 1895. — G. Martin, Myopie, Hyperopie, Astigmie. Paris, 1895.

naire, peut-être l'accommodation, et se produisant surtout dans la région sclérale embryologiquement plus faible (protubérance de von Ammon). Le staphylome scléral progressif, l'atrophie choroïdienne, la distension des vaisseaux, l'obliquité de la papille, les lésions maculaires et choroïdiennes généralisées, l'insuffisance musculaire, enfin les lésions rétiniennes, vitréennes et cristalliniennes viennent assombrir le pronostic de la myopie : l'œil myope est un œil peu résistant, qui reçoit le contre-coup des fatigues, des états nerveux et des infections générales.

L'hygiène de la vue, surtout l'hygiène scolaire, la suppression intermittente de la convergence, la médication iodo-bromurée, les cures d'atropine, une hygiène sédative, peuvent arrêter l'évolution grave des *myopies* progressives. Le port de verres appropriés y contribue aussi. Chez les myopes faibles jusqu'à 4 D., les verres pour la vue de près sont inutiles et dangereux ; on conseillera avant tout au malade de se tenir à la plus grande distance possible de son travail, et on prescrira un verre donnant de loin une vision suffisante.

Au-dessus de 4 D. jusqu'à 7 D., on donnera pour la vue de loin des verres d'un tiers plus faibles que la myopie, et de près des verres égaux à la moitié de la myopie.

Au-dessus de 7 D., on restera dans les données précédentes pour la vue de loin, et on diminuera les verres de 1 à 2 D. pour la vue de près, suivant les cas. Les myopes extrêmes se trouvent bien de l'usage d'une lentille convexe à main, donnant une image renversée, mais très nette. (De Wecker et Masselon.)

On s'inspirera des circonstances pour donner les verres pour la vision intermédiaire à la vue de loin et de près (peinture, piano, musique, etc.).

On ne négligera pas de corriger l'astigmatisme concomitant.

Dans certains cas, on a, depuis Desmonceaux, oculiste français du XVIII siècle, proposé et pratiqué l'extraction du cristallin transparent dans les hauts degrés de myopie (Fukala, Vacher) : il n'est point certain que cette intervention, nécessitant en général plusieurs opérations secondaires, arrête toujours l'évolution des lésions choroïdiennes, et elle présente quelquefois de graves dangers immédiats ou consécutifs : de plus, elle laisse subsister les inconvénients de la convergence et elle supprime l'accommodation.

L'*hypermétropie* (ou hyperopie), due à la brièveté de l'œil, sera corrigée par le port de verres convexes, surtout pour la vue de près, et dans les cas très accentués, pour la vue de loin et de près.

L'*astigmatisme* (ou astigmie), *simple, composé, mixte*, sera corrigé par des verres cylindriques ou sphéro-cylindriques, après la détermination par la skiascopie (méthode la plus simple avec les échelles appropriées), contrôlée par l'examen au *cadran* spécial ou à la *croix*. (Bull.)

On a proposé un traitement *opératoire* par incisions cornéennes, encore à l'étude. (Pflüger.)

L'*anisométropie* ne sera corrigée qu'autant qu'aucun des yeux n'est emmétrope ou de variété opposée de réfraction.

On examine ensuite la vision pour les couleurs avec les laines de diverses couleurs suivant la méthode de *Holmgren*.

Quant à l'état de l'*accommodation*, on sera mis sur la voie de la paralysie de l'accommodation en voyant la paralysie de la pupille dilatée qui l'accompagne souvent. On vérifiera le degré de *presbytie*, l'amplitude de l'accommodation et de la convergence, l'exercice de la vision binoculaire (procédé de Heryng).

Enfin on tâchera de déceler les diverses variétés d'*asthénopie*.

Bornons-nous à mentionner la numération définitive en *dioptries*, les soins à donner au choix de la *monture* de lunettes, aux verres doubles dans certains cas verres à la Franklin, aux montures spéciales pour astigmates. (Motais.)

On vérifiera le numéro des lunettes déjà portées, soit par le procédé des opticiens, soit avec le phacomètre de Genève.

L'étude des *images de Purkinje* est importante pour le diagnostic des déplacements cristalliniens.

L'examen de la vision, fait comme nous venons de l'énoncer, aura permis de trouver une lésion du fond de l'œil ou de ses membranes expliquant l'affaiblissement ou la disparition de la vue, ou bien il n'y a aucune lésion ophtalmoscopique et il existe une amblyopie ou une amaurose dont on recherchera la cause cérébrale ou générale.

On redoublera de précautions dans les cas médico-légaux, ou s'il s'agit d'un examen spécial (1).

Enfin on s'assurera, dans bien des cas, qu'il n'y a pas *simulation* (2) de la part du sujet examiné.

On emploiera les *échelles de Stilling*, formées de caractères rouges ou verts : on couvre l'œil prétendu sain d'un verre rouge ou vert qui neutralise la vision des caractères de l'échelle, et le malade se trahit en lisant avec l'œil malade. Les boîtes de Flees, de Maréchal, la méthode du prisme, le stéréoscope seront encore fort utiles pour compléter l'examen. Il est plus difficile de déjouer les assertions fausses d'un sujet qui atteint d'une lésion objective, exagère notablement son affaiblissement de l'acuité visuelle.

La recherche des *phosphènes* Serres d'Uzès est ordinairement inutile et ne donne pas de résultats sûrs.

(1) Consulter la récente Instruction pour l'aptitude au service militaire du 13 mars 1894. — A.-J. Barthélemy, L'examen de la vision devant les conseils de revision et de réforme dans la marine et dans l'armée, Paris, 1890. — P. Ribbard, Examen de la vision chez les employés de chemins de fer, Paris, 1880.

(2) Galezowski, Traité des maladies des yeux, 3e édit., Paris, 1888.

Il ne faut pas croire qu'après l'examen de l'œil, tout est terminé. On examinera donc, dans les maladies du fond de l'œil en particulier, le système nerveux dont l'œil est une dépendance directe, les *urines*, à tous points de vue, l'appareil digestif et ses annexes, si souvent en cause, le cœur et quelquefois le sang (*spectroscopie, numération des globules, hémato-manométrie*), l'appareil génital, la peau, et les cavités céphaliques (fosses nasales, sinus périorbitaires, bouche, dents et pharynx, oreilles). On tâchera, dans les affections des paupières, de la conjonctive, des voies lacrymales et de la cornée, de compléter le diagnostic clinique, qui peut être en suspens au début, par le *diagnostic bactériologique*. Un interrogatoire plus fouillé portera sur les diathèses antérieures, la profession et les conditions d'existence (nombreuses maladies professionnelles et familiales).

On se rappellera que, si un examen aussi complet est inutile dans un grand nombre de cas, il en est d'autres où il aboutit seul à la découverte de l'origine de la maladie, par conséquent au traitement logique et efficace. Scientifiquement, une *observation mal prise est impossible à réparer*, si la mort du sujet met à la disposition de l'ophtalmologiste des pièces histologiques et microbiologiques, qui ont besoin d'une *très complète observation clinique préalable*. Pratiquement, elle donne l'incertitude là où une erreur de diagnostic et de thérapeutique aurait été facile à éviter dès le début, en mettant en œuvre l'ensemble des recherches nécessaires. Les progrès réalisés dans la seconde moitié de ce siècle ont été immenses et ont permis d'arriver, par une foule de moyens combinés, à une extrême précision dans l'examen fonctionnel et objectif de l'œil; mais il ne prend sa valeur que si l'ophtalmologiste est doublé d'un médecin et d'un chirurgien ayant de sérieuses connaissances générales [1].

ANESTHÉSIE OCULAIRE.

Peu après la découverte de l'anesthésie générale, l'éther et le chloroforme furent utilisés pour les opérations oculaires. Jusqu'à l'invention de l'anesthésie *locale*, les avis furent très partagés : en Angleterre, presque tous les oculistes endormaient systématiquement, même pour la cataracte; dans les autres pays, à part quelques exceptions, on employait l'anesthésie générale seulement pour les enfants et les malades indociles, ou pour des opérations déterminées (énucléation, etc.).

L'application de la cocaïne à la chirurgie oculaire par Köller (1884) inaugura une ère nouvelle, et, depuis, aucun autre anesthésique

1. Consulter, en plus des ouvrages déjà signalés : Dr Wecker et Landolt, Traité d'op'il., t. I. — Masselon, Examen fonctionnel de l'œil, Paris, 1890. — Vignes, Technique de l'exploration oculaire, Paris, 1895.

local strophantine, ouabaïne, érythrophléine, etc.), ne l'a supplantée.

Nous examinerons successivement les indications et le mode d'emploi de l'*anesthésie générale* et de l'*anesthésie locale*.

L'ANESTHÉSIE GÉNÉRALE sera faite plutôt au chloroforme qu'à l'éther; on agira avec prudence, vu le nombre assez grand d'accidents notés au cours des opérations sur l'œil (Dastre). Mais il faut une anesthésie *totale*, pour qu'elle soit utile et pour que le malade ne vienne pas par des efforts prématurés amener des complications du côté de l'œil opéré (issue du corps vitré, hémorragies, etc.). Les indications et contre-indications (1) tirées de l'état général ou viscéral du sujet, sont les mêmes que pour toute opération chirurgicale sur la face.

On emploiera autant que possible la méthode des doses petites et continues (Peyraud, Labbé), excepté chez les enfants, où la méthode *massive* est indiquée.

Un flacon stilligoutte, la pince à langue, ou une simple cuiller, et des éponges montées, seront toujours sous la main : le cornet de la marine est préférable à la compresse flottante, qui contamine l'œil et les paupières.

Le protoxyde d'azote et le bromure d'éthyle ont ici des inconvénients (réveil brusque et imprévu) supérieurs à leurs avantages.

Les méthodes mixtes (morphine, atropine et chloroforme) n'ont pas prévalu.

L'ANESTHÉSIE LOCALE, par la cocaïne, se fait, soit par instillations, soit par injections (sous-cutanées et sous-conjonctivales). Les instillations seront faites ordinairement à 1/40, à 1/20, s'il y a lieu d'obtenir un effet plus marqué (iridectomie, etc.). Chez quelques sujets et chez les enfants où de simples instillations ont pu donner de légers signes d'intoxication, on comprimera le point lacrymal inférieur, ou on l'ectropionnera pendant les instillations. Deux ou trois instillations sont suffisantes pour l'œil non enflammé : mais, dans le glaucome et dans les yeux enflammés, les instillations même à 1/20 ne donnent qu'un résultat *peu accentué*, et on peut être obligé de recourir à l'anesthésie générale. Dans les yeux non enflammés, on évitera les instillations à doses trop fortes et trop répétées, la cocaïne entraînant la desquamation de l'épithélium cornéen.

L'anesthésie est suffisante au bout de cinq minutes. Le tiraillement de l'iris cause une certaine douleur, à moins d'injection de cocaïne dans la chambre antérieure avec une canule spéciale ou peut-être d'injection sous-conjonctivale. La cocaïne abaisse la tension intraoculaire et passe pour avoir une action légèrement ischémique. La durée de l'anesthésie avec la même solution varie suivant l'âge, le sexe et la tolérance particulière du sujet (2).

(1) SHREYS, De l'anesthésie en chirurgie oculaire, thèse de Paris, 1896.
(2) ZIEMINSKI, *Klin. Monat. für Augenheilk.*, 1885.

Les *injections* seront faites avec la solution à 1 p. 100 et le procédé recommandés par M. Reclus (1) : des solutions plus fortes sont dangereuses.

Les applications et injections d'huile gaïacolée ne paraissent pas destinées à prévaloir. Il en est de même du chlorure d'éthyle.

Würdemann (2) vient de dire le plus grand bien de l'anesthésie par *infiltration* du derme avec une injection d'une solution de chlorure de sodium (0gr,20 p. 100 d'eau). Ce procédé mérite d'être essayé, bien qu'on sache que les injections d'eau pure n'ont presque pas de valeur anesthésiante et que les injections d'eau fortement salée sont des plus douloureuses.

Chez les enfants jusqu'à sept ou huit ans, l'anesthésie générale sera presque toujours indiquée : à partir de cet âge, on peut souvent s'en tenir à l'instillation ou à l'injection de cocaïne. On utilisera l'anesthésie générale pour l'examen ophtalmoscopique de très jeunes enfants, affections intraoculaires graves, tumeurs rétiniennes, etc. ; on donnera le chloroforme à tout malade d'une *indocilité* particulière.

L'anesthésie générale est préférable à celle locale pour les grandes opérations palpébrales : l'anesthésie locale suffit pour les petites.

Le brossage des granulations demande, pour être bien fait, le chloroforme. L'injection sous-conjonctivale suffit dans la péritomie et les tumeurs de la conjonctive.

Pour le cathétérisme des voies lacrymales, les instillations seront employées de même que pour l'extirpation de la glande palpébrale, que l'injection masquerait : pour les opérations sur le sac lacrymal, l'anesthésie générale est utile pour exécuter une opération complète.

Les opérations cornéennes et l'extraction de la cataracte sont le triomphe de la cocaïne. La résection du staphylome demande, suivant les cas, les injections sous-conjonctivales et instillations ou le chloroforme.

L'extraction des corps étrangers intraoculaires et du cristallin luxé réclame le plus souvent l'anesthésie générale. Pour la strabotomie, les injections sous-conjonctivales nous ont presque toujours suffi, mais, à part des cas exceptionnels (petits moignons, contre-indications générales), l'anesthésie générale est préférable pour l'énucléation et pour les opérations orbitaires.

ANTISEPSIE OCULAIRE.

L'œil étant altérable au contact des liquides irritants nécessite une antisepsie spéciale, mais il faut reconnaître que son asepsie absolue est impossible à réaliser, le sac conjonctival étant, comme la

1. Reclus, La cocaïne en chirurgie, Paris, 1895.
2. Würdemann, Congrès de Maryland, 1895.

bouche, une *cavité* ouverte, entourée des sourcils et des bords ciliaires si dangereux par leurs microbes, communiquant avec les voies lacrymales et les fosses nasales. Une antisepsie *non irritante* est donc supérieure, même dans les cas normaux, à l'asepsie pure, vu le nombre, la qualité des microbes normaux, et les sources constantes de réinfection. Cet état microbien s'aggrave s'il y a une conjonctivite ou même s'il existe seulement une blépharite, une dacryocystite ou une infection chronique des fosses nasales (ozène). Nous verrons par la suite les indications particulières de l'antisepsie dans tous les cas *infectés* (lésions de l'œil et de ses annexes).

L'ASEPSIE DES INSTRUMENTS se fait avec les étuves et stérilisateurs (Poupinel), mais plus souvent et plus simplement par l'ébullition dans l'eau contenant du carbonate de soude à 2 p. 100. Les instruments à tranchant délicat peuvent être immergés une demi-heure dans le chloroforme. L'immersion seule de tous les instruments dans l'alcool ou divers liquides antiseptiques (oxycyanure de mercure, aldéhyde formique) n'a pas la sûreté des procédés précédents. On emploiera le *flambage* pour les instruments grossiers (sondes).

L'ANTISEPSIE DES CULS-DE-SAC CONJONCTIVAUX se fera avec une IRRIGATION antiseptique. Le biiodure d'hydrargyre à 1/20000 (Panas) semble aussi efficace, moins irritant et moins toxique, que le sublimé et les autres liquides quelquefois employés. L'eau bouillie doit être utilisée, et a une action sensiblement égale à celle de l'eau boriquée. On ne négligera pas l'antisepsie du bord ciliaire (Voy. *Cataracte*).

Les *irrigations* seront faites *sous* les paupières, au niveau du *cul-de-sac* conjonctival et le liquide retombe dans un bassin réniforme. Un bock-laveur situé à une hauteur ne dépassant pas 30 centimètres au-dessus de l'œil (Kalt), avec tube de caoutchouc, une canule recourbée en verre, à extrémité mousse et aplatie, trempant toujours dans le liquide antiseptique, un vide-bouteille, sont les instruments les meilleurs. Les divers releveurs perforés, et blépharostats-laveurs sont plus compliqués, et sans réel avantage. L'entonnoir de Kalt est utile chez le nouveau-né. On rejetera les poires en caoutchouc, les seringues, dont les éclaboussures sont *dangereuses* et l'asepsie incertaine.

La construction et les accessoires de la salle d'opérations, le nettoyage des *mains* et des *ongles* nécessitent les *mêmes précautions* que pour la chirurgie générale : le séchage se fera avec des serviettes ou des boulettes d'*ouate stérilisées*. Les *tampons d'ouate* stérilisés seront maintenus dans des éprouvettes bouchées à l'ouate jusqu'à l'opération. Les *fils à suture* seront également contenus, dans des flacons cachetés, comme pour la chirurgie abdominale.

Les *pansements* seront faits avec des rondelles de gaze stérilisée ou des rondelles antiseptiques (gaze iodoformée ou boratée). La gaze

salolée est souvent mal supportée. Des rondelles d'ouate hydrophile seront ensuite appliquées, avec une petite boulette d'ouate remplissant l'angle interne (Panas) et une rondelle sur le dos du nez, pour éviter la pression de la bande de gaze, si l'on fait un binocle. On utilisera presque toujours des pansements *secs* et *rares*.

Le pansement humide n'a guère d'indications que dans les cas infectés et très sécrétants.

On introduira dans l'œil, des collyres aseptiques (flacons spéciaux), des pommades antiseptisées ou des poudres antiseptiques, dans tous les cas où les irrigations seraient dangereuses (perforations ou trop irritantes.

En somme, *asepsie* pour les instruments, *antisepsie* pour l'œil dans les cas cliniquement non infectés, antisepsie plus énergique dans les cas cliniquement infectés, telle est la formule dont on ne saurait se départir, depuis que l'on a vu l'introduction de l'antisepsie en chirurgie oculaire permettre de faire plusieurs centaines d'opérations de cataracte, par exemple, sans infection post-opératoire. Les détails de l'histoire [1] de l'antisepsie oculaire attestent qu'ici comme pour la chirurgie générale, un réel progrès a été réalisé, aussi bien dans la pratique *nosocomiale* que dans la pratique *privée*.

INSTRUMENTS NÉCESSAIRES ET SUFFISANTS.

Comme en chirurgie générale, les instruments de chirurgie oculaire seront pourvus de *manches métalliques nickelés* que les solutions antiseptiques et l'ébullition n'altèrent pas. On évitera systématiquement de se servir d'instruments *doubles*, c'est-à-dire montés sur un même manche (curette-kystitome) : il en résulterait de graves erreurs d'antisepsie, évitables en se servant d'instruments simples. On délaissera de même les instruments en écaille, caoutchouc, fragiles et difficiles à stériliser.

Écarteurs des paupières et blépharostats. — Les écarteurs de Desmarres, ou ceux articulés d'Abadie, sont d'une nécessité de tous les instants (pour l'examen de la cornée, dans les cas de photophobie ou d'œdème des paupières et sont utiles dans certaines opérations (énucléation d'yeux difformes, sections d'enclavement, etc.). Une épingle à cheveux tordue peut, en cas d'urgence, remplacer le releveur de Desmarres. (Gayet.)

Un bon *blépharostat* doit réunir simultanément diverses qualités : il doit *immobiliser* les paupières sans *appuyer* sur le globe (les anciens blépharostats en fil métallique contourné s'introduisant *sous* les paupières comprimaient *directement* le globe à chaque contraction palpébrale). Il doit mettre à l'abri tout instrument du contact

[1] Reimer, Sur l'antisepsie oculaire (*Arch. d'opht.*, 1887). — Nuel, Rapport sur l'antisepsie oculaire (*Soc. franç. d'opht.*, 1894).

septique du bord ciliaire. Enfin il doit pouvoir être enlevé *instantanément*. Les divers blépharostats usités ne remplissant pas *à la fois* ces indications, nous en avons fait construire un que nous employons depuis plusieurs années et qui sera décrit avec l'opération de la cataracte.

Pinces. — Pour la fixation de l'œil, nous nous servons en général de la pince de Vacher, à ressort *dur*, qui est une modification de la serre-fine et s'enlève, comme notre blépharostat, instantanément. D'autres opérateurs préfèrent les pinces à verrou ou celles à ressort, dont le maniement est moins simple. On aura en plus une ou deux pinces à mors dentelés, sans arrêt. Il est utile (Panas) de faire éroder les angles des mors de la pince.

Les autres *pinces* nécessaires sont : une pince courbe à iris, la pince de Panas pour l'extraction de la cataracte secondaire, la pince kystectome de Terson (père, dont la convexité s'adapte à la concavité cornéenne et évite l'iris), la pince à double mors de Desmarres, modifiée par Panas, pour les sutures ; une pince à caillots, des pinces à griffes (strabisme, etc.), ma pince-curette (extraction de corps étrangers non magnétiques), la pince-ciseaux de de Wecker, avec une seule branche pointue.

Les couteaux usités jusqu'ici pour l'opération de la cataracte sont de trois formes principales : la forme triangulaire de Béranger, la forme linéaire étroite de Ténon et de Waldau-Graefe, la forme étroite en faucille de Pellier. La forme si commode du couteau de Graefe l'a fait adopter par l'ensemble des opérateurs, à de rares exceptions. On en aura toujours plusieurs exemplaires, les uns moyens, les autres étroits. (De Wecker.)

Nous nous servons exclusivement, pour l'extraction de la cataracte, la sclérotomie et l'irido-sclérotomie, d'un couteau étroit, qui se rapproche de celui de Pellier, mais qui est infiniment moins courbe. Il rend impossible la confusion du dos avec le tranchant et la section de l'iris au passage et se manie de la même façon que le couteau de Graefe. (Voy. *Opération de la cataracte*.)

On aura aussi :

Des couteaux lancéolaires courbes sur le plat, et une aiguille à paracentèse de Desmarres.

L'aiguille, et la gouge pour les corps étrangers cornéens.

Une aiguille à discission (Knapp).

Le kystitome coudé de Graefe ; il doit *trancher* comme un couteau et être fréquemment repassé. Son dos doit être soigneusement *arrondi* pour glisser sur l'iris sans l'accrocher. Cet instrument est alors parfait pour la discision (Prouff) large croisée des *fines* membranules.

La curette de Graefe, que l'on peut faire en platine (Grüning). Une large curette et une anse de Taylor (extraction de cristallins

dans leurs diverses luxations), une autre *très large* curette demi-mousse (curage de l'œil).

Notons encore : un crochet coudé, que Wenzel utilisait déjà pour aider le cristallin à sortir par des plaies trop étroites et que M. Panas a perfectionné, le crochet de Tyrrel, utile pour détruire le sphincter échappé à l'iridectomie, pour l'extraction d'hypopions et de corps étrangers de la chambre antérieure (Bourgeois), un *stylet plat*, pour réduire l'iris.

Seringues. — En plus de la seringue à injections hypodermiques, intramusculaires, sous-conjonctivales, une autre seringue aseptisable, construite sur le même modèle, mais quatre ou cinq fois plus grande, remplacera la seringue d'Anel, à peu près impossible à nettoyer.

Cautères. — On devra avoir le galvanocautère, avec pointes et couteaux et un thermocautère olivaire (modèle Panas), application des anciens modèles (cautère à ægilops de Paul d'Égine, cautère à tête de moineau de A. Paré, de Desmarres, etc.), pour les voies lacrymales. Un crochet à strabisme ou un fin cautère d'acier un peu plus volumineux, une aiguille à tricoter, faciles à rougir avec la lampe à alcool, peuvent souvent remplacer pour la cornée les modèles précédents.

Plus particulièrement pour les paupières, la conjonctive et les voies lacrymales, on aura : une sonde cannelée perforée, une pince à fils, un scarificateur de Desmarres, de petits bistouris myrtiformes, plusieurs érignes, une pince-érigne à chalazion, des pinces hémostatiques (Péan, Kocher), du petit modèle, quelques-unes coudées, plus commodes pour les opérations sur la face ; la pince à chalazion de Desmarres ; la pince à paupières de Terson père présente sur celles de Knapp et de Snellen l'avantage de laisser libre, par l'absence d'anneau complet, la partie supérieure de la paupière, d'où un champ d'opération plus vaste (opération de la blépharoptose et un œdème moindre pendant son application (trichiasis, etc.) ; une plaque de corne ou d'aluminium pour tendre la paupière, la pince-étrier de Knapp (trachome) ; des aiguilles courbes prismatiques, qui pénètrent plus aisément que les autres : celle à chas ouvert s'enfilent très facilement ; le porte-aiguille de Sands ; une aiguille courbe de Reverdin, ou l'aiguille à manche creux qui supprime l'obligation de réenfiler à chaque point de suture ; une pince à cils ; des ciseaux forts, mousses et courbes (énucléation ; la griffe-cuiller à énucléation (Terson père) qui luxe et suspend le globe, tout en le protégeant ; des ciseaux moyens, mousses et courbes (strabisme) ; des ciseaux courbes et pointus ; un rasoir ; deux crochets à strabisme, de dimensions inégales ; des sondes lacrymales (Galezowski) olivaires (nos 1 à 6 plusieurs nos 2, no usuel) ; la sonde dilatatrice biconique de Weber, le stylet dilatateur des points lacrymaux (Anel) ; le couteau boutonné

(Weber ; le couteau de Stilling ; la curette fenêtrée de Terson père pour l'écouvillonnage des voies lacrymales ; des petites curettes tranchantes pour le curettage externe ; des rugines, une curette à chalazion, la curette de Vidal (lupus, etc.), un canepin.

Tous ces instruments seront contenus dans une boîte portative en noyer ou en métal, accompagnée d'une autre boîte contenant un bassin réniforme en ébonite, un vide bouteille, des flacons à sutures, des tampons aseptiques en tubes, des collyres et pansements. On aura enfin une table d'opérations ou mieux un lit des modèles récemment perfectionnés ; on pourra y adapter une lampe avec loupe mobile pour éclairage oblique.

A la clinique, la vitrine nickelée est l'armoire la plus pratique.

Nous mentionnerons enfin quelques *instruments exceptionnels*. Une source électrique munie d'un bon galvanomètre doit pouvoir faire marcher les aiguilles à électrolyse (trichiasis, décollement rétinien, etc.), les cautères, la lumière électrique (photophore, éclairage par transparence), même l'appareil électroaimanté pour l'extraction des corps étrangers magnétiques intraoculaires (Hirschberg), et l'appareil explorateur (Trouvé-Chardin) que nous avons utilisé pour l'extraction des balles dans l'orbite. L'appareil de Gérard Gallemaerts, important pour le diagnostic de la présence d'un corps étranger dans l'œil, a l'inconvénient d'être volumineux et d'un prix très élevé. Les cathéters de M. Panas pour les sinus périorbitaires auront leur emploi, le cas échéant.

I

MALADIES DES PAUPIÈRES

Les paupières constituent un double opercule musculo-membraneux qui glisse, par un mouvement de rotation, sur la convexité du globe de l'œil, en *tournant* autour d'un axe horizontal dont le tendon direct de l'orbiculaire d'une part et les ligaments des deux tarses constituent les extrémités. Elles forment par leur face antérieure un vaste terrain cutané où le dermatologiste peut faire autant d'observations que l'oculiste. Quant à la face postérieure, ses maladies sont d'*origine conjonctivale*. La surface de jonction de ces deux régions est constituée par le bord ciliaire qui, *tout entier cutané*, muni de poils (cils) et de glandes sébacées (glandes de Zeiss et de Meibomius) d'un développement considérable, présente des affections primitives, d'autres fois secondaires aux maladies du feuillet cutané ou du feuillet conjonctival doublé du tarse susceptible de déformations auxquelles la présence des cils déviés donne une importance dangereuse (entropion, trichiasis).

Nous examinerons d'abord les maladies de la surface extérieure des paupières.

La peau des paupières étant à l'état normal recouverte de *microbes* qui, à l'état pathologique, peuvent varier de nature et de virulence, nous croyons devoir dire quelques mots de la bactériologie normale du terrain palpébral.

Lorsqu'on ensemence des bouillons de culture avec un fil de platine promené sur la peau des paupières et sur le bord ciliaire normal, on obtient toujours des cultures de *Staphylococcus albus*; plus rarement le *Staphylococcus aureus* lui est associé. Ce microbe paraît à peu près exclusif sur ces régions normales, comme en font foi nos expériences (1) et celles de Cuénod (2). Néanmoins on peut observer le développement d'un certain nombre de moisissures apportées par les poussières et généralement non pathogènes. Par l'inoculation à la cornée du lapin, on obtient des abcès, les uns sans gravité, les autres avec hypopion, et même avec panophtalmie. On conçoit le danger réel des microbes du bord ciliaire *normal*, au point de vue de l'inoculation de la cornée lorsqu'il se produit un traumatisme fortuit ou opératoire, et l'imprudence de ceux qui extraient les masses corticales de la cataracte par des pressions digitales sur le bord ciliaire qui se met et se vide au contact de la plaie.

Traumatismes. — Dans les blessures des paupières, il faudra viser avant tout à obtenir une guérison *sans perte de substance* : on emploiera l'antisepsie la plus rigoureuse, les abcès, le tétanos même étant possibles, et on pratiquera toujours la suture, même s'il y a déjà quelques points de la plaie qui semblent sans grande vitalité. On veillera avec le plus grand soin à réunir les plaies qui avoisinent les commissures et en particulier les voies lacrymales. On examinera dans tous ses replis avec un stylet flambé la plaie palpébrale pour éviter d'y laisser un corps étranger qui empêche la réunion et provoque plus tard de nouveaux accidents.

Emphysème des paupières. — De même que pour celui de la conjonctive qui lui succède ordinairement, il s'agit de la pénétration de l'air dans le tissu cellulaire sous-cutané.

La crépitation neigeuse à la palpation digitale en est le signe distinctif.

Comme étiologie, le plus souvent il s'agit d'un traumatisme des fosses nasales (fractures) ou d'une déchirure (cathétérisme forcé) des voies lacrymales. Le moindre effort pour se moucher (que l'on doit rigoureusement interdire à tout malade que l'on vient de sonder) projette l'air dans la déchirure et « souffle » la paupière. Des perforations ostéopériostiques même spontanées du sinus frontal peuvent avoir le même effet.

D'après Fontan, les conscrits et les prisonniers, en éraillant leurs

1. Panas, *Arch. d'ophtl.*, 1893.
2. Cuénod, Bactériologie clinique des paupières, thèse de Paris, 1894.

gencives supérieures avec une paille et en soufflant par la paille recourbée, obtiennent facilement l'insufflation des joues et des paupières.

Le pronostic n'a aucune gravité, si l'on évite la reproduction de la cause.

Ecchymoses. — Les ecchymoses palpébrales, *primitives* et *secondaires*, pouvant aller jusqu'à l'*hématome*, sont analogues aux ecchymoses conjonctivales qui les accompagnent en général et ont une pathogénie identique. (Voy. *fractures du crâne*.

Œdème des paupières. — L'œdème *aigu* se développe au cours d'inflammations de l'œil, de la conjonctive, de l'orbite, et des paupières : il ne fait, s'il est très prononcé, qu'accentuer la gravité du pronostic de la maladie qui lui a donné naissance. Certains œdèmes aigus disparaissent assez vite, après avoir été extrêmement développés, tels que ceux consécutifs à des piqûres d'insectes ou ceux spontanés dus à un trouble vaso-moteur. Il faudra penser, devant tout œdème palpébral *aigu*, à éliminer l'œdème malin ou charbonneux.

L'œdème *chronique* s'observe, de même que l'œdème des jambes, au cours d'affections cardiaques, au cours des néphrites, où il peut constituer un symptôme de début et provoquer l'examen des urines.

Une variété importante d'œdème chronique des paupières est celle qui arrive à constituer les états *éléphantiasiques* des paupières dont la pathogénie n'est pas unique (1). On trouve presque toujours, chez les sujets qui en sont atteints, des *érysipèles* à répétition (consécutifs ou non) à des dacryocystites, qui sont les facteurs évidents de l'infiltration et de la lymphangite chronique du tissu palpébral. Il est permis de penser que la présence latente du streptocoque dans ces tissus infiltrés est, dans la majorité des cas, l'agent de la lymphangite chronique, tout comme pour l'éléphantiasis en général (Sabouraud, Achalme). On est obligé de traiter opératoirement, par résection et suture, ces hypertrophies qui peuvent quelquefois prendre un volume énorme. Nous donnons un bel exemple d'œdème éléphantiasique, dont la photographie nous a été communiquée par M. Debaisieux (fig. 2).

Inflammations palpébrales. — En étudiant les *inflammations* des paupières, nous nous arrêterons plus longuement sur les *dermatoses* qui présentent des caractères spéciaux.

1° Inflammations palpébrales généralisées. — L'érysipèle palpébral est traumatique ou spontané. Dans la plupart des cas spontanés, il est probable que l'érysipèle est dû à une infection dont les streptocoques proviennent des *voies lacrymales* et des fosses nasales. Les complications de l'érysipèle périoculaire constituent la partie la plus intéressante de son histoire.

Elles atteignent d'abord les paupières où elles provoquent des

(1) Voy. *Traité de chirurgie clinique*, t. I, art. Éléphantiasis, p. 793.

phlegmons, d'autres fois la *gangrène* et un ectropion consécutif, enfin l'*éléphantiasis*.

Quelquefois l'érysipèle, avec ou sans panophtalmie, occasionne un *phlegmon orbitaire* : dans d'autres cas, la lésion orbitaire consiste en une *phlébite des veines ophtalmiques* et une *thrombose des sinus de la dure-mère*, terminées en général par la mort. L'atrophie du nerf

Fig. 2. — Œdème éléphantiasique des paupières.

optique est la règle dans les phlegmons orbitaires non suivis de mort. Le phlegmon orbitaire peut être bilatéral (Bayer). La ténonite érysipélateuse reste douteuse.

Du côté de la conjonctive (1), on observe une forte conjonctivite catarrhale ou même pseudo-membraneuse, qui laisse, après guérison, une blépharite tenace et des chalazions récidivants. Des ulcérations graves de la cornée, des iritis et la panophtalmie peuvent également se produire. La rétine et le nerf optique sont atteints de

(1) Coulet, Complications oculaires de l'érysipèle facial, thèse de Bordeaux, 1886.

plusieurs manières. La *thrombose rétinienne* (Knapp), avec ou sans thrombo-phlébite orbitaire, le décollement rétinien, dû à des suffusions inflammatoires choroïdiennes, ont été observés (Heinecke, Métaxas). L'embolie septique pourrait se produire et avec elle une rétinite purulente et la suppuration du corps vitré. Mais la lésion la plus grave est l'*atrophie du nerf optique*. Cette atrophie est en général précédée d'une papillo-névrite que suit une dégénérescence blanche : dans des cas très rares (où l'on doit se demander si le nerf n'a pas été comprimé par une inflammation orbitaire au niveau du canal optique), l'atrophie blanche se produit d'emblée, sans réaction inflammatoire préalable. L'atrophie est souvent *bilatérale* et la cécité absolument incurable.

A côté de ces terribles suites, heureusement assez rares, de l'érysipèle, nous devons mentionner l'influence heureuse, les *complications bienfaisantes* de l'érysipèle de la face sur des yeux déjà malades.

Le *trachome* (Ausitidisky, Wicherkiewicz), a été quelquefois guéri *définitivement* par l'érysipèle. Dans certains cas d'érysipèle *unilatéral*, le trachome du même côté a été *seul* amélioré (Koltchewin, Rampoldi). Des kératites ulcéreuses (Caffe), la lèpre oculaire (A. Terson), le lupus, les cancroïdes peuvent aussi subir une grande amélioration post-érysipélateuse. Il en est de même de certaines iridocyclites chroniques, de choroïdites, de tumeurs orbitaires (Nieden, Harlan). On se rappellera que certaines infections générales (rougeole, pneumonie, choléra) ont exactement les mêmes effets, mais la guérison unilatérale des trachomes par des érysipèles *unilatéraux* prouve cependant qu'à côté de l'action toxi-thérapique générale (qui peut-être conduira à des essais thérapeutiques analogues à ceux tentés par les dermatologistes), il y a surtout une *révulsion* des plus utiles provoquant un afflux de sérum et de leucocytes venant lutter contre le tissu morbide et ses microbes. Il faut reconnaître du reste que l'amélioration post-érysipélateuse n'est pas toujours durable.

Des badigeonnages à l'éther au sublimé à 1/2000 sur les paupières gonflées, en évitant avec le plus grand soin toute pénétration intra-oculaire, semblent avoir une certaine efficacité pour modérer l'érysipèle et prévenir ses complications.

Orgelet. — L'orgelet est un furoncle développé au niveau des glandes sébacées du bord libre. Les glandes sébacées de la peau palpébrale engendrent également quelquefois des furoncles. On a appelé orgelet interne le furoncle développé dans les glandes de Meibomius ; mais son aspect ne justifie pas le nom d'orgelet et il s'ouvre sur la conjonctive tarsale. L'orgelet entraîne toujours un gonflement considérable des paupières qui peut faire croire à une ophtalmie purulente ou à un phlegmon. Après plusieurs jours, il s'ouvre au niveau du bord libre. Dans de très rares cas, on observe des complications infectieuses du côté des paupières (grands abcès).

de l'orbite et même des méninges. L'orgelet récidive souvent, quand l'état général est mauvais causes générales de la furonculose, fièvres éruptives, etc. , ou quand le bord ciliaire est chroniquement enflammé. Les staphylocoques virulents qui sont la cause de la blépharite sont aussi les agents pathogènes de l'orgelet.

L'*anthrax* n'est autre que la réunion de plusieurs orgelets ou furoncles. Le *bouton d'Alep* est une éruption furonculeuse spéciale aux pays chauds.

Le traitement *abortif* est généralement illusoire, malgré les pulvérisations et les compresses antiseptiques. Dès que l'orgelet s'est formé, après avoir soulagé les douleurs par des compresses chaudes ou des cataplasmes antiseptiques boriqués ou sublimés, on pratiquera l'incision. On évitera les récidives en soignant l'état général et en pratiquant l'antisepsie régulière du bord ciliaire.

Pustule maligne ou œdème malin. — Cette affection débute plus souvent à la paupière inférieure droite à cause des inoculations digitales ; elle est plus fréquente chez les bouchers, les équarisseurs, les tanneurs, etc. Elle a tous les signes classiques et la gravité de la pustule charbonneuse. Une fois le diagnostic fait, facilité par la constatation des *bacilles charbonneux*, on cautérisera profondément au thermocautère le centre de la pustule, puis on fera autour de l'induration périphérique, soit des cautérisations profondes au thermocautère, et des injections de teinture d'iode. On emploiera le sublimé à 1 p. 500 en pansement permanent. Pellier de Quengsy obtenait déjà de fréquents succès par les applications de sublimé. Presque toujours il survient un ectropion cicatriciel à traiter ultérieurement.

A la suite des diverses infections de voisinage, et en particulier dans les fièvres éruptives, on peut observer de véritables abcès des paupières, quelquefois métastatiques, et on a même parlé de gangrène spontanée, analogue au *noma*.

Dermatoses. — Les dermatoses palpébrales sont généralisées à toute la paupière, ou localisées au bord ciliaire à cause de la présence des cils et des glandes sébacées si nombreuses et par l'accumulation sur cette région frontière des microbes palpébraux et conjonctivaux et des poussières septiques.

1° Dermatoses généralisées. — L'*eczéma*, l'*herpès*, l'*impétigo*, l'*érythème exsudatif multiforme*, l'*érythème polymorphe*, la *sclérodermie*, le *psoriasis* et le *pemphigus*, peuvent avoir des localisations palpébrales. Nous ferons une mention spéciale pour les *érythèmes médicamenteux* (onctions mercurielles, phéniquées, iodoformées, sublimées, usage de l'iodure que l'on éliminera par un interrogatoire minutieux, pour l'*eczéma séborréique* (Leloir) qui peut entraîner des ulcères cornéens *graves* et pour le *zona ophtalmique*.

Zona ophtalmique. — Dû à une névrite du trijumeau, il est presque toujours unilatéral.

Les accidents cornéens, iritiques et autres seront décrits avec la kératite neuro-paralytique. La kératite est très souvent développée avec un zona ophtalmique fruste, à peine visible, tandis qu'elle ne coexiste pas toujours avec un zona ophtalmique à larges ulcérations ; de même, son époque d'apparition au cours du zona, en général à la période d'état, est quelquefois *tardive*.

Le zona ophtalmique ne diffère en rien, comme symptômes généraux et locaux, du zona des autres régions du corps. Le *diagnostic* sera surtout facilité par les douleurs frontales extrêmement vives, l'anesthésie cutanée, cornéenne et conjonctivale fréquente, mais de degré variable, et par l'exacte limitation unilatérale des ulcérations, qui ne dépassent pas la ligne médiane.

En présence d'une ulcération anesthésique de la cornée, si analogue aux ulcérations du zona, on recherchera avec soin les traces peu accentuées, mais indélébiles, d'un ancien zona.

L'électrisation, la protection et l'antisepsie de l'œil, les onctions fréquentes à la vaseline iodoformée, constitueront la base du traitement local : mais on recherchera toutes les causes dystrophiques ou infectieuses qui ont pu faire naître la névrite de la cinquième paire.

Dans certains cas de kératite neuro-paralytique, la tarsorraphie médiane (Panas) pourra être indiquée.

L'exanthème de la *rougeole*, les pustules *varioliques*, les *éruptions vaccinales* et celles de la *varicelle* peuvent se produire sur la face antérieure des paupières, et ont fréquemment un retentissement sur la cornée ou la conjonctive ; leurs ulcérations revêtent quelquefois un aspect diphtéroïde.

2° Dermatoses des bords libres. — La disposition anatomique du bord ciliaire, avec sa double rangée d'*énormes glandes sébacées* et ses poils qui sont susceptibles de tant d'affections variées, pourrait déjà amener sur cette partie des paupières une recrudescence ou une localisation plus importante des inflammations générales des paupières. Mais il y a plusieurs raisons encore pour cette aptitude spéciale à l'*infection*. D'abord, les cils arrêtent au passage un grand nombre de poussières septiques : le bord ciliaire reçoit, en plus de ses microbes, une partie de ceux de la conjonctive. Dans un certain nombre de cas pathologiques (affections chroniques des fosses nasales et des voies lacrymales), les sécrétions très virulentes des dacryocystites viennent se joindre aux autres sources d'infection.

Enfin, les prédispositions générales sont indéniables. La virulence des microbes est à peine exagérée dans les blépharites (A. Guénod), preuve que le *terrain* joue le plus grand rôle, puisque la virulence est à peu près la même qu'à l'état normal.

On rencontrera particulièrement les blépharites chez les herpé-

tiques et les arthritiques : nous n'avons presque jamais vu manquer un léger degré de blépharite squameuse chez les sujets atteints de séborrée pelliculaire du cuir chevelu. Chez les impétigineux et les eczémateux, la blépharite est non moins fréquente. On a proposé une *classification dermatologique des blépharites* ; mais des contradictions et des incertitudes nombreuses ont encore empêché l'accord de se faire dans cette direction si justifiée et si logique.

Le bord ciliaire, susceptible des mêmes altérations pathologiques que les sourcils et le cuir chevelu, est en tous cas à étudier de nouveau, aussi bien au point de vue nosographique que thérapeutique, comme un *terrain dermatologique*.

Parmi les *causes locales*, l'*état de la conjonctive* doit être scruté avec le plus grand soin. Les conjonctivites catarrhales mal soignées laissent souvent une blépharite chronique : chez les enfants, les fièvres éruptives, la rougeole en tête, sont de fréquentes causes de blépharites.

Les *voies lacrymales* seront également inspectées : nombre de dacryocystites et de larmoiements chroniques entraînent l'éversion et l'inflammation du bord ciliaire.

L'inflammation du reste de la *peau des paupières*, les eczémas en particulier, viennent facilement se cantonner sur le bord ciliaire.

Enfin, dans quelques cas d'*amétropie* prononcée, on s'est demandé si les efforts prolongés (microscope), le larmoiement et les clignements anormaux ne pouvaient pas amener une congestion chronique du bord ciliaire, et offrir aux microbes recouvrant normalement les paupières un lieu de moindre résistance et de pénétration facile.

En dehors de la simple *hyperhémie* des bords palpébraux, qui a les mêmes causes que la conjonctivite sèche hyperhémique avec laquelle elle coexiste, surtout chez les sujets roux, on peut observer trois formes, assez grossièrement définitées, mais qui resteront dans la nosographie, tant que les notions dermatologiques ne seront pas plus avancées sur les blépharites. Ce sont les formes *squameuse*, *glanduleuse*, *ulcéreuse*.

1° Blépharite squameuse. — Elle n'est autre que l'éclosion de volumineuses pellicules du bord ciliaire, semblables à celles du cuir chevelu, qui existent en général sur le même sujet. Cette séborrée peut être plus ou moins intense, mais il est rare qu'elle se transforme de façon à aboutir aux groupes suivants.

2° Blépharite glanduleuse. — Dans cette forme, les follicules pilo-sébacées ciliaires et leurs glandes sont transformés en petits abcès. Des croûtes provenant des abcès ouverts surchargent les cils. Cette forme est particulièrement fréquente chez les enfants. Si elle n'est pas soignée, elle aboutit à la blépharite ulcéreuse.

3° Blépharite ulcéreuse. — Ici le bord ciliaire, dévasté par les abcès, est rongé ; il perd sa forme quadrangulaire et ne forme qu'un

liséré rougeâtre. Cette forme, outre la perte presque complète des cils (madarosis), aboutit souvent à l'éversion du bord ciliaire inférieur, à l'eczéma lacrymal et à l'ectropion muqueux. Hutchinson a décrit des excoriations ciliaires et des rhagades spéciales chez les *hérédo-syphilitiques*.

En dehors des signes subjectifs, peu marqués, si ce n'est dans les formes graves, c'est la chronicité extrême de ces blépharites qui constitue leur principal ennui. Mais, si on les laisse durer indéfiniment sans les soins nécessaires, il se produit des *complications* qui revêtent quelquefois à l'improviste un caractère extrêmement *grave*. Ces complications sont *plus redoutables que la maladie* elle-même et c'est pour les éviter qu'il importe toujours de guérir vite la blépharite originelle.

Complications. - Les complications affectent le bord ciliaire et les cils, la peau de la paupière enfin la cornée elle-même, peut être atteinte.

Dans presque toutes les blépharites, la conjonctive se réinfecte constamment par les microbes virulents du bord ciliaire, d'où la nécessité de soigner en même temps la conjonctivite et la blépharite. Le bord ciliaire finit par perdre tous ses cils, et les bulbes pileux s'atrophient plus ou moins complètement. Certains cils déviés peuvent donner du trichiasis. Les sécrétions blépharo-conjonctivales irritent constamment la peau de la paupière inférieure qui se raccourcit peu à peu et, comme dans les dacryocystites chroniques, il se produit un ectropion quelquefois énorme et charnu. Les complications cornéennes par *lagophtalmie* sont alors fréquentes. Ajoutons qu'il n'est pas rare de voir des poussées d'*orgelets* et de *chalazions*. Mais la complication la plus grave consiste dans l'apparition d'*ulcères* et d'*abcès cornéens* (Fukala). Nous avons rencontré un grand nombre de kératites ulcéreuses chez divers sujets, surtout des enfants, au cours de blépharites chroniques. Le siège central, la direction horizontale de l'ulcération et des taies permettaient d'affirmer qu'il s'agit d'une inoculation par les sécrétions virulentes du bord ciliaire enflammé, en rapport avec la cornée. On devra donc toujours, au cours d'une ulcération centrale de la cornée, lorsqu'il existe une blépharite aiguë (variole) ou chronique, *traiter le bord ciliaire* pour obtenir plus sûrement la guérison de la lésion cornéenne.

A côté des blépharites proprement dites, on observe quelques maladies des *cils*. L'*alopécie* du bord palpébral, la *canitie* des cils, leur hypertrophie peuvent se présenter primitivement, mais l'atrophie des cils et la disparition des bulbes pileux est surtout le résultat d'une lésion du tarse, ou d'une blépharite ulcéreuse. On a vu la péliose ciliaire survenir au cours d'inflammations oculaires graves (ophtalmie sympathique, iritis, etc.).

Chez un malade de l'hôpital Saint-Louis, atteint d'un processus

ichtyosique aux mains et aux pieds, nous avons remarqué des *blépharites ichtyosiques* avec développement de *rugosités* et de végétations *cornées* caractéristiques.

La **pathogénie** des blépharites est de nature microbienne, d'où les complications infectieuses (conjonctivales, cornéennes, etc.) qui à un moment quelconque de son évolution, aggravent une blépharite chronique.

Dans les *blépharites ulcéreuses* (Widmark, Gallenga, Cuénod) les staphylocoques existent seuls et il s'agit presque toujours du *Staphylococcus aureus*, plus virulent que la variété blanche.

Dans les autres variétés de blépharites, le staphylocoque jaune est plus rare et on trouve le staphylocoque blanc, qui ne paraît pas beaucoup plus virulent que celui qui existe sur le bord ciliaire normal. La présence à peu près exclusive des staphylocoques montre que, dans les blépharites, ce sont les microbes *normaux* de la région qui sont en cause. Ils sont quelquefois plus virulents qu'à l'état normal, mais c'est en somme presque toujours le terrain diathésique ou des conditions défectueuses du bord libre des paupières (larmoiement, etc.), qui permettent au microbe normal de donner la blépharite. En somme, le rôle du terrain, est dans la production d'une blépharite, bien supérieur à celui du microbe.

En dehors des divers parasites (*phtiriase*, *acarus*, *demodex*), il faut faire une mention spéciale pour le *favus* et les *trichophytons*. Dans les blépharites faviques (Narkiewicz, Schiess, Bodin, Dor) l'examen microscopique permettra de constater l'*Achorion Schœnlenii*. La blépharite *trichophytique* a été décrite par Mibelli (1) et Niclos (2) et là aussi l'examen microscopique devra être fait avec le plus grand soin (3).

Le **diagnostic** d'une blépharite est en général facile : pour notre part, nous examinons toujours le bord ciliaire avec une *forte loupe* analogue à celle qu'emploient constamment les dermatologistes. On évitera ainsi de confondre une blépharite ciliaire d'origine microbienne avec celle résultant de volumineux parasites (phtiriase, gale). Dans un certain nombre de cas, on n'hésitera pas à faire des prises microbiennes pour faire le *diagnostic bactériologique*.

Traitement. — Le traitement de la blépharite est général et local. Il faudra soustraire le malade aux causes d'irritation générale (lumière vive, veilles, air vicié, poussières) ; on instituera l'usage de l'arsenic, des cures d'eaux minérales, rigoureusement le régime alimentaire et le traitement général des *dermatoses*, surtout en présence d'un état diathésique.

On traitera toujours les lésions des fosses nasales, des voies lacrymales et de la conjonctive ; enfin on corrigera tout défaut de réfraction.

1) Mibelli. *Monatshefte von Unna*, 1895.
2) Niclos. *Médecine moderne*, 1895.
3) Samoujard. Thèse de Paris, 1893.

Le traitement variera suivant la nature de la blépharite. Le *favus* et la *trichophytie* seront traités par les moyens *appropriés* épilation, glycérine, au sublimé, etc.

Dans les formes squameuses, on enlèvera matin et soir toute croûte, toute pellicule avec l'eau chaude et on appliquera avant de se coucher des pommades non irritantes précipité blanc, oxyde de zinc sur le bord ciliaire et même sur l'ensemble de la paupière. Les applications prudentes d'alcool à 60°, d'eau de Cologne, sont d'un bon effet. Dans certains cas où la conjonctive sécrète assez abondamment, les applications de nitrate à 1 50 sur la conjonctive et le *bord ciliaire* seront très utiles.

Dans les formes de blépharite avec petits abcès ciliaires et ulcérations, l'épilation rend de grands services en ouvrant les abcès. Elle sera pratiquée sans crainte, les cils repoussant facilement quand la blépharite est guérie. Tant que les ulcérations seront très sécrétantes, les cautérisations au nitrate seront nécessaires. Dans les formes peu sécrétantes, l'usage des corps gras, la pommade au bioxyde jaune, l'huile biiodurée à 1 1000 Panas, sont indiqués. Despagnet dit avoir obtenu de bons résultats d'attouchements à la glycérine au sublimé. Quelquefois l'*expression* avec la pince-étrier de Knapp rend des services.

On n'oubliera pas qu'il faut alterner les remèdes à cause de l'accoutumance rapide; les blépharites récidivent souvent, aussi doit-on s'attacher avec le plus grand soin à modifier progressivement les diathèses et à éviter tout excès de régime chez ces malades.

Inflammations des glandes de Meibomius. — L'extrême développement des glandes de Meibomius leur donne une importance à part dans la nosographie palpébrale.

Dans un certain nombre de cas, et ordinairement en même temps que les mêmes lésions des glandes cilio-sébacées, on a pu observer des hypersécrétions tantôt *huileuses*, tantôt *chassieuses* donnant des amas blanchâtres qui s'accumulent à l'angle interne et dans le cul-de-sac.

En dehors de ces cas, il y a des infections *aiguës*, *furoncles méibomiens*, susceptibles de s'ouvrir au niveau de la lèvre postérieure du bord libre ou sur la *conjonctive* tarsale, et entraînant de très vives douleurs, la suppuration étant bridée par la forte consistance du tarse.

Les infections et les irritations *chroniques* revêtent deux formes principales : la *lithiase méibomienne* et le *chalazion*.

La LITHIASE MÉIBOMIENNE constitue de petits amas jaunâtres, de consistance dure, saillant sous la conjonctive et irritant la cornée ; on les enlèvera facilement avec une aiguille à corps étrangers.

Le CHALAZION χάλαζα, grêlon est une véritable néoformation qui peut arriver à dépasser le volume d'un gros pois. Il siège plus ou

moins haut sur le trajet d'une glande de Meibomius, et quelquefois très près de son orifice extérieur (*chalazion du bord libre*). On peut voir des séries de chalazions apparaître simultanément ou successivement dans les paupières d'un même malade.

L'évolution du chalazion est variable. Tantôt la résolution survient, en même temps que la cause occasionnelle (grossesse, etc.) disparaît, mais cette résolution est fort rare; tantôt il suppure et se vide; tantôt son volume s'accroît tellement qu'il finit par ulcérer la peau ou la conjonctive. Alors un *bourgeon charnu*, quelquefois aussi gros qu'une petite framboise, sort du cratère ulcéré et subsiste longtemps, simulant une tumeur, mais son siège tarsal, la fréquente coexistence d'autres chalazions et sa guérison rapide par excision, empêchent la confusion.

Il y a des *causes* générales prédisposantes. L'*herpétisme* et ses diverses manifestations sont très fréquents chez ces malades. On trouve très souvent chez eux une forte hyperhémie conjonctivale (conjonctivite à chalazions de Dianoux) et des boutons d'acné sur le visage. La grossesse, les menstrues, les fatigues, l'alimentation forte et épicée, ont souvent de l'influence, en affaiblissant momentanément le sujet, presque toujours herpétique, et en le mettant dans un état favorable à l'éclosion du chalazion.

Le *diagnostic*, quoique facile en général, demande un examen sérieux et il existe un assez grand nombre de cas d'erreurs de diagnostic, concernant de *pseudo-chalazions*, constitués par des *sarcomes* conjonctivaux, des *adénomes* et des *épithéliomas* primitifs des glandes de Krause (auxquelles il faut toujours penser en présence d'une affection tarsale) ou de Meibomius. L'évolution et la marche maligne caractériseront ces véritables tumeurs.

On évitera aussi la confusion avec un corps étranger enkysté et avec une *gomme syphilitique* tarsale.

Histologiquement, le chalazion non suppuré et son contenu *gélatineux* caractéristique se trouvent nettement compris au début dans le tissu tarsal, autour d'une glande de Meibomius qui lui donne naissance. Il s'agit d'une masse irrégulière de tissu mollasse où la partie supérieure de la glande dégénérée a entièrement disparu. Ce tissu est composé dans sa plus grande partie de cellules embryonnaires; mais, dans un certain nombre de chalazions, on trouve de vastes amas cellulaires avec noyaux périphériques, qui constituent des cellules géantes (de Vincentiis, Parisotti), formées par la dégénérescence muqueuse de plusieurs des cellules de la glande. Nous avons vu plusieurs fois de ces énormes pseudo-cellules géantes. Il n'y a ni poche kystique ni véritables tumeurs.

Certains auteurs ont décrit des microbes variés dans les chalazions; d'autres les ont niés. Tangl a déclaré, mais d'après un très petit nombre d'examens histologiques, que le chalazion était une

tuberculose locale du tarse, avec bacilles de Koch. Mais, même les inoculations ultérieures de chalazions pris chez des phtisiques, n'ont donné aucun résultat positif. Il n'est pas impossible qu'il n'existe une tuberculose locale du tarse (gommes tuberculeuses) simulant le chalazion, mais le chalazion ne paraît pas tuberculeux. Le bacille est absent dans l'immense majorité des cas.

Il semble plus juste de faire du chalazion, avec Horner et Fuchs, une lésion de la glande de Meibomius, analogue à l'acné et à l'*acné rosacée* en particulier.

Le *traitement* du chalazion consiste dans sa suppression par curage ou extirpation. On évitera les divers résolutifs proposés, qui sont presque toujours irritants ou inefficaces.

De tous temps, on a opéré le chalazion du côté de la peau ou du côté de la conjonctive, comme en témoignent d'anciens auteurs (Fabrice d'Acquapendente), en choisissant le côté vers lequel le chalazion proémine le plus. Il serait contraire à la logique de préconiser exclusivement l'opération conjonctivale ou l'opération cutanée, quelle que soit la paupière à opérer.

On appliquera, après cocainisation par instillation et par injection (se méfier d'une trop abondante injection qui peut masquer complètement les limites du chalazion) sous-cutanée, la pince de Desmarres, renouvelée des pinces-fenêtrées des chirurgiens du XVIIIe siècle. M. Panas préfère la plaque de corne usitée dans la plupart des opérations palpébrales et elle est en effet très utile pour mettre en évidence les petits chalazions. Si l'opération se fait par la *conjonctive*, elle doit se réduire, après incision de la poche, à un *curage* minutieux avec une curette tranchante. De ce côté, l'extirpation pourrait entraîner un trichiasis à la suite de la forte perte de substance tarsale. On s'abstiendra de toute cautérisation avec le thermocautère ou le crayon de nitrate d'argent.

Du côté de la *peau*, l'incision met à découvert le chalazion que l'on accroche avec une pince-érigne et dont on *résèque la partie antérieure*, pour terminer par un curage énergique en évitant de fenêtrer le tarse. Aucune suture n'est nécessaire.

Le chalazion du bord libre et ceux avoisinant les canalicules lacrymaux comportent seulement l'incision, le curage et un léger ébarbement aux ciseaux courbes.

Un pansement sec doit rester en place un jour ou deux.

La récidive est rare, après une opération largement faite.

Comme autres affections du tarse, nous signalerons l'*hypertrophie du rebord ciliaire* du tarse, simulant de petites crêtes de coq non cancroïdales (Panas), la dégénérescence *amyloïde* coexistant avec celle de la conjonctive, et les altérations consécutives au trachome. On peut observer cependant des hypertrophies partielles qui ne sont que des tarsites localisées.

Éphidrose. — L'éphidrose est une hypersécrétion des glandes sudoripares palpébrales, quelquefois d'un seul côté et survenant chez certains sujets, sous les influences les plus bizarres (mastication, froid, chaud, etc.).

Chromhydrose. — La chromhydrose est une coloration bleuâtre anormale, produite par une sécrétion grasse de couleur foncée. Il est possible qu'il s'agisse d'une perturbation d'ordre nerveux dans la sécrétion sébacée ou sudoripare ; il n'est nullement démontré qu'un microbe colorant quelconque ait une action sur la sécrétion étrange de cette matière qui se reproduit, peu d'heures après son enlèvement complet. Dans certains cas, on a pu croire à la simulation, à laquelle il faudra toujours penser.

Le traitement local consistera dans les lavages antiseptiques (sublimé à 1/2000) et des onctions avec des pommades ou des huiles mercurielles (huile biiodurée) ; le traitement général, dans le bromure de potassium et les antispasmodiques.

Lésions syphilitiques. — Les altérations syphilitiques des paupières sont *primaires*, *secondaires*, ou *tertiaires*. Les premières constituent le chancre induré, unique, ou *pouvant exister sur deux points de la paupière*. Presque toujours situé au niveau du bord ciliaire, empiétant à la fois sur la conjonctive et sur la peau, il est fréquemment recouvert d'un enduit diphtéroïde. L'angle interne peut être également le siège du chancre, le plus souvent dû à une inoculation par des doigts contaminés à la suite d'un grattage pour un prurit léger. L'adénopathie préauriculaire, parotidienne, sous-maxillaire, est caractéristique ; elle est rarement suppurée.

A l'encontre des opinions généralement admises, le professeur Coppez affirme avoir observé un chancre *mou* à la paupière, vérifié par plusieurs inoculations positives. On sait que le chancre mou du menton (Jeanselme) et de la langue (Sabouraud) est aujourd'hui prouvé.

Le chancre induré des paupières se cicatrise après une assez longue période de réparation (près de deux mois), sans laisser de cicatrice importante : la perte de deux ou trois cils qui ne repoussent pas est souvent l'unique vestige de son ancien emplacement.

Le chancre palpébral survient dans tous les sexes et à tout âge, depuis le nourrisson jusqu'à l'âge le plus avancé. On l'a plusieurs fois constaté chez des médecins.

Son pronostic général est celui des chancres extragénitaux de la face.

Le *diagnostic* se fera avec une ulcération blépharitique et avec l'épithélioma palpébral, dont l'évolution est si différente. L'adénopathie est beaucoup plus développée au cours du chancre. Le chancre mou se diagnostiquerait par la constatation du *bacille de Ducrey* et par l'inoculation positive.

Les accidents *secondaires* consistent en lésions pustuleuses et papulo-croûteuses, ou de véritables ulcérations à tendance phagédéniques, mais il s'agit alors, presque toujours, croyons-nous, d'accidents de *tertiarisme* précoce et de gommes ulcérées.

Les accidents *tertiaires* constituent souvent de véritables gommes, siégeant surtout dans le tarse, plus souvent dans la paupière inférieure : elles simulent d'abord des chalazions (Trousseau), mais sont plus diffuses et peuvent s'ulcérer, si le malade n'est pas soigné à temps. Un *syphilome diffus* du tarse (tarsite syphilitique) a été observé.

Un traitement *général* par frictions et injections intramusculaires, et un traitement *local* antiseptique seront institués.

On pourrait avoir l'idée de l'excision du chancre, mais, outre l'inefficacité démontrée de cette thérapeutique, la perte de substance palpébrale serait des plus nocives pour l'état de l'œil. S'il y a des ulcérations tertiaires graves, on redoublera les injections intramusculaires de biiodure ou de calomel, alternant avec de hautes doses d'iodure.

La *tuberculose*, le *lupus* dans ses diverses variétés, la *lèpre* et l'*actinomycose* envahissent les paupières secondairement : des cas de tuberculose primitive de la paupière (Sgrosso) ont cependant été signalés, et, dans les affections précédentes, le *diagnostic bactériologique* est de rigueur. Les *blépharites tuberculeuses* demandent de nouvelles recherches.

La *morve*, très rare aux paupières, se produit chez des sujets ayant été en contact avec des animaux farcineux (Krajewski, Tarnawski) et se reproduit expérimentalement (Tedeschi). Le diagnostic bactériologique ne donnant pas de résultats sûrs, l'inoculation de parcelles purulentes dans le péritoine du cobaye mâle est le procédé à mettre en œuvre pour le diagnostic. (Straus.)

Le *mycosis fongoïde* se localise quelquefois aux paupières. (Besnier, Brocq.)

Le *molluscum contagiosum* des paupières a été souvent considéré (Puttendorf) comme très contagieux et inoculable expérimentalement. (Paultry.)

Le *xanthélasma*, constitué par des plaques jaunâtres, de couleur feuille morte, légèrement saillantes, plus fréquentes à l'angle interne des deux paupières supérieures, chez les femmes arthritiques ayant dépassé la quarantaine. Sa marche est fort lente. Les lésions chroniques du foie, quelquefois signalées concurremment, n'existent pas régulièrement.

Le véritable xanthélasma est caractérisé par la présence de nombreuses cellules chargées d'une matière graisseuse, avec granulations pigmentaires, encombrant le tissu *dermique*, surtout autour des vaisseaux. Les glandes sébacées et l'épithélium cutané sont en

général intacts. Dans les cas que nous avons examinés histologiquement et bactériologiquement, nous n'avons pu mettre en évidence aucun microbe. La pathogénie est inconnue, bien que l'hypothèse d'un trouble trophique soit la plus admissible.

Le traitement consistera uniquement dans l'ablation avec suture immédiate pour éviter l'ectropion. On n'interviendra que sur la demande du malade, l'affection étant bénigne. La question des récidives est encore mal précisée.

Parasites. — La *phtiriase* palpébrale, décrite par Galien et Celse, a été l'objet de nombreux travaux anciens et récents pour l'énumération détaillée desquels nous renvoyons aux Mémoires de Jullien (1) et de Marcel Baudouin (2). Chez les enfants, plus ordinairement atteints, la maladie donne tout à fait le tableau d'une blépharite croûteuse, généralement aggravée par un prurit remarquablement intense.

Le *pediculus pubis* est l'agent de la maladie; il se rencontre même dans les sourcils : on a signalé aussi le pou de la tête dans les cils. (Bock.)

Le diagnostic est facile, avec une forte loupe.

On emploiera les pommades mercurielles usitées pour le traitement des kératites, et, si la maladie résiste, l'extirpation des œufs des parasites et d'un certain nombre de cils, où adhèrent les lentes. La récidive serait la règle, si on ne faisait pas en même temps disparaître les parasites des autres régions et les causes de contagion nouvelle.

La *gale* a pu également se développer aux paupières.

L'histoire des *cysticerques* palpébraux se confond avec celle des cysticerques de l'orbite, souvent sous-palpébraux.

Tumeurs. — Tumeurs bénignes. — Les *verrues* et les *papillomes* sont fréquents aux paupières. Sur la peau ou le bord ciliaire se développent aussi de véritables *cornes* ayant même plusieurs centimètres de longueur (3).

Les *tumeurs érectiles* et les angiomes peuvent envahir la caroncule et la conjonctive. Le traitement par les pointes de feu pénétrantes sera souvent avantageusement remplacé par l'électrolyse, d'autres fois par l'ablation d'une partie de la tumeur au bistouri, ou même les injections sclérogènes (Lannelongue), si l'angiome a un énorme développement.

Le *névrome plexiforme*, seul ou plus souvent en coexistence avec d'autres névromes plexiformes d'autres régions du corps, occupe

(1) L. Jullien, *Gaz. des hôp.*, 1892.

(2) Marcel Baudouin, *Progrès méd.*, 1895.

(3) Consulter le travail complet de Mirvalsky (*Arch. für Dermat. und Syphiligr.*, 1894). — Panas et A. Terson, Un cas de corne palpébrale (*Soc. de dermat. et de syphiligr.*, 1894).

en général la région externe de la paupière, les régions temporale et fasciale correspondantes, et offre au doigt l'ensemble de sensations qui rappelle le toucher d'un varicocèle. Cette singulière dégénérescence envahit aussi l'orbite, déforme et perfore les os. Les veines sous-cutanées sont quelquefois assez développées à ce niveau et simulent un angiome. On a pu noter plusieurs cas dans la même famille, et plus fréquemment dans le sexe masculin.

Les coupes histologiques démontrent qu'il s'agit bien de nerfs dégénérés et étouffés dans une gangue de tissu fibreux (neurofibrome plexiforme de Billroth [1]). L'extirpation précoce est le seul moyen d'arrêter le progrès du mal. On disséquera, sans l'enlever, la peau, pour éviter de larges pertes de substance et des cicatrices difformes.

On observe encore des *kystes sébacés*, souvent très nombreux (*millet* palpébral); des kystes *transparents*, siégeant presque toujours sur le bord libre et constitués par la dilatation kystique des glandes sudoripares simples ou des glandes sudoripares modifiées de Moll; le *lymphangiome*, qui donne des déformations éléphantiasiques; le *lipome* et le *fibro-lipome*, quelquefois pédiculés.

Tumeurs malignes. — Le *sarcome* souvent mélanique, *primitif* ou plus ordinairement consécutif à un sarcome de la *conjonctive*, est remarquable par son extension, et ses métastases, malgré tous les traitements.

Le *cylindrome* se rencontre rarement; il en est de même du *lymphadénome*.

Épithélioma. — L'épithélioma des paupières commence soit au bord libre, soit aux commissures, comme le chancre, dans les régions plus exposées aux érosions, par une croûtelle, à base indurée, qui se transforme progressivement en ulcération sanieuse caractéristique coexistant ou non avec des productions épithéliomateuses du reste du visage, du nez en particulier. La forme purement extérieure est plus particulièrement lente, l'épithélioma *qui sort* est moins grave que l'épithélioma *qui rentre*. D'où la réserve que l'on doit avoir, avant d'extirper certaines néoplasies stationnaires, tandis que leur ablation peut donner lieu à la formation rapide d'un épithélioma à marche térébrante. Certaines variétés débutent profondément dans les glandes sébacées ou de Meibomius (pseudo-chalazion). D'autres fois (Verneuil, Galezowski, Mollière, Valude), l'épithélioma ronge l'angle interne de l'œil (fig. 3) et pénètre dans les fosses nasales par l'intermédiaire du sac lacrymal envahi.

A la période terminale, les ganglions finissent par se prendre; et l'œil est mis à découvert par des destructions très étendues des paupières.

1) Consulter : Billroth, *Arch. fur klin. Chir.*, Bd. IV. — Aubry, *Lyon méd.*, 1891.

L'examen histologique montre le type épithéliomateux, le plus souvent à globes épidermiques et à coccidies.

L'*épithélioma calcifié* constitue une variété clinique et histologique de pronostic moins grave (1).

Le pronostic général n'est pas toujours d'une gravité absolue. On peut, dans certains cas, maintenir l'affection stationnaire pendant de longues années, but peu à dédaigner chez des malades souvent âgés, ou obtenir des guérisons complètes.

Dans les cas bien limités, on devra faire l'extirpation *totale*, assez large, ordinairement avec réunion immédiate.

Si l'ulcération a fait des progrès tels que l'opération ne puisse

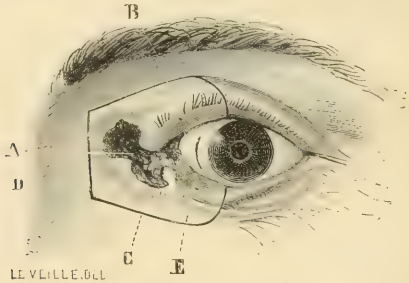

Fig. 3. — Épithélioma de l'angle interne. A, ulcération épithéliale; B, incision divisant la paupière supérieure; C, incision séparant la partie inférieure du mal; D, incision découvrant l'apophyse montante; E, incision de la conjonctivite (B. Anger, *Anatomie chirurgicale*. Paris, 1869, p. 316).

s'effectuer sans un fort délabrement *palpébral*, on n'hésitera pas à recourir, avant toute opération, aux applications de solution saturée de chlorate de potasse, la poudre étant douloureuse et dangereuse pour la cornée. Ces applications biquotidiennes se feront, pendant plusieurs heures, avec des tampons d'ouate imbibés. La cutisation complète et durable est possible. L'aristol nous a paru moins efficace et un de nos malades a guéri par le chlorate, après avoir résisté à l'aristol. En cas d'insuccès, on pratiquera le traitement combiné par le bleu de méthyle. Proposé par von Mosetig, ce traitement, pratiqué seul, serait inefficace, mais, en y adjoignant des cautérisations et une véritable stratégie thérapeutique (Abadie, Darier 2), on réalise, dans les cas moyens, d'excellents résultats confirmés par de nombreux observateurs.

Dans les cas très étendus, il est évident que toutes les fois que l'œil risquerait, par son exposition trop complète à l'air, un réel danger,

(1) Braquehaye et Sourdille, *Arch. d'opht.*, 1895.
(2) Domec, thèse de Paris, 1895.

une *autoplastie immédiate sera de règle*. Dans les autres cas, on ne la fera que tardivement (Verneuil, Valude), pour pouvoir surveiller la récidive et diminuer l'étendue du lambeau, qui se réduira quelquefois à une simple greffe épidermique.

Enfin on se bornera à poursuivre au thermocautère les récidives jusque dans les voies lacrymales, tout en continuant un traitement *arsenical* interne recommandable dans tous les cas. On pourrait aussi penser aux injections de toxines streptococciques.

Affections des muscles palpébraux. — On observe, du côté des muscles palpébraux, la contracture spasmodique de l'orbiculaire (blépharospasme et sa paralysie (lagophtalmie). A côté de ces lésions du sphincter palpébral, nous trouverons la paralysie du grand sympathique, et les diverses variétés de blépharoptose.

Blépharospasme. — La contracture des muscles des paupières peut atteindre le *releveur* et l'*orbiculaire*. Pour la première, nous renvoyons à la description du goitre exophtalmique, où le type de la contracture du releveur s'observe fréquemment.

En dehors du blépharospasme passager, également décrit sous le nom de fugace (Panas), et qui consiste dans ces tressaillements que l'on éprouve après des émotions, un travail prolongé ou toute cause de fatigue nerveuse, la forme *clonique* et la forme *tonique*, *intermittente* ou *continue*, seront différenciées.

La forme *intermittente* se réduit à une sorte de *tic* avec occlusion palpébrale momentanée.

Dans la forme *permanente*, on notera l'occlusion spasmodique permanente des deux paupières ou plus ordinairement d'une seule. L'occlusion si caractéristique chez les sujets atteints de kératoconjonctivites crofuleuse n'est qu'un blépharospasme banal, facile à reconnaître et à guérir, lié à la photophobie, et qui n'a rien de commun avec le blépharospasme vrai.

En pressant sur les points d'émergence osseuse des diverses branches faciales du trijumeau, on arrive à *supprimer* momentanément le spasme occlusif. Il en est de même par le sommeil naturel ou artificiel.

Seule l'*étiologie* du blépharospasme a un réel intérêt, car dans un certain nombre de cas, on y découvrit une conséquence thérapeutique.

On examinera les parties externes et internes de l'œil et on vérifiera l'*amétropie* possible.

On passera en revue les fosses nasales, et particulièrement les *dents*, qui sont très souvent en cause par les névralgies consécutives à la carie : on vérifiera aussi l'état des *oreilles*.

Enfin une étude soigneuse du *système nerveux* peut mettre en évidence une névrose, l'hystérie, le surmenage. On ne négligera pas de faire vérifier par le médecin habituel l'état de *tous les autres appareils*.

En dehors du traitement rigoureux des lésions originelles (avulsion des dents malades, correction de l'amétropie, etc.), tout *traitement médical*, même par les alcaloïdes et le bromure longtemps prolongés, est généralement illusoire.

La cocaïne, les moxas (Fuchs), la dilatation forcée et le massage (Gayet, Abadie) peuvent rester inefficaces. Dès que l'hystérie sera découverte, et même chez les sujets d'un nervosisme excessif, l'*hypnotisation* est un moyen efficace, qu'on aurait tort de rejeter d'emblée.

Après insuccès des moyens précédents, on est contraint de recourir à des arrachements, élongations et excisions des différentes portions du trijumeau, sus et sous-orbitaire, buccal [1], également utiles contre les *névralgies* périoculaires.

Paralysie de l'orbiculaire. — La paralysie de l'orbiculaire est due à la paralysie plus ou moins complète du nerf facial.

On sait quelle est, en pathologie interne, l'importante signification, au point de vue du diagnostic et de l'étiologie, de la paralysie faciale *limitée* à l'orbiculaire, ou paralysie du facial supérieur, cette paralysie étant avant tout centrale, d'origine *nucléaire*, tandis que la paralysie totale est basilaire ou *périphérique*.

En présence d'une paralysie faciale, on devra faire l'examen des antécédents cérébraux et généraux, du système nerveux au complet, et en particulier, une fois toutes les causes connues de paralysies invoquées et éliminées, l'examen des oreilles : des otites, des traumatismes du rocher occasionnent des paralysies faciales, tout comme des paralysies de la sixième paire.

Des paralysies des nerfs moteurs de l'œil et d'autres nerfs crâniens, en particulier du trijumeau (dont on ne confondra pas la kératite neuro paralytique avec la kératite lagophtalmique) peuvent accompagner la paralysie faciale. Il faudra, dans tous les cas, examiner la sensibilité de la cornée.

L'*épiphora* a été signalé par la plupart des auteurs comme un des signes accompagnant la paralysie de l'orbiculaire, par suite de l'ectropion léger, du défaut de fonctionnement du muscle de Duverney-Horner innervé par le facial, et de l'absence de la légère pression intermittente sur le sac lacrymal (compte-gouttes) du tendon de l'orbiculaire paralysé.

Goldzieher, au contraire, a prétendu qu'un degré plus grand de sécheresse s'observait sur la conjonctive de l'œil paralysé et en a conclu que la glande lacrymale était innervée, non par le trijumeau, mais bien par le facial. Malgré les expériences de Teplyaschine et de Tribondeau, la question n'est pas encore tranchée.

En plus du traitement étiologique, l'électrisation et les injections de strychnine sont les seuls moyens à recommander.

1. Voy. Fayolle, Manuel de méd. op. Paris, 1899.

Pour la protection de la cornée, qui finirait par s'ulcérer, malgré des pansements occlusifs avec onctions abondantes de vaseline iodoformée, on est amené, dans les cas de paralysie qui peuvent durer fort longtemps ou même être incurables, à faire la suture des paupières, après ablation de la partie rétrociliaire du rebord palpébral.

Cette tarsorraphie ne sera ni angulaire externe ni totale, M. Panas (1) a proposé la tarsorraphie médiane (fig. 4) qui ne supprime pas l'usage de l'œil et qui est une opération fort simple. On pourrait aussi, pratiquer dans certains cas, la tarsorraphie interne, un peu en dehors des points lacrymaux auxquels il faut se garder de toucher. On laissera en place ces diverses tarsorraphies, le temps que durera la paralysie ; néanmoins (Panas), on a pu sectionner la tarsorraphie avant la fin de la maladie, sans que l'ectropion se soit reproduit.

Fig. 4. — Tarsorraphie médiane. (Panas.)

Paralysie du grand sympathique. — Comme dans les expériences de Pourfour du Petit (1727) et de Claude Bernard, répétées depuis par nombre d'observateurs, la lésion spontanée du grand sympathique cervical produit des troubles oculaires remarquables (2).

La fente palpébrale est rétrécie, l'œil légèrement énophtalme et quelquefois hypotone : il existe un myosis accentué, et, au début, une hyperhémie conjonctivale qui disparaît plus tard (Cl. Bernard, Panas) tout en laissant subsister les autres phénomènes morbides (ptose, myosis).

Il s'agit de la parésie du muscle lisse de Müller, innervé par le grand sympathique et jouant le rôle d'un dilatateur palpébral, et de la parésie du dilatateur de l'iris, démontré par des recherches récentes (3).

Tantôt on trouve une lésion du cou (tumeurs) provoquant mécaniquement la lésion nerveuse, tantôt une affection médullaire, telle que la syringo-myélie (Vialet) ayant envahi le centre cilio-spinal, ou des altérations osseuses rachidiennes. D'autres fois, des migraines, l'hystérie, des métrorragies ont été invoquées. Mais quelquefois on ne trouve aucune cause appréciable, surtout chez les femmes.

(1) Ollivier, thèse de Paris, 1883.

(2) Consulter : Horner et Nicati, La paralysie du grand sympathique cervical. Lausanne, 1873. — Panas, *Mém. de la Soc. de chir.*, 1868 et *Presse méd.*, 1895.

(3) Gambillois, thèse de Paris, 1895.

L'électrisation, les injections de strychnine n'ont qu'une efficacité incertaine. La cocaïne, par la dilatation de la fente palpébrale et de la pupille, donne un effet momentané, utilisable dans certaines circonstances et pouvant précéder l'opération d'une blépharoptose définitive.

Blépharoptose. — La blépharoptose est la paralysie du muscle releveur de la paupière supérieure ou le nerf qui l'innerve.

Le nom de ptosis a été attribué à cet état pathologique, mais, comme les auteurs discutent encore pour savoir si l'on doit dire *le* ptosis ou *la* ptosis, ce qui serait plus rationnel, puisque ptosis est un mot féminin (comme iritis, par exemple), il vaut mieux adopter blépharoptose ou *ptose*, à la place du mot *ptosis*, sur lequel il est facile d'ergoter, suivant que l'on veut suivre l'usage erroné ou l'étymologie.

La blépharoptose est *congénitale* ou *acquise*. Elle est *complète* ou *incomplète*. On ne la confondra pas avec le symblépharon, qui est une sorte de ptose forcée par adhérence au globe, ni avec celle des granuleux.

La *sémiologie* et l'*étiologie* de la blépharoptose ne diffèrent pas de celles des autres *paralysies des muscles moteurs de l'œil*, mais il faut faire une mention spéciale pour celle due à la *paralysie du grand sympathique*, en vérifiant l'état de la pupille, dans tous les cas de ptose. Quelquefois, dans la forme congénitale, certains mouvements de la face *provoquent automatiquement* l'ouverture des paupières. On s'assure exactement du degré de force qu'a pu conserver l'élévateur, en appuyant fortement la peau du sourcil sur le plan osseux, de manière à intercepter l'action du muscle frontal qui suffirait à relever assez fortement la paupière. Si le releveur est entièrement paralysé, la paupière reste immobile, et le front ne se plisse pas, tant que le doigt appuie sur le sourcil.

La ptose peut *rendre service* aux sujets paralysés (troisième paire), en neutralisant leur diplopie (ptose *compensatrice*). Dans les autres cas, en particulier dans ceux de ptose congénitale, le malade prend une attitude caractéristique, renverse la tête en arrière et plisse son front en élevant ses sourcils. Il paraît regarder les astres (attitude d'astronome, Hirschberg). Mais cette position devient à la longue insoutenable.

Des moyens *palliatifs* qui ont été proposés (pince de Sichel), le seul supportable est le port de lunettes spéciales (C. Paul, Masselon [1]),

[1] C. Paul, *Bull. gén. de thérap.*, 187. — Une modification très pratique a été faite récemment à ces lunettes par M. Masselon, dans le but de les rendre plus aptes à se conformer à chaque cas particulier. La petite pièce rectangulaire a été remplacée par un T dont la barre transversale est destinée à refouler en haut la paupière affectée de ptosis. L'avantage de cette disposition est que cette figure en T étant formée d'un métal très malléable, le malade peut à son gré la relever, l'abaisser, l'incliner, la tordre, etc., en un mot l'adapter très exactement à sa paupière, de manière à obtenir l'effet voulu avec le moins de gêne possible.

disposées de façon à refouler en arrière la peau de la paupière et à remonter le bord palpébral (fig. 5).

Lorsque le malade n'est point satisfait de cette amélioration intermittente, l'intervention chirurgicale lui assure un résultat permanent.

Les anciens réséquaient un lambeau cutané d'une étendue suffisante pour que l'action des sutures remît le bord ciliaire à la hauteur normale. Mais, si l'on ne retranche pas beaucoup de peau, la ptose n'est pas corrigée et la rechute est fatale. Si l'on excise un vaste lambeau, le patient ne peut refermer ses paupières, état dangereux pour l'intégrité de la cornée, à peu près complètement irrémédiable et pire que la ptose elle-même. De plus, même raccourcie, la paupière n'en a pas plus pour cela des *mouvements* physiologiques, et

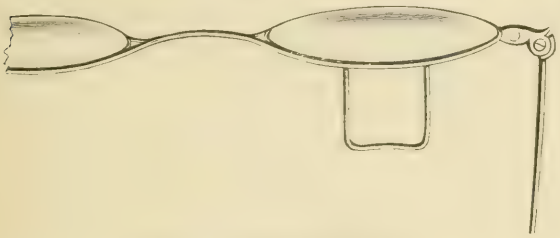

Fig. 5. — Lunettes de Masselon.

il n'y a en général pas trop de peau dans ces cas-là (Dianoux).

Il faut donc en venir (Hunt), avec ou sans excision de peau, à faire agir l'action du muscle frontal, seule force motrice que l'on ait à sa disposition, directement sur la paupière supérieure. Y ajouter (de Graefe) la suppression d'une partie des fibres de l'orbiculaire, pour affaiblir cet antagoniste du releveur, c'est ajouter sans grand profit une faiblesse à une autre faiblesse. C'est plutôt à une sorte d'*avancement* musculaire qu'il faut mieux avoir recours.

Cet avancement, basé sur la section cicatricielle sous-cutanée par un fil métallique traversant peu à peu les tissus et arrivant au niveau des insertions du muscle frontal, a été réalisé par Dransart, H. Pagenstecher, et d'autres. Les douleurs vives, la longue durée de la section progressive, la suppuration obligée et l'incertitude des résultats, rendent hasardeuse cette opération que M. Gayet a cependant proposé de faire avec un fil de platine rougi à l'électricité, une fois mis en place.

M. de Wecker combine avec la résection d'un petit lambeau semilunaire une suture que l'on resserre (dosage plus ou moins pendant la durée de la cicatrisation (fig. 6). Bowman, Boucheron, Gillet de

Grandmont s'abstiennent au contraire de toucher à la peau et pratiquent la résection de la plus grande partie du tarse et du tendon releveur, avec réunion immédiate au catgut des surfaces de section. Mais l'insuccès complet est *fréquent*, et, dans les cas de ptoses incomplètes, peut-être faut-il combiner une excision de peau avec l'excision du tarse pour raccourcir la paupière dans toutes ses parties constituantes. Galezowski.

Les résections *cutanées* ou *tarso-cutanées* peuvent suffire aussi dans certaines variétés de *fausses blépharoptoses*, où il s'agit d'un allongement *inusité* de la *peau seule* chez des sujets d'un certain âge : il en serait de même dans les ptoses dites *adipeuses*.

Dans les cas où la ptose est *totale* et *définitive*, le procédé recommandé par M. Panas donne de bons résultats, malgré quelques légères cicatrices, qui diminuent si l'on ébarbe les saillies cutanées latérales. Fuchs et d'autres opérateurs ont confirmé les résultats de l'auteur. Il s'agit en somme d'une *inosculation* de la paupière avec les insertions inférieures du muscle frontal. C'est une vraie *blépharopexie* à résultat immédiat (fig. 7).

Le petit cul-de-sac formé par le passage de la lanière cutanée sous

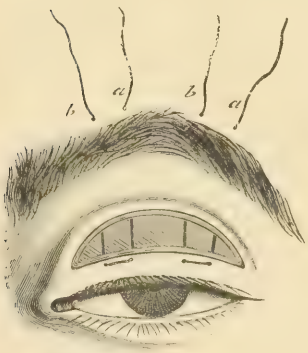

Fig. 6. — Procédé de Wecker. *a*, *b*, anse de fil.

Fig. 7. — Procédé de Panas.

le pont cruenté du sourcil n'entraîne pas les accidents primitifs ou secondaires qu'on pourrait supposer, et se rétrécit peu à peu au point de disparaître presque complètement (1).

(1) Consulter : Beauvais, De l'opération du ptosis, thèse de Paris, 1884 (opération de Dransart). — Masselon, Du traitement chirurgical du ptosis (*Arch. d'opht.*, 1893). — Brun, Traitement du ptosis par le procédé de Gillet de Grandmont, thèse

Déviations du bord ciliaire. — La présence des cils donne un caractère particulier de gravité aux déviations du bord libre. On nomme *trichiasis total* ou *partiel* la déviation totale ou partielle des cils vers le globe. On peut voir aussi le *districhiasis* (double rangée de cils) et même le *tristrichiasis* (triple rangée), lésions plus souvent congénitales. Le trichiasis total est engendré par l'*entropion*, c'est-à-dire par l'inversion en dedans du bord ciliaire : il a les mêmes causes, les mêmes symptômes et la même thérapeutique chirurgicale. Le trichiasis partiel peut, au contraire se produire sur un bord ciliaire parfaitement disposé, à la suite de petits traumatismes (brûlures, pustules varioliques, etc.). D'autres fois, la même cause générale (trachome, chalazion) ne provoque cependant qu'un trichiasis partiel.

Le traitement du trichiasis *partiel* ne diffère pas essentiellement de celui du trichiasis total. On se propose, ou *d'attirer en dehors* les quelques cils déviés, ou bien de détruire les bulbes sur place, ou de supprimer leur point d'implantation (excision de peau).

L'électrolyse faite comme pour les poils (Brocq) est quelquefois utile, mais elle n'arrive à son but qu'après de longues séances et compte de nombreux insuccès, de même que l'excision.

Mieux vaut, pour les quelques cils déviés, faire une opération identique à celle du trichiasis total, mais *limitée à la région malade*.

Entropion et trichiasis. — L'*entropion* est de nature *spasmodique* ou *organique*.

L'*entropion spasmodique* est dû à un enroulement de la paupière inférieure, à la suite d'un léger œdème sous-cutané, enroulement dû à la contraction de l'orbiculaire qui fait tourner le bord ciliaire en dedans autour de l'axe horizontal constitué par les ligaments palpébraux interne et externe.

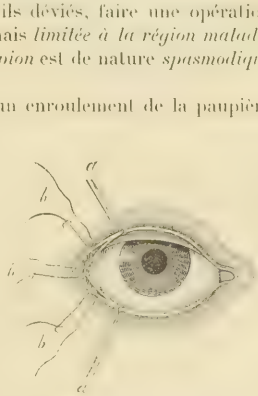

Fig. 8. — Canthoplastie : *a*, pinces qui écartent les paupières ; *b*, aiguilles avec fils à suture.

On s'abstiendra en général, pour le guérir, des diverses ligatures cutanées et sous-cutanées si douloureuses connues sous le nom de sutures de Gaillard, de Graefe, de Gillet de Grandmont. Le seul remède simple et efficace, surtout s'il y a du phimosis, consiste à faire une large *canthoplastie* (fig. 8) (von Ammon) ou avec ou sans interposition de lambeau (Cusco). La canthoplastie *oblique* (Stelwag) expose à des difformités.

de Paris, 1892. — Perlat, Traitement du ptosis par le procédé de Panas, thèse de Paris, 1893.

Le procédé de Chalot (1) avec incision horizontale en T, a un effet plus définitif. Dans le cas où la canthoplastie échouerait, il faudra en venir aux opérations de l'entropion par résection d'un petit lambeau cutané et *suture immédiate*. Les procédés de ligature médiate qui sont destinés à couper progressivement les tissus, après des semaines, des mois de suppuration et de douleur, sont des procédés d'un autre âge, exposant à de graves complications.

L'*entropion organique*, accompagné de trichiasis définitif, et non temporaire comme le précédent, est dû à l'atrophie, à l'incurvation du tarse, squelette fibreux de la paupière, à la suite d'inflammations spontanées ou traumatiques, aiguës ou chroniques, de la conjonctive et des paupières. Dans l'immense majorité de cas, il succède au trachome, et le trichiasis qu'il entraîne constitue le plus grave danger pour la cornée, déjà si malade.

Puisque le trichiasis est avant tout produit par l'incurvation du tarse, c'est au tarse qu'il faudra s'attaquer dans les procédés opératoires à opposer à la maladie. Les récidives souvent observées dans le vieux procédé décrit par Aétius, repris sous le nom de *transplantation* du bord ciliaire par Jæsche et Arlt, sont dues à ce qu'on ne s'y attaque qu'à la peau : cela équivaut à vouloir redresser un os incurvé par des excisions ou des transplantations cutanées.

Savoir avant tout quel est le terrain sur lequel on doit agir, et quelles sont les conditions de succès des opérations contre l'entropion suffira à faire éliminer un grand nombre de procédés qui encombrent encore les livres et les périodiques, et au milieu desquels sont noyées les descriptions des procédés logiques et vraiment utiles.

Pour lutter contre l'entropion compliqué de trichiasis, les méthodes principales qui ont été proposées sont les suivantes :

1° L'*ablation* pure et simple du bord ciliaire jusqu'au delà des bulbes des cils (Bartisch, Beer, Flarer). Procédé brutal et peu recommandable.

2° La *destruction des bulbes ciliaires*, par une dissection prolongée (Vacca Berlinghieri), par l'électrolyse, par la cautérisation ignée, est inadmissible dans le trichiasis total.

3° Le *raccourcissement de la peau*, destiné à renverser les cils en dehors, par des excisions cutanées ou par des cautérisations ignées (les unes, dans le sens transversal, comme les chirurgiens arabes le faisaient, probablement à l'imitation des Grecs, les autres dans le sens vertical (Vieusse) ou par des sutures qui coupent lentement (Gaillard). Tous procédés aveugles, douloureux, et soumis à toutes les éventualités de la suppuration.

4° La *transplantation simple du bord ciliaire*. Il s'agit, dans cette

1 Chalot, Chir. opér. Paris, 1893.

opération, de *déplacer* toute la lèvre antérieure de la paupière (fig. 9), et d'aller greffer ce bord ciliaire à une certaine hauteur pour éviter que les cils ne touchent la cornée. (Aétius, Jæsche et Arlt.)

On comprend le défaut de tous ces procédés, qui donnent cependant quelquefois des succès, ordinairement temporaires. Le *tarse bossué reste intact*, et constitue toujours la colline sur laquelle redescendra peu à peu le bord ciliaire greffé : les cils, attirés de nouveau en bas par la cicatrisation et la rétraction de leur ancien emplacement, quand on ne greffe pas à ce niveau un lambeau cutané, souvent le même qu'on a enlevé pour permettre la greffe nouvelle du bord ciliaire (et si on pratique cette petite autoplastie,

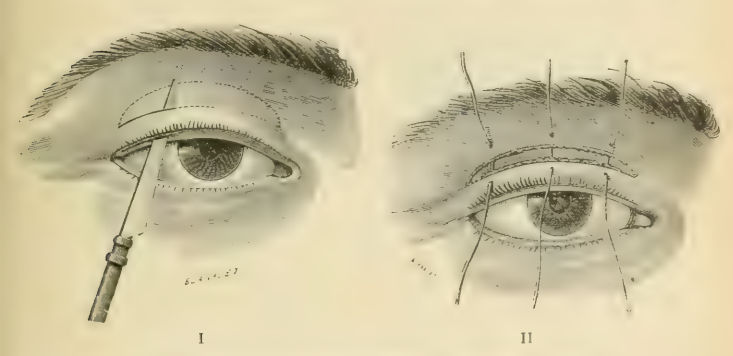

Fig. 9. — Transplantation du sol ciliaire : I, incision ; II, réunion.

on peut créer un bourrelet disgracieux au niveau du bord palpébral), reprendront presque toujours tôt ou tard leur fâcheuse situation.

Comme Anagnostakis, Hotz et Panas l'ont fait remarquer, il faut donc fixer le bord supérieur du lambeau ciliaire à un point immuable de la paupière. Ce point solide n'est ni la peau, extensible et glissante, ni le tarse atrophié et déformé ; la seule partie, à laquelle on puisse s'adresser, est donc le ligament suspenseur. Anagnostakis.

Néanmoins, le fait de laisser intact le tarse incurvé peut faire échouer le procédé. Aussi s'agit-il de mettre en œuvre une opération qui réunisse l'idée mère du procédé d'Anagnostakis, c'est-à-dire la fixation au ligament suspenseur, et qui supprime la disposition anormale du tarse.

5° *Déviation orthopédique du bord ciliaire avec tarsotomie.* — Un certain nombre d'opérateurs n'ont pas craint d'extirper une partie ou la totalité du tarse ; mais la rétraction considérable qui suit l'ablation, ramène les cils vers l'œil et enlève à la paupière sa forme et ses dimensions physiologiques.

D'autres opérateurs, plus avisés, ont simplement excisé une lanière cunéiforme du tarse, l'excision n'arrivant pas jusqu'à la conjonctive (Streatfield, Snellen, Masselon). Puisqu'une simple section horizontale, donne un effet égal ou supérieur à celui de cette opération, à excision et à sutures compliquées, on choisira l'opération la plus simple et la plus sûre. Cette *tarsotomie* a été préconisée par Aétius (Hirschberg), Richter, von Ammon, Burow.

Le procédé combiné que M. Panas emploie systématiquement, réussit là ou tous les autres ont échoué, et n'entraîne aucune difformité persistante. C'est un redressement méthodique du bord ciliaire,

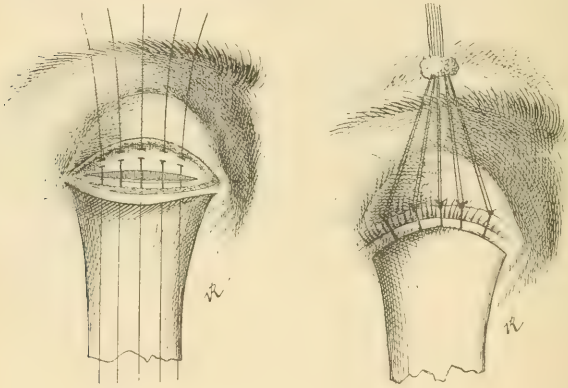

I II

Fig. 10. — Procédé de Panas : I, incision ; II, réunion.

qui vient se couder à angle droit sur son ancien emplacement : l'opération se pratique sous l'anesthésie générale, préférable, ou avec les injections sous-cutanées de cocaïne, mais ces dernières déforment souvent la région à opérer. On opère facilement les deux yeux dans la même séance.

L'instrument destiné à tendre la paupière sera la plaque de corne ou d'aluminium ; si l'on est insuffisamment aidé, une pince hémostatique en fourche (Terson père), qui, à l'encontre de celles de Desmarres, de Knapp et Snellen, absolument imparfaites ici, laisse libre tout le champ cutané *supérieur*, peut rendre ce service.

Voici le procédé de M. Panas pour la paupière supérieure (fig. 10) :

La plaque de corne distendant la paupière de façon à éviter toute hémorragie gênante, une incision horizontale à 2 millimètres au-dessus du bord ciliaire est pratiquée : puis on dissèque l'orbiculaire que l'on fait récliner en haut par un crochet, jusqu'à ce qu'on

aperçoive le ligament suspenseur. Le lambeau inférieur est disséqué jusqu'à ce que l'on voie le piqueté noir des bulbes ciliaires.

Ensuite on pratique l'incision du tarse, au niveau de son incurvation anormale, traversant même la conjonctive. On évitera de placer *trop bas* la tarsotomie pour éviter le chevauchement du lambeau ciliaire. On n'excise quelques faisceaux d'orbiculaire que s'il y a coexistence d'un phimosis palpébral extrême. Cinq sutures de soie sont passées en haut, dans le ligament suspenseur et le sommet du tarse, en bas dans le lambeau inférieur, de façon à ressortir en *arrière* des bulbes ciliaires. Aucune suture cutanée n'est nécessaire. Les fils sont noués, collés au front avec de l'ouate collodionnée et laissés cinq jours en place. Pansement occlusif avec vaseline iodoformée ou boriquée.



Fig. 11. — Procédé de Panas pour la paupière inférieure.

Nous n'avons jamais vu, sur de très nombreux cas opérés par notre maître ou par nous-même, d'accidents consécutifs autres que, très rarement, de petits chalazions polypoïdes développés au niveau des glandes de Meibomius, et facilement curables. Le résultat esthétique et curatif est presque toujours d'emblée parfait et définitif.

Pour la paupière inférieure, le procédé est modifié par l'étroitesse du tarse ; aussi la contraction de l'orbiculaire et les causes primitives peuvent quelquefois reproduire le mal et rendre une deuxième intervention nécessaire. On pratiquera un volet cutané (fig. 11) que l'on disséquera jusque près du bord ciliaire. Il sera souvent utile de réséquer des fibres de l'orbiculaire et de pratiquer une *tarsotomie* comme pour la paupière supérieure. On retranche ensuite un lambeau cutané, variable d'étendue, sur le bord libre du volet, et on fait des sutures exclusivement cutanées.

6° La *marginoplastie* (Spencer Watson, Gayet), par pivotement du sol ciliaire et remplacement par un lambeau cutané autoplastique à pédicule, expose à des déformations et ne doit être tentée qu'après *insuccès de toutes les autres méthodes, comme dernière ressource.*

Ectropion. — L'éversion des paupières, avec hernie et hypertrophie consécutive du cul-de-sac conjonctival, siège le plus ordinairement, hors les cas de traumatisme et de brûlure, à la paupière inférieure, et entraîne des ulcères cornéens, par le mécanisme des kératites lagophtalmiques, et un larmoiement incessant, par éversion et atrophie du canalicule. Il se développe une vraie *sténodermie* (Panas) de la

peau chroniquement enflammée, et dans ces cas-là, le bord ciliaire, conservé dans les autres formes d'ectropion, disparaît, perd ses cils, de telle sorte qu'il semble que la conjonctive arrive juste sur la limite de la peau, sans en être séparée par autre chose que par une ligne imperceptible, et non par la marge du bord ciliaire.

Les variétés d'ectropion se divisent en deux classes : l'*ectropion traumatique* et l'*ectropion spontané*.

Le premier survient à la suite de brûlures ou d'autres traumatismes.

La seconde variété est souvent la suite d'une cicatrice cutanée lésions osseuses, ulcères, lupus, etc., d'autres fois, le *relâchemen de l'orbiculaire* avec larmoiement, blépharite et conjonctivite, constitue le type connu de l'*ectropion sénile*.

Le traitement général de l'ectropion comprend trois indications fondamentales : rétablir les voies lacrymales, guérir la difformité, et protéger la cornée.

On commencera par inciser le point lacrymal inférieur, si éversé ou si atrophié qu'il puisse être; l'incision sera un peu plus étendue que d'habitude.

La protection définitive de la cornée ne s'obtient qu'en replaçant, si elles existent, les paupières en situation normale, et en *refaisant* de nouveaux voiles palpébraux, s'ils ont été détruits.

Nous examinerons successivement :

1° Les variétés d'*ectropion non cicatriciel* ;

2° Les variétés d'*ectropion cicatriciel*.

1° *Variétés non cicatricielles*. — L'*ectropion lacrymal* est consécutif à la *blépharo-conjonctivite lacrymale* entraînée par une dacryocystite chronique. Cet état entraîne aussi, en plus de l'hypoexcrétion, une *hypersécrétion* lacrymale qui rétrécit peu à peu la peau de la paupière, et lui donne une action progressivement rétractile. D'autres fois, comme dans l'*ectropion sénile*, et comme on peut l'observer chez les sujets à peau et à orbiculaire languissants, ayant dépassé la quarantaine, en particulier chez les femmes, la paupière inférieure se renverse, le canalicule lacrymal s'oblitère, et le larmoiement commence *alors* peu à peu. C'est le mécanisme inverse de l'origine précédemment signalée. La pathogénie de l'ectropion lacrymal n'est donc pas unique.

En tous cas, dans la plupart de ces larmoiements chroniques, indéfiniment soudés, l'incision du canalicule et le sondage sont loin de suffire et surtout d'atténuer l'épiphora.

On diminuera donc le relâchement des paupières, en retranchant des portions de la peau environnante. Ce n'est que dans les cas extrêmes qu'il faudrait s'adresser au procédé de Szymanowski et aux résections conjonctivales, si utiles dans l'ectropion sénile.

On pratiquera beaucoup plus tôt des résections cutanées de forme et d'étendue variables, latérales, redressant le bord ciliaire et

l'attirant en dehors, ou en dedans, suivant le cas, *médiatement*, sans que l'incision l'atteigne directement, et en respectant les commissures. (Arlt, A. Weber [1]).

L'électrisation seule de l'orbiculaire est insuffisante.

Les procédés curatifs des cas plus graves se divisent en trois groupes : ceux par lesquels on intervient sur le milieu de la paupière (Adams, Kuhnt), ceux par lesquels on attire latéralement la paupière inférieure de façon à la remonter en allant la suturer à la place d'un lambeau cutané triangulaire préalablement enlevé, enfin les tarsorraphies.

Le premier procédé date des chirurgiens de l'antiquité. Antyllus faisait une résection cunéiforme du tarse, que Kühnt a repris récemment, mais qui peut être insuffisante.

En cas d'insuccès ou si l'*ectropion est très accentué*, il vaudra mieux pratiquer l'opération, suivant le procédé de Dieffenbach rendu plus efficace par Szymanowski, qui a conduit les incisions notablement au-dessus de la commissure externe, d'où un relèvement complet et définitif de la paupière.

Le procédé de Szymanowski a l'avantage d'agir sur les parties primitivement malades (peau, orbiculaire) et de pouvoir être exactement dosé. Suivant qu'on enlève un triangle plus ou moins étendu, on corrige plus ou moins le degré de relâchement de la peau doublée du muscle. Il est facile, en saisissant avant l'opération un pli de peau externe, de mesurer un triangle égal à la quantité de peau exubérante.

De plus on rattache *plus* ou *moins haut* la paupière suivant que le bord supérieur du triangle est plus oblique ou quelquefois presque *vertical*.

Le procédé que nous avons proposé récemment et exécuté avec succès chez huit malades (fig. 12), a le même effet curatif, et offre le grand avantage de ne pas *rétrécir* l'ouverture palpébrale, *car il laisse la commissure intacte*. La résection variable de la conjonctive herniée et d'un lambeau cutané permet un dosage approprié à chaque cas particulier. Les résections conjonctivales sont préférables aux cautérisations perpendiculaires au bord ciliaire. (Jocqs.)

De petites tarsorraphies *internes* peuvent obvier à des éversions purement internes de la paupière inférieure.

2° *Ectropion cicatriciel.* — L'ectropion cicatriciel nécessite dans la grande majorité des cas la reconstitution de la paupière. C'est dire que le traitement de l'ectropion cicatriciel se confond avec l'étude de la blépharoplastie.

Dans certains cas cependant, lorsque la cicatrice est peu étendue, on pourrait avoir l'idée d'employer le procédé de Sanson repris par Wharton Jones. Mais il expose à la récidive.

1. A. Weber, *Annales d'ocul.*, 1875.

D'autres fois, la *tarsorraphie* seule, pratiquée après incisions libératrices, rend des services, mais il faut attendre, avant de pouvoir désunir les paupières, que l'action rétractile du tissu cicatriciel soit terminée, après deux ou trois ans.

Blépharoplastie. — On refait une paupière avec des lambeaux

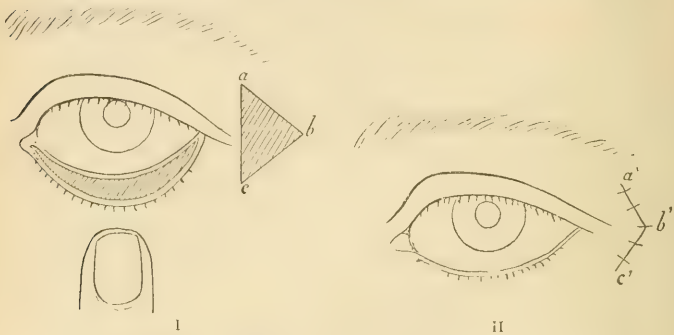

Fig. 12. — Procédé de A. Terson. — I, excision; II, réunion. — *a,b,c*, résection cutanée ; *a'*, *b'*, *c'*, sutures.

cutanés pris sur le sujet lui-même (autoplastie), soit (hétéroplastie) sur un autre sujet humain ou animal (grenouille, etc.).

Autoplastie. — L'autoplastie sera exécutée en prenant le lambeau à côté de la *cicatrice* (méthode indienne et méthode française), ou à distance (autoplastie à distance et méthode italienne).



Fig. 13. — Blépharoplastie à pédicule. — I, incision; II, réunion.

La blépharoplastie indienne à pédicule (C. Graefe, Dzondi, Fricke (fig. 13) consiste, après large incision au milieu de la cicatrice et tarsorraphie (Mirault, Walther), à faire pivoter un lambeau à pédicule pas trop étroit, *inférieur* s'il s'agit de la paupière supérieure, et *supérieur* s'il s'agit de la paupière inférieure, et à le suturer

à la place restée libre ; ce lambeau, qui doit comprendre les tissus jusqu'au-dessous de l'orbiculaire, sera d'un quart plus large que l'espace à remplir ; sa forme et son siège varient avec chaque cas particulier fig. 14 et ne sont que des applications des principes formes des lambeaux, incisions libératrices, etc. de la *chirurgie autoplastique générale*. Les sutures seront faites avec de la soie fine.

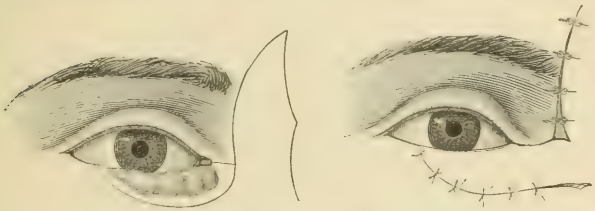

Fig. 14. — Restauration de la paupière inférieure.

On évitera de se servir, pour former le lambeau, de tissu cicatriciel qui n'a pas de solidité ni de vitalité suffisantes. Dans les cas où presque toute la peau de la face est cicatricielle, il faudra donc recourir à l'*autoplastie à distance*. Dans les cas où la paupière est le siège d'un épithélioma, on peut aussi, après ablation de la tumeur,



Tracé du lambeau après excision de la tumeur. Mise en place du lambeau.

Fig. 15. — Procédé par glissement.

pratiquer la méthode de Celse, appelée aussi *française, par glissement* fig. 15 , à laquelle on peut quelquefois associer un échange de lambeau Denonvilliers, fig. 16 . On est souvent obligé, si la perte de substance est trop grande, de greffer un lambeau pris au bras, sur l'emplacement qu'occupait le lambeau déplacé. Dans ces conditions, cette méthode donne des résultats excellents, sans la torsion du pédicule qu'entraîne la méthode indienne, et dans des cas (surtout à la paupière inférieure), où elle serait inapplicable.

Lorsqu'une paupière entière, surtout l'inférieure, est détruite, si la méthode par glissement est inapplicable, on pourra utiliser la paupière restante (Denonvilliers) dont on suture le bord avivé, et on fenêtre horizontalement le voile tendu au devant de l'œil. Dans les cas où la perte de substance est tellement considérable qu'on ne peut songer à une des autoplasties précédentes dont les lambeaux n'auraient pas la solidité nécessaire, on doit préférer la méthode italienne. (Tagliacozzi, Berger, Abadie.)

Dans l'autoplastie à distance (Le Fort), le lambeau est pris de préférence sur le même sujet à la face interne et inférieure du bras, deux fois plus grand que la place à recouvrir, *dégraissé* soigneusement avec la pince et les ciseaux et fixé par de nombreuses sutures à la



Fig. 16. — Méthode par échange de Denonvilliers : *a*, angle du lambeau cutané qui doit être placé sur la paupière inférieure ; *b*, angle du lambeau qui doit remplacer le précédent en échange.

soie au niveau de la paupière ectropionnée préalablement suturée par tarsorraphie ; s'il s'agit, non de refaire une paupière, mais d'épidermiser seulement une surface, les greffes *dermo-épidermiques* (Reverdin, Thiersch) suffiront.

L'autoplastie à pédicule est la seule qui donne des résultats immuables, si la cicatrisation s'est effectuée sans encombre ; les autres modes d'intervention, qui gardent du reste leurs indications, ne sont que des méthodes d'*exception*, qui n'ont que rarement des résultats suffisants et définitifs : car le lambeau ectopié constitue une sorte de corps étranger qui s'élimine et est absorbé sans cesse. (Garré.)

On se rappelera enfin que dans les cas de lésions osseuses, la *restauration du rebord osseux de l'orbite* est la première indication à remplir pour la réussite de l'opération cutanée.

3° *Symblépharon.* — Le symblépharon est constitué par la soudure anormale de la face profonde des paupières au globe oculaire (fig. 17). On réserve le nom d'*ankyloblépharon* à la soudure des bords palpébraux. Ces adhérences pathologiques sont consécutives soit à de graves ulcérations (diphtérie, pemphigus), soit à des traumatismes

(brûlures). Certaines opérations (ptérygion) peuvent l'entraîner. Pour supprimer pendant la cicatrisation des brûlures la tendance au symblépharon, on pourrait croire *à priori* que les onctions de vaseline et l'application fréquente d'une coque de verre empêchent la bride de se produire. Le tissu cicatriciel se forme progressivement avec une puissance que rien n'arrête à coup sûr. Aussi ne doit-on jamais porter le pronostic d'une brûlure avant d'avoir revu le malade plusieurs mois après.

En présence d'une seule bride, l'incision suffit quelquefois, à condition de la faire suivre immédiatement d'une suture minutieuse au catgut. Le procédé de Fabrice de Hilden, de Himly (passage d'un fil métallique qui coupe peu à peu la bride) est immédiatement suivi de récidive plus cicatricielle encore.

Dans les cas de plusieurs brides, tous ces procédés sont insuffisants, même les autoplasties par glissement de lambeaux conjonctivaux (procédé de Teale). Les greffes de muqueuse humaine ou animale peuvent être entreprises ; néanmoins elles échouent presque toujours, si elles ne sont pas pédiculées.

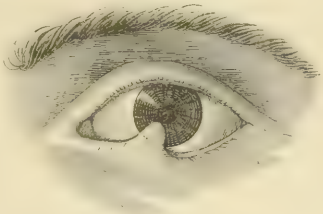

Fig. 17. — Symblépharon.

Enfin on a doublé avec de la *peau*, la face cruentée de la paupière, soit avec un lambeau pris à distance, soit par autoplastie à pédicule, passant par un orifice pratiqué en pleine paupière (Samelsohn, Panas, de Lapersonne). Tous ces lambeaux de formes différentes peuvent donner un résultat immédiat ; mais ils entraînent quelquefois les plus graves ulcérations cornéennes, et il est jusqu'ici permis de douter qu'ils aient un résultat plastique durable. On en est réduit à considérer la cure du symblépharon comme un des problèmes les plus décevants de la chirurgie oculaire.

Anomalies congénitales. — Les anomalies congénitales des paupières sont :

1° La *cryptophtalmie*, occlusion totale des paupières recouvrant le globe, ou quelquefois son emplacement, car l'œil peut être absent.

2° L'*ablépharie*, ou seulement la *brièveté* congénitale des paupières.

3° Le *coloboma* unilatéral ou bilatéral, quelquefois affectant les deux paupières d'un même œil ; explicable par l'interposition ou les adhérences de brides amniotiques pendant la vie intra-utérine.

4° L'*ankyloblépharon*, l'*entropion* et l'*ectropion congénital* avec déviation totale ou partielle du bord ciliaire et des cils.

5° Les *kystes dermoïdes*, plus fréquents au niveau de la *queue du sourcil*, mais pouvant exister aussi sur divers points du territoire palpébral et prélacrymal. Ces kystes, ayant la structure classique avec contenu mastic et inclusion de poils, ou même un contenu *huileux*, passent souvent inaperçus jusqu'à l'époque de la puberté. Il faut se garder de confondre ces kystes sous-cutanés avec des kystes dermoïdes franchement orbitaires. Le seul traitement est l'extirpation totale, toujours un peu laborieuse à cause des adhérences profondes; cette opération, si simple en apparence, est plus particulièrement de celles qu'on ne doit pas faire à la légère et sans une assistance suffisante. M. Valude a proposé de crever et vider le kyste, pour faciliter la dissection de la poche.

6° Les *paupières supplémentaires*, simulant des replis semi-lunaires, ordinairement externes et rappelant les inclusions dermoïdales des lipomes conjonctivaux.

7° L'*épicanthus*, existant à l'état physiologique, dans certaines races (Mongols), et que des ostéites syphilitiques créent chez l'adulte, d'où une variété acquise. La lésion est presque toujours bilatérale, excepté dans le cas de von Ammon.

8° La *blépharoptose congénitale*.

Le traitement est le même que pour les lésions acquises entropion,

Fig. 18. — Opération de l'épicanthus congénital.

ectropion, blépharoptose, colobomes artificiels, etc.). Pour l'épicanthus, la *rhinorraphie* (von Ammon) (fig. 18) aura raison de cette difformité, sans qu'on soit obligé d'en venir à l'excision des replis eux-mêmes (Arlt). On attendra après quinze ans pour faire l'opération, le développement du nez pouvant diminuer spontanément l'étendue de la lésion.

AFFECTIONS DE LA CARONCULE.

La caroncule n'étant, comme nous avons essayé de le démontrer (1), qu'un débris atrophié du *bord ciliaire*, on doit décrire ses affections,

(1) A. Terson, *Arch. d'opht.*, 1893.

non point avec la conjonctive, mais, après celles du bord ciliaire dont elle n'est qu'une partie isolée par la fourche des canalicules lacrymaux. La présence d'une ou plusieurs glandules lacrymales (Krause, Stieda, A. Terson), analogues aux glandes acino-tarsales, peut donner à sa pathologie une physionomie spéciale.

Ces glandules lacrymales sont l'origine d'adénomes kystiques, quelquefois du volume d'un pois (Schirmer). On observe aussi, dans la région de la caroncule et du pli semi lunaire, des dermoïdes, des fibro-lipomes, des papillomes, des sarcomes et des épithéliomes, quelquefois mélaniques, des angiomes envahissants, et, à côté de ces tumeurs primitives, l'épithélioma des paupières atteint souvent secondairement la caroncule.

Leur traitement est celui des tumeurs conjonctivales et palpébrales.

Les glandes pilo-sébacées de la caroncule peuvent devenir le siège de *furoncles*. L'encanthis inflammatoire (Arlt, de Wecker, Galezowski, A. Terson), n'est que l'*orgelet* de la caroncule, qui, plus ou moins développé et entraînant du chémosis, peut succéder à un orgelet ciliaire par inoculation de voisinage et être causé comme lui par le *Staphylococcus albus*. Il y a là une preuve de plus pour la similitude de la caroncule et du bord ciliaire.

L'ouverture au bistouri entraîne la guérison rapide de l'orgelet caronculaire.

Le chancre syphilitique a été observé dans cette région. Il en est de même de *calculs* analogues aux infarctus méibomiens.

On traitera le *trichiasis caronculaire*, par ablation de la caroncule, cette ablation est sans danger, et on peut la pratiquer toutes les fois que la région est envahie par des processus où l'infection peut s'éterniser (trachome) ou si elle est hypertrophiée au cours des dacryocystites chroniques.

II

MALADIES DE L'APPAREIL LACRYMAL

L'appareil lacrymal comprend un appareil de sécrétion, une cavité de réception, un appareil d'excrétion. Les maladies de la cavité de réception sont celles de la conjonctive. Nous examinerons d'abord les affections portant sur les glandes lacrymales.

GLANDES LACRYMALES.

Les glandes lacrymales se divisent en trois groupes susceptibles d'altérations diverses ayant la plus grande ressemblance avec les affections des glandes salivaires : la *glande orbitaire*, la *glande palpe-*

brale ou de Rosenmüller, les *glandes de Krause* ou *glandes lacrymales conjonctivales* siégeant dans toute l'étendue du cul-de-sac supérieur, dans le *tarse* lui-même (acino-tarsales), dans la partie externe du cul-de-sac inférieur, et enfin dans la caroncule.

1. **Glandes lacrymales conjonctivales**. — Les glandules lacrymales conjonctivales peuvent être atteintes de dégénérescences kystiques (Antonelli, Moauro) qui, au niveau des glandes acino-tarsales simulent un chalazion (qu'on traitera par le curage).

2. **Glandes lacrymales orbito-palpébrales**. — **Anomalies congénitales**. — En dehors de l'*absence* ou de l'*ectopie* de ces glandes, coexistant avec des anomalies plus importantes (anophtalmie, cryptophtalmie, etc.), on observerait des kystes *dermoïdes*.

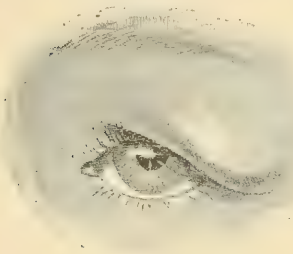

Fig. 19. — Déplacement de la glande lacrymale orbitaire.

Traumatismes. — A la suite de *blessures*, avec ou sans corps étrangers on peut voir la glande faire *hernie* à travers la plaie. On a récemment signalé la *luxation* (fig. 19) simple de la glande (Golovine). On réduira la glande, après l'extraction des corps étrangers, qui nécessitera quelquefois l'ablation d'une partie du tissu glandulaire et, après une antisepsie rigoureuse, on fera des sutures superficielles et profondes, surtout si le releveur palpébral est intéressé.

Les *fistules* lacrymales glandulaires sont rares et succèdent aux opérations palpébrales qui intéressent les *canaux excréteurs*, aux abcès, aux ulcérations cutanées de toute nature (lupus, etc.). Quant aux fistules non cutanées s'ouvrant dans le sac conjonctival, on ne les soupçonnera que par la présence d'une dilatation kystique au-dessus de la fistule, par laquelle une pression sur la poche fait jaillir sur la conjonctive le liquide lacrymal. (Jarjavay.)

Après insuccès des cautérisations et des injections irritantes, le seul procédé à employer consiste à transformer la fistule cutanée en fistule conjonctivale (Rognetta, Jarjavay, Bowman). Une fois le cours des larmes rétabli vers la conjonctive, la fistule se fermera par un simple avivement. On agira donc comme l'a fait de Guise pour les fistules salivaires (1). Si on échoue, il ne faudra pas hésiter à extirper la glande. (De Graefe.)

(1) Voy. *Traité de chirurgie clinique*, tome VI.

Inflammations (*dacryoadénites*). — Aiguë ou chronique, l'*infection* de la glande lacrymale est rare.

Dacryoadénite aiguë. — L'infection de la glande lacrymale a une origine interne ou une origine externe. Cette dernière atteint plus souvent la glande inférieure par les canaux excréteurs (infection ascendante). C'est dire que les deux glandes peuvent être prises séparément.

Dans l'infection endogène, les deux glandes sont souvent prises simultanément, mais plus souvent l'orbitaire.

Lorsque la lésion siège dans la glande orbitaire, on trouvera les signes d'inflammation localisés dans la moitié externe de la paupière supérieure qui se soulève très difficilement, et presque toujours on sentira la glande volumineuse et bien marquée sous la peau. Il y a du chémosis, mais presque jamais de l'exophtalmie. Les mouvements oculaires externes sont un peu gênés. Le ganglion préauriculaire est quelquefois pris. La sécrétion lacrymale est fréquemment diminuée et on a même laissé entendre qu'il y avait une vraie conjonctivite due à l'absence de sécrétion (Elschnig). Les phénomènes généraux peuvent être intenses. La terminaison se fait par suppuration s'ouvrant du côté de la conjonctive et quelquefois de la peau; un phlegmon orbitaire serait également possible, laissant à la place de la glande une cavité avec dénudation osseuse, ou par résolution, la glande restant longtemps volumineuse. Dans la plupart des cas, ces dacryoadénites endogènes sont bilatérales, d'emblée ou successivement.

Étiologie. — Le froid et les fièvres éruptives, surtout la rougeole, l'influenza (Galezowski), la blennorragie métastatique (Seelighson, Simpson, Panas), les angines (Panas), et surtout les *oreillons*, coexistant avec l'affection parotidienne et pouvant alterner avec elle. Le rhumatisme et toute autre infection générale ou de voisinage peuvent provoquer la dacryoadénite. Nous nous sommes demandé si l'ophtalmie purulente blennorragique ne la provoquerait pas comme une orchite.

Nous retrouverons le **diagnostic** avec les phlébites orbitaires et les phlegmons de l'orbite.

L'**anatomie pathologique** de l'affection offre l'inflammation manifeste du tissu périacineux, les vaisseaux obstrués et les acini en partie dégénérés.

Lorsque la lésion se localise *à la glande palpébrale* (Mackensie), les traumatismes et les corps étrangers en sont les causes les plus fréquentes, mais elle pourrait aussi reconnaître une nature endogène. Nous en avons soigné un cas unilatéral qui s'est terminé par l'ouverture d'un petit abcès à staphylocoques. On ne la confondra pas avec la dacryoadénite orbitaire plus souvent bilatérale, pour les raisons déjà vues.

Le **traitement** consiste dans l'incision dès que le pus paraît formé,

pour éviter toute complication orbitaire. Cette incision sera conjonctivale ou cutanée, suivant qu'il s'agit de l'une ou de l'autre des glandes.

Dacryoadénite chronique. — La dacryoadénite chronique peut siéger sur les deux glandes, être bilatérale ou unilatérale. Dans un certain nombre de cas, il est difficile de savoir s'il s'agit d'une *hypertrophie simple* ou d'infection chronique. En plus des infections aiguës de l'organisme ayant laissé une dacryoadénite chronique, d'autres maladies infectieuses telles que la scrofule, la syphilis ou diverses dyscrasies (leucémie) peuvent être en cause.

Dans quelques cas d'induration coexistant avec celle d'autres glandes *parotide* et *sous-maxillaire*, les *examens histologiques* démontrent qu'en dehors des cas d'adénomes que nous décrirons plus loin, il y a une prolifération du tissu cellulaire simulant soit l'inflammation chronique, soit le lymphome.

La *variété syphilitique* de la maladie se produit surtout à la période tertiaire et peut donner une sorte de cirrhose glandulaire. (Chalon, Bull, Albini.)

Quant à la *tuberculose* de la glande lacrymale, qui est possible, elle est encore douteuse, car, à l'examen histologique montrant des cellules géantes (Abadie, de Lapersonne), il faudrait joindre la constatation des bacilles et des inoculations positives.

Traitement. — Après un traitement mercuriel, ioduré, arsenical, on serait autorisé à intervenir au bout de quelques mois, si la glande grossissait démesurément.

Le diagnostic histologique et bactériologique sera nécessaire dans tous les cas, vu la possibilité de tuberculose, où l'extirpation complète et un traitement général approprié sont de rigueur.

Troubles fonctionnels. — Les troubles fonctionnels glandulaires concernent soit les altérations particulières que quelques auteurs ont signalées, telles qu'une coloration jaunâtre dans l'*ictère* (Weller), une coloration rougeâtre dans le *scorbut* (Masner). Enfin on a signalé depuis des temps fort anciens des *larmes de sang*. D'après Damalix [1], qui a repris cette question, les larmes de sang sont une anomalie passagère, se montrant plus souvent chez la femme, où elle a pu jouer au rôle de suppléance pour la menstruation : les hystériques, les anémiques, et les hémophiles, sont plus spécialement atteints de ce trouble singulier.

Cependant les anomalies fonctionnelles portent plus ordinairement non pas sur la *qualité* du liquide, mais bien sur la *quantité* du liquide sécrété. L'*hypersécrétion* lacrymale est démontrée dans certains cas pathologiques, tels que la dacryorrhée ataxique (Petrolacci, Kœnig). En dehors de ces cas, il est permis d'affirmer que l'*épiphora*, ou l'on ne trouve aucune lésion de rétrécissement du canal ou de chute de

(1) Damalix, *Arch. d'opht.*, 1882.

l'orbiculaire, est dû à une hypersécrétion lacrymale. A. Trousseau a même signalé des sortes d'*hypersécrétion périodique* chez une malade fort nerveuse.

Indépendamment des cas où une hypersécrétion lacrymale est la conséquence d'une irritation conjonctivale ou cornéenne dépendant d'une affection de ces membranes, soit primitive, soit consécutive à une affection des voies lacrymales, des fosses nasales ou des paupières, l'hypersécrétion est due soit à la sensibilité excessive de la conjonctive (anémiques, neurasthéniques, etc.), soit à une irritation nerveuse de la glande à la suite de réflexes très éloignés. Ceci nous expliquerait peut-être la fréquence du larmoiement sans cause appréciable chez les femmes. L'extirpation si peu dangereuse de la glande lacrymale palpébrale est indiquée dans ces cas, après insuccès du cathétérisme.

Le *larissement relatif* de la sécrétion lacrymale s'observe dans certaines fièvres graves (Trousseau), dans les maladies débilitantes et aux approches de la mort. La diminution de la sensibilité de la cinquième paire (de Wecker), pour d'autres (E. Berger), l'action d'une toxine paralysante, pourraient l'expliquer.

Le fonctionnement de la glande lacrymale dans la paralysie faciale (Goldzieher, Teplyachine, Tribondeau) et dans celle du trijumeau demande encore à être étudié.

Le desséchement de la conjonctive ne doit guère être attribué à des lésions des acini glandulaires mêmes, l'extirpation de la glande orbitaire et *même celle des deux glandes* n'entraînant pas le moindre trouble et pouvant même laisser subsister du larmoiement, car les glandes lacrymales conjonctivales suffisent à la lubréfaction normale.

Corps étrangers, calculs et parasites. — En dehors des corps étrangers, tels que des grains de plomb, des balles (Larrey), etc., on observe des *parasites*, tels que la filaire. (Acessi.

Les *calculs* de la glande lacrymale, composés de phosphate et de carbonate de chaux (Fourcroy, Bouchardat), atteignent quelquefois un nombre et un volume assez considérables : ils paraissent siéger ordinairement dans les canaux excréteurs. Cette lithiase se révèle par du larmoiement, par quelques douleurs et du gonflement externe coïncidant presque toujours avec leur élimination répétée dans le cul-de-sac supérieur (Walther). La maladie peut être bilatérale et récidiver pendant plusieurs années. On pratiquera l'extraction par la peau ou bien le plus souvent par la conjonctive, suivant que le calcul siège dans la glande orbitaire ou dans la partie inférieure du système sécréteur (glande palpébrale, canaux excréteurs). Le *diagnostic* se fera par la ponction avec une aiguille flambée, qui permettra de sentir le calcul, mais, à part la sensation de dureté caractéristique, on confondra le plus souvent avec une dacryoadénite palpébrale suppurée, excepté, comme dans les cas les plus fréquents, si le calcul est déjà visible.

Tumeurs. — L'hypertrophie des glandes lacrymales, orbitaire ou palpébrale, correspond le plus souvent à la forme chronique de la dacryoadénite. Dans le *larmoiement chronique*, il est fréquent de voir une hypertrophie énorme des glandes palpébrales, qui n'est peut-être pas sans relation avec l'hypersécrétion lacrymale. Dans tous ces cas, le seul traitement indiqué est l'extirpation après insuccès du traitement de la dacryodénite chronique et du larmoiement. Les vraies *tumeurs* de la glande lacrymale se divisent en tumeurs bénignes et en tumeurs malignes; leurs symptômes seront décrits avec ceux des tumeurs de l'orbite, qu'elles touchent de si près.

Tumeurs bénignes. — Kystes. — Ces kystes sont lacrymaux ou *hydatiques*. Les kystes lacrymaux (dacryops) siègent surtout sur les canaux excréteurs et dans la glande palpébrale, sont presque transparents, du volume d'un pois à une noisette; ils peuvent quelquefois se vider à la pression, contiennent un liquide analogue aux larmes, mais plus albumineux (Broca et Réveil); ils sont spontanés ou consécutifs à des opérations (énucléation), etc.; il y a souvent des *dacryolithes*.

On pratiquera l'excision simple du kyste.

Quant aux *kystes de la portion orbitaire*, on ne sait trop si les observations rapportées concernent des kystes hydatiques ou des *tumeurs kystiques*.

Les autres tumeurs bénignes sont des adénomes, des fibromes et des myxomes. La transformation de ces tumeurs en tumeurs malignes paraît possible.

Il est probable que les hypertrophies simultanées des parotides et des glandes lacrymales ne rentrent pas dans les tumeurs, mais bien dans les hypertrophies et les dacryoadénites chroniques.

Tumeurs malignes. — Toutes les variétés de tumeurs malignes (1) peuvent être observées dans les glandes lacrymales, mais il est rare qu'elles soient primitives. Il faut citer les *lymphomes*, souvent *symétriques*, les épithéliomas, le carcinome mélanique, enfin les sarcomes, les enchondromes et en particulier le *chlorosarcome* (Lang) (2). Tous ces néoplasmes surviennent à l'âge des néoplasmes en général, presque toujours chez les adultes, cependant il y a de cas d'épithélioma, de sarcome et de lymphome chez de très jeunes sujets. L'*extirpation* est le traitement indiqué.

Opérations pratiquées sur les glandes lacrymales.

L'extirpation de la *glande orbitaire* a été pratiquée plusieurs fois au XVIIIe siècle pour l'ablation de ses tumeurs. Quant à l'idée d'enlever cette glande pour diminuer le *larmoiement*, elle est aussi assez ancienne.

(1) Tondeur, thèse de Lyon, 1892.
(2) Lang, *Arch. de méd.*, 1893.

Pellier, qu'un larmoyant interrogeait sur le résultat possible de cette opération, la déconseilla, car il croyait, avec Sténon, qu'une partie des larmes vient de la chambre antérieure. Velpeau rapporte que Nelle (1838) l'a *extirpée pour un larmoiement* consécutif à une énucléation. En 1843, P. Bernard fait délibérément et avec succès l'extirpation des deux glandes du même côté, pour guérir un larmoiement. Bernard combinait même la destruction du sac à l'ablation de la glande. De son côté, Szokalski proposait la *ligature des canaux* de la glande dans le but de l'atrophier. Textor, Lawrence, de Wecker, Abadie se sont successivement, entre autres, loués de l'opération. Badal (1885) a enlevé également les deux glandes du même côté. On incise au niveau du *quart externe* du rebord orbitaire supérieur, la peau du sourcil rasé (Halpin, Abadie) on évitera le procédé de Velpeau, qui sectionnait et relevait la commissure externe et le ligament suspenseur, en évitant le tendon releveur, plus interne et on entre dans la loge de la glande qui, attirée par une forte pince érigne, est *énucléée* en entier. Une compression à la pince arrête l'hémorragie artérielle. Deux à trois points de sutures à la soie, en comprenant les parties profondes, assurent la réunion par première intention. La blépharoptose, le phlegmon de l'orbite, seraient attribuables à des fautes opératoires.

Pratiquée d'abord par Meyer (1886) contre l'hypertrophie de la glande, l'extirpation de la *glande lacrymale palpébrale* (1) a été réglée par de Wecker et appliquée à la cure du larmoiement (1888), de façon à prendre place parmi les opérations *courantes* de la chirurgie oculaire.

Le procédé de Wecker est le suivant : après cocaïnisation, *sans injection* qui masquerait le terrain opératoire, on relève le bord ciliaire supérieur par un petit écarteur de Desmarres. L'aide appuie et tire sur la commissure externe, en même temps que le malade regarde en bas et en dedans, le bout de son nez, et qu'une pince placée en haut et en dehors du limbe, attire la cornée en bas et en dedans. M. Panas se sert quelquefois de la plaque de corne et l'insinue sous la peau de la paupière renversée pour faire saillir la glande. On incise avec un bistouri la conjonctive sur toute l'étendue de la glande bien saillante, et on la *dissèque* avec la pince à griffes et les ciseaux ; puis on charge la glande avec un crochet à chalazion ou mieux une pince-érigne, et on l'extirpe à coups de ciseaux courbes, en commençant par la partie interne, pour éviter plus sûrement le tendon du releveur, et la blépharoptose possible ; on termine, en excisant la glande jusqu'*au-dessous* de la commissure externe pour enlever ses lobules inférieurs. Une petite pince hémostatique comprime l'artériole coupée. Un pansement n'est utile que pendant deux à trois jours. La canthoplastie

(1) A. Tensor, Les glandes lacrymales conjonctivales et orbito-palpébrales : l'extirpation des glandes lacrymales palpébrales, thèse de Paris, 1892.

préalable n'est indiquée que s'il y a phimosis palpébral (granuleux).

Signalons que M. Bettremieux a proposé récemment de se borner à la cautérisation ignée de la région conjonctivale des canaux excréteurs.

Vu la constitution de la glande, on ne saurait songer à l'*énucléer*, mais bien à enlever sa plus grande partie : l'opération peut être incomplète, et les retouches (cautérisation, excision) ne porteront pas toujours sur les parties restantes, enfouies dans la cicatrice. Aucune suture n'est nécessaire. L'opération agit en enlevant la glande palpébrale, et en supprimant plus ou moins complètement l'action de la glande orbitaire dont elle atrésie les canaux. La présence des glandes conjonctivales assure une lubréfaction convenable, même après excision des deux glandes. Un catarrhe assez intense a été plusieurs fois observé après l'opération, mais il a guéri peu à peu, et rien ne démontre sûrement qu'un trouble apporté à la sécrétion lacrymale en fût la cause unique ; peut-être la section du nerf lacrymal a-t-elle été la cause de la lésion conjonctivale dystrophique ou autre.

On évitera d'enlever par la conjonctive la glande palpébrale et la glande orbitaire. Histologiquement, les glandes enlevées, augmentées de volume, n'ont pas de lésion caractéristique.

Les résultats sont très favorables quand il n'y a *aucune suppuration des voies lacrymales*. Dans quelques cas, le larmoiement disparaît : il est presque toujours fort réduit. On ne pratiquera l'opération qu'après avoir tari toute sécrétion anormale et on sera réservé avant d'intervenir, en cas d'insuccès, sur la glande orbitaire, vu les cas de persistance du larmoiement après extraction des deux glandes.

Les opérations sur la glande lacrymale palpébrale sont des plus justifiées et en général des plus utiles ; elles constituent le moyen le meilleur pour *diminuer* ou supprimer l'épiphora, quand tous les autres traitements ont échoué : elles n'entraînent aucune perturbation profonde dans le fonctionnement de l'appareil lacrymal et les dernières recherches anatomiques sur la région ont encore apporté un encouragement à la vulgarisation de l'opération, d'autant plus que l'énucléation de la glande orbitaire, toujours plus compliquée et plus dangereuse, peut échouer contre le larmoiement chronique.

VOIES LACRYMALES.

Points et conduits lacrymaux. — L'*éversion* des points lacrymaux résulte d'un ectropion d'origine cutanée ou conjonctivale, ou de la parésie ou de l'atonie simple de l'orbiculaire. Après avoir fait le traitement que comporte l'ectropion (blépharoplastie, tarsorraphie, excision de la muqueuse), on fendra d'une façon assez large le point et le canalicule. Dans certains cas, on pratiquera des excisions losangi-

ques de lambeau conjonctival (Walton) ou des cautérisations ignées tendant à redresser le point, procédés qui méritent d'être généralisés. On a même pratiqué (Woodward) l'excision de la caroncule et de la paroi postérieure du canalicule.

L'*oblitération* partielle ou totale des canalicules lacrymaux résulte de traumatismes ou d'ulcérations. L'ophtalmie granuleuse arrive à la longue à provoquer des atrésies totales des canalicules et il n'y a de ressource que dans l'extirpation des glandes lacrymales.

Les *corps étrangers* sont variables (cils, barbe d'épi de blé, fragments métalliques).

Dans le cas d'*imperforation* et d'*atrésie totale*, on a essayé diverses opérations (création d'un nouvel orifice dans le lac lacrymal, Petit, Léveillé, Panas), enfin et surtout le *cathétérisme rétrograde* (Streatfield) après incision cutanée du sac lacrymal, mais l'insuccès est la règle et l'extirpation de la glande palpébrale le seul moyen de soulagement. Les *concrétions* des *canalicules*, longtemps attribuées au *leptothrix*, sont souvent considérées aujourd'hui comme dues à l'*actinomycose* (1) ; mais il peut exister de véritables *calculs*.

L'oblitération partielle ou totale par pellicules épidermiques et l'existence de plusieurs orifices sont d'origine *congénitale*.

Dacryocystites. — Les inflammations du sac et du canal ont une symptomatologie et une pathogénie bien différentes de celles des affections précédentes.

Étiologie. — Les causes *prédisposantes* sont nombreuses. Le sexe féminin, la race israélite, forme du nez, étroitesse des canaux, lymphatisme et causes infectieuses générales, l'hérédité, le côté gauche (étroitesse peut-être plus grande), la faiblesse générale des tissus, certaines professions (moissonneurs, etc.), les vices de réfraction, constituent un terrain de prédilection.

Pour la dacryocystite *congénitale*, les mêmes causes peuvent agir, mais il s'agit surtout d'un arrêt de développement de la partie inférieure du canal nasal : il n'est pas impossible que la syphilis héréditaire n'intervienne.

Les *diathèses* ont un effet des plus réels. En dehors de la tuberculose à tendances locales, la scrofule joue un grand rôle. La *syphilis* (Pellier, Hunter) agit tantôt par dacryocystite roséolique, tantôt par périostites et gommes précoces ou tardives (2).

Les *infections générales aiguës*, surtout les *fièvres éruptives*, sont des causes plus rares.

Les *causes de voisinage* restent les plus fréquentes. Les affections *pharyngo-nasales* chroniques (Richter, Velge), l'ozène (Desmarres), un simple coryza, les diverses formes de rhinites eczémateuses et autres, les polypes muqueux, l'hypertrophie, le lupus, les végétations

(1) Ewetsky, *Arch. d'opht.*, 1896.
(2) Lagneau, *Arch. de méd.*, 18.3.

adénoïdes, sont au premier rang, les sinusites, les rhinolithes et les corps étrangers, les tumeurs, les déviations des cornets, la cicatrice d'un chancre nasal, le rhinosclérome Wolkowitch peuvent entrer aussi en ligne de compte. Les *caries*, les *périostites dentaires antérieures* Abadie donnent soit des dacryocystites, soit des abcès prélacrymaux par des petits canalicules osseux du maxillaire supérieur (Parinaud), soit du larmoiement réflexe.

La théorie microbienne nous rend de plus en plus compte de ces propagations. Il faudra aussi se rappeler que des cathétérismes avec des sondes *non flambées* infectent souvent les voies lacrymales.

Enfin, dans des cas exceptionnels, il s'agit de la propagation d'une affection *conjonctivale*, surtout *chronique*, en particulier le *trachome* et la conjonctivite *folliculaire*.

Les lésions *palpébrales* (actinomycose, etc.), les *traumatismes* (fractures des os propres du nez), les calculs, peuvent également être notés comme cause.

Bien que rare, le *rétrécissement simple*, sans sécrétion anormale, sans infection appréciable, est parfaitement possible, au niveau des points, des canalicules, ou du canal lacrymo-nasal : il guérit, même, beaucoup plus vite et plus sûrement par la dilatation, que le rétrécissement inflammatoire.

Symptomatologie. — Les symptômes d'une dacryocystite offrent d'assez grandes variations suivant les sujets. Il s'agit d'une affection toute différente du simple larmoiement *sans infection* produit par éversion, spasme des points lacrymaux, atonie de l'orbiculaire ou hypersécrétion. Néanmoins le larmoiement plus ou moins abondant et un état très humide de l'œil, avec sécheresse de la narine de ce côté, subsistent pendant des années, avant la sécrétion purulente : cette sécrétion se produit quelquefois comme complication d'un larmoiement par éversion des points lacrymaux. Les voies lacrymales n'étant plus irriguées comme d'habitude, il se produit là une infection par absence d'irrigation physiologique : nous attachons une grande importance à ces faits, car ils nous paraissent démontrer que le larmoiement même sans rétrécissement du canal lacrymal peut se compliquer lui aussi d'infection.

Quelquefois une poussée phlegmoneuse subite est la première apparition de la dacryocystite : mais, plus ordinairement, une dacryocystite *glaireuse*, ou muco-purulente, avec un certain degré de dilatation du sac qui se vide en haut ou en bas avec *gargouillement*, s'établit. Elle peut se transformer en *mucocèle dacryocystite enkystée*, c'est-à-dire en *cavité close*, le sac devenant gros comme une noisette, sans aucun reflux possible par les canalicules tordus. La *dacryocystite phlegmoneuse* apparaît d'une façon intercurrente, et, si elle est mal soignée ou sur un terrain scrofuleux, une *fistule* rebelle

s'établit. On a même pu voir des dacryocystites *pseudo-membraneuses* (scarlatine).

Chez les nouveau-nés (Dolbeau, Galezowski, Peters), la dacryocystite constitue une variété à part, guérissant souvent spontanément. Les dacryocystites chez les enfants plus âgés sont scrofuleuses, hérédo-syphilitiques ou identiques à celles des adultes.

Complications. — Les complications sont d'une réelle gravité, aussi doit-on toujours s'efforcer de tarir le foyer purulent placé à l'entrée de l'orbite.

La *conjonctivite* lacrymale (Mackensie, Galezowski, True) d'origine souvent streptococcique (Morax), avec ou sans iritis par dialyse toxique (Bardelli), entraîne peu à peu la blépharite, l'ectropion, et une sorte d'atrophie de la peau de la joue, devenue lisse, luisante et crevassée. Le lupus pourrait apparaître autour d'une fistule lacrymale (Arnozan) chez un lupique nasal.

Les *kératites perforantes*, sont une conséquence fréquente des dacryocystites, au moindre traumatisme, surtout pendant les moissons et les saisons chaudes qui accroissent peut-être la virulence, et on sait la gravité d'une opération oculaire au contact du pus lacrymal. Enfin le *phlegmon de l'orbite* (Baas, Rockliffe), la panophtalmie *métastatique*, l'*érysipèle à répétition*, par issue du streptocoque hors des voies lacrymales (Widmark), qui donne aussi des conjonctivites pseudo-membraneuses, peuvent entraîner des complications mortelles.

Diagnostic. — Le diagnostic d'une dacryocystite est en général facile, surtout avec le cathétérisme, ou l'injection s'il y a ulcération externe.

On pourrait cependant la confondre avec une *exostose*, que la ponction exploratrice différenciera, et avec un certain nombre d'affections venant soit des *fosses nasales* (polypes, sarcome, etc.), auxquelles il faudra toujours penser, soit de la région *prélacrymale*.

L'*orgelet* et le *furoncle*, l'*ostéopériostite* primitive, l'ouverture anormale d'un *empyème du sinus frontal* ou d'une *ethmoïdite* (Röhmer) enfin et surtout l'*érysipèle* seront rapidement différenciés d'une dacryocystite phlegmoneuse.

On ne confondra pas une fistule cutanée d'origine *dentaire* (Parinaud), l'*actinomycose*, la tuberculose du rebord orbitaire, avec une fistule lacrymale.

Une ulcération *chancreuse*, *gommeuse* ou *épithéliomateuse* sera rapidement éliminée. Un *kyste huileux* ou dermoïde prélacrymal, un angiome, une tumeur *sarcomateuse*, n'en imposeront pas longtemps pour une dacryocystite kystique ; chez le nouveau-né, on évitera la confusion avec l'*ophtalmie* catarrhale ou purulente.

Anatomie pathologique et pathogénie. — A part certains cas

d'ostéopériostites tuberculeuses primitives, les lésions commencent par la muqueuse, qui reste pendant très longtemps seule (fig. 20) atteinte, avant toute propagations de voisinage (Janin, Auzias-Turenne, Berlin), péricystique (Parinaud).

Le tissu du sac finit peu à peu par s'infiltrer : il se développe assez souvent de véritables fongosités (pseudo-polypes).

Le canal lacrymal est boursouflé et la muqueuse épaissie bouche sa lumière, mais des rétrécissements fibreux ou osseux sont d'une extrême rareté. Les dacryocystites trachomateuse et folliculaire



Fig. 20. — État de la muqueuse dans la dacryocystite chronique.

Moauro rappellent par leurs lésions celles de la conjonctive et suivent leur évolution.

La dacryocystite *congénitale* reconnaît pour cause une imperméabilité épithéliale qui disparaît peu à peu avec l'élargissement du canal. On a trouvé dans la sécrétion le *coli-bacille* (Mercanti), le *pneumocoque*. (A. Terson et Gabriélidès.)

Il sera naturellement fréquent de retrouver dans les dacryocystites les microbes *normaux* ou anormaux des *fosses nasales*. Dans les dacryocystites *glaireuses*, on note surtout le *pneumocoque* (A. Terson et Cuénod (1) et quelques espèces bacillaires (Widmark, Mazet (2)). Les *staphylocoques* et surtout le *streptocoque* sont beaucoup plus rares. La dacryocystite *phlegmoneuse* est au contraire presque toujours produite par le *streptocoque* (Widmark, Morax), probable-

1. A. Terson et Cuénod, Bactériol. clin. de l'app. lacrymal (*Gaz. des hôp.*, 1895).
(2) Mazet, thèse de Paris, 1895.

ment par infection secondaire. Le staphylocoque doré (Sattler), le diplocoque encapsulé de l'ozène (Cuénod), le coli-bacille (Mazet), le bacille de Friedlaender, le bacille pyocyanique (A. Terson), peuvent s'y rencontrer.

L'*actinomycès* doit être recherché avec soin.

Le bacille *tuberculeux* se trouve rarement. Néanmoins la tuberculose primitive (Bock, Fick, Leidholt) ou secondaire (nasale, conjonctivale, lupique) est réelle. De très nombreuses coupes et examens bactériologiques sont nécessaires, et il est regrettable que la tuberculine ne puisse pas être employée avec certitude pour le diagnostic. Les dacryocystites chez les lupiques ne sont pas toujours tuberculeuses, d'après nos recherches (1). Il serait à désirer qu'on fît des statistiques sur la fréquence des dacryocystites chez les phtisiques. Le bacille pouvant exister à l'état normal (Straus) dans le nez, la pathogénie de la tuberculose lacrymale s'éclaire facilement. Dans un cas d'actinomycose (Huth), le malade avait appliqué un morceau de viande crue pour calmer une conjonctivite.

Si l'on combine ces notions à celles que nous avons rapportées à l'étiologie, on voit que l'*infection* se développant *par voisinage* sur un terrain *prédisposé* est l'origine de la plupart des cas. Il y a cependant des cas d'*endo-infection* (syphilis, etc.), et, d'autres fois, les voies lacrymales s'infectent tardivement, sans qu'il y ait aucune infection apparente générale ou de voisinage, lorsque, par éversion des points, atonie de l'orbiculaire, l'*irrigation physiologique* du canal ne se produit plus et ne chasse plus ses microbes normaux, microbes qui peuvent alors exercer peu à peu à leur aise leur rôle nocif. Il en est de même avec les rétrécissements, soit *muqueux*, soit *osseux*, de la partie inférieure du canal. Il se produit là aussi une stagnation lacrymale, et comme dans toute eau dormante, les microbes se développent facilement. Il est permis de douter du rôle bactéricide des larmes, quelle que soit la nature, tuberculeuse ou autre, des microbes en jeu, vu l'influence de la stagnation lacrymale sur le développement des kératites.

Depuis Richter, la théorie de l'origine *nasale* de la plupart des infections lacrymales s'est peu à peu solidement établie et l'origine *conjonctivale* (Scarpa) ne correspond au contraire qu'à des cas tout à fait rares. L'action du *rétrécissement du canal nasal*, déjà mise en lumière par Maîtrejean qui attribuait à la décomposition des larmes l'étiologie de l'inflammation muqueuse, s'est subitement éclairée, depuis les dernières *recherches microbiennes*, tandis que la théorie d'une altération *simplement chimique* des larmes est redevenue une pure hypothèse. Quant à l'origine *ostéopériostique*, il est clair qu'à de très rares exceptions près, l'ostéopériostite est *consécutive*.

(1) Jaulin, Tuberculose de l'appareil lacrymal, thèse de Paris, 1894.

Tumeurs. — Des adénomes et épithéliomes pourraient se développer primitivement aux dépens de la muqueuse du sac, mais la plupart des tumeurs sont des propagations de néoplasies cutanées térébrantes, ou de tumeurs nasales.

On évitera de les confondre avec les *polypes* et *fongosités* des dacryocystites chroniques, ou avec la *tuberculose massive* du sac, très rarement observée (Bock), où le *diagnostic bactériologique*, après extirpation, serait seul décisif.

Corps étrangers. — Les calculs, les projectiles et surtout les débris d'instruments (sondes, couteaux de Weber, etc.), sont d'une extraction très difficile, et on sera quelquefois obligé de les abandonner à l'expulsion spontanée par le nez ou la peau, après suppuration : on tâchera, avec une grosse sonde ou par l'incision du sac, de les pousser dans les voies lacrymales inférieures, si l'extraction avec une forte pince était impossible.

Anomalies congénitales. — En dehors de la dacryocystite congénitale, on peut observer des *fistules* congénitales, l'*absence* ou l'*occlusion* totale du canal lacrymal.

Traitement. — Dans la cure des affections des voies lacrymales, on doit détruire la source infectieuse qui est un danger permanent, ensuite supprimer le larmoiement intolérable, premier symptôme ou reliquat de la maladie. Le premier desideratum a été d'abord réalisé (Celse, Galien par la destruction et l'extirpation du sac lacrymal (Aëtius), dont on traitait les suppurations comme des abcès ordinaires (*ægilops* et *anchilops*) tant qu'on ne connaissait pas l'anatomie exacte des voies lacrymales (Fallope, Vésale). Cette méthode unique est devenue l'exception, lorsqu'on a connu cette anatomie et qu'on s'est appliqué à traiter, tout en le conservant, l'appareil lacrymal par le sondage supérieur (Anel) repris et facilité par Bowman, ou le sondage rétrograde. (Gensoul, Laforest.)

On a tenté la création de nouvelles voies excrétoires (Archigène, Woolhouse, Reybard) et pratiqué l'ablation des organes excréteurs (Bernard, de Wecker). C'est par la combinaison fréquente de ces différents procédés et non par un exclusivisme routinier que l'on arrivera à la guérison de la plus grande partie des affections lacrymales. A côté de ce traitement chirurgical, le traitement *général* a un rôle efficace et on se rappellera que tout état lacrymal nécessite un examen et souvent un traitement *rhinologique*.

Indications et technique opératoires. — 1° Larmoiement. — Le larmoiement peut coexister avec un catarrhe du sac, avec un rétrécissement ou reconnaître des causes qui n'ont pas comme origine la muqueuse des voies lacrymales.

On commencera par presser sur la région du sac lacrymal pour tâcher de constater la sécrétion refluante. On examinera ensuite à fond la conjonctive et la cornée pour voir si elles n'ont aucune affection

chronique (trachome). On vérifiera la réfraction et on s'informera avec soin de l'état des fosses nasales, de la bouche, enfin on pensera au système nerveux (hypersécrétion). La *dilatation* simple du point et du canalicule avec le stylet conique ou une simple épingle et la sonde *olivaire* progressive, préférable aux divers dilatateurs, suffit quelquefois : mais le plus souvent l'*incision* du canalicule sera utile.

On la fera souvent très étroite, la réduisant souvent à la *sphinctérotomie* du point lacrymal inférieur. Pour le point supérieur, qu'on choisira de préférence, pour lutter contre les infections, tandis qu'on opérera le point inférieur pour le larmoiement, on pourra faire une incision plus large. On évitera toujours la section totale si mutilante et si banale du canalicule inférieur, qui le transforme en une rainure désormais inutile. Une petite incision oblique, faite en dirigeant le *tranchant vers l'œil* de l'opéré, et en tirant fortement sur la paupière inférieure, est la meilleure. On l'agrandira un peu en cas d'ectropion. Le couteau de Weber *droit* la réalise aisément et est préférable à de petits ciseaux boutonnés.

C'est après ces précautions que l'on procédera au cathétérisme *exploratrice* (1) pratiqué, après dilatation ou très petite incision oblique du point inférieur, avec une sonde olivaire n° 2, qui expose beaucoup moins aux fausses routes que de plus fines et qui permet déjà d'avoir une notion sur le rétrécissement. Si l'on trouve une blennorrée ou un rétrécissement, on les traitera comme il est dit plus loin. Quelquefois une sorte de spasme et de rétrécissement de l'ampoule est la seule cause du larmoiement, rapidement guéri par l'incision.

Le cathétérisme comprend trois temps : Après l'attraction de la paupière, tendue avec l'index de la main gauche, on introduit dans le point *supérieur* (fig. 21) ou *inférieur*, dilaté ou incisé, l'extrémité de la sonde *flambée* que l'on enfonce, sans *cesser de tendre le canalicule*, jusqu'à ce qu'elle bute contre la paroi ostéomuqueuse. On relève alors la sonde et on la pousse, suivant la direction habituelle du canal, de haut en bas, d'avant en arrière, de dedans légèrement en bas et en dehors. Chez les sujets dont les yeux sont très écartés, la direction peut être verticale, ou, exceptionnellement, inféro-interne. On évitera de développer trop de force dans le cathétérisme, sous peine de déchirures muqueuses et on évitera systématiquement de faire une injection, après un cathétérisme forcé. Des *phlegmons de l'orbite*, des *infiltrations* des paupières, la *méningite* même, ont été observés et

(1) *L'injection* est un moyen grossier d'exploration des voies lacrymales : comme pour l'urètre, ce n'est qu'avec l'explorateur à boule (ici la sonde olivaire) que la simple dilatation du point lacrymal, permet d'apprécier la perméabilité, les rétrécissements et les ressauts par les sensations que peut seule donner au doigt une tige flexible.

pourraient être la conséquence de cette manœuvre illogique. On priera le malade de ne point se moucher, pour éviter l'*emphysème* des paupières.

En principe, *tout point lacrymal que l'on voit* sans toucher à la paupière, n'est pas à sa place, est légèrement éversé, éversion accrue encore par toute contraction de l'orbiculaire dont l'axe fonctionnel est déplacé et qui n'a plus son fonctionnement régulier. La *sphinctérotomie* lui est donc applicable, de même que l'opération de Walton (excision d'un lambeau conjonctival). On traitera les causes accessoires (dents, nez, réfraction) ou une affection du système nerveux

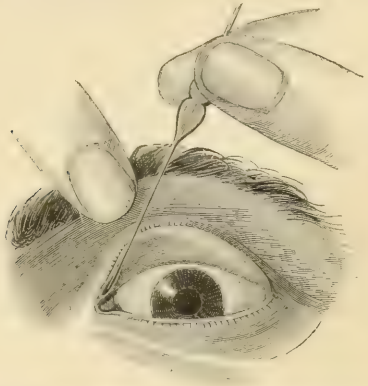

Fig. 21. — Cathétérisme par le point lacrymal supérieur incisé.

(tabès, maladie de Basedow, hystérie, névroses) : on pratiquera des sondages tous les deux jours jusqu'à ce qu'on puisse passer facilement le n° 3. On évitera des numéros plus forts, inutiles contre le larmoiement pur.

Si l'on constate la moindre atonie de l'orbiculaire, on n'hésitera pas à l'électriser régulièrement. Dans certains cas, l'atonie ou même la parésie de l'orbiculaire est telle qu'on doit même pratiquer certaines opérations complémentaires (tarsorraphies internes, excisions de lambeaux par les procédés de Weber). Enfin, si, comme cela s'observe dans plus du tiers des cas de larmoiement simple, on n'arrive qu'à un résultat médiocre, on recourra, dès que l'usage des sondes du n° 3 aura été prolongé pendant plusieurs semaines, à l'extirpation de la glande palpébrale.

Dans les cas de larmoiement hypersécrétoire, après avoir essayé les sédatifs et les hyposécrétoires (atropine), on pourra en venir à la *même opération*.

2° Blennorrée. — On s'occupera ici exclusivement du catarrhe sans s'inquiéter du larmoiement; le cathétérisme permettra de reconnaître un *rétrécissement* ou son absence, en même temps qu'une *dilatation* du sac. Alors un traitement nasal est institué et on recommandera au malade la *compression digitale*, l'*évacuation* fréquente du pus et l'aspiration forte et répétée par le nez. Maréchal.

On pratiquera la *dilatation progressive* et l'antisepsie des voies lacrymales. Si la dilatation est facile, on lui joindra les injections et même les *irrigations* avec ou sans canule creuse de Wecker et une seringue aseptisée par l'ébullition.

Le *nitrate*, à toutes doses, de 1/50 à 1/1000, suffit presque à tout; le permanganate, le sulfate de zinc, sont utiles. En plaçant préalablement un peu de vaseline dans le cul-de-sac conjonctival, on évite toute irritation conjonctivale.

Le sublimé et la plupart des autres antiseptiques sont irritants et n'ont pas l'action *élective* du nitrate sur la muqueuse enflammée.

Si la dilatation est difficile, on pourra faire la stricturotomie de Weber ou de Stilling, cathétérisme tranchant à pratiquer par le point *supérieur* suivi rapidement des sondages réitérés avec les sondes n° 4 et avec la sonde conique de Weber, qui peut réaliser la *divulsion* de certains rétrécissements. Enfin, après ces moyens prolongés, ou la guérison sera obtenue, ou il restera une sécrétion rebelle. Dans ces cas-là, on fera de temps à autre des instillations au nitrate d'argent à 1/20 avec une seringue graduée et une canule courbe. Ces moyens réussiront presque toujours tôt ou tard s'il n'y a pas un degré très grand de dilatation du sac et si on empêche la réinfection nasale. On pratiquera par le point supérieur avec une petite curette fenêtrée, d'un volume et d'une courbure appropriées, le *curettage par les voies naturelles* sans incision cutanée (Tartuferi, Terson père, Sichel fils [1]), qu'on pourra répéter plusieurs fois, s'il est insuffisant et auquel on combinera tous les moyens antiseptiques pour éviter les occasions de réinfection. Il s'agit d'un véritable *écouvillonnage*, qu'il faudra faire légèrement pour éviter l'atrésie, et borner au sac et au canal nasal, sans racler les canalicules. Si la dilatation est *très accentuée*, après avoir rapidement constaté l'insuccès fréquent des méthodes précédentes, on n'hésitera pas à pratiquer le *curettage par voie externe* (Mandelstamm, Despagnet), et à lui combiner les *grosses sondes* avec introduction de mèches antiseptiques et irrigations externes.

Le curettage externe et la *thermocautérisation* (Fonseca, Chalot, Panas) nécessitent l'incision du sac par la voie cutanée (J.-L. Petit *verticale* et non oblique), pour éviter tout ectropion. La traction de la commissure externe met en évidence la paroi antérieure du sac.

1 Terson père, *Ann. d'ocul.*, 1894.

barrée en haut par le tendon saillant de l'orbiculaire. Dans les cas rebelles, on pourra sacrifier le tendon (Panas) sans danger ultérieur, pour pouvoir curetter et cautériser jusqu'à l'*unguis* le cloaque suppurant. On évitera, par les mèches iodoformées longtemps prolongées, toute cicatrisation prématurée, qui pourrait enfermer une suppuration récidivante. L'innocuité de ces interventions, en apparence menaçantes, est complète, et, quoi qu'on en puisse penser *à priori*, la cicatrice est rapidement imperceptible, si l'on n'a pas eu affaire à une fistule ancienne ayant érodé la peau. L'oblitération complète des voies lacrymales est souvent obtenue par la cautérisation.

On réservera la pâte de Canquoin pour les cas rebelles.

La dacryocystite *congénitale* est justiciable pendant quelques mois de la simple compression digitale répétée avec instillation consécutive de nitrate à 1 p. 100, qui peuvent amener la guérison. Sinon, on en viendra, sous le chloroforme, à des sondages. Le cathétérisme rétrograde proposé sera bien rarement praticable.

Les clous, canules et sondes à demeure, le drainage par un séton (Méjean), l'excision et l'oblitération des points lacrymaux (Bosche, Velpeau) seront abandonnés. Le curettage avec implantation d'un os décalcifié de crapaud (Guaita), l'*électrolyse* (Gorecki, Lagrange), ne paraissent pas avoir un avantage marqué sur les autres procédés. On évitera les sondes en celluloïde et en laminaire, qui exposent à de réels dangers.

3° Dacryocystite enkystée. — Dans ces cas-là, que le contenu du sac soit glaireux ou qu'il soit purulent, lorsqu'on a vérifié que tout reflux, nasal ou conjonctival, est impossible, on n'hésitera pas à pratiquer l'*excision* partielle ou totale du sac que l'on dissèque comme un kyste. On terminera l'opération, en arrivant sur l'*unguis* où la muqueuse est indisséquable, par le raclage avec la curette tranchante et la thermocautérisation. On pourra quelquefois tenter la réunion primitive avec la soie, mais dans les cas suppurés, on mettra des mèches iodoformées jusqu'à cicatrisation totale. On n'en viendra pas plus ici qu'ailleurs, à la création de *nouvelles voies* osseuses, méthode définitivement condamnée.

4° Dacryocystite phlegmoneuse. — En présence du phlegmon (à moins que le pus ne soit pas bien formé, auquel cas on ferait des séances de compresses chaudes qui amènent quelquefois la *résorption totale*), on pratiquera l'incision du sac au point culminant de l'abcès par la peau. Ouvrir par la conjonctive et les points lacrymaux, vu le gonflement et la torsion des canalicules, expose aux fausses routes et aux inoculations orbitaires. On s'abstiendra, le jour même, de toute autre opération. On mettra une fine mèche de gaze qui guidera le pus et on appliquera un pansement antiseptique humide à mouiller toutes les heures avec de l'eau boriquée froide et qu'on changera fréquemment pendant deux ou trois

jours. Puis, après avoir nettoyé l'abcès par une irrigation, on cautérisera à fond le foyer lui-même avec le crayon de nitrate d'argent et on pansera antiseptiquement. Le lendemain, on enlèvera avec une pince la petite escarre formée, et les jours suivants, on pratiquera par les points lacrymaux le cathétérisme avec des sondes nos 2 et 3. Ce cathétérisme est en général très facile, car, à l'encontre de ce que l'on pourrait penser, on trouve *rarement du rétrécissement*, le phlegmon étant le fait d'une *simple poussée inflammatoire* surajoutée. On panse à plat, dès qu'on a pu passer les sondes; la fistule se ferme très vite *avec des voies lacrymales conservées* et la cicatrice est inappréciable.

5° Fistule. — Si elle est récente, le cathétérisme par les points, et jamais par la fistule, la guérira rapidement. Si la fistule est rebelle ou le cathétérisme impossible, la destruction au thermocautère, ou en cas d'insuccès, par un petit vermicelle de pâte de Canquoin, laissé en place pendant deux heures, guériront presque tous les cas. On a proposé, dans certaines fistules ne donnant que du liquide lacrymal, sans pus, l'excision de la fistule, avec déplacement autoplastique des parois environnantes, et sutures.

On pensera toujours à la possibilité d'une *ostéopériostite syphilitique*, justiciable seulement d'un traitement antisyphilitique intensif, et à l'*actinomycose*, où l'iodure à hautes doses rend des services.

On pratiquera l'ablation de la glande *palpébrale* s'il reste du larmoiement, après tarissement complet de toute sécrétion purulente ou muqueuse. En cas d'insuccès de cette opération, on pourrait penser Truc à l'ablation de la glande orbitaire, mais elle peut ne pas réussir, le larmoiement persistant pouvant tenir, soit à une ablation incomplète de la glande palpébrale, soit à la sécrétion excessive des glandes lacrymales conjonctivales.

C'est surtout au traitement général (scrofule, tuberculose), au traitement nasal et dentaire, qu'il faudra s'adresser pour guérir les fistules et les suppurations ayant résisté aux moyens précédents; les cures d'eaux minérales et le séjour au bord de la mer sont souvent indiqués.

Si l'on revoit d'un coup d'œil l'ensemble du traitement actuel des affections lacrymales, on est obligé de convenir que le progrès est, avant tout, dû à un *éclectisme systématique* dans les procédés employés, à un usage plus fréquent des *opérations sur les organes sécréteurs*, enfin à des notions plus précises sur la *source*, le *mode de propagation de l'infection* et de la *réinfection microbiennes*, et le ***rôle très important du terrain*** (1).

(1) Consulter, pour les détails historiques et techniques : Panas, Leçons sur les mal. de l'app. lacrymal, 1877. — Dr Wecker et Landolt, Traité d'opht., t. IV. — A. Terson, De la destruction et de l'extirpation du sac lacrymal (*Arch. d'opht.*, 1891).

III

MALADIES DE LA CONJONCTIVE

La conjonctive est un terrain parfaitement apte à s'enflammer. L'épithélium conjonctival, qui se desquame facilement, n'offrirait qu'une résistance insuffisante, s'il n'y avait ce que nous appellerons l'*antisepsie physiologique* de la conjonctive réalisée d'abord par le flux continuel des glandes lacrymales orbito-palpébrales et par celles du cul-de-sac supérieur : de plus, par sa dégénérescence caliciforme et par sa desquamation, l'épithélium forme un mélange intime avec les larmes et donne un liquide onctueux préservant la *cornée* contre les érosions. Le mécanisme de défense est mieux marqué encore au moindre attouchement, qui provoque un afflux de larmes ; mais le clignement physiologique établit constamment le réflexe lacrymal. Il est probable aussi que le tissu lymphoïde du cul-de-sac joue un rôle phagocytaire important, pouvant ressembler à celui de l'amygdale. Il y a un haut intérêt à comparer les analogies des moyens de défense des trois cavités faciales, bouche, fosses nasales, sac conjonctival.

Le terrain a une influence réelle ; certaines conjonctivites (catarrhales, blennorragiques) sont plus graves chez l'adulte, ou plus graves chez l'enfant (diphtériques). En plus de l'âge, les diathèses (rhumatisme, arthritisme, scrofule), les infections générales (fièvres éruptives, etc.), ont une action indiscutable.

La bactériologie a fait faire un grand pas à l'étude pathogénique des conjonctivites. Les recherches de Gayet, de Leber, de Sattler, de Fick, Gombert (1) et Morax (2) ont établi la fréquence relative des microbes conjonctivaux à l'état normal et pathologique. Au point de vue des microbes pathogènes, des staphylocoques atténués, de nombreux microbes peu définis, diverses variétés de bacilles rappelant le microbe diphtérique, sont les plus fréquents. La fréquence du streptocoque est encore mal délimitée. Sur des conjonctives d'aspect sain, si une affection de voisinage existe, on peut rencontrer le streptocoque (Morax) dans les cas de dacryocystite et de *stagnation lacrymale*, les staphylocoques virulents dans les cas de blépharites, le pneumocoque qui existe quelquefois sur des conjonctives entièrement normales, mais qui coexiste avec des dacryocystites de nature microbienne semblable. Nous avons trouvé sur la conjonctive des

(1) Gombert, Microbes de la conjonctive normale, thèse de Montpellier, 1889.
(2) Morax, Recherches sur l'étiologie des conjonctivites, thèse de Paris, 1894.

ozéneux, avec Gabriélidès (1), le diplocoque encapsulé de Löwenberg à peu près constant dans leurs fosses nasales.

Le gonocoque, le bacille diphtérique virulent, le bacille de Weeks paraissent au contraire des microbes d'apport. Peut-être, pour le bacille tuberculeux (Straus), et pour le bacille diphtérique, faut-il admettre une propagation, les microbes pouvant exister dans des nez normaux.

Il est démontré que l'occlusion, surtout en diminuant la sécrétion lacrymale, augmente la pullulation microbienne (Marthen, Morax) : elle est donc à rejeter dans les conjonctivites, bien que conservant pour les kératites ulcéreuses plus d'avantages que d'inconvénients.

Décrite par Abadie, Parinaud et Rohmer, la conjonctivite *semblant se rattacher à un contage animal* (2) est encore mal connue, au point de vue clinique et étiologique. Il s'agit d'une variété de conjonctivite avec sécrétion purulente, et développement rapide de végétations rappelant les granulations. Cette conjonctivite est monoculaire, s'accompagne d'adénite préauriculaire et sous-maxillaire, siège presque exclusivement à la paupière supérieure, et est peu dangereuse pour la cornée. Les examens microbiens n'ont pas toujours donné le même résultat : on a cependant trouvé le streptocoque récemment dans un cas typique (Villeneuve). Cette affection se produit chez les gens d'écurie et ceux qui s'occupent des bestiaux. Elle guérirait en quelques semaines par des irrigations antiseptiques.

On a observé exceptionnellement sur la conjonctive le *muguet* (Larinow, Cervera) ; l'*actinomycose* a été signalée par de Vincentiis et Fuchs.

Au point de vue étiologique et prophylactique, il résulte de ces considérations qu'il faut antiseptiser avec soin les *fosses nasales*, les *voies lacrymales* et le *bord ciliaire* qui sont des sources d'*infection* et de *réinfection* continuelles.

A côté de ces sources d'infection ectogène, la conjonctive peut aussi s'infecter par le mécanisme endogène. Les conjonctivites rhumatismales, rhumato-blennorragiques et peut-être bien d'autres (trachome, catarrhe soi-disant printanier) reconnaissent cette origine.

Quoi qu'il en soit, en plus des notions étiologiques qu'il fournit, l'*examen bactériologique* dans les conjonctivites peut rendre les plus signalés services au point de vue du *diagnostic*.

Enfin, de la pathogénie microbienne des conjonctivites résulte, au point de vue thérapeutique, la nécessité de *combiner* à l'emploi des *topiques* (nitrate d'argent et autres), des *irrigations* pratiquées sous

(1) A. Terson et Gabriélidès, *Arch. d'opht.*, 1894. — Voy. en outre Chibret, *Congr. d'opht. de Paris*, 1894. — Crinon, Bact. clin. de la conjonctive (*Gaz. des hôp.*, 1894). — Gasparrini, *Ann. di ott.*, 1894.

(2) Sans, thèse de Paris, 1890. — Villeneuve, thèse de Paris, 1896.

les paupières, nettoyant et désinfectant le *cul-de-sac*, qu'on n'atteignait presque jamais autrefois et où il faut poursuivre la repullulation microbienne.

Les études bactériologiques et expérimentales ont, en somme, fait faire un très réel progrès à la pathologie conjonctivale. L'application de la *sérothérapie* à certaines conjonctivites a montré le résultat qu'on pouvait attendre de la modification du terrain, et il sera peut-être permis plus tard de généraliser ces applications.

La *caroncule* possède une pathologie essentiellement *palpébrale* avec laquelle nous l'avons étudiée. Quant au *repli semi-lunaire*, il est, quant à lui, bien conjonctival : mais sa pathologie, lorsqu'on en a soigneusement dissocié celle de la caroncule, rentre dans celle de la conjonctive.

Les inflammations conjonctivales ont été longtemps désignées sous le nom d'*ophtalmies* : mais si, dans certains cas (conjonctivites blennorragiques, diphtériques, rhumato-blennorragiques, etc.), les lésions dépassent de beaucoup quelquefois la conjonctive, il n'en est pas moins vrai que presque toujours le point de départ est *conjonctival* et qu'il s'agit d'une *conjonctivite*.

Quand la *cornée* est atteinte, elle l'est secondairement : mais, dans bien des cas, les lésions sont tellement liées que l'on doit décrire ensemble les *kérato-conjonctivites*. La lésion cornéenne *fait partie* de la conjonctivite typique, dès que le cas est un peu grave. On ne saurait, à notre avis, décrire à part, une kératite blennorragique, panno-granuleuse, etc. Nous comprendrons donc les lésions de la cornée dans l'étude des conjonctivites de même ordre.

On pourrait croire que les notions d'étiologie *microbienne* doivent foncièrement modifier les *classifications* des conjonctivites. Mais la nosographie conjonctivale doit rester basée sur les signes cliniques accessibles à tous et qui ne changeront jamais, tandis que l'étiologie, même microbienne, subira des évolutions fatales.

Le défaut pratique de toute classification microbienne est facile à saisir. Le *même* microbe provoque des lésions totalement *différentes* au point de vue clinique et thérapeutique. Le streptocoque peut donner une conjonctivite muco-purulente ou une conjonctivite à fausses membranes, pour ne citer que cet exemple. Aussi croyons-nous que le *groupement*, sinon la classification des conjonctivites, doit rester basé sur la clinique.

Nous étudierons la pathologie conjonctivale dans l'ordre suivant :

1° D'abord les *traumatismes* et les lésions connexes, telles que le chémosis, les ecchymoses et les hémorragies, l'emphysème.

Puis les conjonctivites *sécrétantes*, divisées en catarrhales, purulentes, pseudo-membraneuses.

2° Les conjonctivites *parenchymateuses* et *végétantes*, caractérisées par des *néoformations* particulières (conjonctivites folliculaire, granuleuse, pseudo-catarrhe printanier).

3° Les conjonctivites avec *éruptions* spéciales (conjonctivite pustuleuse), celles dues aux *fièvres éruptives* et celles qui accompagnent les *dermatoses*; puis viendront la *syphilis*, la *tuberculose*, le *lupus* et la *lèpre*, les *dystrophies* (dégénérescence amyloïde, xérosis, pinguécula et ptérygion), les *lésions congénitales* (dermoïdes, lipomes), les *tumeurs*.

Traumatismes. — Nous étudierons les corps étrangers, les brûlures aux *Traumatismes en général* (Voy. plus loin), mais nous dirons ici un mot des lésions consécutives, soit à des soins prolongés, soit à diverses influences physiques et chimiques.

On connaît sous le nom d'*argyrose* la teinte brunâtre que prennent les conjonctives de malades soumis pendant très longtemps (ophtalmie granuleuse) à des cautérisations au nitrate d'argent. Il paraît démontré que l'oxyde d'argent se fixe sur les fibres élastiques du chorion muqueux. On a également décrit sous le nom de sidérose les taches consécutives à l'emploi prolongé du sulfate de fer. (Reich.)

La conjonctivite due à la lumière électrique, décrite d'abord par des physiciens (Foucault), a été observée depuis par un assez grand nombre d'auteurs. Nous citerons en particulier les travaux de Terrier (1) et de Maklakoff (2). C'est une brûlure légère de la conjonctive, qu'on évitera par l'emploi de verres jaunes.

La conjonctive est fréquemment atteinte à la suite de la *foudre* (3).

Le *soufrage* des vignes (Bouisson) a été aussi incriminé.

Le CHÉMOSIS (œdème sous-conjonctival) a la même signification que l'œdème palpébral. Quelquefois, de même que lui, il peut se développer subitement et disparaître (Baltus), par un phénomène vasomoteur fugace.

L'EMPHYSÈME *conjonctival* est consécutif à celui des paupières.

Les ECCHYMOSES *sous-conjonctivales*, en dehors des cas où elles reconnaissent les *causes des hémorragies rétiniennes*, n'ont pas de gravité ; on connaît leur importance pour la symptomatologie des fractures du crâne.

Les HÉMORRAGIES conjonctivales graves ont été observées surtout chez les nouveau-nés où l'on a pu voir de légères scarifications muqueuses entraîner la mort par hémorragie. Nous avons déjà parlé des *larmes de sang*.

Congestion simple. — Quand il s'agit d'une simple hyperhémie chronique de la conjonctive, l'ensemble de la conjonctive palpébrale et des culs-de-sac a un aspect vernissé. Sur la conjonctive bulbaire, une légère rougeur indique aussi une hyperhémie que l'on ne confondra pas avec le cercle *périkératique* bien localisé, et fixe, des iritis, ou

(1) TERRIER, *Arch. d'opht.*, 1888.
(2) MAKLAKOFF, *Arch. d'opht.*, 189[illegible].
(3) ROHMER, Troubles oculaires dus à la fulguration (*Arch. d'opht.*, 189[illegible]).

avec la rougeur lilas, diffuse et profonde, des sclérites. L'hyperhémie conjonctivale s'accompagne souvent de lithiase méibomienne, d'une sensation de graviers et de difficulté à mouvoir les paupières, surtout au réveil chez certaines femmes, — état atténué par l'intromission de pommade cocaïnée à 1/50.

On trouve presque toujours chez ces malades, souvent arthritiques et eczémateux, des conditions hygiéniques défectueuses : le travail nocturne, la lumière et les poussières, la chaleur sèche, un défaut de réfraction, les veilles prolongées (comédiens, garde-malades), la fumée de tabac et son influence irritante, le vent violent (cochers) se retrouvent bien souvent.

On prescrira avant tout les *astringents* (sulfate de zinc à 1/300, alun à 1/100), les lavages boratés et glycérinés. On évitera les caustiques qui aggravent la situation.

On enlèvera les concrétions méibomiennes avec l'aiguille à corps étrangers ; le port de conserves fumées, de voilettes épaisses, peut avoir son utilité. Enfin on veillera à la correction exacte d'une réfraction défectueuse.

La congestion conjonctivale peut être cependant d'une autre nature. On connaît celle due à la section du *grand sympathique*. Couder (1) a signalé de véritables *crises* d'*hyperhémie* conjonctivale pouvant précéder de très près un accès de manie, coïncider avec lui et éloigner l'idée de la simulation. A. Trousseau a même parlé de *fluxion* conjonctivale chez des sujets nerveux et arthritiques. A l'inverse de la congestion, certains sujets se plaignent d'avoir de véritables accès de *refroidissement* des yeux et des paupieres.

CONJONCTIVITES SÉCRÉTANTES.

Conjonctivite catarrhale. — Le catarrhe de la conjonctive revêt deux formes cliniques : l'une, aiguë ; l'autre, chronique.

Catarrhe conjonctival aigu. — La conjonctivite catarrhale aiguë attaque presque toujours successivement les deux yeux. Elle est annoncée par une sensation de cuisson.

La conjonctivite palpébrale rougit, et devient turgescente : enfin les paupières, dans les cas intenses, se gonflent fortement, et il y a un certain degré de chémosis.

Chez les enfants, la congestion vasculaire est telle qu'il se forme des *ecchymoses* sous-conjonctivales bulbaires, qui n'ont pas un pronostic sérieux.

La sécrétion peut devenir assez abondante pour se reproduire d'une façon constante, malgré les lavages : les cils collés prennent alors l'aspect caractéristique de « mèches de fouet », et on trouve de

(1) Couder, Ophtl. chez les aliénés, thèse de Paris, 1887.

larges exsudats dans les culs-de-sac, quelquefois presque pseudo-membraneux.

Tous ces signes s'accentuent en général vers le soir et la maladie suit une marche cyclique : abandonnée à elle-même, elle finirai par disparaître après quelques semaines, comme une bronchite, avec laquelle elle a tant d'analogie ; néanmoins elle pourrait engendrer des complications sérieuses, et passer à la chronicité.

Complications. — Une conjonctivite catarrhale intense, sans un traitement énergique, aboutit assez souvent à des complications *irido-cornéennes*. Des ulcérations marginales ou annulaires se développent, et des synéchies iriennes se forment.

Quelquefois même (Fuchs), une iritis plastique se produit sans altération apparente de la cornée, probablement par pénétration des microbes ou de leurs toxines par les voies circulatoires anastomotiques périkératiques entre la conjonctive et l'iris. Presque jamais les ulcères bien traités n'entraînent de perforation cornéenne, mais elle peut survenir dans le cas contraire, et être précédée d'hypopion.

Morax considère que la conjonctivite en question est plus bénigne chez l'enfant et que les cas graves sont plus fréquents chez l'adulte. Nous avons remarqué aussi que dans les familles où plusieurs personnes étaient atteintes, les adultes étaient les seuls atteints de complications.

La récidive est possible, et les réinoculations fréquentes, si les mêmes causes d'infection persistent dans l'entourage et les conditions d'existence du malade.

Étiologie. — Les influences climatériques et la contagion aérienne jouent un grand rôle dans l'apparition des catarrhes conjonctivaux. Au printemps, à l'automne, ces affections sont bien plus fréquentes, et l'affection revêt un caractère épidémique. Une contagion directe doit être admise lorsqu'il y a contact d'objets de toilette, et autres, infectés par la sécrétion morbide. Weeks et Morax ont prouvé que la maladie était facile à reproduire avec des *cultures microbiennes* extraites de la sécrétion incriminée. La valeur des expériences négatives (Fuchs) tombe donc devant ces faits indiscutables.

La multiplication plus grande des bactéries à des époques humides et relativement chaudes, l'humidité (habitation au rez-de-chaussée, jardins, bateaux-lavoirs, etc.), des conditions générales irritantes (lumière électrique, travail au milieu de poussières, de vapeurs irritantes, etc., etc.) peuvent contribuer à provoquer le catarrhe : certaines professions sont donc plus particulièrement exposées que d'autres (terrassiers, blanchisseuses, vidangeurs).

Chez les jeunes scrofuleux, lorsque la période franchement catarrhale est passée (rapidement éteinte par le nitrate), on découvre ordinairement sur la conjonctive une ou plusieurs pustules typiques.

D'autres fois, il existe une *affection oculaire* antérieure (trachome

sujette à des poussées catarrhales. Enfin les affections chroniques des *voies lacrymales*, prédisposent à des poussées de conjonctivite.

Les *blépharites* engendrent de même une conjonctivite chronique, les microbes et les sécrétions pathologiques du bord ciliaire enflammé l'irritant par voisinage et se déversant dans l'entonnoir conjonctival.

Si le catarrhe est *monoculaire*, il s'agit souvent de pénétration de corps étrangers, ignorés dans les culs-de-sac ou de conjonctivite lacrymale.

Un catarrhe spécial peut se développer par la *simple occlusion* de l'œil, chez les sujets âgés, dont les conjonctives sont hyperhémiées chroniquement et la défense conjonctivale moins puissante.

A côté de ces cas, dont l'origine est une *infection externe*, il existe une autre série de catarrhes conjonctivaux dont la cause est *endogène*, due à des sources d'infection interne ou à l'ingestion de substances toxiques ou médicamenteuses. On peut, dans le second cas, observer par exemple à la suite d'ingestion prolongée d'*iodures* et chez certains sujets sensibles à l'action de ce remède, une conjonctivite catarrhale. Il en est de même (A. Trousseau) à la suite des applications prolongées d'acide chrysophanique (psoriasis). La lésion produite par le contact direct par les doigts de l'acide en question produirait des accidents plus graves, et, en général, unilatéraux, tandis que la conjonctivite précédente est bilatérale d'emblée et d'origine endogène.

Les catarrhes conjonctivaux de la fièvre des foins, de la rougeole, peut-être aussi ceux signalés au cours de la malaria (Sedan, Manhardt), et dans un certain nombre d'autres maladies infectieuses reconnaissent aussi probablement une cause interne.

On doit faire une mention spéciale pour une variété de conjonctivite catarrhale, mais avec peu de sécrétion, de genre plutôt *séro-vasculaire* qui se développe souvent au cours de la blennorragie. Elle peut être aggravée par la coexistence d'une iritis, d'une dacryoadénite, quelquefois d'une scléro-ténonite. Déjà connue au temps de Mackensie et de Ricord, elle a été largement remise en lumière par le professeur Fournier (1).

Il s'agit d'une conjonctivite avec léger catarrhe, ordinairement bilatérale d'emblée à un ou deux jours de distance, à l'encontre de l'ophtalmie par inoculation directe, plus souvent monolatérale.

La maladie coexiste presque toujours avec un rhumatisme blennorragique, peut alterner avec lui, et récidiver plusieurs fois. Elle est donc essentiellement métastatique (2), mais son pronostic est toujours bénin. On en rapprochera celle qui peut se développer au cours du rhumatisme articulaire aigu ou alterne avec lui (3).

(1) Fournier, De la conjonctivite séro-vasculaire sans inoculation, thèse de Paris, 1888.

(2) Lipski, Des complications oculaires métastatiques de la blennorragie, thèse de Paris, 1895.

(3) Trigier, *Arch. d'ophtl.*, 1884. — Touchet, thèse de Paris, 1885.

La conjonctive sera simplement aseptisée par des lotions tièdes répétées, en même temps qu'on traitera la cause. On s'enquerra de la possibilité d'un écoulement génital chez tous les sujets où la sécrétion n'est pas franchement catarrhale, mais presque séreuse.

Pathogénie et bactériologie clinique. — On est peu fixé sur la nature infectieuse de la conjonctivite *rhumato-blennorragique*. Dans un cas, Morax dit avoir trouvé des gonocoques ; mais nombre d'auteurs (et nous-même), l'ont cherché souvent sans le rencontrer. La métastase toxique, sans le microbe lui-même, doit pouvoir la provoquer, et la différence dans la modalité d'infection explique les extrêmes différences cliniques de cette affection et de l'ophtalmie purulente blennorragique par inoculation directe. Des *staphylocoques* ont été rencontrés presque toujours dans les catarrhes rubéoliques (Barbier). Mais les microbes normaux de la conjonctive peuvent subir une exaltation de virulence sous l'influence des causes générales, sans microbes surajoutés.

Les conjonctivites dues à l'iodure, à l'acide chrysophanique, par exemple, montrent par analogie que c'est plutôt à la substance toxique due au microbe qu'au microbe lui-même qu'il doit falloir, dans la majorité des cas, rapporter les conjonctivites d'origine endogène.

Dans le catarrhe aigu, Koch (1884), Weeks (1885) ont constaté un bacille d'une façon régulière et démontré, par l'inoculation chez l'homme et les cultures, la virulence du microbe : ils l'ont constaté également dans les couches épithéliales de la conjonctive. Kartulis a retrouvé ce microbe (1887). Morax a rapporté un certain nombre d'observations analogues, avec cultures et inoculations positives. Dans la sécrétion conjonctivale, où ils abondent généralement seuls, les bacilles de Weeks (fig. 22), se décolorant par la méthode de Gram, se colorent bien par le bleu de méthylène ou le violet de méthyle. La culture, très difficile à obtenir pure, se fait plus facilement sur la gélose à 0,5 p. 100 (Weeks). Les inoculations ne réussissent bien que chez l'homme. Il est très important de constater ce bacille, à l'exclusion du gonocoque, dans les catarrhes violents à sécrétion quasi purulente et quelquefois pseudo-membraneuse.

Enfin, dans les variétés subaiguës, Morax (1) vient de rencontrer un nouveau diplocoque pathogène existant souvent seul dans la sécrétion.

Parinaud et Morax ont, ainsi que Gasparrini, décrit une variété de conjonctivite qui tient le milieu entre celle catarrhale et celle pseudo-membraneuse légère chez de tout jeunes enfants : on n'y trouve que le *pneumocoque* (fig. 23). Axenfeld en a décrit une épidémie scolaire.

Rappelons que ces divers microbes, en particulier le bacille de

(1) Morax, *Ann. de l'Inst. Pasteur*, 1896.

Weeks, peuvent se trouver associés dans des cas de conjonctivite non catarrhale fausses membranes, etc. , au bacille de Löffler et à d'autres microorganismes.

Le staphylocoque est à peu près seul dans les poussées aiguës de catarrhe au cours du trachome ; de même, dans l'ophtalmie des scrofuleux. Il en est très probablement ainsi dans les conjonctivites accompagnant les blépharites, où les staphylocoques ont un rôle prépondérant. Parinaud et Morax attribuent surtout au streptocoque les poussées de conjonctivite lacrymale.

Quant à l'ophtalmie dite leucorréique, elle est douteuse, aussi bien dans son étiologie que dans son essence, depuis qu'on a démontré que presque tous les cas étaient blennorragiques et dus au gonocoque. Dans un cas de vulvite rubéolique avec violent catarrhe conjonctival, on a pu cependant ne trouver que

Fig. 22. — Bacilles de la conjonctivite catarrhale aiguë.

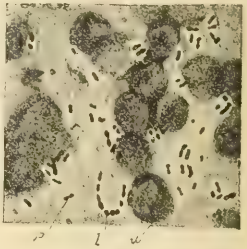

Fig. 23. — Pneumocoques.

des staphylocoques (1), mais cette question appelle de nouvelles recherches.

Diagnostic. — On peut confondre, dans les premières heures, un catarrhe conjonctival simple avec toute autre conjonctivite sécrétante, même diphtérique ou blennorragique : alors seulement le diagnostic BACTÉRIOLOGIQUE fixe le médecin et écarte les simples probabilités, en particulier chez le *nouveau-né*.

Dans presque tous les cas de catarrhe plus avancé, le diagnostic bactériologique est *utile*, mais il n'a pas l'importance *décisive* du début.

On fera avec le plus grand soin l'exploration du cul-de-sac, surtout si le catarrhe est monoculaire (corps étranger possible) : on vérifiera l'état des voies lacrymales et des fosses nasales, et celui des bords ciliaires.

On recherchera avec le plus grand soin les conditions d'existence et les causes de contagion chez le malade et son entourage. On éliminera la blennorragie. Chez les enfants scrofuleux, l'infiltration

(1) DUCHÉQUY. Des ophtalmies purulentes chez les petites filles, thèse de Paris, 1892.

fréquente des oreilles, l'hypertrophie de la lèvre supérieure, sont des concomitants à rechercher. On interrogera enfin le malade sur son régime et sur l'absorption possible de médicaments irritants. Enfin, chez le nouveau-né, le bacille de Weeks constaté (Panas) écartera toute idée de conjonctivite blennorragique et on évitera la confusion avec une dacryocystite congénitale.

L'ophtalmie des nouveau-nés n'est donc nullement synonyme d'ophtalmie blennorragique, et on a raison de décrire les *ophtalmies du nouveau-né* (Valude).

Traitement. — On doit soigner *énergiquement* ces catarrhes conjonctivaux, pour lesquels on croit souvent à tort, soit que le moindre traitement est bon, soit que l'affection guérira par de simples lavages boriqués.

La sécrétion se formant surtout dans le *cul-de-sac*, c'est le cul-de-sac qu'il faudra atteindre pour guérir, et, dans les catarrhes *abondants*, ne pas hésiter à employer le traitement combiné par les *topiques* et les *irrigations*.

On pratiquera tous les matins une cautérisation au pinceau, les paupières retournées, mettant à nu les culs-de-sac supérieur et inférieur, avec la solution de nitrate d'argent à 1/50. Mais, comme dans toute conjonctivite, on ne peut obtenir que tout à fait au début, l'abortion de la maladie; plus tard elle suit sa marche cyclique, seulement raccourcie par le traitement.

De plus, on fera donc deux fois par jour seulement, dans les cas graves, des *irrigations antiseptiques tièdes des culs-de-sac* chez l'adulte, avec une canule de verre de petite dimension à extrémité *courbe olivaire* et absolument *mousse*.

Avec ces moyens *combinés*, on arrive à guérir vite la majorité des conjonctivites catarrhales fortement sécrétantes : il arrive cependant que chez certains sujets il reste encore un léger suintement qui constitue un réel danger de récidive.

Un moyen des plus recommandables consiste alors dans *une* ou *deux* cautérisations au *crayon de sulfate de cuivre* (Desmarres, Gayet). Nous avons eu souvent l'occasion de terminer brusquement et *définitivement* par *une seule* cautérisation cuprique une conjonctivite catarrhale traînante.

M. Landolt recommande, pour atténuer la cuisson consécutive, de projeter après la cautérisation un peu de poudre de calomel sur la conjonctive palpébrale.

S'il y a des ulcérations cornéennes, on ajoutera au traitement des insufflations de poudre d'iodoforme et une instillation biquotidienne de bromhydrate de scopolamine à 1/500; on évitera l'atropine qui a une action mydriatique moindre, et risque d'accroître le catarrhe.

Dans les cas *très légers*, des *instillations* de nitrate à 1/100 pourront être faites par le malade.

Enfin, dans les cas où un certain degré d'hyperhémie subsiste, alors que l'affection est à peu près guérie, les astringents termineront la cure. Le sulfate de zinc à 1/300 pourra être employé. Un collyre à base d'alun qui nous a rendu de réels services est le suivant :

Alun.....	1 gramme.
Laudanum...	X gouttes.
Eau distillée..	100 grammes.

en instillations matin et soir.

Il nous a paru égaler des collyres plus compliqués contenant une série d'ingrédients, dont le collyre jaune de Horst est le plus célèbre échantillon.

L'application de gâteaux d'ouate hydrophile trempée dans de l'*eau bouillie froide* sont le moyen le plus simple d'atténuer la légère irritation due aux cautérisations, irrigations et instillations conjonctivales, et le nettoyage fréquent des yeux avec le même moyen est utile.

On évitera le bandeau, les pommades, et le crayon de nitrate d'argent, d'un effet trop énergique.

Catarrhe chronique. — La conjonctivite catarrhale chronique est liée à toutes les causes que nous avons déjà énumérées, mais plus spécialement aux causes de voisinage : c'est dire qu'il faudra examiner avec le plus grand soin les voies *lacrymales*, les *fosses nasales* (ozène et le *bord ciliaire*, et rechercher les causes professionnelles (cochers, paysans, etc.). On retrouve aussi très souvent l'*alcoolisme*, qui provoque une perpétuelle congestion conjonctivale. L'instillation d'*atropine* et de collyres avariés est également quelquefois en jeu.

La sécrétion est extrêmement réduite et s'amasse surtout à l'*angle de l'œil* (catarrhe angulaire), le matin et le soir.

Dans la majorité des cas, on constate sur toute la conjonctive tarsale, un aspect *villeux*, qui n'est autre que la turgescence des *papilles* conjonctivales. On se gardera de confondre cet état avec la conjonctivite granuleuse et la conjonctivite folliculaire qui ne pourraient en imposer qu'au début pour une *conjonctivite papillaire*.

Avant tout, il faut modifier l'existence et le régime du malade, et traiter les fosses nasales et l'état des régions périoculaires. Ici, les topiques puissants et les grandes irrigations *aggraveraient le mal*. On se contentera, dans les cas peu sécrétants, de badigeonnages et d'instillations de nitrate d'argent à 1 p. 100; le sulfate de zinc à 1 p. 200, l'alun à 1 p. 100, le borate de soude à 2 p. 100 seront également recommandables.

Conjonctivite purulente blennorragique. — **Étiologie**. — On peut observer l'ophtalmie blennorragique à tout âge. Elle est plus fréquente chez le *nouveau-né*, où elle se développe ordinairement

deux ou trois jours après la naissance ; rarement, surtout dans les accouchements laborieux, elle existe au moment même de la naissance. Dans presque tous les cas, la mère était affectée de leucorrée contenant le plus souvent des gonocoques.

L'origine génitale très anciennement admise est encore démontrée par ce fait que l'antisepsie avant et pendant l'accouchement a fait baisser le nombre des ophtalmies des nouveau-nés dans une proportion considérable.

L'inoculation par un œil de verre trempé dans l'urine d'un blennorragique, l'inoculation thérapeutique, les si remarquables expériences de Piringer (1840) sur des amaurotiques, les inoculations conjonctivales d'Andrews (1890) avec des cultures sur sérum sont encore des preuves expérimentales de l'origine génitale. D'autre part, il paraît y avoir une immunité complète chez les animaux.

L'ophtalmie se produit quelquefois et en général sur un seul œil chez les petites filles atteintes de *vulvite* (Scarpa), soit blennorragique, soit à la suite de fièvres éruptives. Chez l'adulte, l'affection est plus rare chez la femme, mais on en voit de temps à autre des cas très graves (A. Terson), bien qu'on ait longtemps prétendu que la femme en était pour ainsi dire indemne. Après quarante ans, il faut surtout chercher l'origine dans l'entourage du malade. Nous avons vu plusieurs cas de vieillards atteints aux deux yeux à la suite de soins donnés à la blennorragie d'un de leurs enfants. Il en est ainsi dans certaines professions infirmiers, médecins, oculistes où les exemples de contagion en soignant l'ophtalmie des nouveau-nés sont nombreux (nécessité de lunettes protectrices).

Le gonocoque (fig. 24) est l'agent de l'ophtalmie blennorragique à tout âge. Ce microbe sécrète peut-être une toxine éminemment diffusible et caustique qui provoque l'énorme chémosis caractéristique de l'affection. On l'a trouvé souvent à l'examen histologique et bactériologique dans les lames de la cornée, mais il est possible (Kalt) que d'autres microbes pyogènes puissent donner, au niveau de la cornée, des infections secondaires. Néanmoins on ne trouve presque jamais dans le pus que le gonocoque.



Fig. 24. — Gonocoque.

Symptomatologie. — Les auteurs distinguent avec raison deux formes de conjonctivites dues à la blennorragie : la forme légère, généralement bilatérale et fréquemment accompagnée de rhumatisme, a été décrite plus haut avec les conjonctivites catarrhales. Nous ne croyons pas qu'il puisse se développer, par simple métastase, une conjonctivite destructive analogue à celle par inoculation directe.

Les symptômes de l'ophtalmie blennorragique sont les mêmes à tous les âges, mais ils sont moins marqués chez les jeunes

sujets, soit à cause de la virulence moindre du gonocoque originel (leucorrée), soit à cause du moindre développement du tissu lymphoïde conjonctival.

Chez l'adulte, la maladie est d'une *intensité terrible*. La maladie atteint un œil ou les deux yeux successivement après une incubation variable (Piringer); on a remarqué que l'œil droit était plus souvent pris (contagion plus fréquente par la main droite). L'ophtalmie n'a pas toujours la même violence sur chaque œil et l'on peut voir sur le même sujet et avec les mêmes soins un œil guérir et l'autre se perdre. Le début est annoncé par une sensation de chaleur et de picotement, et très rapidement la sécrétion et le gonflement

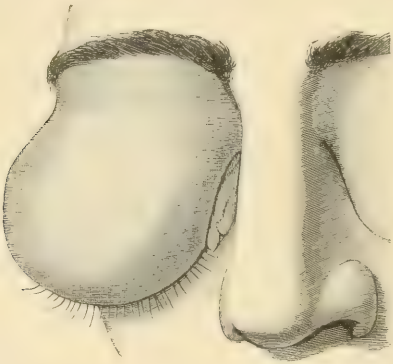

Fig. 25. — Ophtalmie purulente des adultes.

apparaissent. Le *chémosis* est plus rapide et plus volumineux que dans toute autre conjonctivite et *n'a d'égal que celui de la panophtalmie*. La sécrétion, d'abord citrine, devient franchement purulente; quelquefois même on voit de véritables fausses membranes flotter dans le liquide. Les paupières peuvent atteindre le volume d'une mandarine (fig. 25). On ne peut souvent retourner les paupières que sur une sonde ou même avec une pince hémostatique à mors *munis de caoutchouc*. Dans quelques cas encore plus graves, la sécrétion reste séro-purulente et la conjonctive prend un aspect lardacé; on a observé l'engorgement du ganglion préauriculaire. Les lésions cornéennes dont l'examen nécessite les écarteurs de Desmarres, sont des plus fréquentes et revêtent plusieurs formes : tantôt la cornée jaunâtre et infiltrée au centre se fond et tombe en deux ou trois jours; dans des cas moins graves, il se forme un ulcère *latéral*, presque transparent et pouvant passer inaperçu

jusqu'à la perforation. Par la perforation centrale, l'iris entier fait hernie et le cristallin est expulsé avec ou sans hémorragie profuse ; dans les cas de perforation latérale toujours moins sérieuse, on peut conserver le reste de la cornée. Les leucomes adhérents et les staphylomes opaques sont des suites fréquentes de l'ophtalmie blennorragique. La panophtalmie est cependant fort rare, malgré la fonte totale de la cornée. Il en est de même des dacryocystites, peut-être (Widmark) à cause de la torsion des canalicules par le gonflement des paupières. Une complication rare, mais qui a été cependant observée aussi bien chez le nouveau-né que chez l'adulte, chez la femme même, est l'apparition d'une *arthrite* chez des sujets où l'inoculation conjonctivale a été la source primitive de l'infection (1).

E. Berger a signalé des abcès *sous-conjonctivaux* comme complication possible. On doit, à notre avis, rechercher la possibilité de *dacryoadénites*.

Dans l'immense majorité des cas, on ne voit pas le trachome compliquer l'ophtalmie blennorragique, ce qui rend difficile à admettre l'opinion de ceux qui leur assignent une même origine génitale (Fuchs). Les rapports de l'ophtalmie d'Égypte avec l'ophtalmie blennorragique et avec l'ophtalmie catarrhale sont encore mal connus (2).

Diagnostic. — Il suffira d'un examen consciencieux pour distinguer la maladie d'une panophtalmie ou du gonflement dû à un phlegmon du sac lacrymal. L'examen bactériologique est franchement indiqué. L'aspect de la sécrétion, le peu de gonflement de la paupière et de la conjonctive seront des présomptions en faveur d'une conjonctivite catarrhale, ou du catarrhe rhumato-blennorragique, si différent de l'ophtalmie ectogène.

Pronostic. — Le pronostic est toujours très grave ; néanmoins il est moins grave chez le nouveau-né et chez l'enfant. Un fait très intéressant est celui de la nocivité beaucoup plus grande du même pus chez l'adulte. Galezowski, Renault, Journiac (3), ont rapporté des cas où l'inoculation *chez l'adulte* du pus des *nouveau-nés* a déterminé les accidents les plus redoutables. Nous avons observé une jeune femme qui aidait une de ses voisines à soigner l'ophtalmie d'un nouveau-né, et qui s'inocula l'œil gauche ; elle perdit l'œil par une ophtalmie à marche foudroyante, tandis que le nouveau-né d'où provenait le pus, guérit de son ophtalmie. On voit donc que, *expérimentalement*, à virulence égale, la gravité est plus grande chez l'adulte.

Il en est de même des yeux d'adultes contaminés avec le pus de la vulvite des petites filles.

(1) Voy. la bibliographie complète dans Vignaudon, *Revue des mal. de l'enf.*, 1895.
(2) Voir Démétriadès, *Ann. d'ocul.*, 1895.
(3) Journiac, thèse de Montpellier, 1888.

Chez le nouveau-né, s'il n'est pas toujours possible d'éviter de petites taies, on peut toujours, par des soins éclairés, empêcher la perforation, tandis que le pronostic doit toujours être réservé chez l'adulte, tant qu'il y a la plus minime sécrétion.

Traitement. — Le traitement est prophylactique et curatif.

Au point de vue *prophylactique*, il est capital de pratiquer la désinfection sérieuse du vagin de la mère avant l'accouchement par des irrigations au sublimé et au permanganate.

Après la naissance, *avant même* la section du cordon, on essuie les yeux avec du coton hydrophile.

Crédé paraît avoir obtenu des résultats excellents en instillant une goutte de nitrate d'argent à 2 p. 100 dans les yeux. Valude a employé la poudre d'iodoforme à la place du nitrate et les résultats ont paru même meilleurs. Il semble aussi que les rares cas où une ophtalmie se développe malgré ces moyens, soient moins graves. Le jus de citron, l'acide citrique à 5 p. 100, l'acide phénique à 2 p. 100, le permanganate de potasse à 1 p. 2000, les lavages biiodurés paraissent moins efficaces que les précédents. On redoublera de soin dans les accouchements qui ont duré très longtemps. Certains pays ont astreint avec raison les sages-femmes à prévenir un médecin de toute ophtalmie purulente dès son origine. Fieuzal, Brière, Terson père, ont proposé de faire remettre aux parents qui viennent déclarer l'enfant à la mairie une note sur les dangers de l'ophtalmie purulente. Quoi qu'il en soit, ce sont surtout les mesures de désinfection des parturientes qui ont diminué le nombre des ophtalmies.

Le traitement de l'ophtalmie est le même à tout âge, mais il doit être encore plus énergique chez l'adulte.

Lorsque la sécrétion est encore presque séreuse, on a quelquefois recommandé d'éviter la cautérisation, de peur de provoquer une ophtalmie diphtérique. Nous croyons cependant que des instillations biquotidiennes de nitrate d'argent à 1 p. 100 n'ont aucun danger et peuvent avoir une *influence atténuante* des plus heureuses. On fera aussi des irrigations pour lesquelles on doit rejeter comme dangereux le sublimé (Romiée, Abadie) et divers autres antiseptiques, pour employer exclusivement le permanganate de chaux à 1 5000. Les irrigations chez le nouveau-né ne devront jamais être faites avec une seringue ou une poire dont les éclaboussures ont causé de nombreux cas de contagion, mais bien un entonnoir (aveur Foucher, Kalt) qui sera remplacé chez l'adulte par de petites canules en verre aplaties.

On a souvent essayé de traiter (Chassaignac, Kalt) l'ophtalmie des nouveau-nés *par la seule irrigation* sans nitratation, mais on sera toujours obligé d'en revenir au nitrate, pierre angulaire du traitement qui doit être fait par une main exercée, sous peine d'être dangereux pour la cornée. Mais, même *chez l'adulte*, le traitement

classique par le nitrate, tel qu'il était décrit jusqu'en 1892, était souvent incapable d'amener la guérison (1).

A la période d'état, les cautérisations seront absolument nécessaires ; on les pratiquera deux fois par jour avec la solution à 1/30, qui doit être la solution usuelle, les autres solutions et en particulier les crayons, même mitigés, étant dangereux. Pour la cautérisation, il vaut mieux retourner complètement les paupières avec une pince à mors de caoutchouc, que de faire la cautérisation dans le cul-de-sac sans la retourner (Meyer). Des irrigations tièdes avec le permanganate de chaux à 1/5000 (un demi-litre chaque fois) seront faites quatre fois dans les vingt-quatre heures, et on enlèvera toutes les deux heures le pus avec de l'ouate trempée dans la même solution. On neutralisera de suite la cautérisation à blanc avec de l'eau salée et des lavages à grande eau et on n'abandonnera les cautérisations, que l'on peut diminuer de titre, que lorsque la sécrétion n'existe plus. La récidive pourrait sans cela être observée. Les sangsues sont utiles. Il en est de même des scarifications pratiquées *après* les cautérisations, de l'excision en écumoire du chémosis s'il est très développé, et de la *cautérisation ignée* pratiquée *sur* divers points de ce chémosis. A l'intérieur, l'usage des balsamiques (santal, copahu) ne paraît pas avoir une action rapide, mais est cependant indiquée.

On évitera l'emploi de la glace qui peut donner un œdème dur de la paupière, et on se contentera d'applications froides.

On cesserait les cautérisations pour se borner aux irrigations, si les tissus revêtaient un aspect pseudo-membraneux et lardacé.

L'emploi des irrigations au permanganate *combinées* aux topiques et exécutées sous les paupières, que nous avons remis en lumière en 1892 (2), a constitué un progrès réel dans le traitement de l'ophtalmie purulente. L'irrigation et l'emploi du nitrate sont tellement éloignés de se contrarier, qu'ils n'agissent bien, que combinés. Il nous a été donné de voir des cas soignés par d'autres, soit par les irrigations seules, soit par les cautérisations seules, sans pouvoir tarir la sécrétion, rapidement guéris par notre traitement combiné. Le permanganate de chaux (Panas) remplace avantageusement le permanganate de potasse, plus irritant. L'effet des irrigations au *nitrate* à 1/1000 (Burchardt) est encore à étudier.

S'il se produit des *complications cornéennes*, que l'emploi de coques de verre et l'ectropion temporaire (Fuchs) n'évitent guère, on continuera le même traitement, en protégeant la cornée par une coque d'ouate hydrophile mouillée. Les ulcérations commençantes seront traitées par les onctions iodoformées, le bleu d'éthyle et surtout le thermo ou le *galvanocautère* (Abadie), que l'on emploiera même si

(1) De Wecker, *Gaz. des hôp.*, 1892.
(2) A. Terson, *Arch. d'opht.*, 1892.

les ulcérations sont généralisées et qui agit peut-être par sa chaleur rayonnante (Parent). On instillera l'ésérine pour prévenir ou diminuer tout prolapsus irien. Ultérieurement les iridectomies optiques et le traitement des leucomes et des staphylomes seront employés s'il y a lieu.

Pendant toute la durée de l'ophtalmie, pour éviter la contagion du second œil, surtout pendant le sommeil, on couvrira l'œil sain avec une rondelle d'ouate doublée de gaze au salol et fixée avec du collodion au pourtour de l'orbite. Certains auteurs ont proposé des « boucliers » en verre ou en mica, qui permettent à l'œil de voir, mais l'occlusion est moins inamovible.

Conjonctivites à fausses membranes. — On divise, dans la plupart des auteurs classiques, les conjonctivites pseudo-membraneuses en deux groupes : l'un comprenant les formes légères, superficielles, dites *croupales* ; l'autre les formes graves d'emblée, profondes, destructives, sous le nom de *diphtériques*.

Récemment la bactériologie a démontré que la conjonctivite bénigne peut être d'origine diphtérique, tandis que la plus grave peut ne reconnaître que des streptocoques comme agent étiologique.

Nous rappellerons que, même pour la diphtérie oculaire, Trousseau (1861) désapprouvait ceux qui ne voulaient pas ranger les conjonctivites croupales parmi les affections diphtériques (1). Quelles que soient les différences, dans la plupart des cas, de la forme bénigne et de la forme grave, il est aujourd'hui démontré que Trousseau avait raison.

Les fausses membranes apparaissent quelquefois comme épiphénomène (conjonctivites catarrhales, brûlures, ophtalmie blennorragique, etc.), mais sans bacilles diphtériques.

Historique. — Dans la période prébactériologique, déjà Warthon Jones cite l'ophtalmie à fausses membranes. Bouisson en observe des cas et de Graefe écrit ses Mémoires si souvent cités. C'est à sa suite que la plupart des auteurs ont accepté la division fondamentale en conjonctivite croupale et en conjonctivite diphtérique. Cependant, avant tout examen bactériologique, on a remarqué des cas où la forme croupale devenait tout à coup particulièrement grave, et pouvait se compliquer de rhinite, d'amygdalite et finalement de la mort (Mason, Venneman, Coppez). Enfin les recherches bactériologiques ont tout à coup renouvelé la question, complétées par la sérothérapie.

Étiologie. — Cette conjonctivite se développe plus souvent chez l'enfant en bas âge que chez l'adulte.

Elle survient, soit spontanément, soit à la suite d'une maladie infectieuse du sujet ou de son entourage. Cette maladie infectieuse *n'est*

(1) De Wecker, Thérap. oc., p. 93.

pas toujours la diphtérie : la rougeole, la scarlatine peuvent la précéder ou coexister avec elle. Certains pays, les pays du Nord en particulier, paraissent engendrer plus de cas graves.

La contagion n'est pas toujours facile à retrouver et n'existe même pas toujours : tantôt il s'agit d'une propagation (diphtérie de la gorge et du nez), tantôt d'une inoculation directe (projection de salive infectée dans l'œil d'un médecin, d'un garde-malade), tantôt c'est au cours d'une épidémie de diphtérie que l'affection se développe sur un certain nombre de sujets.

Dans quelques cas, une origine locale (impétigo des paupières, dacryocystite, etc.) est l'origine de la complication pseudo-membraneuse.

L'adulte, malgré quelques cas malheureux, semble atteint plus souvent de la forme bénigne, et son terrain semble plus réfractaire, même au microbe d'égale virulence, que le nouveau-né. Il semble qu'il y ait là l'inverse de ce qui se passe pour la conjonctivite d'origine génitale, plus grave chez l'adulte.

Symptomatologie. — La conjonctivite pseudo-membraneuse débute par un assez violent catarrhe de la conjonctive. Mais rapidement les fausses membranes apparaissent : dans la forme *légère*, la fausse membrane, qu'il est possible d'arracher avec la pince, est presque toujours unilatérale d'abord : elle siège ordinairement dans un des culs-de-sac et sur la face conjonctivale de la paupière correspondante.

Dans quelques cas exceptionnels, cette forme ulcéro-membraneuse se trouve d'emblée sur le *globe oculaire lui-même* (Terson père). Elle peut se généraliser à toute la conjonctive et tardivement atteindre l'autre œil, probablement par l'intermédiaire des voies lacrymales : c'est la marche que nous appellerons en V.

La maladie dure en général plusieurs semaines, même traitée : son évolution ordinairement bénigne se termine sans laisser de traces. Dans quelques cas, elle entraîne des ulcérations cornéennes qui, mal soignées, pourraient aboutir à une perforation : enfin, très rarement, les phénomènes locaux redoublent tout à coup d'intensité : les paupières s'infiltrent et la maladie, devenue subitement grave, se termine par la destruction de la cornée, ou même par les complications pharyngiennes, laryngiennes et toxiques de la diphtérie grave. Quelquefois (Arlt, Hulme), il y a de fréquentes récidives qui arrivent presque à constituer une forme chronique. (Guibert, Valude).

La forme *grave* l'est presque toujours d'emblée : la fausse membrane n'est pas toujours généralisée, *confluente*, mais la réaction conjonctivale, palpébrale et générale est extrême. Il y a une *infiltration* du tissu conjonctival et sous-conjonctival; le gonflement palpébral atteint celui de l'ophtalmie blennorragique : les paupières sont dures, lardacées. A la période d'infiltration, pendant laquelle la cornée se *nécrose* le plus souvent en totalité, succède une période de

suppuration, qui n'est autre que la destruction et la chute de l'escarre avec larges éliminations de conjonctive. La maladie se termine par leucome partiel ou total, quelquefois par panophtalmie et atrophie, souvent par *symblépharon partiel*, échancrures cicatricielles du bord ciliaire, et trichiasis, sans préjudice des complications générales de la diphtérie grave.

Le pronostic est donc extrêmement grave. La sérothérapie l'a modifié dans une certaine mesure pour les cas diphtériques, mais il reste des cas à *streptocoques*, qui entraînent des désastres. La marche destructive peut être même *galopante, suraiguë*.

Bactériologie clinique. — Les bacilles de Löffler (fig. 26) ont été



Fig. 26. — Bacilles diphtériques.

mis en évidence dans les formes *bénignes* comme dans les *formes graves* par Morelli, Moritz, Sourdille dans un remarquable Mémoire (1). Ils sont seuls ou associés [staphylocoques (fig. 27), bacilles de Weeks (Morax), streptocoques]; les formes associées au streptocoque sont peut-être plus graves pour la cornée, par suite de l'infection secondaire (Sourdille). Quelquefois on rencontre la variété non virulente, pseudo-diphtérique (Moritz, A. Terson), le pneumocoque (Morax, Gasparrini).

Fig. 28. — Streptocoques.

Fig. 27. — Staphylocoques.

Le *streptocoque pur* (fig. 28) est le microbe qui a donné peut-être

(1) Sourdille, Étude bactériologique sur la diphtérie conjonctivale (*Archives d'opht.*, 1893, et *Gaz. des hôp.*, 1894).

jusqu'ici les formes les plus redoutables de la conjonctivite à fausses membranes (Morax, Darier) et c'est peut-être à lui qu'il faut attribuer le type grave de Graefe, longtemps considéré comme diphtérique. L'inoculation sous-cutanée au cobaye est plus sûre que les inoculations conjonctivales, pour la constatation de la virulence. Il est possible qu'après la guérison le bacille persiste sur la conjonctive, à un degré de virulence variable.

Entre la conjonctivite croupale et la forme interstitielle, il n'y aurait, d'après les expériences de Sourdille, qu'une question de degré.

Diagnostic. — On ne confondra pas une ophtalmie catarrhale, blennorragique, avec la vraie ophtalmie à fausses membranes légère ou grave. Ce diagnostic se réduit à des probabilités, en dehors de l'examen *bactériologique*, qui est *identique à celui* de la diphtérie en général. La culture sur sérum est nécessaire pour mettre en vedette le bacille, s'il existe, et l'injection sous-cutanée au cobaye sert à apprécier la virulence.

Cet examen reste, en tous cas, utile pour savoir ce qu'on fait et ce qu'on traite, pour trouver quelquefois la source du contage, et pour organiser la prophylaxie de la diphtérie, dans l'entourage, même dans les cas bénins : les cas à streptocoques ne sont peut-être pas moins contagieux.

Traitement. — Le traitement est *prophylactique* et curatif.

Au point de vue *prophylactique*, la sérothérapie préventive pratiquée sur les personnes de l'entourage a pu trouver des défenseurs.

En dehors d'elle, l'isolement relatif du malade, la combustion et la désinfection des objets de pansement sont indiqués. On préservera le second œil par une rondelle d'ouate collodionnée, mais la contagion est toujours possible par les voies lacrymales.

Au point de vue *thérapeutique*, on pratiquera le plus tôt possible l'examen bactériologique pour pouvoir appliquer, sans perdre de temps, la sérothérapie.

Si l'affection bénigne contient le bacille de Löffler, la sérothérapie antidiphtérique est indiquée : elle est inutile dans les autres cas.

Dans les cas à streptocoques purs, la sérothérapie spéciale est encore à l'étude.

Dans le traitement *local*, on doit repousser le nitrate qui ne sert qu'à masquer la symptomatologie. Les onctions de vaseline iodoformée, les instillations de violet de méthyle, les irrigations tièdes des *culs-de-sac* au permanganate de chaux à 1/5000 seront pratiquées. On évitera toute application froide et on enlèvera avec un pinceau coupé court la fausse membrane au fur et à mesure de sa reproduction. Du côté de la cornée, le galvano ou le thermocautère seront employés contre les ulcérations graves.

On a recommandé (Fieuzal, Abadie) le jus de citron, déjà employé contre les angines de même nature (plusieurs affusions par

jour, la glycérine salicylée (Meyer) ou phéniquée (Sourdille) à 1/10. Les glycérolés (Foucher) sont du reste des médicaments qui méritent d'être replacés dans la thérapeutique oculaire courante.

Enfin on soutiendra largement l'état général et on fera une désinfection rhino-pharyngienne soignée.

Il ne faut pas abandonner le traitement *local* qui a fait ses preuves, mais bien le *combiner* à la sérothérapie. Les résultats qu'a donnés l'emploi généralisé de la sérothérapie ont été récemment résumés par H. Coppez et Funck (1) et Morax. Il faut leur attribuer une réelle valeur, mais on ne sera réellement fixé que lorsqu'on aura publié des *séries de cas à type grave* guéris par la sérothérapie.

CONJONCTIVITES VÉGÉTANTES.

Conjonctivite folliculaire. — **Symptomatologie**. — En abaissant fortement la paupière inférieure et en faisant saillir le cul-de-sac, on voit surgir de longues traînées de petits nodules rouge jaunâtre, de la forme et des dimensions du *frai de grenouille*, pouvant gagner le repli semi-lunaire et le cul-de-sac supérieur; mais les lésions sont toujours *plus marquées* dans le *cul-de-sac inférieur* (fig. 29). Le reste de la conjonctive et le bord tarsien supérieur

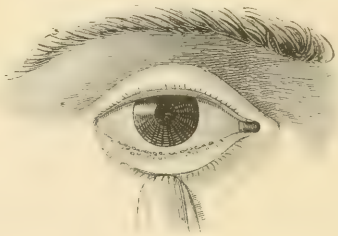

Fig. 29. — Conjonctivite folliculaire.

présentent un peu d'hyperhémie papillaire : une légère gêne, une sensation de gravier, sont les seuls ennuis qu'entraîne la maladie, qui est le plus souvent bilatérale à un degré inégal.

La durée de cette affection est toujours longue : il faut quelquefois plusieurs mois pour arriver à faire disparaître les grains folliculaires.

Très rarement, des infections secondaires fortuites viennent donner une sécrétion catarrhale surajoutée, pouvant provoquer de petits ulcères cornéens.

(1) H. Coppez et Funck. *Arch. d'opht.*, 1895.

Mais la maladie ne comporte presque jamais, malgré qu'elle récidive quelquefois, un pronostic sérieux et rien ne prouve qu'elle puisse se transformer en trachome.

Étiologie. — Les malades atteints sont le plus souvent des enfants ou de jeunes sujets, avec prédilection pour le sexe féminin. On trouvera fréquemment chez eux un tempérament débilité et languissant, mais rarement scrofuleux, quelquefois un état général excellent. Une mauvaise hygiène, un air confiné, les irritations extérieures (atropine), peuvent jouer un rôle, de même que l'habitation dans des lieux humides. La contagiosité demande à être démontrée.

Diagnostic. — La présence de volumineux follicules et la longue durée de l'affection feront séparer la conjonctivite folliculaire du *simple catarrhe*.

Dans le soi-disant catarrhe printanier, nous trouvons des productions sur la conjonctive tarsale et autour du limbe, n'existant pas dans la maladie folliculaire.

Avant tout, on examinera le *cul-de-sac inférieur*, qui, lésé particulièrement dans la conjonctivite folliculaire, est la *pierre de touche* de la maladie. Dans le *trachome*, les lésions sont beaucoup plus accentuées à la *paupière supérieure* et au niveau du tarse : les lésions cornéennes si fréquentes, le pannus, accentueront les différences et les affections pourraient du reste se compliquer sans se confondre.

Traitement. — A l'exception des cas à catarrhe marqué, on s'abstiendra des caustiques en solution forte.

Des lavages antiseptiques au biiodure à 1 20000, des instillations de nitrate à 1 p. 100, seront prescrits deux fois par jour.

Dans certains cas, nous nous sommes bien trouvé de quelques légères scarifications et mouchetures au faisceau d'aiguilles à tatouage utilisées par Armaignac dans le trachome.

Si ces divers moyens ne donnent pas de résultat rapide, on cautérisera tous les jours au *cristal d'alun*.

Ce qui est aussi important, c'est de modifier l'état général. L'exercice au grand air, le changement de séjour, une alimentation tonique, les préparations arsenicales, sont recommandables.

Les verres fumés seront portés à la lumière vive. Enfin on examinera les fosses nasales, comme dans la plupart des conjonctivites.

Conjonctivite trachomateuse (1). — Vu sa fréquence dans les pays méridionaux, le trachome a été parfaitement décrit par les auteurs anciens (Hippocrate, Celse, etc.), et un traitement chirurgical, que le XVIIIe siècle et le XIXe siècle ont successivement repris sans grandes modifications, était déjà appliqué à la maladie.

Les épidémies qui ont suivi les expéditions françaises en Égypte ont été l'objet de nombreux travaux, surtout en Belgique, et, plus

(1) τραχύς, rugueux.

récemment, de nombreuses recherches histologiques ont établi la structure des *granulations*, tandis que les recherches bactériologiques parallèles n'ont pas abouti d'une façon définitive.

Symptomatologie. — Les symptômes varient beaucoup, suivant la période à laquelle le malade vient consulter.

Il est rare d'assister au début catarrhal du trachome ; dans certains cas, au contraire, et souvent des deux côtés à la fois, une sécrétion abondante, analogue à celle de la conjonctivite purulente, existerait d'emblée (ophtalmie d'Égypte).

Si l'on soulève la paupière supérieure, en général alourdie et *tombant plus bas que de coutume*, et si l'on inspecte la *conjonctive tarsienne*, on trouve déjà un épaississement rougeâtre de ces régions : de véritables *granulations* s'y trouvent ; car il ne s'agit pas d'une conjonctivite essentiellement sécrétante, mais bien *parenchymateuse et végétante* : plus tard la paupière supérieure retournée montre une conjonctive, bourrée de granulations, que l'on peut vider de leur contenu caséeux en les pressant sur l'ongle, et, qui s'étendent jusque *dans le cul-de-sac hypertrophié*.

La lésion est en général bilatérale, mais exceptionnellement elle reste indéfiniment *monoculaire*.

Les complications sont constituées par le *pannus* et par les *ulcérations*.

Le *pannus* granuleux, toujours plus marqué dans la partie supérieure de la cornée, est un voile vasculaire, manifestement *surajouté* à ses couches superficielles.

Les *ulcères* cornéens sont surtout des érosions ou des facettes superficielles, quelquefois compliquées d'abcès profonds et même d'iritis avec hypopion. Leur marche est en général serpigineuse, mais rarement parenchymateuse et perforante, excepté chez les misérables et les sujets mal soignés.

A la troisième période, la *rétraction* du tissu se produit. On pourrait comparer l'évolution du trachome à celle de *certaines blennorragies* : sécrétion, état granuleux subinflammatoire, rétrécissement. Le tarse, primitivement infiltré, se réduit à une coque sinueuse, cicatricielle : si on le retourne, on voit indéfiniment une ligne jaunâtre horizontale, qui constitue la clef de l'ogive tarsale ; les culs-de-sac s'effacent et se peuplent de brides, quelquefois avec *atrophie totale* du cul-de-sac et xérosis. La conjonctive subit rarement la dégénérescence amyloïde.

Le pannus, souvent devenu total, et très épais (*sarcomateux*), subit un certain degré de régression, spontanément, ou sous l'influence d'infections (érysipèle, conjonctivite blennorragique, etc.), mais en laissant de petits vaisseaux visibles à la loupe et la cornée reste, dans la majorité des cas, déformée par les nombreuses facettes résultant des ulcérations, et la vue troublée par l'astigmatisme irrégulier et les opacités.

Les ulcères graves entraînent le staphylome, le leucome adhérent, avec ou sans fistules. Le pannus complet peut même provoquer du *glaucome*, peut-être par infiltration et oblitération profonde des voies excrétoires antérieures.

Chez les sujets bien soignés et surveillés dès le début, on empêche les altérations cornéennes de se produire, car il n'y a pas une relation absolue entre l'intensité des granulations palpébrales et l'épaisseur du pannus.

En plus des troubles que nous avons signalés, le *trichiasis* total, ou partiel, est la conséquence la plus grave du trachome, même après guérison des granulations ; il en est de même de l'oblitération progressive et souvent définitive des voies lacrymales.

La marche est en général essentiellement chronique, mais elle peut être *galopante* (trachomes aigus, surtout épidémiques). Les récidives sont fréquentes.

Étiologie. — On admet généralement que le trachome est contagieux et épidémique, surtout à la période *sécrétante*, et l'on cite nombre de garde-malades et d'ophtalmologistes ayant été contaminés. Il est probable que l'air ne joue pas de rôle dans la contagion, mais il faut qu'il y ait, par contact d'objets communs, de pansements, infection directe de la conjonctive : peut-être le trachome succède-t-il quelquefois à une conjonctivite catarrhale, porte d'entrée. (Chibret.)

Les jeunes sujets, après quinze ans, sont plus souvent atteints ; mais on voit quelquefois des *vieillards* être attaqués d'un trachome aigu à tendance *très végétante*.

La cohabitation prolongée avec des granuleux qui engendre souvent les *épidémies* de trachome, entraîne bien des causes de contamination par contact. Mais il y a aussi des causes *prédisposantes très importantes*. La misère physiologique, l'alimentation défectueuse, l'air confiné, expliquent déjà pourquoi on trouve infiniment plus de trachomateux dans la classe *pauvre* que dans la classe aisée, où il revêt rarement le même caractère de gravité. Le *lymphatisme* joue un rôle indiscutable. Les Juifs sont plus souvent atteints que les autres, souvent par l'ensemble des motifs précédents. Les pays chauds, humides et plats sont beaucoup plus attaqués (Égypte, et en général les pays du Midi) ; il en est de même pour les grandes villes. Les hautes altitudes (Suisse, Tyrol) en sont presque indemnes. Les nègres ont une immunité relative, plus discutable pour d'autres races.

Mentionnons, à propos de l'ophtalmie des Égyptiens, le rôle attribué aux *mouches*, que les malades laissent séjourner sur le bord de leurs paupières, et qui transportent le virus trachomateux.

Il reste encore beaucoup à faire pour établir la vraie nature du trachome. Il semble bien difficile d'admettre l'opinion de certains

auteurs (Arlt, Fuchs), qui pensent qu'il s'agit toujours d'une inoculation blennorragique génitale, vu la rareté absolue du trachome après l'ophtalmie des nouveau-nés ou l'ophtalmie blennorragique.

Y a-t-il là une affection endogène, analogue aux productions scrofuleuses et tuberculeuses? Comment alors expliquer certains cas de contagion *médicale*, des plus nets et des plus indiscutables?

Malgré certaines observations qui semblent présenter un caractère expérimental (Goldzieher, Sattler, Fuchs), *rien ne démontre* d'une façon péremptoire la *théorie génitale* du trachome; il s'agit d'une infection ordinairement ectogène, de microbe inconnu, se développant sous l'influence de causes prédisposantes, et probablement d'une nature *spécifique*.

Mais il nous semble juste d'admettre que souvent le trachome reconnaît aussi une *origine endogène*. De même que la *tuberculose* peut s'inoculer expérimentalement (comme les cas de contagion du trachome), de même, croyons-nous, le trachome peut se développer d'emblée *interstitiellement* à la façon des productions ganglionnaires scrofulo-tuberculeuses, et l'on sait qu'il affectionne avant *tout*, comme point de départ, le *tissu lymphoïde sous-conjonctival* supérieur, ce qui crée encore des analogies frappantes.

Anatomie pathologique et bactériologie. — Les lésions trachomateuses ont avant tout leur localisation précoce et permanente dans le tissu lymphoïde, qui existe normalement au niveau de la conjonctive du haut du tarse et de la partie avoisinante du cul-de-sac. Il y a une énorme infiltration lymphoïde pathologique de cette région, le tarse lui-même s'épaissit et subit plus tard dans presque toute son étendue une rétraction cicatricielle. Il ne paraît y avoir aucun élément histologique spécial aux granulations. La granulation se compose d'un amas de cellules lymphatiques (fig. 30), rappelant ceux de la muqueuse intestinale. La boursouflure forme des replis muqueux, entre lesquels l'épithélium paraît donner des glandes en tubes ramifiés qui ne jouent qu'un rôle absolument secondaire (1).

Mais, à l'encontre de la conjonctivite folliculaire, il y a une infiltration générale des tissus, dépassant de beaucoup la granulation qui n'en constitue que le centre, souvent caséifié. Il faut donc admettre, aussi bien d'après la clinique que d'après les recherches histologiques, des différences capitales entre la conjonctivite folliculaire et le trachome.

Le pannus est du tissu conjonctif vascularisé qui s'infiltre sous l'épithélium, *au-dessus* de la membrane de Bowman : si, dans les cas graves, cette membrane est érodée et détruite, une opacité cicatricielle de la cornée suit la guérison du trachome. L'irritation méca-

1. A consulter : Vurpas, Anatomie pathologique de la conjonctive granuleuse, thèse de Montpellier, 1896, avec figures ; — Bactériologie de la conjonctivite granuleuse (*Montpellier méd.*, 1896).

nique favoriserait l'inoculation de la région supérieure du limbe par la conjonctive palpébrale malade, et le limbe est plus atteint que la partie de la conjonctive bulbaire qui le sépare du cul-de-sac, et qui est exposée à des frottements moins rudes. De plus, le limbe, avec ses réseaux lymphatiques plus développés, est plus apte que la région voisine à devenir une colonie trachomateuse.

Les recherches de Koch, de Michel, de Sattler, de Poncet, de Noizewski, décrivant des *microbes divers*, manquent d'unité et de certitude. Il reste à colorer le microbe dans l'intérieur des granulations et à reproduire, sur les animaux sur le chien par exemple, dont les

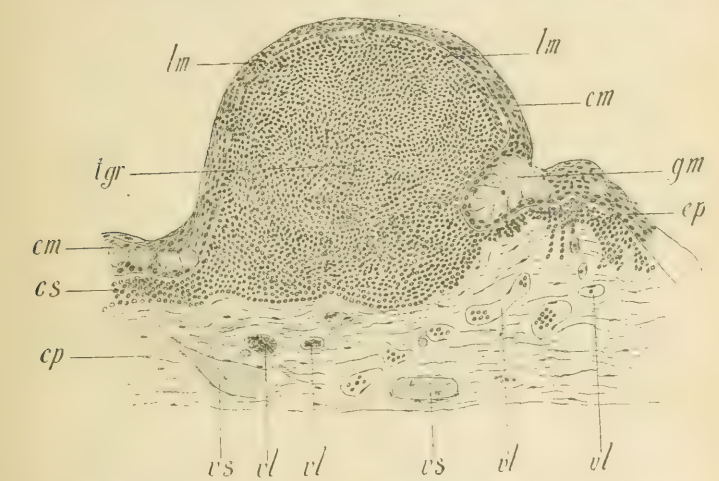

Fig. 30. — Granulation trachomateuse (Villard). — *cm*, cellules à mucus; *cs*, couche superficielle ou adénoïde du derme; *cp*, couche profonde ou fibreuse; *ep*, épithélium; *gm*, pli muqueux (glande d'Ivanoff); *lm*, leucocytes migrateurs; *tgr*, tissu de la granulation; *vl*, vaisseaux lymphatiques; *vs*, vaisseaux sanguins.

conjonctives sont souvent atteintes d'hypertrophies adénoïdes, des séries d'infections de caractère plus probant que celles faites jusqu'ici.

Diagnostic. On ne confondra pas les granulations vraies avec les *conjonctivites papillaires*, qui n'ont pas de lésions cornéennes. Les papilles sont situées sur presque toute l'étendue du tarse et le cul-de-sac n'est généralement pas touché.

Nous avons vu les différences qui séparent le trachome de la *conjonctivite folliculaire*, et nous verrons celles qui empêchent de le confondre avec les *végétations printanières*.

Les *pannus scrofuleux* et *hérédo-syphilitique* seront caractérisés par l'intégrité de la conjonctive tarsienne et par leur diffusion à toute la cornée, tandis que le pannus trachomateux est plus prononcé en haut.

On se méfiera de certaines *tuberculoses conjonctivales* à forme granuleuse (Rhein, Fuchs), des granulations dues à des *poils de chenilles*, de la conjonctivite dite d'origine *animale*.

Traitement. — La haute gravité et la chronicité du trachome ont fait surgir de nombreux traitements : chaque période de la maladie nécessite un traitement différent.

A la période *sécrétante*, qui semble la plus contagieuse, on devra avant tout lutter contre l'infiltration progressive de la muqueuse. Le nitrate d'argent, toujours en badigeonnages, à 1/50 par exemple, sera le traitement de choix et devra être employé à peu près exclusivement. De temps à autre on pourra cependant cautériser au sulfate de cuivre, qui a souvent une action très efficace sur ces états catarrhaux : mais ces divers remèdes seront maniés avec prudence, en protégeant la cornée, et en lavant longuement la conjonctive après la cautérisation.

A la période floride, d'autres problèmes se posent. On peut avoir l'idée de détruire le tissu granuleux pour amener sa transformation en un tissu cicatriciel, ou bien on tâche, par divers moyens, de provoquer des modifications dans le tissu morbide, pour amener sa rétrocession et une sorte de guérison naturelle du trachome, qui est le véritable but à atteindre.

Le premier moyen est employé depuis la plus haute antiquité, le second est d'origine moderne.

La *destruction du tissu granuleux* a été mise en pratique dès Hippocrate, qui raclait les granulations avec la pierre ponce. D'autres chirurgiens grecs et romains ont employé les scarifications profondes, le brossage, avec des instruments spéciaux (blépharoxystron de Paul d'Égine). De tout temps, on a fait des curettages, des excisions, des cautérisations ignées et on a employé des pommades à base de cuivre. Les ablations de grands lambeaux de conjonctive reviennent à Benedict, Himly, Galezowski, et on a même été jusqu'à l'ablation du tarse.

Le *brossage*, repris par Woolhouse et ses élèves, a été de nouveau préconisé par Borelli (hersage), Sattler, Abadie et Darier entre autres.

Quant *au massage* (Severus), on l'a refait avec des poudres, telles que celle d'acide borique.

L'*électrolyse* a été recommandée par Lindsay Johnson et Malgat.

L'*expression*, destinée à vider les granulations caséeuses, pratiquée par bien des chirurgiens, a été systématisée par Cuignet et par Knapp, qui a employé un instrument spécial (étrier à rouleaux).

Il faut leur adjoindre des interventions sur la conjonctive bulbaire ayant pour effet de modifier le pannus, telles que la *péritomie*.

Parallèlement, une autre thérapeutique, née de l'observation de guérisons fortuites du trachome, est entrée en ligne.

On a remarqué que les violentes infections surajoutées au trachome avaient souvent pour effet de le faire complètement disparaître, quelquefois pour toujours, toujours pour longtemps.

L'*inoculation de pus blennorragique* (Walker, de Jäger, Van Roosbroek, Bader, Brière, Panas, etc.) a donné des succès. Il en est de même du *jéquirity* (de Wecker). Enfin on a signalé des guérisons ou améliorations surprenantes par l'érysipèle facial, par des maladies intercurrentes (rougeole, pneumonie, choléra).

Dans l'ensemble de ces faits, au lieu d'une transformation cicatricielle du trachome, une sorte d'intussusception absorbe le trachome et laisse une cornée d'une transparence presque totale.

Nous allons maintenant reprendre les indications dans les diverses périodes et formes du trachome.

Après avoir usé du nitrate d'argent et du sulfate de cuivre jusqu'à ce que la situation devienne stationnaire, si la guérison n'est pas obtenue, il faut intervenir plus activement. Ici deux cas peuvent se présenter : la cornée est recouverte d'un épais pannus, ou bien le pannus est nul ou très léger.

Dans ce dernier cas, on ne sera jamais autorisé à employer l'inoculation blennorragique ou jéquiritique : il faut une cornée cuirassée par le pannus, pour pouvoir lui résister, et ici le remède aurait pour effet d'ulcérer la cornée. On ne pensera donc qu'à agir sur la conjonctive tarsale malade.

On évitera ordinairement les ablations de conjonctive, membrane qui n'est que trop exposée à disparaître (symblépharon). Ce n'est que s'il y a *d'énormes replis* dans les culs-de-sac, que l'excision d'une petite bande pourra favoriser le dégorgement du tissu granuleux.

Les scarifications répétées, les séances de piqûres avec l'aiguille à tatouage (Armaignac) s'appliqueront particulièrement à ces formes fongueuses.

On appliquera dans les cas rebelles, compliqués de vives inflammations récidivantes, le brossage sous le chloroforme après scarifications, combiné au retournement des paupières enroulées sur une pince à mors de caoutchouc, et aux affusions de sublimé. On sera prudent dans ces interventions, qu'il ne faut appliquer qu'en dernière analyse, et qui, trop violemment faites, peuvent amener le symblépharon. On guérira ainsi un certain nombre de malades, mais *d'autres seront à peine améliorés ou récidiveront vite*. On en sera quitte pour reprendre les scarifications, les nitratations, enfin, dans quelques cas rares, la cautérisation ignée et l'électrolyse, mais ces divers moyens n'ont pas une action toujours assez énergique.

L'expression sera employée sur la paupière retournée et avec l'étrier de Knapp, lorsque les granulations saillantes crèvent à la moindre pression. En exprimant aussi les granulations interstitielles, ce traitement, insuffisant seul, est un très utile adjuvant de l'emploi des topiques qui agissent alors beaucoup mieux, en particulier le sulfate de cuivre.

Le massage à l'acide borique est admirablement supporté et d'un effet des plus *remarquables* sur les granulations non sécrétantes. On arrive ainsi rapidement à modifier et à polir la surface tarsale : c'est un moyen que rien ne remplace, dans certains cas, d'autant plus qu'on peut le répéter souvent et le faire alterner avec les autres traitements.

Si la cornée est atteinte d'un épais pannus, on pratiquera de larges péritomies, en enlevant la conjonctive *jusqu'au limbe*, dont on atteindra ainsi le riche développement vasculaire. Une injection sous-conjonctivale de cocaïne à 1 p. 100 facilite l'opération.

On en viendra, après avoir fait le brossage, la péritomie et la canthoplastie sans succès, aux inoculations. On repoussera d'emblée la répugnante inoculation blennorragique qui peut infecter l'organisme entier (arthrites) pour employer d'abord le jéquirity, et ce n'est qu'après les rares insuccès de cette application contre le pannus, qu'on pourrait en venir à l'inoculation de pus blennorragique.

Les indications de la *sérothérapie* par les toxines de streptocoques, que l'action de l'érysipèle sur le trachome pourrait faire préconiser, comme pour les lupus, sont encore à l'étude.

En tout cas, le *traitement général* ne saurait être négligé : l'hygiène, la propreté, les traitements antiscrofuleux et toniques, le séjour dans les hautes altitudes favoriseront bien des cas de guérison chirurgicale et empêcheront les récidives.

En somme, il n'y a pas une thérapeutique unique du trachome. On s'inspirera des conditions particulières et surtout de la période où en est le mal chez chaque malade pour pouvoir agir utilement, tantôt par les moyens destructeurs qui seuls quelquefois peuvent avoir raison de la situation, tantôt par les moyens modificateurs auxquels on ne saurait se confier exclusivement.

Quant aux suites du trachome, le traitement du trichiasis, du xérosis et du symblépharon leur est applicable.

Végétations printanières. — *Catarrhe printanier* (Sæmisch). — Cette affection a été décrite par Arlt qui en faisait une variété de conjonctivite lymphatique (1846). Desmarres, à qui on doit une excellente description de la maladie, observa, au contraire, l'aspect spécial de l'affection, et lui donna le nom particulier d'*hypertrophie périkératique*. La marche par poussées périodiques, l'extrême chronicité (Sæmisch), les végétations de la conjonctive tarsienne (Horner) ont été notées depuis. De nos jours, cette affection, bien

que mal connue dans son essence, a suscité de nombreux travaux : on les trouvera résumés dans les thèses de Knus (1) et de Lenoble (2).

Le nom de *végétations à recrudescence printanière* nous semble plus explicite que celui de catarrhe, qui crée de nombreuses confusions.

Symptomatologie. — Il s'agit d'une maladie *essentiellement chronique*, pouvant durer plusieurs années. Les malades viennent consulter en général au printemps ou en été pour une sensation de cuisson dans les yeux, avec légère photophobie et démangeaisons fréquentes. L'interrogatoire apprend ordinairement que, dans les années précédentes, cet état s'était déjà produit et avait disparu pendant l'hiver pour réapparaître au printemps : les jours chauds semblent même apporter une gêne plus grande et les jours pluvieux un certain soulagement.

A l'examen extérieur, peu ou pas de gonflement des paupières ; à peine le matin, une légère sécrétion qui ne devient jamais franchement purulente ou même fortement catarrhale. Mais l'aspect de la cornée est caractéristique : dans les cas les plus accentués, il y a, surtout dans le croissant supérieur du limbe, un chapelet de nodosités *gélatiniformes grisâtres* de Graefe, peu vascularisées, encadrant la cornée ; ces nodosités sont dures et d'un volume variable ; si l'on retourne la paupière, on remarque de volumineuses végétations polypiformes de même couleur encombrant toute la conjonctive tarsale ; tassées par leur juxtaposition réciproque, elles offrent l'aspect d'une sorte de carrelage de la conjonctive à ce niveau : le repli semi-lunaire est infiltré et la conjonctive prend une teinte *saumon*.

Dans les cas moins typiques, les végétations du limbe ou celles du tarse peuvent manquer ou avoir un développement tout à fait disproportionné. D'autres fois, il existe deux ou trois nodosités pouvant atteindre le volume d'un petit pois et empiétant sur la cornée. Leur dureté, leur couleur grisâtre, la chronicité, permettent d'affirmer la nature spéciale de ces végétations, même sans l'aspect particulier de la conjonctive tarsale.

Des rhinites chroniques (Coënoux, A. Trousseau) coexistent souvent avec cette affection conjonctivale. Nous avons vu un grand nombre de fois la coexistence de végétations adénoïdes du naso-pharynx avec le facies caractéristique.

L'évolution générale est lente, mais elle présente ordinairement une marche cyclique et peu à peu, entre vingt et vingt-cinq ans, la plupart des végétations finissent par s'atrophier et disparaître.

Étiologie. — C'est presque toujours chez des sujets entre cinq et quinze ans que l'affection se développe ; exceptionnellement, chez de

(1) Knus, thèse de Zurich, 1889.
(2) Lenoble, thèse de Paris, 1895.

tout petits enfants ou des adultes. L'affection est bilatérale et atteint plus fréquemment les garçons.

Il est très rare de voir une autre affection conjonctivale (trachome, catarrhe simple) précéder l'éclosion des végétations.

Les pays humides, l'habitation dans des lieux humides et des professions spéciales (pêcheurs) paraissent pouvoir être quelquefois incriminés.

On doit se demander si, dans un certain nombre de cas, le mauvais état des fosses nasales ne prédispose pas à l'évolution des végétations conjonctivales, d'autant plus que le traitement nasal améliore les malades. Dans le cas de végétations adénoïdes nasales, nous nous sommes même demandé si, pathogéniquement, les végétations du limbe ne pouvaient pas être considérées comme étant d'une nature analogue, et nous continuons nos recherches sur ce point. Quoi qu'il en soit, l'affection se présente plus souvent chez des sujets *non scrofuleux* (de Wecker) : mais on la rencontre avec tous les tempéraments et toutes les constitutions.

Diagnostic. — Le diagnostic différentiel est délicat, surtout dans les *cas atypiques*, qui sont assez nombreux. On pourrait confondre avec le trachome. Mais l'aspect végétant et polypiforme des lésions de la conjonctive tarsale est différent : il n'y a pas sur la cornée de véritable pannus ; la végétation, *de couleur caractéristique*, surplombe la cornée qui, à côté d'elle, est absolument transparente et n'a ni les vaisseaux envahissants ni la diffusion du pannus trachomateux.

La conjonctivite pustuleuse, avec laquelle on a si souvent confondu les végétations saisonnières, donne des pustules rougeâtres, passagères, avec lésions cornéennes scrofuleuses fréquentes.

Quant au simple catarrhe, il s'éliminera vite, par l'absence des végétations typiques.

Dans les cas où les nodosités péricornéennes existent seules, on fera le diagnostic avec l'épisclérite qui n'empiète pas autant sur la cornée, dont l'aspect est rouge vineux, et qui est relativement rare à l'âge des végétations printanières : il y a des cas où l'on pourrait, en présence d'une seule végétation dure, péricornéenne, penser à un épithélioma de cette région.

Pronostic. — Il ne s'agit pas d'une maladie grave par elle-même, mais dont la chronicité, en dépit du traitement, est désespérante.

Anatomie pathologique. — On est frappé de voir le développement de l'épithélium conjonctival entre les masses néoformées, qui sont constituées par un *tissu conjonctif assez résistant.* Il y a des différences profondes avec le trachome et la conjonctivite folliculaire.

On ignore absolument la nature de cette conjonctivite hyperplasique, et le microbe, cherché par nombre d'auteurs, dont Fuchs et nous-même, n'a pu être encore mis en évidence.

Traitement. — La destruction par l'excision, le grattage et la cautérisation ignée amènent un soulagement marqué, mais, dans la majorité des cas, une récidive lente est la règle. On s'abstiendra d'une intervention trop énergique et on n'appliquera pas à la maladie le brossage antitrachomateux, par exemple.

En dehors de ce traitement chirurgical, destiné à faciliter l'action des topiques, on pourra employer, *en variant les traitements* à cause de l'accoutumance rapide, les cautérisations au crayon d'alun (Lenoble), le massage boriqué, la pommade au bioxyde jaune (Arlt), une solution d'acide acétique à 1/30 d'eau distillée (Van Millingen, Fuchs), la créoline une fois par jour (Despagnet), les douches de vapeur avec l'appareil de Lourenço ou les compresses chaudes, la lanoline hydrargyrique (Darier).

L'électrolyse et les injections sous-conjonctivales devraient également être essayées systématiquement.

Le traitement des affections nasales concomitantes sera rigoureusement fait (Coutoux, A. Trousseau). On donnera également l'arsenic à l'intérieur (de Wecker) et on recommandera le changement d'air et de séjour.

ÉRUPTIONS CONJONCTIVALES.

Conjonctivite pustuleuse. — La conjonctivite pustuleuse a été souvent appelée *phlycténulaire* : mais le bouton caractéristique n'est composé que d'un amas inflammatoire *cellulaire*. Le nom de conjonctivite lymphatique convient, il est vrai, au plus grand nombre des cas, non à l'ensemble que le terme de conjonctivite pustuleuse caractérise nettement.

Symptomatologie. — Des lésions cornéennes coexistent fréquemment avec la conjonctivite (*kérato-conjonctivite* pustuleuse).

C'est presque toujours dans la région du limbe que les pustules apparaissent, généralement au niveau du diamètre horizontal, ce qui semble prouver que l'action irritante du vent et des poussières, des contacts malpropres, et aussi des *contaminations* par les microbes du bord ciliaire, ne sont pas étrangères à cette localisation. Tantôt il n'y a qu'une volumineuse pustule munie d'un large pinceau de vaisseaux et pouvant s'avancer jusqu'au milieu de la cornée : d'autres fois, deux ou trois pustules sont groupées, et leur sommet ulcéré présente bientôt une teinte *grisâtre* qui tranche sur le rouge vif ambiant : très rarement une teinte jaunâtre indique une sorte de nécrose suppurée de la pustule qui est quelquefois assez volumineuse pour former une masse comprenant le tissu *sous-conjonctival* et l'*épisclère* (fig. 31). Dans la forme *miliaire*, un chapelet de petites vésicules enchâsse plus ou moins complètement la cornée.

Dans des cas exceptionnels, avec *poussées impétigineuses*, hyper-

trophie de la lèvre supérieure, rhinites chroniques et tous les attributs de la scrofule, les paupières gonflées laissent échapper du muco-pus, et quelquefois des exsudats pseudo-membraneux peu adhérents. Cette forme se développe sur un terrain franchement scrofuleux (Valude) : quand la sécrétion a diminué, on découvre sur la conjonctive bulbaire de volumineuses pustules.

Les symptômes *subjectifs* consistent en une photophobie extrême; les enfants se détournent avec horreur de tout éclairage, et les releveurs de Desmarres doivent être généralement appliqués pour permettre l'examen complet : des lésions souvent insignifiantes provoquent cet émoi disproportionné. Il y a en même temps un violent blépharospasme, accru par la fréquence de *fissures* palpébrales à la

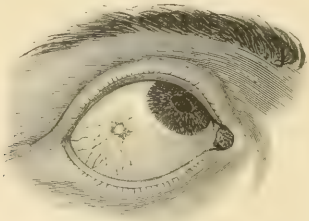

Fig. 31. — Pustule conjonctivale.

commissure externe excoriée. Si la conjonctivite est insuffisamment soignée, elle entraîne assez vite des conséquences définitives et graves.

La kératite à *bandelette* est une des formes les plus fréquentes : une bandelette munie de petits vaisseaux, s'avance plus ou moins vers le centre de la cornée et laissera une lésion cicatricielle.

Dans des cas plus graves, des *ulcères*, des abcès de la cornée, avec hypopion, se développent. La perforation se produit, et un enclavement irien l'accompagne.

Bien des cas de conjonctivite pustuleuse, considérée en général à tort comme d'une bénignité extrême, compromettent sérieusement les fonctions de l'organe et se terminent par la persistance d'un voile vasculaire (pannus scrofuleux) qui, à l'encontre du pannus granuleux, n'a pas de siège presque exclusif dans le tiers supérieur de la cornée.

Très exceptionnellement, le blépharospasme et l'occlusion forcenée des paupières entraînent un *entropion* de la paupière inférieure dont les cils frottent la cornée, une sorte de cécité temporaire sur la nature de laquelle on est mal fixé, enfin un *strabisme* plus ou moins accentué.

Étiologie. — Il s'agit plus ordinairement d'enfants scrofuleux, surtout à partir de deux à trois ans, mais les adultes sont quelquefois atteints, sans scrofule appréciable. Chez les femmes, la menstruation occasionne assez souvent une récidive périodique. Chez les enfants, la blépharite, l'otite et surtout la *rhinite scrofuleuse*, existent presque toujours, à tel point que certains auteurs (Augagneur) avaient assigné une origine *nasale* à la maladie. Dans une même famille, plusieurs enfants sont atteints, plutôt par la similitude de constitution et les conditions détestables d'hygiène et de propreté qui leur sont communes que par une véritable contagion. Les fièvres éruptives, surtout la rougeole, jouent aussi un rôle.

Anatomie pathologique et bactériologie. — Au niveau du limbe se produit un amas sous-épithélial de cellules embryonnaires ; sur la cornée (Ivanoff), l'amas siège entre l'épithélium et la membrane de Bowman, perforée au niveau du passage des nerfs. C'est une maladie du « feuillet conjonctival » de la cornée.

L'analogie est extrême avec les pustules impétigineuses et le siège au limbe est favorisé par la présence de l'abondant réseau lymphatique péricornéen, communiquant avec le tissu sous-conjonctival et les lymphatiques contaminés. Au point de vue *bactériologique*, Gifford, Burchardt, et surtout Bach ont étudié la question.

Le *staphylocoque* est le microbe le plus souvent observé dans la pustule.

Diagnostic. — L'*épisclérite*, notablement plus adhérente, est rare chez les jeunes scrofuleux, et n'entraîne pas une semblable réaction conjonctivale.

Nous avons vu les différences avec les *végétations printanières*.

Les abondants catarrhes des scrofuleux pourraient en imposer pour des conjonctivites purulentes ou pseudo-membraneuses.

Le *pannus scrofuleux* se déduira de l'absence de toute granulation tarsale à l'état floride ou cicatriciel, et du manque des stigmates hérédo-syphilitiques.

Traitement. — *Traitement local.* — Si la forme est *très sécrétante*, il ne faut pas hésiter à *tarir d'abord la sécrétion par le nitrate d'argent* à 1/50, appliqué une fois par jour, et par des irrigations antiseptiques. Ce traitement, fait pendant quelques jours, déblaye le terrain d'une façon parfaite et il ne reste plus qu'à traiter les pustules mises à nu.

Si la forme, sans sécrétion marquée, est franchement inflammatoire et avec forte photophobie, on proscrira tout caustique ou toute pommade irritante. Le traitement général, les onctions biquotidiennes de pommade à l'iodoforme, les instillations de cocaïne et d'atropine, les applications froides sur la tête, amènent vite une détente. On soignera rigoureusement les *excoriations palpébrales* et autres ; la rhinite sera l'objet des soins quotidiens, et on nettoiera fréquemment à l'eau chaude savonneuse le cuir chevelu, où les

cheveux seront coupés ras, qu'il y ait ou non des parasites.

Il faut *proscrire absolument le bandeau* et employer un carré de soie noire flottant, une visière ou des lunettes fumées, suivant l'âge et les cas, le bandeau aggravant la photophobie et l'irritation conjonctivale.

Quand il y a peu de photophobie, l'application *quotidienne* de pommade au bioxyde jaune de mercure à 1/10 gros comme un grain de blé sera seule indiquée. La pommade au calomel ou l'insufflation de calomel sont moins bien supportées. On évitera ces divers médicaments, si le sujet prend de l'iodure à l'intérieur, un iodure de mercure caustique pouvant se former lorsqu'on applique la pommade.

S'il y a des complications cornéennes, on fera le grattage de la pustule, sa cautérisation au galvanocautère ou avec une aiguille rougie, avec un emploi modéré du bandeau, puis le traitement des taies et des leucomes adhérents.

Le *traitement général* a une importance *égale* à celle du traitement local : c'est celui de la scrofule. Le séjour au bord de la mer (dans l'intervalle des poussées), l'usage de l'iodoforme à l'intérieur, des aliments gras (purée de sardines au beurre de l'huile de foie de morue et des vins iodés, que nous prescrivons alternativement, ce qui permet au malade de continuer à se traiter, sans se fatiguer du même médicament ; les frictions sèches, la gymnastique, sont recommandables. L'arsenic et le fer conviennent plutôt aux sujets pâles et maigres qu'aux scrofuleux bouffis et infiltrés.

Des soins prolongés de la rhinite et de la blépharite, après la guérison de la conjonctivite, sont infiniment utiles pour seconder le traitement général et *empêcher les récidives*.

Fièvres éruptives [1]. — Le catarrhe conjonctival dû à l'invasion de la *rougeole* est souvent suivi d'*orgelets*, de blépharites et de conjonctivite pustuleuse. Les lésions conjonctivales, tout à fait rares, de la *scarlatine*, peuvent constituer des conjonctivites à fausses membranes avec ou sans *dacryocystite* de même nature. (Chevallereau.)

La *variole* est surtout grave par ses accidents *palpébraux* et les inoculations cornéennes.

Il pourrait se développer des *pustules conjonctivales*, qui ne sont pas admises par tous, et à la période de suppuration, des conjonctivites purulentes et pseudo-membraneuses graves sont à redouter.

La *varicelle*, qui souvent atteint les muqueuses, entraînerait aussi des éruptions conjonctivales. (Besnier, Comby) : on a noté un cas de conjonctivite à fausses membranes (Oger de Spéville.)

Les lésions conjonctivales de l'*érysipèle palpébral* périoculaire ont été déjà décrites.

1 Guy, Troubles oculaires des fièvres éruptives, thèse de Toulouse, 1896.

Dermatoses. — Chez les *eczémateux*, il y a une grande tendance à l'hyperhémie conjonctivale, sans véritable catarrhe : la conjonctive est rouge et vernissée, et le malade se plaint d'une sensation de cuisson vive et permanente. Nous avons vu plusieurs fois des poussées conjonctivales eczémateuses se développer par une sorte d'alternance, avec un eczéma de la jambe ou de la peau d'une autre région.

Dans l'*eczéma séborréique* des paupières, des lésions *cornéennes* peuvent se produire. Dans un cas observé par nous dans le service du Dr E. Besnier, une panophtalmie rapide avait été la suite de l'ulcération cornéenne d'un côté, tandis que l'autre œil n'avait qu'une ulcération commençante.

On s'abstiendra d'irritants, chez les eczémateux. On traitera les poussées palpébrales et cornéennes par les moyens appropriés. Quant aux hyperhémies si fréquentes, l'usage des collyres à l'alun à 1/150 et des bains prolongés dans une solution de borate de soude dans l'eau distillée (4/300 avec 10 grammes de glycérine) est d'un bon effet, ainsi que le traitement général de l'eczéma.

Acné rosacée. — On voit naître sur le limbe une petite nodosité qui disparaît au bout de quelques jours et le petit ulcère qui en est la suite guérit sans laisser de cicatrice apparente (Arlt). Fuchs affirme que la conjonctivite ne s'observe que chez des adultes atteints *simultanément* d'acné rosacée, ce qui éclaire le diagnostic.

L'herpès conjonctival (1) a la plus grande ressemblance avec la conjonctivite pustuleuse.

Érythème polymorphe. — Alibert et Bazin, Trousseau, Savy, de Beurmann, de Molènes, ont signalé des papules conjonctivales. Nous en avons observé plusieurs cas dans le service du professeur Fournier, groupés avec d'autres documents dans la thèse du Dr Beaudonnet (2).

On a décrit un cas de glaucome chez un sujet prédisposé, au cours d'une attaque d'érythème (Titomanlio) : en dehors de ces cas, il n'y a que des *vésicules* ou plus ordinairement des *papules*.

Les vésicules (Gaucher, A. Terson) s'observent dans la forme *hydroïque* : elles se développent comme une lentille cristalline sur la conjonctive bulbaire ; la bulle crève et laisse une petite ulcération vite guérie. L'érythème papuleux entraîne d'énormes papules conjonctivales, souvent bilatérales et siégeant sur le diamètre horizontal. Ces papules, fixes, aussi volumineuses qu'un gros bouton d'épisclérite, apparaissent en quelques heures et se résorbent en peu de jours sans traitement. Elles suivent en général l'éruption cutanée. On se gardera de les confondre avec des lésions syphilitiques (papules, gommes).

1. Vacary, thèse de Paris, 1879.
2. B. Beaudonnet, Manifestations oculaires de l'érythème polymorphe, thèse de Paris, 1894.

Dans un cas d'*herpès iris*, Fuchs (1) a signalé une conjonctivite pseudo-membraneuse bénigne.

Le psoriasis s'accompagne de troubles oculaires. Cependant quelques dermatologistes n'admettent pas de psoriasis des muqueuses. En dehors du psoriasis des paupières, il peut se produire de vraies plaques conjonctivales (Sack). Nous observons un malade qui, à chaque poussée de psoriasis, a une violente conjonctivite et de petits ulcères cornéens superficiels. L'ensemble de ces faits est réuni, de même que ceux relatifs au pemphigus, dans la thèse de Soucix (2). Certains affirment que la conjonctivite psoriasique peut aboutir même au xérosis (Tixier). Morax et nous-même avons observé des iritis au cours du psoriasis.

Pemphigus. — Alibert, W. Cooper, l'ont signalé les premiers : il suit le pemphigus généralisé, en particulier celui des paupières. Tilley et Steffan rapportent des cas où le pemphigus conjonctival paraît avoir été primitif. La maladie aboutit presque fatalement au xérosis, avec symblépharon et disparition totale des culs-de-sac. Dans un cas observé par nous à l'hôpital Saint-Louis, les deux yeux entr'ouverts, dont la cornée était cutisée et l'adhérence des paupières avec le globe absolument complète, ressemblaient à des *yeux de statue*.

On ne confondra pas ces bulles avec celles, bénignes, de l'hydroa. Tout traitement est malheureusement *illusoire* ou *dangereux*.

Syphilis. — La conjonctive est le siège d'accidents primitifs, secondaires et tertiaires. Le *chancre* conjonctival peut coexister avec celui du bord libre ou des commissures qui se recouvre d'un enduit diphtéroïde. Quand il surgit sur la conjonctive même, il est presque toujours également recouvert d'une fausse membrane. Le chancre conjonctival a été souvent décrit, et on trouvera l'ensemble des cas dans la thèse de Touchaleaume (3).

L'étiologie est la même que celle du chancre de la paupière. Mentionnons comme étiologie bizarre le léchage médical de certaines affections chroniques de la conjonctive (trachome) qui a pu donner lieu à de véritables épidémies de chancres oculaires (Teplyachine). Le diagnostic du chancre devra être fait au début avec une conjonctivite *pseudo-membraneuse* localisée, avec la tuberculose conjonctivale et les conjonctivites dites d'origine animale. Le diagnostic sera aidé par l'adénopathie préauriculaire et sous-maxillaire, qui est extrêmement précoce dans le chancre.

Les accidents secondaires sont constitués par des papules (Smée, Fournier, Galezowski, Bosma) : nous en avons rapporté une observation typique (4). Bien qu'exceptionnelle, l'affection est nettement

(1) Fuchs, *Klin. Monatsblätter für Augenheilk.*, 1876.
(2) Soulin, Troubles oculaires du psoriasis et du pemphigus, thèse de Paris, 1896.
(3) Touchaleaume, thèse de Paris, 1894.
(4) A. Terson, *Gaz. méd. de Paris*, 1894.

classée ; il s'agit d'un ou plusieurs boutons rougeâtres, mobiles avec la conjonctive, pouvant se développer, en particulier sur la conjonctive bulbaire. Elles coexistent avec des éruptions papuleuses sur la face et les paupières. Elles disparaissent rapidement, sans laisser de traces. Certains ont décrit sous le nom de papules des productions volumineuses pouvant s'ulcérer, mais, à notre avis, ces cas rentrent dans les accidents tertiaires conjonctivaux et sous-conjonctivaux qui seront décrits sous le nom de *gommes épisclérales.*

Les *plaques muqueuses*, des catarrhes intenses (Mauthner) et des conjonctivites simulant le trachome et rattachées à la syphilis (Goldzieher) sont encore mal connus et d'une interprétation difficile.

Tuberculose et lupus. — La tuberculose conjonctivale a été réalisée expérimentalement par plusieurs auteurs, en particulier par Langhans (1867), Hænsell (1879) et d'autres. Dans la majorité des cas, l'inoculation *sous-conjonctivale* de fragments de matière tuberculeuse (tumeur blanche, lupus, etc.) est suivie au bout de quelques semaines de néoformation tuberculeuse. La généralisation à l'organisme est rare, mais possible. (Armaignac, Motais.)

Fig. 32. — Tuberculose de la conjonctive (Van Millingen).

Il est prouvé (A. Trousseau) que le lupus donne par inoculation, des tuberculoses iriennes dans l'œil du lapin. Il y a lieu de considérer, tout au moins au point de vue clinique, la *tuberculose conjonctivale franche* et la *tuberculose lupique.*

1° Tuberculose franche. — Décrite d'abord par Köster (1873), Sattler, Saemisch, etc., la tuberculose conjonctivale a été désormais classée par le Mémoire si remarquable de Haab (1).

Il s'agit d'ulcérations à fond jaunâtre, sur la conjonctive bulbaire (fig. 32), mais plus souvent sur le cul-de-sac et la conjonctive palpébrale. Ces ulcérations sont cerclées d'un semis de nodules tuberculeux, et de végétations, comme les ulcérations linguales. Un certain degré de conjonctivite les accompagne, ainsi qu'un gonflement des paupières et l'empâtement des ganglions préauriculaires et sous-maxillaires. Dans des cas exceptionnels, une propagation secondaire.

1 Haab, *Arch. für Ophtl.*, 1879.

envahit soit le sac lacrymal (Gayet), soit la cornée (Sattler). Quelquefois l'affection est bilatérale.

Plus fréquente chez les adolescents, les jeunes gens et les femmes, l'affection guérit souvent, après un traitement énergique et avant la généralisation.

Le diagnostic se fera au début avec le chancre induré : l'examen et l'inoculation des détritus, l'induration plus considérable, l'évolution aideront à faire ce diagnostic qui peut être délicat et rester quelque temps en suspens. Dans les formes chroniques, avec peu d'ulcération, on pourrait penser au trachome, mais les commémoratifs, l'état de la cornée, l'absence ou le peu d'importance des adénopathies, empêcheront l'erreur. Il en sera de même pour la lèpre.

2° Lupus. — Il est secondaire au lupus nasal et palpébral et commence ordinairement par le cul-de-sac inférieur. Des dacryocystites, dans lesquelles on ne retrouve pas toujours les bacilles ou la structure tuberculeuse des débris, précèdent fréquemment son évolution.

Le *traitement* des deux variétés de tuberculose conjonctivale est *général* et *local*. En plus du régime, du séjour marin, de la suralimentation, de l'huile de foie de morue, on donnera l'iodoforme à l'intérieur (Panas) à la dose de 20 à 30 centigr. par jour, en cachets, avec partie égale de poudre de café.

La tuberculine, qui a été essayée, semble aujourd'hui abandonnée : mais, se basant sur l'effet remarquable sur le lupus de certains *érysipèles* fortuits, il y aurait lieu d'expérimenter les injections de toxine streptococcique.

Le traitement *local* se composera de grattages énergiques à la curette tranchante, d'applications du thermocautère et de la poudre d'iodoforme.

Pseudo-tuberculoses. — On a décrit des granulations particulières pouvant simuler le tubercule (Pagenstecher, Weiss, Wagenmann), et dues à l'intromission de poils de chenille enkystés. Ces poils peuvent provoquer l'apparition de petites nodosités siégeant même sur la peau de la paupière, comme nous en avons vu un cas chez un médecin qui avait détruit lui-même un nid de chenilles.

Lèpre. — Consécutifs à des lésions palpébrales de même nature, les boutons lépreux envahissent progressivement la cornée, qui se transforme en une masse jaunâtre et plus tard en un leucome adhérent : tantôt une iritis plastique provoque rapidement une occlusion pupillaire : d'autres fois des nodules lépreux apparaissent sur l'iris. E. Meyer a noté un tubercule lépreux développé primitivement sur la cornée.

Les bacilles de Hansen (fig. 33) sont très nombreux dans les masses néoformées, d'où la nécessité d'un diagnostic bactériologique fait sur des parcelles excisées dans les cas douteux.

On traitera les boutons épiscléraux par la cautérisation répétée au thermocautère, en même temps que l'on soignera l'état *général* par l'huile de Chaulmograa. Si cette dernière est mal tolérée, on donnera de l'ichtyol.

Fig. 33. — Bacilles de la lèpre.

Des iridectomies répétées sont souvent impuissantes à prévenir l'occlusion définitive de la pupille. L'effet extrêmement favorable d'un érysipèle intercurrent sur les boutons lépreux pourrait donner l'idée d'une tentative de sérothérapie appliquée à ce cas particulier.

On devrait aussi essayer diverses injections *sous-conjonctivales*.

Parasites. — On observe exceptionnellement la *filaire*, des kystes hydatiques presque sous-conjonctivaux (Ripault), ou des cas où le parasite, émigrant de l'orbite, vient à être expulsé sous la conjonctive (Meyer). Quant aux cysticerques sous-conjonctivaux, ils siègent souvent dans le cul-de-sac et la base des paupières. (Voy. *Orbite*.)

Dégénérescences. — 1° Pinguécula et ptérygion. — La *pinguécula* est une petite masse d'un blanc jaunâtre, siégeant au niveau du limbe sur le diamètre horizontal, en dedans, et souvent bilatérale.

Le nom de pinguécula est un terme assez malheureux, puisqu'il est reconnu qu'il n'y a pas de graisse dans ses éléments. A moins de vouloir quand même se conformer à l'usage, on pourrait changer ce nom pour celui de hyalome conjonctival, car les principales recher-

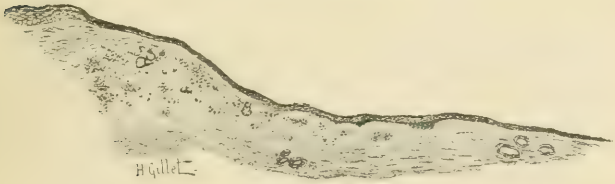

Fig. 34. — Pinguécula et ptérygion.

ches sur l'histologie de la pinguécula, dues à Fuchs, ont montré qu'il s'agit d'un amas interstitiel de boules hyalines, analogues à celles qu'on trouve dans les cornées cicatricielles, le géronto-xon ou même le nerf optique (verrucosités). Ces boules proviendraient de la dégénérescence hyaline des fibres conjonctives et élastiques du tissu conjonctival.

Une de nos préparations montre ces altérations (fig. 34). L'épithélium n'a pas de lésion accentuée.

La pathogénie et le traitement sont les mêmes que pour le ptérygion.

Le PTÉRYGION suit la pinguécula, comme Horner et Fuchs l'ont démontré. Les ulcérations cornéennes, les traumatismes, peuvent attirer des replis conjonctivaux vers la cornée, mais ces *ptérygions traumatiques* n'ont pas la régularité des vrais ptérygions.

Il y a des ptérygions assez larges et assez épais pour former un énorme repli charnu remplissant l'angle interne (fig. 35) et ayant absorbé le repli semi-lunaire. D'autres sont tellement légers qu'ils se



Fig. 35. — Large ptérygion.

réduisent à un léger voile continuant la direction de la pinguécula. Si la pinguécula est devenue volumineuse et s'étale jusqu'au milieu de la cornée, le ptérygion la suit, mais il n'adhère pas autant qu'elle au tissu cornéen ; un stylet détache assez facilement les faibles adhérences et passe sous le *col* du ptérygion, sa tête restant solidement fixée et le corps se continuant avec la conjonctive.

C'est un repli de conjonctive, un peu épaissie et variqueuse, mais à peu près normale, que la pinguécula attire avec elle. La membrane de Bowman est souvent érodée et altérée au niveau de la tête du ptérygion.

Les causes de la pinguécula et du ptérygion sont imparfaitement définies. Il y a des conditions prédisposantes indubitables. Dans les pays chauds, et chez les gens de couleur, les ptérygions sont extrêmement fréquents, et il y en a des séries dans les mêmes familles. Le dixième des sujets en est atteint à Madère (Reineken). Plus fréquents après quarante ans, la pinguécula et le ptérygion peuvent exister chez des sujets plus jeunes. Les irritations plus constantes dans certains métiers (cuisiniers, cochers, paysans) contribuent peut-être aussi à leur production : mais, en somme, il y a bien des sujets soumis aux mêmes influences et qui n'ont pas la moindre lésion de ce genre. L'irritation doit jouer un rôle, puisque la partie exposée à l'air est seule atteinte (les ptérygions verticaux étant rares et douteux).

Bitot a affirmé que « la pinguécula était le produit du balayage incessant et systématique de la conjonctive bulbaire par les paupières ». Le tissu sous-muqueux, incessamment brassé par le mouvement palpébral, traversé par les éléments migrateurs, subit une altération hypertrophique. Une fois une petite bande ferme étendue de la pinguécula à la caroncule, les mouvements oculaires arriveraient, d'après Gayet, à établir la plicature si constante du ptérygion.

Pour empêcher un ptérygion de se développer, on devra systématiquement enlever toute pinguécula. On fera l'ablation à la pince et aux ciseaux, et on grattera l'emplacement de la pinguécula (Deschamps). La cautérisation ignée (Martin) est peut-être plus sûre. Ce grattage (de Wecker) aurait même pour effet de faire rétrocéder de petits ptérygions.

Les anciens et les chirurgiens du XVIIIe siècle se bornaient à attirer le ptérygion avec un crochet ou une anse de fil, et à l'exciser. La récidive était fréquente. Richter se bornait à enlever l'extrémité cornéenne. Coccius et Arlt eurent les premiers l'idée de suturer le bord de la plaie et les résultats furent meilleurs.

Le ptérygion n'étant que de la conjonctive saine, il faut en enlever le moins possible, sans cela la rétraction cicatricielle et la diplopie peuvent être la suite de l'intervention. C'est là l'origine des méthodes destinées à atrophier le ptérygion par ligature (Szokalski), à le greffer à côté (Desmarres, Knapp) ou sous un pont conjonctival (Maurel), à l'enrouler (Galezowski), à le détacher en le laissant adhérent par sa base (Arlt), à le distendre avec greffe. (Gayet.)

Le procédé le meilleur est, non l'ablation totale, mais l'ablation partielle. Avec un bistouri fin, on dissèque la pinguécula et on gratte (Deschamps) ou on cautérise l'emplacement, puis on enlève le col du ptérygion d'un coup de ciseaux. Le corps du ptérygion, attiré par la suture au catgut, sert ensuite à recouvrir la plaie. Pour de très volumineux ptérygions, on pourra être obligé, en haut et en bas de la cornée, de faire de larges incisions libératrices pour pouvoir faire la suture, qui ne doit jamais être négligée, sous peine de cicatrice étendue et dangereuse.

L'autoplastie conjonctivale ou l'hétéroplastie muqueuse seront très rarement employées.

Dégénérescence amyloïde et hyaline. — C'est une affection fort rare, qui a été décrite presque exclusivement dans les pays septentrionaux (Von Œttingen), en particulier la Russie (Kubli).

Van Duyse, qui a donné les plus grands détails sur la question (1), en a observé des cas en Belgique, Kruch et Fumagalli en Italie.

Peut-être (Van Duyse) un certain nombre de processus cicatriciels

(1) Van Duyse, *Arch. d'opht.*, 1894.

de la conjonctive rapportés au trachome, dans nos pays, sont-ils consécutifs à la dégénérescence amyloïde.

La maladie débute par des poussées congestives conjonctivales qui se terminent bientôt par l'épaississement progressif de la muqueuse, du tarse et des culs-de-sac. Il est rare que les deux paupières soient prises et l'affection reste même le plus souvent unilatérale.

Reymond et Van Duyse ont rencontré des masses volumineuses sur la conjonctive bulbaire. Au bout d'un certain temps, les paupières deviennent *énormes* et *ne peuvent plus se mouvoir*.

Il en résulte la déviation des points lacrymaux, et, dans plus de la moitié des cas, un pannus et des ulcérations cornéennes.

La maladie est précédée ou accompagnée de trachome; souvent aussi, elle évolue primitivement : ce n'est pas une simple complication du trachome.

Au point de vue *histologique*, il s'agit de masses amyloïdes ayant la réaction classique. Cependant quelquefois la dégénérescence hyaline existe seule, mais plus tard l'amyloïde se développe. Enfin la calcification et l'ossification peuvent survenir tardivement.

Les microbes observés par Kruch (staphylocoques, bacilles de Löffler) ne pouvaient avoir de rôle étiologique certain.

Les excisions conjonctivales et tarsiennes ont jusqu'ici été seules employées et ont donné des résultats satisfaisants. Peut-être l'expression et le curettage après scarifications, donneraient-ils (Panas) de meilleurs résultats.

Xérosis. — Le xérosis (ξήρος, sec) est constitué par une dégénérescence atteignant souvent tout le cul-de-sac conjonctival, qui prend un aspect grisâtre, ressemblant à du papier de soie : peu à peu, le trichiasis s'accentue et un symblépharon total est constitué. La cornée, d'aspect lardacé, est complètement opaque. Il y a là une sorte de cutisation du sac conjonctival par une dystrophie spéciale où l'épithélium joue un grand rôle : il est épaissi, tombé en dégénérescence graisseuse et donne constamment lieu à une exsudation pour ainsi dire sébacée, qui empêche les larmes d'adhérer, et qui disparaît momentanément, avec adhérence parfaite des larmes, si on dégraisse au savon (Leber) la surface conjonctivale.

Étiologie. — Une diminution ou une suppression primitive de la sécrétion lacrymale n'est pour rien dans l'origine du xérosis (Voy. *Opérations sur les glandes lacrymales*). Si Arlt a trouvé les canaux excréteurs et la glande atrophiée, il s'agissait d'une dégénérescence secondaire.

L'origine peut être locale ou générale. Dans le premier groupe, il s'agit soit d'une affection chronique (trachome, pemphigus), soit d'une inflammation destructive ancienne (diphtérie), soit d'un traumatisme (brûlures), ayant entraîné un symblépharon ou un ectropion avec lagophtalmie.

D'autres fois, comme cause générale, il y a un état de dénutrition, que l'*héméralopie* (Bitot) accompagne souvent. Dans ces cas, on remarque de petites plaques sur la conjonctive bulbaire, souvent *symétriques*, argentées, ressemblant à une petite écaille nacrée, et que les larmes contournent, sans y adhérer. Le *pronostic* n'est pas toujours mauvais, et la maladie guérit en général.

Il existerait cependant une forme plus grave, accompagnant la *kératomalacie* et se développant chez les *enfants*, avec d'autres accidents généraux très *graves*.

Les bâtonnets (Reymond, Colomiatti) que l'on avait considérés comme caractéristiques, ont été retrouvés dans d'autres lésions non xérotiques.

Le xérosis a une cause *dystrophique plus profonde* qu'une simple infection microbienne externe. Des lésions tropho-neurotiques, peut-être avec altération du ganglion de Gasser (Cirincione) et du ganglion ophtalmique, sont probables.

Le *traitement* est palliatif (pommades antiseptiques). Les cas où on a pratiqué la tarsorraphie ont subi momentanément une amélioration de l'état de la cornée, mais elle a rapidement disparu, dès qu'on s'est décidé à rouvrir définitivement la fente palpébrale. Toute autre intervention est inutile.

Tumeurs. — Tumeurs bénignes. — Les *kystes* conjonctivaux possèdent un contenu séreux et présentent une physionomie assez variable. Quelquefois le kyste peut être aussi gros qu'une noisette et occuper près de la moitié de la conjonctive bulbaire. D'autres fois le volume est beaucoup moindre; on peut observer (Rampoldi, Bull.) des kystes siégeant au niveau des culs-de-sac et des commissures. Enfin une dernière variété est constituée par de véritables *varices lymphatiques* de la conjonctive bulbaire, formant des petits chapelets.

Certains de ces kystes conjonctivaux sont nettement traumatiques et provoqués par l'invagination d'un repli conjonctival (strabotomie, piqûre, etc.), mais il faut reconnaître qu'on n'est pas fixé sur l'origine vraie des grands kystes à contenu séreux.

On a signalé de véritables polypes de la conjonctive, des *papillomes* et des *bourgeons charnus*, quelquefois très volumineux, souvent d'origine traumatique (strabotomie, énucléation) ou suivant l'ouverture spontanée du chalazion.

Les *angiomes* sont fréquemment consécutifs à des *nævi* conjonctivaux ou palpébraux envahissant secondairement la conjonctive; d'autres fois il s'agit de véritables varices conjonctivales.

L'électrolyse est le traitement de choix; en cas d'insuccès on pratiquera des pointes de feu interstitielles et au besoin l'ablation; mais cette opération supprime tellement de conjonctive que la diplopie peut s'ensuivre.

Les *ostéomes* sous-conjonctivaux se rencontrent plus généralement

au niveau du cul-de-sac supérieur, peuvent dépasser le volume d'une noisette et sont constitués par une enveloppe de tissu fibreux, du cartilage, et de l'os véritable. On trouve quelquefois un traumatisme antérieur, mais rien ne prouve qu'il ait une action étiologique réelle. Comme il n'y a pas de réaction inflammatoire, et qu'il s'agit de jeunes sujets, Panas pense qu'il s'agit de tumeurs d'origine congénitale.

Il semble qu'il en soit de même pour les *lipomes sous-conjonctivaux*.

L'aspect de cette lésion est caractéristique : une masse gris jaunâtre occupe la région de la commissure externe, le plus souvent en haut ordinairement d'un seul côté. Quelquefois la lésion remplit tout l'angle externe de l'œil (fig. 36) et simule un énorme repli semi-lunaire externe. A son niveau la conjonctive est épaissie et il peut exister des poils.

Fig. 36. — Dermoïde du limbe cornéen et lipome sous conjonctival (Fuchs).

Le lipome conjonctival s'observe surtout chez la femme; sa pathogénie se rapproche de celle des dermoïdes.

Le *diagnostic* ne présente aucune difficulté. On pratiquera l'extirpation, en disséquant la conjonctive que l'on respectera le plus possible. On évitera d'aller trop loin en arrière pour ne pas intéresser la graisse de l'orbite. Avant l'antisepsie, on a même rapporté des cas de phlegmons de l'orbite consécutifs (Fano). On suturera ensuite au catgut.

Les *dermoïdes* sont de petites tumeurs de consistance dure, presque toujours munies de poils, et ordinairement situées sur la partie externe du limbe. Quelquefois la cornée est transformée en dermoïde, et l'iris adhère à la cornée (Swanzy). Ils coexistent fréquemment avec d'autres lésions congénitales de la paupière ou du visage. Leur structure montre tous les éléments de la peau et leur origine doit être rapportée probablement à des adhérences amniotiques.

L'ablation et la cautérisation ignée sont recommandables.

Tumeurs malignes. — On observe sur la conjonctive souvent au niveau du limbe (fig. 37) des tumeurs épibulbaires qui peuvent acquérir un volume considérable et recouvrir l'œil sans y pénétrer. Les travaux de Lagrange, de Sgrosso et de Panas renferment la revue des cas publiés et un certain nombre de cas nouveaux. Nous avons observé cinq fois cette lésion. Ces néoplasmes apparaissent en général après quarante ans, beaucoup plus rarement avant cet âge. Un *nævus* datant de l'enfance fut le point de départ de la

dégénérescence chez un de nos malades, dont la mère était morte d'un cancer de l'estomac et qui fut atteint, à l'âge de cinquante-six ans, d'un épithélioma conjonctival.

On a décrit, comme formes histologiques, des sarcomes, des épithéliomas, des papillomes, des lymphomes, *et même des fibromes* (Van Duyse). Dans presque toutes les tumeurs du limbe, il s'agit d'épithélioma mélanique (Panas). Si on pratique l'examen histologique à une période très avancée, il n'est pas rare de voir, en plus des cellules épithéliales, un grand nombre de cellules supplémentaires pouvant faire croire à un sarcome. Mais, ordinairement, la forme des grosses cellules épithéliales et la présence de quelques travées conjonctives empêchent la confusion. Il y a là, au niveau de l'épithélium épais du limbe, une prédisposition à la dégénérescence épithéliomateuse, comme au niveau de la lèvre. Dans un de nos cas, il s'agissait d'épithélioma tubulé avec dégénérescence kystique : chez un autre malade, nous avons trouvé un *papillome* du limbe, ce qui prouve l'importance du diagnostic histologique au point de vue du pronostic.

Fig. 37. — Épithélioma mélanique du limbe.

La tumeur recouvre plus ou moins la cornée, mais en n'y adhérant longtemps que superficiellement et on est étonné de découvrir une cornée transparente lorsqu'on a enlevé la calotte néoplasique.

Dans des cas absolument exceptionnels (1), il peut y avoir tendance à la pénétration du côté du canal de Schlemm et de l'angle de filtration.

Le *diagnostic* n'offre de difficultés que chez les enfants où il faudra éviter de confondre les végétations printanières, par exemple, avec un épithélioma véritable. On ne confondra pas un épithélioma mélanique du limbe avec un sarcome du corps ciliaire ayant perforé la sclérotique, après une longue période de douleurs glaucomateuses.

Comme on n'observe que rarement des propagations ou des métastases, excepté pour les sarcomes véritables, l'affection n'a pas en général le caractère de malignité qu'on serait porté à lui attribuer. Les tumeurs du limbe opérées de bonne heure et très complètement ne récidivent pas toujours ; lorsqu'elle se produit, la récidive est tardive et prête à une nouvelle intervention sans sacrifier l'œil. On n'interviendra par l'énucléation que s'il y a *plusieurs récidives* ayant détruit une grande partie de la conjonctive et provoqué des lésions intra-oculaires manifestes. Sur les cinq cas que nous avons opérés depuis cinq ans, un seul cas a récidivé, et la récidive a pu être détruite depuis un an en conservant la cornée presque intacte.

(1) Lagrange, *Arch. d'opht.*, 1894.

On disséquera et on enlèvera avec un fin bistouri la petite tumeur, en rasant son implantation ; on curettera ensuite l'emplacement pour les cellules néoplasiques qui pénètrent à une certaine profondeur ; on terminera par la cautérisation ignée et on évitera toute autoplastie conjonctivale à ce niveau.

IV

MALADIES DE LA CORNÉE

La cornée offre un terrain très favorable à l'infection et au développement des germes lorsque son épithélium a été détruit. Aussi la cornée se défend-elle surtout par sa résistance épithéliale, aidée par la sécrétion conjonctivale mélangée à l'afflux continuel et au réflexe expulsif des larmes.

L'épithélium lui-même est beaucoup plus solide que celui de la conjonctive ; les cellules profondes, adhérentes à la membrane de Bowman, forment autant de piquets de fixation, les cellules moyennes polyédriques s'engrènent entre les extrémités antérieures des précédentes, enfin les cellules superficielles, aplaties, forment une sorte de revêtement destiné à assurer le poli de la membrane. Quand cet épithélium est franchi, le stroma de la cornée s'infecte. L'épithélium tombe, soit par des causes extérieures, soit spontanément, dans un grand nombre de kératites. Il est très probable que les plexus nerveux si nombreux dans la cornée jouent un grand rôle trophique, et leurs altérations, souvent latentes et ignorées, sont le point de départ de bien des vésicules épithéliales qui, rompues, ouvrent la porte à l'infection cornéenne.

Une fois infecté, directement ou par les réseaux lymphatiques ambiants, le tissu cornéen se défend par une abondante migration de leucocytes et peut-être par le retour à l'état embryonnaire de certaines cellules du tissu. Ces lésions, faciles à répéter expérimentalement, comme presque toutes les formes cliniques de kératites, ont été étudiées par nombre d'auteurs ; les travaux les plus complets sont ceux de Cohnheim (1) et de Leber (2).

Comme microbes, on a trouvé dans les ulcères et les abcès cornéens les staphylocoques, les streptocoques, surtout le pneumocoque, divers bacilles pyogènes, les microbes de la tuberculose, de la lèpre et l'*Aspergillus*. On peut trouver le même microbe dans une *suppuration de voisinage* qui est l'origine de la suppuration cornéenne, aussi devra-t-on s'inquiéter particulièrement de l'origine lacrymale

(1) Cohnheim, *Arch. für Ophl.*, 1874.
(2) Leber, Entstehung der Entzündung, Leipzig, 1891.

et nasale, blépharitique et faciale, enfin conjonctivale, de l'infection cornéenne. Dans les cas de conjonctivite grave, on retrouve les microbes originels, seuls ou associés à d'autres microbes venant constituer une infection secondaire. Il y a aussi une infection d'origine extérieure par les microbes apportés par les poussières et les corps étrangers qui favorisent du reste la pénétration des microbes du voisinage. Les travaux consciencieux d'Uthoff et Axenfeld, de Nuel [1] sont les documents les plus intéressants jusqu'à ce jour sur les infections microbiennes de la cornée.

Le rôle du terrain est des plus nets, et à infection égale, une cornée guérit, tandis qu'une autre s'ulcère ou se nécrose. La *qualité pyogénique* du tissu cornéen est essentiellement variable. Le rôle du terrain apparaît au plus haut point dans les kératites profondes, telles que la kératite neuro-paralytique et la kératomalacie, mais il n'en est pas moins réel dans bien d'autres cas d'ulcères mal interprétés.

Lorsque la membrane de Bowman a été dépassée et le stroma envahi, la guérison entraînera forcément la formation de tissu cicatriciel et d'une taie plus ou moins étendues. Quand la membrane de Descemet, qui, jointe à la membrane de Bowman par les fibres suturales, constitue le *véritable arc de soutien* de la cornée, a été atteinte, la cornée est incapable de reprendre sa forme primitive.

Les ulcères et abcès de la cornée déterminent dans la chambre antérieure un empyème connu sous le nom d'*hypopion*. Contrairement aux auteurs qui l'avaient précédé, Leber n'admet pas que l'hypopion soit produit par le pus provenant de la cornée. Il s'agit surtout de la pénétration, *avant toute perforation* de la membrane de Descemet, de substances irritantes dues aux microbes et allant provoquer du côté de la chambre antérieure, de l'iris et des procès ciliaires, une desquamation et une réaction inflammatoires. Nous avons répété les expériences de Leber sur le lapin et nous sommes arrivé aux mêmes conclusions. Uthoff et Axenfeld ont également prouvé que l'hypopion au début ne contient pas de microbes, tandis qu'ils y pénètrent naturellement plus tard, lorsque des perforations profondes se produisent. L'absence de microbes dans l'hypopion explique aussi la rapidité extrême avec laquelle disparaissent certains hypopions. On conçoit que l'infection gagnant de proche en proche, atteignant l'iris, le corps ciliaire et le corps vitré, détermine quelquefois la panophtalmie. Le cristallin peut même réagir chez les jeunes sujets, sous la forme de cataracte pyramidale.

Il est difficile d'établir dès à présent une *classification* des kératites. Certains (Fuchs) divisent les kératites en suppuratives et non suppuratives, mais il faut reconnaître que les formes les plus

(1) Uthoff et Axenfeld, *Arch. für Opht.*, 1895. — Nuel, *Arch. d'opht.*, 1895. — Consulter pour les lésions kératiques et l'anat. path. de l'œil en général, Wicherkiewicz et Bock, Atlas der pathol. Anatomie des Auges. Wien, 1886.

disparates sont réunies sous ces dénominations. Nous croyons, quant à nous, qu'en laissant à l'étude des conjonctivites *certaines kératites qu'on ne saurait en dissocier* (kératites granuleuses, pustuleuse, lépreuse), il vaut mieux décrire successivement les affections cornéennes sans prétendre à une classification encore presque impossible. Peut-être la classification des infections en *ectogènes* (abcès, ulcères, etc.), et en *endogènes* (kératites parenchymateuses), serait-elle la plus justifiée : mais il y a des formes *mixtes* (kératites neuro-paralytiques, kératomalacie, abcès profonds de la variole, etc.), où il est difficile de déterminer la part des infections ectogènes ou endogènes, ou celle que peuvent avoir les troubles trophiques. La classification microbienne ne saurait être admise, pour des raisons analogues à celles qui s'opposent à une classification purement microbienne pour les conjonctivites.

ULCÈRES ET ABCÈS DE LA CORNÉE.

L'érosion cornéenne siège sur divers points de la cornée : quelquefois centrale, elle est plus ordinairement marginale. Autour de la perte de substance, bien visible à l'éclairage oblique, s'étend une infiltration spéciale, bien étudiée expérimentalement par Leber.

D'abord grisâtre, cette infiltration jaunit, s'étend en profondeur et en largeur, et si la lésion ne rétrocède pas, atteint la membrane de Descemet qui résiste quelque temps sous la forme d'une hernie transparente comme du verre (kératocèle), d'étendue variable.

Des fusées purulentes sur les bords latéraux de l'ulcère le compliquent de véritables *abcès* parenchymateux voisins : dans quelques cas, on se trouve en présence d'*abcès primitifs*.

Souvent, les ulcères marginaux, quelquefois annulaires, restent grisâtres et ne se compliquent pas d'infection purulente marquée. Les ulcères se développant au cours du trachome, et aussi sur des cornées atteintes de glaucome absolu, de dépôts calcaires, affectent des formes irrégulières à cause des lésions antérieures.

Parmi les formes diverses d'ulcères cornéens, il en est deux auxquelles on doit donner une mention spéciale : ce sont les ulcères *rongeants* et les ulcères *transparents*.

Tout ulcère peut s'accompagner d'hypopion (fig. 38), mais celui-ci est la règle dans l'ulcère rongeant, le plus grave de tous. Cette forme est avant tout serpigineuse, *en coup d'ongle*, et destructive. La perforation et la panophtalmie étaient sa conséquence habituelle avant les progrès récents de la chirurgie oculaire. Actuellement encore, on voit souvent des leucomes adhérents le suivre.

Les phénomènes réactionnels sont plus marqués que dans les autres formes, bien que certains ulcères superficiels, en particulier dans la variété herpétique, donnent des douleurs assez vives, vu

l'innervation terminale si riche de la cornée. Mais dans l'ulcère rongeant, les douleurs, l'hypopion qui remplit quelquefois la chambre antérieure, et surtout le *chémosis*, signe de *mauvais augure* et de *virulence excessive*, aussi bien pour toute lésion cornéenne que pour les lésions conjonctivales, les synéchies iritiques, sont au premier rang.

Au contraire, dans l'ulcère *transparent*, dit *asthénique*, il y a de larges *facettes*, avec peu ou pas de vascularisation et de chémosis, qui peuvent être bilatérales et aboutir, sans de très vives douleurs, à

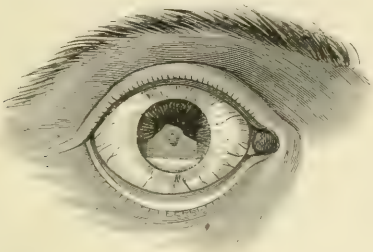

Fig. 38. — Abcès de la cornée avec hypopyon

la perforation. Cette variété est plus fréquente chez les vieillards, à cause de la dénutrition du terrain.

La *variole* occasionne de graves ulcères cornéens, dus *aux pustules* du bord ciliaire, et des *abcès intracornéens métastatiques* à la période de dessication ; elle faisait, avant la vaccination, une foule d'aveugles.

Il est encore douteux que la *syphilis* puisse donner de *véritables gommes* cornéennes. (Dénarié).

La *tuberculose* doit être soupçonnée dans quelques ulcères et abcès *torpides*, bordés de points jaunâtres, de même que pour certaines kératites *interstitielles*. Les recherches expérimentales de Conheim, de Panas et Vassaux, la constatation du bacille par Alvarez dans un ulcère cornéen chez un malade de Wecker, ont apporté, là-dessus, les premiers documents importants et démontrent, la nécessité fréquente du *diagnostic bactériologique*.

L'*aspergillose*, facile à répéter expérimentalement, a été déjà plusieurs fois la cause de graves ulcères (Leber, Fuchs) : l'*Aspergillus*, bien reconnaissable à l'examen bactériologique, est apporté par un traumatisme végétal (épis de blé, grains, etc.).

L'ulcère *lagophtalmique*, qui coexiste avec l'ectropion ou quelquefois avec la paralysie faciale, débute par la partie inférieure de la

cornée, plus exposée : il ne se produit souvent que de longues années après le début de l'ectropion.

Les ulcères se reproduisent sur des cornées anciennement atteintes : il n'y pas d'immunité acquise par le terrain à la suite d'une première attaque.

Étiologie. — L'infection cornéenne est d'origine microbienne, sur un terrain prédisposé (infection générale, dystrophies, arthritisme, mauvaise hygiène, cachexie, mauvais état du système nerveux).

Presque toujours il y a une *cause de voisinage* ; elle est évidente dans les kératites graves accompagnant une suppuration conjonctivale aiguë (catarrhale, blennorragique, diphtérique, etc.), ou chronique (trachome). D'autres fois, il y a une lésion du bord des paupières (blépharite, ectropion, trichiasis), ou de leur surface libre (eczéma séborréique, etc.). Les dacryocystites chroniques, et la stagnation lacrymale fréquentes, de même que les blépharites ulcéreuses, chez les paysans, ont contribué, avec la dénutrition du terrain, la virulence accrue du microbe dans certaines saisons, les traumatismes par barbes de blé, à créer la variété si grave appelée *ulcère des moissonneurs*, mais il existe bien d'autres variétés de kératites professionnelles (ouvreurs d'huîtres, etc.). Les affections chroniques des fosses nasales, l'*ozène*, même *sans aucune lésion apparente des voies lacrymales*, s'accompagnent souvent d'ulcères graves, spontanés, traumatiques ou opératoires (Desmarres, A. Trousseau, Van Millingen, Abadie). Il en est de même dans les cas de carie dentaire et de stomatites chroniques. Sauvineau a même admis une kératite consécutive à une dacryoadénite chronique.

L'ulcère cornéen est donc presque toujours *secondaire* à une suppuration ou à une irritation voisine (blépharo-kératites, kérato-conjonctivites).

D'autres fois, on voit se développer, au cours d'un mauvais état général, ou viscéral, des ulcères souvent bilatéraux que l'on doit rapporter à cet état général fâcheux. Quelquefois, c'est dans le milieu où vit le malade (professions malpropres) que se trouve le point de départ infectieux.

Les abcès et ulcères aboutissent à une cicatrice cornéenne, avec ou sans perforation.

La perforation, facilitée par un effort ou une compression locale, projette l'iris (hernie) et quelquefois le cristallin, au dehors. Dans d'autres cas, le cristallin est *luxé*, sans expulsion totale. Il peut se produire aussi des *hémorragies intra-oculaires* et même *expulsives* à la suite de la brusque décompression. L'infection continuant donne une irido-cyclite avec suppuration de la choroïde et du corps vitré (panophtalmie). D'autres fois, le cristallin, non déplacé, s'opacifie, en général partiellement : chez les enfants, les *cataractes polaires antérieures*, situées en face d'une ancienne cicatrice d'ulcère (ophtalmies

purulentes, ulcères scrofuleux, sont probablement consécutives à une dialyse toxique à travers la cristalloïde. Dans quelques cas, il subsiste une *fistule* cornéenne, favorisée par la rétraction de la membrane de Descemet qui la tapisse, maintenue par un lambeau irien et une épithélialisation donnant une sorte de cicatrice cystoïde dont tous les détails histologiques ont été bien étudiés par Czermak (1).

Traitement. — Le traitement des ulcères et abcès de la cornée doit varier avec leur cause : il doit favoriser simultanément la désinfection et la réparation du terrain.

Si la cause nocive existe dans le voisinage, on soignera *immédiatement*, et en *même temps* que l'ulcère, cette source d'infection. S'il y a une blépharite ulcéreuse, une conjonctivite, une stagnation lacrymale, un trichiasis, l'épilation, la nitratation et la canalisation, d'un effet souvent excellent ici, seront employées : on traitera aussi l'ectropion, par les moyens appropriés et on fera la *tarsorraphie médiane* pour la kératite lagophtalmique, ou exophtalmique (goitre exophtalmique). S'il y a une conjonctivite, on n'hésitera pas, malgré l'ulcère qu'on protégera avec une petite coque d'ouate hydrophile mouillée, à cautériser le cul-de-sac au nitrate d'argent. On obtient d'excellents résultats, en ne négligeant pas ce moyen. S'il y a une dacryocystite intense, le large débridement de Stilling, le curettage interne, les injections biquotidiennes, au besoin le débridement cutané et le bourrage du sac avec la gaze iodoformée, seront mis en œuvre. Enfin, toute lésion des fosses nasales, même sans dacryocystite (ozène), sera traitée rigoureusement, et le bord ciliaire détergé et antiseptisé.

Ce n'est qu'après avoir assuré de ce traitement *préliminaire* que l'on s'occupera de l'ulcère.

Pour les *petits ulcères*, même accompagnés d'hypopion, on n'interviendra pas trop tôt chirurgicalement, surtout chez les enfants. On instillera les collyres *diffusibles*, tels que le violet de méthyle, puis on fera une onction de pommade iodoformée au dixième et on appliquera un pansement occlusif ouaté (G. Pinto, Valude) qui favorise la réépithélialisation. Dans bien des cas, on sera étonné de voir, en deux à trois jours, ce pansement rare amener une disparition totale de l'hypopion et une cicatrisation progressive de l'ulcère ; autant le bandeau est dangereux dans les conjonctivites, autant il est utile dans les kératites ulcéreuses sans dacryocystites. On emploiera ce traitement seul dans les ulcères transparents. On n'utilisera les compresses chaudes, si anciennement recommandées (Gmelin), qui activent l'afflux sanguin et leucocytique (gâteaux d'ouate hydrophile trempée dans une infusion de camomille, appliqués pendant une ou deux heures,

(1) Czermak, *Arch. für Opht.*, 1890.

matin et soir), que si le procédé précédent n'amenait pas une visible amélioration.

Si l'ulcère s'agrandit encore et si l'hypopion apparaît ou augmente, il faut une action plus énergique.

On fera chaque jour une injection sous-conjonctivale de sublimé à 1/2000 (Segondi, Abadie, Darier), 3 à 4 gouttes chaque fois. Ces injections agissent probablement, en désinfectant interstitiellement la cornée par l'intermédiaire du réseau lymphatique de la conjonctive et du limbe, en communication directe avec les espaces cornéens. On a même préconisé des injections massives d'une demi-seringue et plus (de Wecker). Les autres liquides employés (trichlorure d'iode, etc.) paraissent inférieurs au sublimé.

De plus, si la situation ne s'améliore pas, on interviendra directement, sur l'ulcère d'abord, sur l'hypopion ensuite.

On a proposé divers topiques antiseptiques à appliquer sur l'ulcère. L'acide phénique en solution forte ou à l'état pur, la teinture d'iode, la solution de chlorure de zinc, l'acide lactique, le sulfate de quinine et bien d'autres, ont été employés. En particulier, la teinture d'iode, souvent prônée, nous a paru douloureuse et sans l'action nette que nous aurions voulu lui voir : nous croyons que, si on la combine à d'autres moyens (de Spéville), ce n'est point elle qui joue un rôle important.

Les lavages des *culs-de-sac*, avec une canule recourbée, au biiodure ou à l'acide borique, seront faits à la levée de chaque pansement. Divers chirurgiens, avec Badal, Verdèse, ont utilisé le curettage combiné à l'irrigation antiseptique (de Wecker, Santarnecchi). Généralement inutile dans les cas légers où il importe de ne pas enlever des fragments cornéens sur l'intégrité desquels on ne saurait être complètement fixé, ce procédé est dangereux dans presque tous les cas et peut ouvrir de nouvelles voies à l'infection.

Le frottage de l'ulcère (Jocqs), au besoin avec excision de la pellicule bordante, est une sorte de curettage à minima qui demande à être exécuté avec une extrême prudence.

Mais les ulcères serpigineux très graves ne sauraient guérir qu'avec une *intervention encore plus sérieuse*.

La chaleur rayonnante et la cautérisation ignée (Martinache, Gayet), que M. Abadie a eu le mérite de généraliser, restent une précieuse ressource que rien ne détruira pour certains cas, et qu'on aurait tort d'abandonner pour tant d'autres procédés plus aléatoires. On se servira d'un galvanocautère ou d'une fine *pointe* spéciale du thermocautère. Une aiguille à tricoter, un crochet à strabisme, suffisent en cas d'urgence. On cautérisera le fond et le pourtour de l'ulcère, avec la prudence que nécessite la région. Le cautère olivaire est souvent trop brutal. Si, les jours suivants, l'ulcère et l'hypopion ne tendent pas vers la guérison, on répétera la cautérisation en *ouvrant*

la chambre antérieure si l'ulcère se généralise, au lieu d'attendre la perforation spontanée.

Saint-Yves pratiquait déjà l'incision de l'ulcère et des lavages de la chambre antérieure avec une seringue. Pellier de Quengsy dit même avoir fait des *incisions latérales*. Sæmisch, à leur suite, a exécuté la transfixion de l'ulcère avec le couteau de Graefe. Ce procédé entraînait la guérison de l'ulcère dans la plupart des cas, mais était compliqué de larges synéchies antérieures. Il est retombé dans un définitif oubli.

Le procédé de choix est la large paracentèse au *limbe*. Employé dès les anciens temps (Galien, Aétius), et combiné à la succussion de la tête pour déplacer l'hypopion (Justus, très usité au XVIIIe siècle, il a été de nouveau recommandé dans ces dernières années (Panas), combiné à l'irrigation. On enlèvera avec les pinces à caillots ou le crochet de Tyrrel les débris purulents qui ne sortent pas d'emblée, et on rouvrira, les jours suivants, en cas de nécessité : on pourra essayer, après d'insuccès la sclérotomie et enfin l'iridectomie.

Le bandeau compressif, au besoin la tarsorraphie, éviteront les staphylomes et l'iridectomie sera faite dans bien des cas, de *bonne heure*, pour régulariser la pression intra-oculaire toujours prête à s'élever. Dans les cas qui ont amené malgré tout un staphylome, une fistule, une cataracte, une occlusion pupillaire, on appliquera le traitement approprié.

D'une façon générale, on n'instillera pas de collyres agissant sur la pupille, s'il n'y a pas une tendance évidente aux synéchies. L'ésérine ne serait employée que contre les hernies iriennes et l'hypertension. L'atropine sera instillée avec modération.

Dans les cas de *fistule* consécutive, on sectionnera les hernies rebelles, que le taxis réduira bien rarement après insuccès des myotiques et de l'occlusion. L'excision des parois de la fistule ou leur curettage sont inférieurs à la cautérisation au thermocautère avec iridectomie opposée. Dans quelques cas, la cautérisation avec un pinceau fin et une solution de nitrate d'argent à 1/20 nous a suffi.

Pour éviter autant que possible les dangers d'une infection suivant l'enclavement irien persistant, on recouvrira d'un petit lambeau conjonctival (Kühnt) sa surface soigneusement abrasée.

KÉRATITES ÉPITHÉLIALES ET SOUS-ÉPITHÉLIALES.

L'éruption de vésicules sur la cornée a été comparée à celle de l'herpès des muqueuses. L'épithélium soulevé (vésicules, bulles), déformé et proliférant (kératites filamenteuses) joue un rôle important dans les diverses formes de kératites que nous allons successivement étudier, mais il est très probable que ces lésions épithéliales

ne se produisent qu'à la suite de lésions irritatives portant sur les plexus *sous-épithéliaux* et *intra épithéliaux* qui épanouissent leurs terminaisons à la surface de la cornée.

La kératite herpétique peut s'observer dans l'herpès zoster ou zona ophtalmique ; mais on y constatera surtout la véritable kératite neuroparalytique.

La kératite herpétique survient (Horner [1]) concurremment avec les éruptions herpétiques labiales au *cours des affections respiratoires*, ou seule, pour des causes générales absolument diverses et quelquefois tout à fait inconnues.

Une grippe, une pneumonie, les diathèses, en particulier la syphilis, le rhumatisme et l'arthritisme sous ses diverses formes, les intoxications générales, la malaria, peuvent être en jeu : souvent une mauvaise alimentation, le surmenage, les chagrins, les veilles prolongées, des troubles gastro-intestinaux ou utérins, un simple embarras gastrique, un coryza, engendreront l'évolution herpétique. D'autres fois, on lui trouvera les mêmes motifs qu'à l'apparition des aphtes dans la bouche, pour ne citer que cette comparaison.

Les irritations conjonctivales jouent un rôle (poussières, gaz irritants, légers traumatismes).

Les vésicules sont peu nombreuses, et de siège variable. Crevées, une érosion étoilée, ronde, jaunâtre ou grise, en marque l'emplacement : elle est accompagnée de névralgies fréquentes du côté du trijumeau, et la réparation, très lente, vu l'exiguïté de la lésion, nécessite plusieurs semaines. Rarement on observerait l'anesthésie cornéenne : l'hyperesthésie, la photophobie et une forte hyperhémie bulbaire sont au contraire la règle; la lésion est souvent unilatérale et peut récidiver.

Fig. 39. — Kératite dendritique (Haltenhoff).

Dans les cas mal soignés, des ulcérations térébrantes, avec hypopion et iritis, peuvent se développer.

L'herpès conjonctival accompagne souvent la maladie.

A côté de l'herpès, se trouvent diverses formes de kératites dites *dendritiques* (fig. 39), dont les poussées serpigineuses laissent des cicatrices caractéristiques, en forme de broussailles, de sillons étoilés, etc. Il en est de même de la kératite *ponctuée superficielle*.

Kératite filamenteuse. — La kératite filamenteuse est caractérisée par l'apparition sur la cornée, quelquefois dans son voisinage, de filaments plus ou moins longs.

Leber les a décrits le premier. Les recherches de Uhthoff, Czermak, Nuel, Hess, et d'autres, sont résumées, avec de nouvelles observations, dans la thèse de Sourdille (1895).

(1) Horner, *Klin. Monatsbl.*, 1871.

On observe l'apparition de filaments sur une cornée traumatisée, soit fortuitement, soit opératoirement (cataracte, iridectomie, etc.), sur une cornée ulcérée, et dans de très rares cas, sur lesquels la lumière n'est pas encore complète, sur une cornée *entièrement saine*.

Le froid, les poussières, l'instillation d'atropine même pure, la cocaïne, sont autant de causes prédisposantes. Souvent des lésions herpétiques et douloureuses dans le domaine du trijumeau précèdent et accompagnent la maladie, qui peut coexister avec un certain degré d'anesthésie cornéenne. (Block.)

Très probablement les filets nerveux irrités jouent un rôle prépondérant dans sa production : il s'agit peut-être d'une variété de *kératite névritique*.

Au début, sous la forme d'une petite vésicule saillante, le filament apparaît et se pédiculise ; il s'allonge quelquefois de plus d'un centimètre, en vingt-quatre heures.

L'affection est quelquefois tellement tenace que l'on peut recueillir jusqu'à cinquante filaments en suivant le malade pendant quelques semaines (Nuel). Quand le filament tombe, il peut laisser des petites exulcérations. Le pronostic, malgré les ennuis de quelques cas récidivants, est bénin, si la maladie est soignée activement.

Il ne s'agit pas d'un filament de mucus conjonctival venu se fixer sur un point ulcéré de la cornée. Le filament est au contraire une néoformation épithéliale qui naît dans la partie profonde de l'épithélium.

La nature microbienne, chimique ou dystrophique, est encore à discuter.

Il faut remplacer l'atropine et la cocaïne par la scopolamine. L'ablation du filament, les onctions de pommade iodoformée, l'instillation de violet de méthyle, donnent (Sourdille) de bons résultats. On rejettera tous les autres traitements irritants (nitratation, chlorhydrate d'ammoniaque). On lutterait avec le galvanocautère dans les cas rebelles.

Kératite bulleuse. — Une ou plusieurs bulles se développent quelquefois spontanément sur la cornée d'un œil sain ou plus souvent déjà atteint d'une autre affection chronique (surtout le glaucome).

C'est la vraie *phlyctène* cornéenne, qu'il ne faut pas confondre avec les pustules du limbe, si faussement appelées phlyctènes. Un liquide grisâtre remplit la bulle, qui se plisse sous l'action des paupières. Quand la bulle est crevée, on voit, en s'aidant de l'ophtalmoscope muni de + 15 D. et des divers procédés d'examen de la cornée, l'emplacement grisâtre et dépoli de la bulle, dont la circonférence est érodée par l'arrachement de la vésicule. Mais le pronostic est peu grave en général. Nous pouvons citer l'exemple d'une jeune femme hystérique qui, à la suite d'un voyage en chemin de fer, où

un violent courant d'air portait sur son visage, vint nous consulter pour une large bulle développée, sur tout le segment supéro-externe de la cornée. L'ouverture de la bulle et trois pansements à la vaseline iodoformée amenèrent une guérison complète, l'emplacement réépithélialisé étant devenu presque entièrement transparent. On a cité aussi des kératites bulleuses subites au cours de la migraine, de la fièvre intermittente, de la malaria, etc.

La phlyctène siège entre les couches superficielles de l'épithélium cornéen et la membrane de Bowman, ordinairement intacte, mais qui peut céder par places. Il faut peut-être chercher son origine dans une lésion des filets nerveux terminaux, *intraépithéliaux*, de la cornée ou dans un œdème localisé sous-épithélial de cause difficile à apprécier.

KÉRATITES PARENCHYMATEUSES.

Les kératites parenchymateuses revêtent la forme *circonscrite* ou la forme généralisée, *diffuse*. Quelle que soit la forme, il faut reconnaître qu'il y a presque toujours ici une cause *endogène*, une *dystrophie* générale, comme étiologie.

Les formes *circonscrites* revêtent la forme d'opacités, tantôt *centrales*, tantôt situées dans le voisinage du *limbe* (*kératite marginale* de Arlt et Fuchs), tantôt disséminées (kératite ponctuée profonde) : le reste de la cornée reste ordinairement transparent ; il y a un certain degré de réaction sclérale et quelquefois iritique. L'épithélium est souvent ramolli, au niveau de l'opacité, mais jamais desquamé. Ces formes de kératites, plus fréquentes chez les dyscrasiés, les femmes à la ménopause, la *syphilis acquise*, durent souvent de longs mois et disparaissent peu à peu, mais *sans entraîner le développement vasculaire abondant*, qui est au contraire la *règle dans les kératites diffuses*.

La variété *diffuse* envahit progressivement la cornée tout entière et toute l'épaisseur de son parenchyme.

Symptomatologie. — La kératite diffuse passe par un certain nombre de phases caractéristiques. La cornée, d'abord nébuleuse, s'opacifie complètement en quelques semaines, puis de nombreux vaisseaux viennent recouvrir cette cornée en apparence définitivement compromise. Néanmoins, après plusieurs mois, les vaisseaux et les taches disparaissent et rendent à la cornée sa transparence presque complète.

Le début se fait plus souvent par la périphérie, mais quelquefois par le centre où l'on remarque quelques nuages grisâtres, puis la cornée prend un aspect *bleuté* et laiteux qui témoigne de l'extension de la lésion à toute son étendue : dans quelques cas, la cornée est tellement infiltrée qu'elle a une couleur lardacée. Avant cet

envahissement complet, on a pu voir l'iris, quelquefois sain, présenter souvent aussi des synéchies. Dans des cas absolument exceptionnels, la cornée subit une sorte de sphacèle central : ces cas constituent la variété maligne de la maladie (Abadie) et on ignore leurs relations possibles avec les *gommes* de la cornée. Après quelques semaines, des pinceaux de vaisseaux partis du limbe envahissent peu à peu la cornée (fig. 40). On doit se féliciter de leur apparition réparatrice et mal augurer d'une kératite parenchymateuse qui n'a de vascularisation à aucun moment de son évolution. La cornée se recouvre entièrement d'un voile vasculaire rougeâtre et le patient n'a plus que la perception lumineuse.

A part une iritis intense, les douleurs sont peu marquées : mais

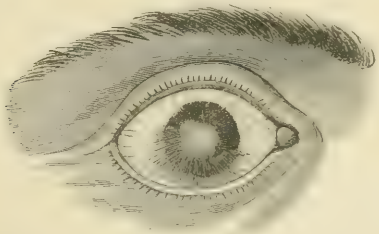

Fig. 40. — Kératite parenchymateuse au stade vasculaire.

il y a une photophobie extrême et un larmoiement permanent. Il peut y avoir une hypertonie passagère ou durable (Fuchs), bien que l'hypotonie soit la règle.

Enfin les vaisseaux disparaissent peu à peu, et la cornée recouvre par places sa transparence : le centre reste presque toujours la dernière partie opaque et les vaisseaux s'y rendent en traversant la périphérie redevenue transparente. Il reste pendant plusieurs années de très petits vaisseaux (Hirschberg) visibles avec une très forte loupe.

La marche diffère suivant l'intensité de la maladie, la bilatéralité simultanée ou successive des deux yeux, enfin l'âge des sujets, les lésions guérissant en général plus rapidement et plus complètement quand le sujet est *plus jeune*.

Les suites sont donc variables, et si dans les cas légers la restitution intégrale peut survenir, dans les cas moyens il reste de légers nuages, dans les cas graves de véritables leucomes centraux. Il y a même des kératites parenchymateuses, où le stade d'opacification s'accompagne d'irido-cyclites tellement intenses que l'iris vient adhérer complètement derrière la cornée aplatie, et que les yeux sont voués

à une *atrophie rapide*. A part ces cas désastreux, presque toujours le pronostic de la kératite parenchymateuse est *relativement bon*, et que les années suivantes apportent une *amélioration incessante*, alors qu'on croyait l'évolution de la maladie complètement terminée : mais la récidive est possible.

Étiologie [1]. — La maladie n'atteint guère que des sujets avant vingt ans : néanmoins on voit de temps à autre des sujets de vingt à vingt-cinq ans, et plus, en être attaqués, surtout dans le sexe féminin.

Il y a toujours une lésion générale comme cause de l'évolution de cette *kératite*. Avant le mémorable travail d'Hutchinson, on la rapportait à une foule d'affections diverses. La scrofule Mackenzie était la cause la plus généralement invoquée.

Hutchinson a eu l'énorme mérite de prouver que dans la très grande majorité des cas, la syphilis héréditaire est en jeu. De l'analyse de cent deux observations de kératite interstitielle typique, il fut même conduit « à considérer cette maladie comme une conséquence directe de la syphilis héréditaire et à affirmer qu'elle n'arrive que chez les enfants dont les deux parents ou l'un d'eux seulement a souffert de syphilis ». Panas, Förster et d'autres, ont cependant démontré que la kératite interstitielle n'est pas spécifique d'une manière absolue. Il est possible même que la syphilis n'agisse (Panas) qu'en dystrophiant le sujet. La syphilis acquise peut également donner exceptionnellement des kératites parenchymateuses, mais elles seraient souvent unilatérales (Haltenhoff, A. Trousseau), moins diffuses, et s'accompagneraient d'iritis et de choroïdites ; elles surviendraient en général dans les premières années de la syphilis.

Dans les kératites partielles signalées plus haut, un grand nombre d'infections générales, influenza, paludisme, etc., jouent *un rôle bien plus grand que la syphilis*. Gley, Rochon-Duvigneaud et nous-même avons montré que ces kératites parenchymateuses peuvent se développer chez des chiens privés de pancréas, de corps thyroïde, et d'autres auteurs les ont signalées chez de nombreux animaux, surtout en captivité et mal nourris.

Il est encore possible que certaines kératites diffuses reconnaissent une origine *tuberculeuse*, *gommeuse* ou même *sympathique*.

Anatomie pathologique. — D'après le petit nombre de cas examinés jusqu'ici, l'infiltration cellulaire est extrêmement abondante dans les couches postérieures et envahit quelquefois le tractus uvéal. Les vaisseaux néoformés siègent dans toutes les couches, mais particulièrement dans les couches moyennes et profondes. Très exceptionnellement, il survient de la sclérite antérieure et plus tard des ectasies de la sclérotique. (Fuchs.)

Diagnostic. — La maladie est facile à reconnaître, quand on a

[1] Gandar, Étiol. de la kérat. interst., thèse de Lyon, 1893.

éliminé les kératites panneuses dues au trachome ou au lymphatisme. Mais il faut déterminer l'étiologie et tâcher sans en informer le sujet et, sans qu'il soit toujours utile d'en informer sa famille, de découvrir s'il y a eu syphilis acquise ou héréditaire.

Pour la syphilis héréditaire, le nez aplati, le front olympien, l'ozène fréquent, la surdité, la forme des dents, d'autres accidents périoculaires blépharites, dacryocystites, périostites orbitaires, etc., la forme ogivale du palais, les polyadénites indurées, les lésions du tibia, les rhagades buccales, l'examen du voile du palais démontrant les perforations ou leurs cicatrices, tout cela est caractéristique. La polymortalité des enfants, les fausses couches fréquentes, le tabès ou d'autres affections d'étiologie souvent syphilitique chez les parents, les chorio-rétinites complètent le diagnostic de la source.

Mais d'autres fois, à part le lymphatisme, la goutte et le rhumatisme chronique, que l'on accusera du reste bien rarement, on ne trouvera aucune étiologie certaine et on admettra une cause générale dystrophique ou infectieuse acquise ou héréditaire, difficile à préciser.

Traitement. — *On ne peut pas juguler* l'évolution de la maladie, mais on doit s'efforcer de diminuer l'intensité et de hâter ses diverses phases.

A la première période, *avant* la vascularisation, les gâteaux d'ouate hydrophile trempés dans des infusions chaudes, et appliqués biquotidiennement pendant plusieurs heures, l'atropine (2 à 3 fois par jour), les conserves fumées, sont les seuls moyens locaux à employer. On se gardera de toute pommade et de toute intervention chirurgicale. Le traitement général par l'iodure (2 gr. par jour) sera institué : on peut aussi pratiquer des cures d'injections ou de frictions mercurielles, mais *rien ne démontre* qu'elles aient une efficacité supérieure à celle de l'iodure : un traitement alternant par les deux moyens est ce qu'il y a de plus justifié comme conduite thérapeutique. Les douches de vapeur remplaceront de temps à autre les compresses chaudes. On s'abstiendra du bandeau.

Le traitement *général* sera continué pendant toute la période inflammatoire de la maladie. A la période vasculaire, on arrêtera l'emploi des compresses chaudes, tout en instillant l'atropine. Des paracentèses et au besoin des sclérotomies lutteraient contre une hypertonie menaçante.

Dès le début de la disparition progressive des vaisseaux, l'usage de la pommade au bioxyde jaune est utile, mais on cessera l'iodure pendant son emploi.

Quand il s'agit d'activer la résorption des taies, les interventions chirurgicales sont *indiquées*, mais elles sont *désastreuses* avant cette période. Les injections sous-conjonctivales, la péritomie sanglante, la péritomie ignée sont *alors* recommandables. L'iridectomie et le

tatouage ne seront pratiqués, s'il y a lieu, que longtemps après, car la kératite marche pendant de longs mois vers la transparence, et ces opérations pourraient être prématurées.

Le quinquina, le fer, l'huile de foie de morue, seront joints à un régime substantiel et fortifiant.

Avant le traitement antisyphilitique alors qu'on n'avait point admis encore l'origine si souvent hérédo-syphilitique, ces kératites guérissaient cependant, en suivant les périodes connues. Le traitement actuel vise à restreindre le nombre des cas graves, éviter la fréquence des irido-cyclites, et diminuer la durée toujours longue de la maladie. Il n'empêche cependant pas la maladie d'*attaquer le second œil*.

KÉRATITE NEURO-PARALYTIQUE.

La kératite neuro-paralytique est consécutive à des altérations profondes du trijumeau.

Presque toujours, dans ces cas, l'altération du nerf se manifeste par une insensibilité complète de la cornée, souvent même de la conjonctive et des paupières.

Au point de vue clinique, la persistance de la sensibilité cornéenne n'est nullement pour faire rejeter une étiologie nerveuse dans bien des kératites. D'autre part, on observe des anesthésies du trijumeau qui restent stationnaires, sans aucune altération cornéenne pendant des années. Chez les tabétiques, M. E. Berger a signalé ces anesthésies persistantes de la cornée, et nous en avons constaté un cas des plus nets dans le service de M. Fournier.

C'est l'expérimentation sur l'animal qui a mis en lumière cette entité clinique bientôt retrouvée chez l'homme. Fodera et Mayo, Magendie (1822), Claude Bernard, ont démontré que la section du trijumeau *en avant* du ganglion de Gasser provoquait l'anesthésie cornéenne et la fonte fréquente de l'œil. La suture des paupières empêche quelquefois, mais non toujours, la nécrose cornéenne. Les différences profondes de la kératite neuro-paralytique et de la kératite lagophtalmique, la possibilité d'un hypopion primitif (Laborde, Panas démontrent qu'il y a une *dystrophie* ou une infection grave du *trijumeau*. Ajoutons que, dans le cas de zona, par exemple, la cornée peut se nécroser par kératite *névritique*, sans avoir entièrement perdu sa sensibilité. Il en est de même dans les cas de sections partielles du trijumeau. (Schiff.)

Le traumatisme joue cependant un rôle des plus nets, et il y a des cas où, l'*insensibilité durant depuis plusieurs années*, il a suffi d'un petit corps étranger cornéen, d'un grain de poussière, pour entraîner une fonte totale et rapide de la cornée insensible. Le refroidissement a également une influence marquée.

Symptomatologie. — La période de début est quelquefois précédée

de symptômes précurseurs importants. Indépendamment de ceux de la maladie générale ou de l'affection de voisinage (zona), il existe souvent de violentes douleurs névralgiques périorbitaires unilatérales. La lésion cornéenne siège plutôt vers les parties déclives, mais presque toujours l'*ensemble* de la cornée se trouble et se dépolit : l'œil est ordinairement *dur*. Chez un vieillard de quatre-vingt-deux ans, atteint d'une lésion cornéenne anesthésique, l'œil, très dur et *absolument insensible à la pression*, était le siège de vives douleurs glaucomateuses, que nous fîmes cesser pendant près de quinze jours par une seule paracentèse.

La kératite s'accompagne vite d'un hypopion plus ou moins abondant. Dans quelques cas même, *avant tout trouble cornéen*, se développe une violente iritis à hypopion, et les altérations cornéennes ne surviennent que *quelques jours après*. Généralement l'évolution est rapide ; la cornée se ramollit, et l'iris apparaît. Il y a là une destruction *gangréneuse*, un vrai mal perforant.

Un staphylome se constitue alors peu à peu. *Si on voit le malade à cette période*, la rapidité avec laquelle un ulcère de la cornée a pu arriver à un pareil désastre, met sur la voie le chirurgien qui constate l'anesthésie cornéenne.

Dans des cas exceptionnels, la lésion s'arrête sous l'*influence du traitement* : le leucome adhérent consécutif est justiciable d'une iridectomie.

Le *pronostic* de la kératite est donc particulièrement redoutable à cause de la *dénutrition fondamentale* du terrain.

La lésion est presque toujours *unilatérale* : néanmoins elle peut être *double* et l'on peut voir les deux yeux se perdre successivement à courte échéance. (Baudry, Deutschmann, A. Terson.)

La variété *syphilitique* de la maladie n'est qu'un accident de la syphilis *cérébro-spinale* par gomme ou névrite basilaire.

Diagnostic. — *Dans toute kératite* grave, s'il y a une rapidité insolite dans la marche des accidents, et *moins de douleurs* qu'une kératite ulcéreuse ordinaire n'en provoquerait, on examinera avec le plus grand soin la *sensibilité cornéenne* et *conjonctivale* avec un morceau de papier ou une barbe de plume. Même si elle n'est pas disparue complètement, il ne faut pas se presser de nier toute origine névritique. L'envahissement rapide de toute la cornée est aussi un bon signe, joint au *peu de chémosis* et de larmoiement qui l'accompagnent.

Dans certains cas, le malade se présentant avec une cornée staphylomateuse et une insensibilité kérato-conjonctivale, on sera appelé à faire le diagnostic *rétrospectif* du zona. On pourra se trouver en présence de cas *frustes*, où l'éruption cutanée a été discrète et où il y a eu cependant une kératite névritique plus ou moins grave. Il faudra rechercher avec grand soin les vestiges de cicatrices frontales unilatérales.

Pour le diagnostic étiologique, on éliminera, d'abord les cas *traumatiques* (fractures du crâne, fractures du maxillaire, élongation des branches du trijumeau, suppression du ganglion de Gasser). On examinera ensuite l'état des *nerfs crâniens* pour éviter la confusion avec une *kératite par lagophtalmie*. On fera la plus grande attention à l'état des paires motrices de l'œil, qui peuvent être concurremment paralysées, et on examinera, au *cours des paralysies oculaires*, la sensibilité kérato-conjonctivale. On analysera de plus les *urines* (*diabète*, albuminurie). La *syphilis* cérébro-spinale sera scrutée avec soin. Des lésions organiques cérébrales et spinales (embolies, hémorragies, ramollissement cérébral, tabès, etc.) peuvent également être en cause. Les tumeurs du cervelet s'accompagnent quelquefois d'iritis et aussi de kératite neuro-paralytique, du même côté (Vignol). De plus un grand nombre de causes d'infection générale seront recherchées (méningite cérébro-spinale épidémique, méningites de causes variées, fièvres éruptives, choléra, typhus).

A part la sénilité, le refroidissement et d'autres causes incertaines, on ne trouvera pas toujours d'étiologie franche.

La **kératomalacie**, avec fonte rapide, souvent double, de la cornée *chez les enfants*, au cours des fièvres éruptives, de la cachexie et du défaut d'hygiène, de l'athrepsie, pourrait reconnaître, d'après de grandes probabilités, une dystrophie nerveuse et générale prédisposant le terrain à une rapide destruction par les *microbes* surtout les streptocoques, et n'est peut-être qu'une variété voisine de la kératite neuro-paralytique. Le *xérosis héméralopique* l'accompagne souvent. (Voy. *Conjonctivite*.)

Traitement. — Le traitement *général* est *étiologique*. Particulièrement, dans la syphilis, la méthode des injections intramusculaires sera recommandée, car il faut frapper fort et vite.

Localement, le traitement sera *prophylactique* ou *curatif*. La prophylaxie consiste à préserver de tout traumatisme, de tout *refroidissement*, une cornée frappée d'anesthésie. Les onctions iodoformées, les conserves fumées, un bandage protecteur, dans certains cas la tarsorraphie médiane (Panas), sont recommandables, combinées à l'électrisation du trijumeau.

Quand l'affection est développée, on fera la paracentèse, dès qu'il y aura un hypopion abondant, et plus tard, l'iridectomie contre les adhérences iriennes. Nous l'avons pratiquée avec une cicatrisation parfaite, à une période relativement précoce. On emploiera des pommades antiseptiques avec *pansement occlusif*, sans cautérisation au thermocautère, et on fera, de bonne heure, la tarsorraphie médiane, qui peut absolument transformer l'état de l'œil.

COMPLICATIONS DES LÉSIONS CORNÉENNES.

On doit grouper en trois grands types cliniques et anatomo-pathologiques les opacités cornéennes : à chaque type correspondent des complications différentes.

D'abord, les opacités de la cornée, *sans ectasie appréciable de la membrane* et *sans adhérences iriennes*. Suivant leur épaisseur, les noms de *néphélion*, d'*albugo* et de *leucome* les désignent : elles sont quelquefois *congénitales*.

Le deuxième groupe renferme les taches cornéennes compliquées d'*adhérences* permanentes de l'iris enclavé. C'est le *leucome adhérent*, compliqué ou non de *fistule*.

Le troisième comprend les cornées entièrement ou presque *entièrement opaques*, avec *déformation*, *ectasie* conique ou globuleuse et souvent *hyperplasie* de la membrane cicatricielle (*staphylomes*).

Opacités non adhérentes. — Nous nous bornerons à rappeler le diagnostic *rétrospectif* des lésions dues à la *kératite interstitielle*, aux *kératites scrofuleuses*, aux *ulcères cornéens*, aux *sclérites*, aux *blépharites*. Quant aux opacités d'origine trachomateuse, blennorragique, diphtérique, elles sont en général beaucoup plus étendues, adhérentes ou staphylomateuses ; l'état souvent cicatriciel de la conjonctive, l'étendue de la lésion, la bilatéralité fréquente et l'étude attentive des antécédents, fixent rapidement le diagnostic.

Au point de vue visuel, les taches *peu opaques*, translucides, gênent le plus considérablement la vision et s'accompagnent d'un éblouissement très marqué (comme lorsqu'on regarde une lumière vive à travers un verre mal dépoli). Le tatouage, en *opacifiant* certaines taies, relève l'acuité visuelle, fait paradoxal, mais démontré aujourd'hui. Une iridectomie dans un but optique, pour un simple *néphélion*, ajouterait l'éblouissement considérable dû à la brèche irienne à celui attribuable au néphélion.

Le nystagmus et le strabisme, plus souvent convergent, accompagnent fréquemment les taies développées dans l'enfance. Souvent, peut-être à cause de violents et continuels efforts accommodatifs, une myopie progressive (G. Martin) se développe, à marche maligne et avec altérations du fond de l'œil.

La plus légère taie cornéenne peut être aggravée par des désordres ultérieurs hors de proportion avec son étendue.

Anatomie pathologique. — Les leucomes sont constitués par un véritable tissu cicatriciel épais, plus ou moins vascularisé et pouvant donner des *hémorragies intracornéennes*. Au niveau du tissu cicatriciel, l'épithélium proliféré pénètre dans les rugosités profondes et forme de pseudo cancroïdes, et des plaques épithéliales. De plus, des

lésions spéciales se développent (kératites chimiques), au sein des vieilles cicatrices cornéennes, telles que des dépôts calcaires (Bowman, Dixon), composés de phosphates et de carbonates, et surtout des boules colloïdes, hyalines (Wedl, Sæmisch). On ne les confondra pas avec des incrustations *plombiques* professionnelles ou dues à l'emploi toujours malencontreux de l'extrait de Saturne.

Nous donnons ci-dessous une de nos préparations de ces verrucosités, infiniment fréquentes, dans les anciens leucomes et staphylomes, aussi bien au sein de l'épithélium que dans la profondeur du

I

II



Fig. 41. — *a*, *b*, *c*, *d*, verrucosités hyalines.

tissu (fig. 41). A côté des taies acquises, il faut mentionner l'opacité spontanée connue sous le nom de *géronto-xon*, bien qu'elle survienne à tous les âges, sans qu'elle soit toujours en rapport avec une artério-sclérose précoce. La nature graisseuse que l'on a longtemps attribuée à cette dystrophie, comme à la pinguécula, est aujourd'hui démontrée comme hyaline (Fuchs); les plaies opératoires faites à ce niveau se cicatrisent fort bien.

Traitement. — On peut se proposer l'éclaircissement des *taies non adhérentes* qui n'ont pas une épaisseur trop considérable. On continuera les insufflations (calomel) et les massages avec des pommades.

irritantes (bioxyde jaune) tant qu'elles paraîtront produire une modification. D'innombrables collyres prétendus éclaircissants, dont on a exploité de mille manières l'effet hypothétique, ont été appliqués, soit au pinceau soit en instillations. On trouvera dans le *Recueil d'observations sur les yeux* de Pellier de Quengsy, et dans le *Manuel de l'oculiste* (Wenzel), l'exposé de ceux usités au XVIIIe siècle, et dans les livres de Weller et de Desmarres, ceux que le XIXe siècle a continués ou inaugurés.

Pour les cicatrices indélébiles superficielles, une idée mise en pratique de tout temps (Galien), les chirurgiens du XVIIIe siècle, Malgaigne a été d'abraser et d'enlever les parties opaques. Mais cette pratique est suivie d'une cicatrice plus opaque encore et d'un astigmatisme irrégulier plus accentué. On y recourra, par contre, dans les cas de *dépôts* dans la cornée (*kératites chimiques, hyalines*, etc.).

La révulsion par des pointes de feu conjonctivales et des injections sous-conjonctivales (Rothmund) mérite, au contraire, d'être plus souvent employée. Les cas qui résistent seront traités par la *péritomie* avec ablation circulaire d'un liséré conjonctival, sans cautérisation consécutive. Cette opération, souvent attribuée à Furnari, est décrite longuement par les oculistes du XVIIIe siècle, qui en relatent de bons effets.

M. Panas a fait remarquer que toute intervention dans le voisinage (iridectomie, paracentèse, strabotomie) a une notable influence éclaircissante.

Pellier, reprenant une méthode connue, paraît-il, déjà des Chinois et Japonais (Sprengel), pratiquait une sorte de drainage de l'œil, en introduisant un séton dans la cornée. Il est permis d'être sceptique sur les excellents résultats qu'il dit avoir obtenus.

Dans le cas d'opacités diffuses, le tatouage, en opacifiant la tache, *améliore* la vision. Mais le plus souvent il sera employé dans un but esthétique, et il rend, en particulier, les meilleurs services à nombre de sujets pauvres que leur leucome si ostensible éloigne de tout métier (ouvriers, employés, etc.). Déjà recommandée par les anciens qui pratiquaient même des tatouages colorés, reprise et vulgarisée par de Wecker, cette opération est une ressource précieuse. On la pratiquera, non avec une aiguille creuse, mais avec un faisceau d'aiguilles (Taylor). La cocaïne permet de bien supporter l'opération. *On évitera* de se servir de la pince à fixation, dont les mors, se chargeant d'encre, tatoueraient la conjonctive, et on fixera l'œil, en appuyant sur le cul-de-sac, avec un crochet à strabisme. Avec d'innombrables petits coups obliques d'aiguilles chargées d'une bouillie d'encre de Chine à peine détrempée, on dessine d'abord une pupille, puis un iris qui, pour ne pas être coloré, est cependant d'un effet des plus heureux. Les tatouages colorés sont à étudier de nouveau. Deux séances peuvent être nécessaires, et l'effet de l'opération

s'atténue avec les années. Mais il est si simple de la répéter et elle est toujours accueillie avec tant de joie par les malades, que cette objection n'a pas de valeur. Il est, par contre, bien plus important, pour éviter des réactions vives, quelquefois des deux yeux (Panas), de n'opérer, autant que possible, que des opacités *sans adhérence irienne*, ou de les détruire préalablement, si elles existent.

M. Baiardi a proposé de créer avec une aiguille à discission une petite cavité centrale dans l'épaisseur du leucome et d'y introduire la bouillie d'encre de Chine, mais ce procédé est peut-être plus dangereux.

L'électrisation et l'électrolyse (Adler) ont encore été employés comme éclaircissants.

A côté de ces diverses interventions, se placent les *iridectomies optiques*, en dedans et en bas, si on a le choix. On les fera aussi petites que possible : l'iridotomie précornéenne (de Vincentiis, Schöler) est de résultat trop aléatoire pour supplanter l'iridectomie.

Les fentes sténopéiques sont difficilement utilisables.

Leucomes adhérents. — L'adhérence permanente de l'iris dans une taie cornéenne, en unissant l'irido-choroïde et l'intérieur de l'œil aux infections extérieures, en même temps que des tractions continuelles s'exercent sur les membranes intra oculaires, suffit à *changer entièrement le pronostic* d'une tache de la cornée.

Les *complications* du leucome adhérent sont des plus importantes.

Le *glaucome* secondaire est une des plus fréquentes; la *réulcération*, la *perforation spontanée*, avec hémorragie expulsive (Morax, A. Terson), peuvent se produire. La *cataracte* et le *strabisme* coexistent fréquemment avec le leucome.

Mentionné brièvement par de Wecker, Leber, Abadie et Valude, le *phlegmon par leucome adhérent* a été largement étudié dans la thèse de Despagnet (1). Nous mentionnerons, depuis, le travail de Wagenmann, qui contient de précieux détails bactériologiques, et notre communication (2).

La panophtalmie survient sur des leucomes adhérents anciens, sans aucune cause appréciable d'infection générale, de voisinage ou traumatique. En quelques heures, la chambre antérieure se remplit de pus et la panophtalmie se déclare. Il s'agit dans presque tous les cas (Leber) d'une infection ectogène se produisant au niveau du tractus irien enclavé dans la cicatrice. L'infection par voie endogène, appelée vers l'œil par les tiraillements de l'iris enclavé, semble exceptionnelle.

Il se produit quelquefois plusieurs attaques d'iritis à hypopion avant la panophtalmie définitive. Enfin nous avons signalé l'observation probablement unique d'un malade atteint d'un double leu-

(1) Despagnet, thèse de Paris, 1887.
(2) A. Terson, Congrès opht. de Paris, 1895.

come adhérent ancien, ayant perdu en un mois les deux yeux par panophtalmie successive. Les microbes en cause sont les microbes pyogènes ordinaires, avec prédominance pour le pneumocoque.

Staphylomes. — Dans quelques cas, il s'agit de la variété de leucomes adhérents déjà étudiés, qui bombe et finit par former un *staphylome partiel.*

Le staphylome total de la cornée débute par un leucome adhérent total. La cornée, détruite en masse, comme dans le type blennorragique ou pseudo-membraneux grave, se réduit à quelques tractus désorganisés, que vient immédiatement doubler *tout l'iris* projeté en avant. De l'union et de la transformation des *deux* tissus, irien et cornéen, naît le staphylome total, qui bombe en masse à cause de la suppression totale de la filtration, la chambre antérieure étant remplacée par une *énorme chambre postérieure* rétro-staphylomateuse.

Fig. 42. — Staphylome de la cornée.

Extérieurement, la forme du staphylome, quelquefois conique, est plus ordinairement globuleuse (fig. 42). Dans des cas assez nombreux, il y a *hyperplasie* de ce tissu cicatriciel, à tel point que certains staphylomes ont pu pendre sur la joue (pseudo-tumeurs cornéennes).

Les autres parties de l'œil sont atteintes de lésions caractéristiques du *glaucome secondaire* et l'excavation papillaire est souvent très profonde.

Il y a cependant des cornées déformées, avec opacité complète, ayant une si bonne perception lumineuse, qu'on a pu penser à la greffe d'une cornée transparente.

TRAITEMENT DES LEUCOMES ADHÉRENTS ET DES STAPHYLOMES OPAQUES.

Il y a trois indications à remplir : 1° rendre, s'il se peut, la vision au malade ; 2° prévenir les complications infectieuses ou glaucomateuses ; 3° dissimuler la difformité apparente.

Dans les cas de *leucomes* laissant une *partie de la pupille libre*, une *iridectomie*, ou, si l'adhérence est minime, une corélysis antérieure par le procédé de Passavant, sont indiquées. Une *large* iridectomie est la seule opération nécessaire, si la pupille est entièrement adhérente. Si une cataracte se découvre alors, on agrandira la plaie d'un coup de ciseaux, et on extraira le cristallin opacifié.

Le *tatouage* et l'opération du *strabisme* seront pratiqués quelque temps après la destruction aussi complète que possible des adhérences iriennes.

S'il y a une tendance glaucomateuse, les sclérotomies, les iridectomies, et, à leur défaut, l'irido-sclérotomie, sont utiles et auraient également une action éclaircissantes des taches glaucomateuses (de Wecker). En cas de récidives, les ponctions équatoriales, l'ablation du leucome et même de toute la cornée, enfin l'énucléation, peuvent se succéder. Quelquefois l'ablation d'un petit staphylome partiel avec ou sans sutures est indiquée.

Au début du *phlegmon*, des cautérisations ignées du point irido-cornéen suppuré, des paracentèses et des injections sous-conjonctivales de sublimé, nous ont permis plusieurs fois d'empêcher la

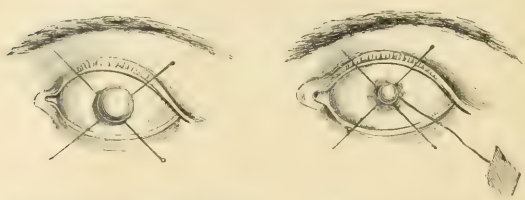

Implantation d'épingles dans le staphylome. Ligature du staphylome.

Fig. 13.

panophtalmie. Si celle-ci est déclarée, le globe oculaire étant encore bien fermé, l'*énucléation*, sans suture consécutive, sera pratiquée. Si l'*œil* est *déjà perforé*, l'ablation de la cornée et l'évacuation du pus vitréen sont seules recommandables.

S'il s'agit d'un staphylome total, on a employé, depuis Nuck et Woolhouse, des ponctions sclérales répétées pour diminuer le volume de l'œil. Excellent dans quelques cas, ce procédé expose d'autres fois à l'atrophie douloureuse de l'œil.

Les anciens Aétius, Paul d'Égine pratiquaient la résection simple du staphylome, sa ligature sur deux aiguilles posées en croix (fig. 13), ou avec une aiguille à double fil, la cautérisation chimique ou ignée, la mise en place d'un séton à travers l'œil.

Woolhouse pratiquait l'emboîtement des staphylomes (compression par une lame de plomb), que l'on pourrait actuellement remplacer par la *tarsorraphie*, au début de la tendance ectatique.

Actuellement la résection simple tend à être définitivement remplacée par la résection avec sutures empêchant le corps vitré de s'échapper ou de s'infecter largement. Knapp, de Wecker dégagent préalablement la conjonctive et viennent la suturer au-devant de l'ouverture béante de la *staphylectomie*, mais la conjonctive est bien mince pour protéger cette vaste plaie.

Critchett faisait pénétrer les aiguilles en plein corps ciliaire et

porter la résection en pleine sclérotique. Ce procédé dangereux (ophtalmie sympathique) est illogique, puisque la sclérotique est un tissu fibreux qui se cicatrise lentement et que la plaie, trop grande, ne se referme qu'avec large effusion du corps vitré. Ce procédé sera abandonné, bien que quelques livres récents le recommandent intégralement. Il est infiniment plus juste de faire porter la résection à la limite *cornéenne* du staphylome. La cornée se cicatrise mieux que la sclérotique ; on se trouve en avant de la région sympathisante et, avec des sutures cornéennes, on a une réunion *par première intention* en huit ou dix jours, ce qui est l'idéal. De plus, le moignon ne subit pas d'hypertonie consécutive. Le seul accident possible, mais rare, est une forte hémorragie intra-oculaire, mais, même dans ce cas, l'énucléation n'est pas nécessaire, et l'exentération la remplacera, surtout si l'on trouve des lésions profondes (ossifications, etc.).

M. Panas enlève ainsi le staphylome en respectant sa base d'implantation, et fait ensuite avec la pince à double mors des sutures de la partie béante.

On enlève les fils de soie du sixième au huitième jour. La coque d'émail sera appliquée le plus tôt possible. Le volume, la forme et la mobilité du moignon donnent une prothèse bien supérieure à celle de l'énucléation, et rendent même, surtout si l'on fait des résections partielles du staphylome, avec ou sans tatouage consécutif, cette prothèse négligeable, dans de rares cas. Il y a, à notre avis, intérêt à enlever *toujours* le cristallin, désormais inutile et dangereux. De plus, sa suppression délicate, par simple kystitomie, permet, en diminuant le volume total, de serrer les fils sans perte vitréenne trop forte.

Quant aux moyens destinés à rendre la vue dans ces cas, il faut reconnaître que la *trépanation* (E. Darwin, Bowman, de Wecker), le port d'une cornée de verre (Pellier de Quengsy, Nussbaum, E. Martin), la *kératoplastie* sous toutes ses formes (Reissenger, Desmarres, Panas), ne sont pas des moyens sur lesquels on puisse compter.

KÉRATOCONE.

Le kératocone est un staphylome *transparent*, pellucide (Taylor, Wardrop).

Symptômes. — Les symptômes fonctionnels attirent d'abord l'attention du malade : il devient myope, sans pouvoir remédier exactement à son défaut visuel par des verres concaves : les objets continuent à lui apparaître diffus, quelquefois multipliés (Weiss) et déformés.

De profil, on constate que la cornée forme un cône transparent (fig. 44); de face, ou avec l'éclairage oblique, on note dans tout

kératocone un peu ancien, un petit néphélion central, où la cornée, est tellement amincie qu'elle se déprime sous la pression d'une sonde. Mackensie, a observé la rupture traumatique du kératocone et même la guérison par cet heureux contretemps. En dehors de ces cas, l'affection augmente indéfiniment, avec des phases où la déformation s'accentue beaucoup plus vite.

La lésion est fréquemment bilatérale, à quelque temps d'intervalle.

On pratiquera d'abord la *skiascopie* qui, dans ce cas-là, reste une véritable kératoscopie et qui a été en partie l'origine de ce procédé d'examen, si l'on se reporte aux observations de Bowman. On ne confondra pas les ombres avec celles que pourrait donner le lenticone. On examinera ensuite comment l'image des *objets extérieurs* vient se *peindre* sur la cornée. Une flamme de bougie se rétrécit au centre de la cornée pour s'étaler et s'agrandir, *en sablier*, sur les parties périphériques. Avec le disque de Placido et celui qui est en général adapté à l'ophtalmomètre Javal et Schiötz, on obtient des images dont la signification est que, comme de Graefe l'avait dit, le kératocone ne serait pas un cône, mais une *hyperbole*.

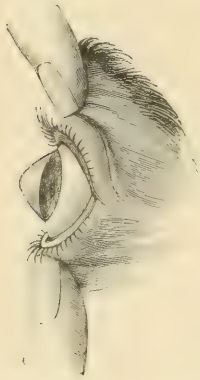

Fig. 41. — Kératocone.

Au point de vue thérapeutique, ces moyens aident à trouver le point où il faudra intervenir par une *iridectomie*.

Étiologie. — C'est surtout chez les jeunes sujets et les femmes avant la trentaine que se développe le kératocone qui peut atteindre plusieurs personnes de la même famille. On a constaté fréquemment dans cette affection, l'hérédité, des déformations crâniennes (*Spitzkopf*, von Ammon), des cataractes polaires et d'autres anomalies congénitales.

Les fatigues, la mauvaise alimentation, un état général défectueux et une constitution débile, jouent un rôle. Les affections cornéennes antérieures ne sont pour rien dans l'étiologie du vrai kératocone.

Nature de la maladie. — D'après Travers « l'affection réside dans une résorption de la substance interlamellaire, d'où amincissement et distension de la cornée » sous la pression intraoculaire. L'hypothèse d'une ulcération centrale entraînant le kératocone (Sichel) n'est nullement justifiée. Mackensie pensait à un trouble trophique, et c'est encore l'hypothèse la moins mauvaise, surtout si l'on admet, en combinant cette opinion à celle de Tweedy, qu'un arrêt de développement du centre de la cornée peut créer plus tard en cet endroit

un lieu de moindre résistance, tout comme la protubérance sclérale embryonnaire pour la myopie.

Les examens anatomiques (Hulke, Rampoldi, Treitel, Brailey) ne sont pas d'accord, les uns mentionnant ou la lésion de la membrane de Descemet, les autres la trouvant relativement saine. En plus de l'amincissement de la cornée, on constate une agglomération de cellules migratrices du côté de l'infiltration centrale.

En piquant obliquement le centre de la cornée par l'intérieur de la chambre antérieure avec une aiguille on produit (His, Panas) un kératocone *passager* chez les animaux, essentiellement différent du kératocone spontané.

Traitement. — Le traitement *optique* comprend l'application de verres *concaves*, de verres cylindro-concaves et hyperboliques, de verres coniques, de fentes sténopéiques qui ne satisfont guère les malades.

On a fait dans ces dernières années, une certaine réputation aux verres de *contact*, proposés par J. Herschell, repris par Fick, Kalt, Sulzer (1).

Les inconvénients qui résultent de l'emploi de ces verres, rapidement troublés par l'amas de larmes et de débris cellulaires derrière la coque, supplice de Tantale qui replonge périodiquement le patient dans les ennuis de son état habituel, ont empêché ces moyens de se généraliser suffisamment parmi les intéressés. Aussi le traitement *chirurgical* reste-t-il souvent la seule ressource : peut-être au début, la tarsorraphie, difficilement acceptée du reste, aurait-elle un rôle excellent de compression élastique permanente.

Contre la taie centrale, on a fait l'iridectomie optique, un instant remplacée par l'enclavement opératoire de l'iris (iridodésis). L'iridotomie est d'une exécution plus incertaine qu'une étroite *iridectomie* que l'on combine au *tatouage*. (De Wecker.

La *compression ouatée* (Demours, Desmarres) combinée aux myotiques (Weber, Panas) et à la paracentèse, donne quelquefois de bons résultats (2) et doit d'abord être essayée.

Les *ablations de lambeaux cornéens* (Bader) sont plus dangereuses que le curettage central, ou plutôt *paracentral*, uni à la *cautérisation au nitrate* (de Graefe, Meyer), ou surtout que la *cautérisation ignée*, *opération de choix*. Ces opérations sont ordinairement suivies de l'iridectomie.

L'*extraction du cristallin transparent* a été employée (Adams) à la suite d'un beau résultat d'extraction de cataracte chez une malade atteinte de kératocone et constitue, comme pour le lenticone peut-être, une méthode sur laquelle il y aurait lieu de revenir.

1) Sulzer, *Soc. franç. d'opht.*, 1894.
2) Panas, *Arch. d'opht.*, 1885.

KÉRATOGLOBE.

Au lieu de prendre une forme essentiellement conique, la cornée peut se distendre régulièrement kératoglobe (fig. 45).

Fig. 45. — Kératoglobe.

Dans le plus grand nombre des cas, l'agrandissement globuleux de la cornée fait partie de la distension glaucomateuse générale de l'œil infantile, connue sous le nom de buphtalmie. Voy. *Glaucome*.

Dans des cas exceptionnels et même chez des adultes, la cornée prend cependant la forme globuleuse, sans complication de phénomènes glaucomateux. (Terson père.)

TUMEURS.

Dans l'immense majorité des cas, la cornée n'est envahie que secondairement par des néoplasmes venus du limbe (épithéliomas), ou du reste de la conjonctive (sarcomes).

Fig. 46. — Myxome de la cornée (Mitvalsky).

On a cependant décrit des tumeurs cornéennes primitives, carcinomes (Stellwag, Galezowski), sarcomes (Rumschewitch, J. Panas). Les fibromes (Silex, Benson, Falchi) et les fibro-myxomes (Simon, Mitvalsky) paraissent se développer à peu près toujours sur des cornées atteintes d'anciennes cicatrices et acquièrent un volume assez considérable (fig. 46).

On ne négligera jamais de pratiquer l'examen histologique et bactériologique de ces tumeurs primitives de la cornée, pour éviter de les confondre avec la *tuberculose* ou la *lèpre*.

V

MALADIES DE LA SCLÉROTIQUE

La sclérotique est atteinte de lésions *primitives* et de lésions *secondaires*. Ces dernières sont des lésions concomitantes, telles que les perforations par des tumeurs, des infections intra-oculaires et exceptionnellement extra-oculaires, comme les gommes épisclérales. Quant aux inflammations sclérales unies à certaines choroïdites antérieures, postérieures (*scléro-choroïdites*), elles doivent être placées ici, et non aux choroïdites, car l'inflammation sclérale y revêt des caractères cliniques et anatomo-pathologiques absolument particuliers, et le rôle de la choroïde est secondaire. Les lésions primitives de la sclérotique sont peu nombreuses, à cause de la structure fibreuse et de la vascularité restreinte de cette membrane.

Les traumatismes, très importants, seront décrits avec les traumatismes du globe. Les sclérites par propagation d'infection opératoire (strabisme, extraction de cataracte) ont la même pathogénie.

Nous examinerons successivement l'*épisclérite*, les *sclérites*, les *lésions syphilitiques*, *tuberculeuses* et *lépreuses de la sclérotique*.

Épisclérite. — Le bouton d'épisclérite a pour caractères essentiels d'être souvent unique, rarement multiple et bilatéral, de couleur rouge jaunâtre, assez rapproché de la cornée, en général placé sur les parties sclérales que les paupières découvrent constamment. La base large et adhérente, l'absence de sécrétion conjonctivale, quelquefois une légère opacité cornéenne correspondante, tels sont les principaux symptômes de la maladie. Il est bien rare que les douleurs soient très intenses. L'évolution est chronique : le bouton s'affaisse peu à peu et disparaît ordinairement sans trace, ou en laissant une petite tache grisâtre, sans staphylome. D'autres fois, des récidives se produisent de place en place et peuvent successivement faire le tour de la cornée. Il est extrêmement rare l'épisclérite gommeuse que la petite saillie épisclérale s'ulcère : au contraire, elle reste presque toujours indolore, n'entraînant que peu ou pas de rougeur du reste de la conjonctive. Dans des cas assez différents de l'épisclérite vraie, et qui rentrent dans la scléro choroïdite antérieure, la sclérotique se prend sur une large étendue, avec apparition de plusieurs boutons, et l'iris et la choroïde participent d'une façon avérée à l'inflammation. Les complications glaucomateuses sont absolument exceptionnelles dans l'épisclérite, qui, presque toujours, laisse la vision dans un état satisfaisant. Il faut souvent des mois pour que l'épisclérite, abandonnée à elle-même, s'éteigne complètement.

On la trouvera plus souvent chez l'adulte et chez la femme, plutôt chez les arthritiques, très rarement dans le rhumatisme articulaire aigu. (Demicheri.)

On ne confondra pas l'épisclérite avec diverses lésions de la conjonctive.

La *pinguécula* pourrait en imposer, sur un œil enflammé. Mais la couleur blanchâtre de la saillie juxtacornéenne, le siège, surtout interne, aux extrémités du diamètre horizontal de la cornée, la symétrie fréquente, la feront reconnaître.

Dans la *conjonctivite pustuleuse*, les pustules sont ordinairement à cheval sur le limbe, la photophobie est intense, la sécrétion lacrymale exagérée. Enfin il s'agit presque toujours d'enfants ou de jeunes sujets.

Les *végétations conjonctivales à recrudescence printanière* (soi-disant catarrhe printanier), pourraient tromper dans leurs cas atypiques : à petites tumeurs assez dures, bien localisées, n'entraînant que peu ou pas de réaction conjonctivale, placées au niveau du limbe et empiétant sur la cornée qu'elles surplombent, mais qu'elles recouvrent peu à peu sans la pénétrer. Leur couleur caractéristique est *gris rosé*. Plus ordinairement, c'est dans la partie supérieure du limbe qu'on les trouvera, et, en relevant la paupière, on remarquera quelquefois d'autres végétations sur sa face conjonctivale. La maladie dure des années. Le diagnostic, on le voit, se base sur de nombreuses différences avec l'épisclérite.

Les *papules syphilitiques* de la conjonctive simulent l'épisclérite : mais il y en a presque toujours un certain nombre ; elles sont mobiles avec la conjonctive et coïncident avec l'éruption cutanée.

Enfin les poussées conjonctivales de certaines dermatoses *érythème polymorphe* constituent de volumineuses papules souvent bilatérales, mais disparaissant spontanément après quelques jours : l'éruption cutanée préliminaire prévient l'erreur.

Les lésions *lépreuses épisclérales* succèdent par continuité aux lésions palpébrales et conjonctivales.

Une fois les complications constatées, s'il y en a (sclérite profonde, kérato-iritis, choroïdite), on cherchera la cause de l'épisclérite, maladie à substratum avant tout général.

D'abord la diathèse arthritique ; la *syphilis* peut être plus fréquemment en jeu qu'on ne le croit ; la scrofule ; enfin, diverses infections lentes qui peuvent avoir un rapport éloigné avec la maladie intoxications digestives, etc., etc.

Le **traitement** est général et local.

Traitement général. — Quand on trouve la syphilis dans les antécédents du malade, le traitement spécial sera prescrit dans les conditions habituelles.

Si le rhumatisme est en jeu, le salicylate de soude ou de lithine, à la dose de 1 à 3 grammes, sera continué longtemps.

La colchicine (Abadie, Darier), employée en granules de 1 milligramme (3 à 4 par jour), paraît donner quelques améliorations chez les goutteux, mais elle est très infidèle dans les autres cas. En général, les sudations prolongées (drap mouillé — pas de pilocarpine) rendront des services.

Il faudra régulariser toutes les fonctions, en particulier les fonctions digestives, et, dans les cas graves et torpides, une cure d'eaux minérales, alcalines ou arsenicales, sera utile ; les précautions hygiéniques (séjour à l'abri de toute humidité, frictions cutanées, etc.) sont nécessaires.

Le TRAITEMENT LOCAL (massage au bioxyde jaune, tous les deux jours, douches chaudes et pulvérisations, bains électriques), a été très diversement apprécié, et, pour certains, il serait inutile. M. de Wecker, dans les cas chroniques, ajoute de temps à autre de légères cautérisations galvaniques le long des parties cornéennes opaques, et on en a même fait en avant de la sclérose cornéenne, sous prétexte de l'empêcher d'avancer.

S'il y a de l'iritis, on se servira, au lieu d'atropine, dont l'emploi constant prédisposerait au glaucome, de cocaïne et d'un collyre de bromhydrate de scopolamine à 1 p. 500, qui peut donner une dilatation prolongée pendant des semaines, sans la moindre élévation de pression, avec une sédation remarquable des douleurs. Il suffit d'en instiller une fois tous les jours. Le bandeau sera porté, mais non d'une façon continue, à moins de vives douleurs.

On ouvrira rarement la coque conjonctivale du bouton épisclérat, l'exposant à des infections externes. L'épisclérite, contrairement à ce qu'on penserait *a priori*, s'aggrave plutôt par les abrasions et scarifications. Quelques pointes de feu seront cependant pratiquées, si les boutons s'accroissent ou font le tour de la cornée.

En dehors de l'*électrolyse* qu'on devrait essayer systématiquement dans les cas rebelles, on pourra aussi faire sous la cocaïne, des *injections sous-conjonctivales* de sublimé à un millième, deux à trois gouttes, en plein bouton épisclérat, avec une seringue stérilisée. Ce traitement, entre les mains de H. Snellen, Gallemaerts, Terson père, Gepner, a donné quelquefois de bons résultats et est à essayer généralement dans les épisclérites et les sclérites non accompagnées d'iritis. Il semble qu'il y ait là une action antiseptique ou sclérogène, qui amènerait avec une grande rapidité la disparition de la vascularisation et de l'inflammation. On répétera les injections tous les quatre à cinq jours, quand la réaction opératoire sera tombée, et chaque fois sur un point opposé du bouton. On s'abstiendra de donner en même temps de l'iodure, à cause des combinaisons qui pourraient provoquer une escarre conjonctivale.

A côté des épisclérites, on a signalé des *abcès sous-conjonctivaux*

et des *nodules inflammatoires* contenant des corps étrangers (coques de graines, etc.), qui pourraient jusqu'à un certain point ressembler à l'épisclérite.

La *lèpre* donne des boutons volumineux qui envahissent l'épisclère, et sont consécutifs à des lésions lépreuses voisines.

La *tuberculose* de la sclérotique peut suivre celle de la conjonctive, cependant il semble y avoir eu (Müller) une néoformation tuberculeuse primitive. On conçoit combien, dans ces cas-là, il serait facile de confondre avec une saillie sclérale accompagnant une tuberculose du corps ciliaire perforant, ce qu'un examen soigneux permettra d'élucider.

Les *gommes* épisclérales sont de connaissance récente et l'on a cru longtemps (Vallez) que la sclérotique n'était pas atteinte par la syphilis. Néanmoins Coccius et Jacobson pensèrent à la possibilité d'une épisclérite syphilitique. De Wecker et Mooren ont rapporté les premières observations certaines. Il faut signaler les cas d'Estländer, Brière, Higgens, Alexander, Saint-Martin, Panas et Fromaget (1). Mentionnons encore la thèse récente de Larroque (2). Actuellement la lésion est bien connue.

Ces gommes se développent surtout chez l'adulte et sont tantôt tertiaires tardives, tantôt tertiaires précoces (Faguet). Elles coexistent souvent avec des lésions syphilitiques graves du reste du corps, avec des iritis et des choroïdites. Elles ont pu être précédées de l'apparition de gommes palpébrales. (Caudron.)

Uniques ou multiples, on a pu exceptionnellement les voir se développer sur les deux yeux. (Faguet.)

La néoformation est de la grosseur d'une petite lentille à celle d'une petite noisette. La forme est assez régulièrement arrondie, et, à part des cas très rares, la lésion adhère intimement à l'épisclère : peut-être se développe-t-elle aussi dans le tissu conjonctival lui-même. Certains auteurs admettent (Andrews) que la sclérotique ulcérée peut être perforée complètement, avec hernie de l'uvée. Mais, si la gomme est traitée énergiquement, on évitera la perforation et même l'ulcération, et il ne restera qu'un amincissement grisâtre de la sclérotique avec une petite cicatrice conjonctivale.

Le *diagnostic* se fera à deux périodes différentes. Quand il n'y a pas d'ulcération, on ne confondra pas la tumeur avec les diverses productions que nous avons déjà mentionnées au diagnostic de l'épisclérite. On est étonné qu'on ait pu confondre une gomme épisclérale avec un épithélioma du limbe. On évitera, par un examen rigoureux de l'intérieur de l'œil, la confusion avec une gomme du corps ciliaire perforant la sclérotique et s'évacuant sous la conjonctive, et on ne se laissera pas induire en erreur par les iritis qui peuvent accompagner une gomme épisclérale.

(1) Fromaget, *Ann. d'oculist.*, 1894.
(2) Larroque et Boyard, thèses de Paris, 1896.

Quand il y a une ulcération, on évitera la même confusion avec la gomme ciliaire, par l'étude des antécédents. Il en serait de même en présence d'un chancre induré, d'un lupus, d'une tuberculose primitive, ou d'un épithélioma conjonctival ulcéré.

Le *traitement* mercuriel, qui a toujours donné ici d'excellents résultats, sera employé sous forme de frictions ou mieux d'injections intramusculaires quotidiennes d'huile biiodurée (Panas). On pourra donner l'iodure alternativement. Si la lésion résiste, on recourra aux injections intramusculaires de calomel, en cessant l'iodure. En somme, ce traitement est le même que celui des gommes du corps ciliaire et de la syphilis cérébrale et oculaire. On se gardera d'y ajouter les injections sous-conjonctivales.

Sclérites. — A côté des épisclérites et des sclérites localisées (scléro-choroïdites), il existe des inflammations diffuses de la sclérotique se développant généralement sous l'influence du rhumatisme. (Fano, Galezowski, Renaud (1), Privé, Fuchs, Rochon-Duvigneaud et Largeau (2), l'ont successivement décrite. L'affection a été aussi appelée périsclérite. Avant les auteurs que nous venons de citer, d'autres plus anciens, avaient déjà observé la maladie. (White-Cooper, Middlemore.)

C'est à peu près toujours chez des rhumatisants et sous l'influence du froid humide, prolongé ou momentané, que l'affection se développe. Galezowski en a signalé un cas au cours d'un *rhumatisme blennorragique*.

Elle est annoncée par de vives douleurs, spontanées et à la pression, durant nuit et jour avec une intensité extrême. La sclérotique est d'une couleur mauve dans presque toute son étendue, bien que la lésion soit plus marquée par places. C'est vraiment l'*ophtalmie sous-conjonctivale* (von Ammon). Il peut y avoir du chémosis, mais alors il y a complication de ténonite (Galezowski). Il n'y a aucune lésion des membranes profondes et la vision reste normale. L'affection dure souvent longtemps et récidive fréquemment. Néanmoins elle peut être fugace (Fuchs), et nous en avons vu un cas particulièrement douloureux chez un étudiant en médecine, où l'affection a atteint successivement les deux yeux, en durant à peu près quinze jours pour chacun, et a disparu, sans laisser de traces.

Il s'agit donc d'une affection *essentiellement* différente de la scléro-choroïdite avec staphylomes consécutifs. La maladie siège dans les couches superficielles de la sclérotique, et on conçoit qu'elle ait des rapports immédiats avec la ténonite, qui en diffère cependant par l'immobilité de l'œil qu'elle entraîne. Mais, dans la scléro-ténonite, il s'agit bien en somme d'une arthrite rhumatismale de l'œil, comme siège et étiologie.

1 Renaud, Essai sur la sclérotite rhumatismale, thèse de Paris, 1876.
2 Largeau, De la sclérite rhumatismale diffuse, thèse de Paris, 1890.

On ne pourrait confondre la sclérite diffuse qu'avec une iritis au début, et, dans le doute, on instillera de l'atropine, utile même au cours de la sclérite.

En plus du traitement régulier par le salicylate de soude (2 à 4 gr.), l'antipyrine, le traitement par la chaleur (compresses chaudes, cataplasmes), la révulsion à la tempe seront employés; la morphine sera souvent nécessaire.

L'iodure à petites doses, l'arsenic, les eaux minérales alcalines et arsenicales seront recommandés pour éviter les récidives.

Scléro-choroïdites. — La *scléro-choroïdite* peut siéger en avant, à l'équateur ou en arrière. L'aspect si spécial de l'inflammation parenchymateuse de la sclérotique et de ses ectasies consécutives donne à cette infection encore inconnue dans ses causes une physionomie absolument distincte.

Scléro-choroïdite antérieure. — On constate l'évolution d'une rougeur en plaque arrivant jusqu'au limbe : cette rougeur présente la vascularisation profonde des sclérites : on peut voir plusieurs foyers évoluer en même temps sur le même œil (fig. 47). Il est rare que des boutons d'épisclérite, viennent compliquer la maladie. La cornée devient peu à peu grisâtre dans le voisinage de la lésion sclérale, et l'on constate de la sclérose cornéenne, avec quelquefois de véritables érosions, mais qui ne tournent pas à l'ulcération profonde. Quelquefois un point central de sclérose se forme simultanément.

Une légère iritis accompagne souvent les lésions scléro-cornéennes.

Les rechutes sont fréquentes, et les malades ont de rares intervalles de calme, où la rougeur disparaît pendant quelques semaines. Une large tache grisâtre peu vascularisée reste la seule marque, avec la sclérose cornéenne, de l'affection chronique. Puis les douleurs sourdes reparaissent, et une nouvelle plaque d'inflammation vient compliquer la première, sur laquelle elle empiète. Finalement les staphylomes surviennent, l'œil devient volumineux, déformé par la cicatrice sclérale péricornéenne, et impropre à la vision : le tonus s'élève, et on peut constater une excavation glaucomateuse.

Dans quelques cas, la sclérose cornéenne périphérique est régulièrement circulaire, et elle entraîne peu à peu la conjonctive. On voit des cas où seul un petit espace central transparent subsiste sur la cornée, tout le reste étant recouvert d'une sorte d'envahissement du limbe par la conjonctive, l'œil ressemblant des deux côtés à un œuf rouge avec un espace cornéen libre ne dépassant pas l'étendue de la pupille à l'état de moyenne dilatation.

L'affection suit donc, avec des intermittences, une marche lentement fatale.

L'affection débute le plus souvent après la puberté, et chez les femmes, on trouve presque toujours des troubles menstruels, l'aménorrée et la dysménorrée, mais il y a là au moins autant une coïncidence

de deux manifestations d'un mauvais état général qu'une relation de cause à effet. Nous avons aussi observé chez ces malades des gastrites et des troubles intestinaux, mais le traitement approprié fait par des spécialistes ne nous a pas toujours paru modifier l'état de l'œil. L'arthritisme, la ménopause, le rhumatisme chronique, la scrofule, l'hérédo-syphilis, sont des causes incertaines.

On essayera successivement les pointes de feu scléroticales, le pansement occlusif iodoformé, les injections sous-conjonctivales, les mydriatiques, l'iodure de potassium, les injections d'huile biiodurée, la colchicine, les salicylates, l'arsenic, mais nous avons pu

Fig. 47. — Scléro-choroïdite antérieure.

nous assurer de l'insuccès fréquent de ces divers médicaments. On tonifiera les malades et on n'hésitera pas à les envoyer aux eaux minérales. L'iridectomie, la péritomie, peuvent être indiquées, s'il y a des lésions cornéennes progressives et étendues. Plus tard, le traitement est celui des ectasies sclérales. On a recommandé récemment l'électrolyse. (Bourgeois.)

Sclérо-choroïdite postérieure. — Elle constitue l'accompagnement obligé des myopies malignes, des lésions du corps vitré et des lésions rétiniennes. Le fond de l'œil, celui de la myopie élevée, témoigne de la déformation de tout l'hémisphère postérieur de l'œil, avec distension, et atrophie progressive de la choroïde au côté temporal, puis tout autour de la papille, excavation de la sclérotique (staphylome postérieur), tiraillement et obliquité caractéristique des vaisseaux. Plus tard, de larges plaques de choroïdite disséminée accompagnent l'atrophie péripapillaire. Ces yeux sont en général hypotones, bien que le glaucome simple puisse survenir chez les myopes.

Le TRAITEMENT est le même que pour la sclérо-choroïdite antérieure, moins les moyens locaux. On usera largement du *bromure* combiné à l'*iodure*, qui nous a donné d'assez grandes améliorations, et on mettra l'œil au repos pour la vision de près par une instillation quotidienne d'atropine et le port de verres teintés. L'électrisation a été

prônée pour l'éclaircissement du corps vitré, mais on l'abandonnera assez vite, si elle se montre absolument inefficace, et même intolérable aux myopes, souvent particulièrement nerveux et hypocondriaques. Il en est de même des injections sous-conjonctivales de sublimé.

Staphylomes sclérotícaux. — Les ectasies de la sclérotique sont *partielles* ou *totales*.

L'ectasie *totale* se confond avec la distension générale de l'œil et de la cornée (kératoglobe), et avec la déformation glaucomateuse des yeux infantiles connu sous le nom de *buphtalmie* ou d'hydrophtalmie, variété de glaucome.

L'ectasie *partielle* résulte d'une affection locale de la sclérotique. Les staphylomes scléraux *antérieurs* constituent autant de bosselures entourant la cornée et qui, dans les cas extrêmes, peuvent acquérir le volume d'un grain de raisin et empêcher l'occlusion des paupières. Ces bosselures ont une couleur sombre, due à l'extrême amincissement de la sclérotique, que l'on déprime avec un stylet ; la tension est augmentée, mais l'œil n'est jamais très dur, à cause de l'élasticité et peut-être d'une certaine filtration des ectasies.

Au niveau du staphylome, la sclérotique est réduite à un tissu extrêmement mince, à la suite de l'absorption du tissu, consécutive à l'inflammation et à l'érosion des couches internes (Czermak), qui se rétractent ensuite sur les bords de la déchirure. Le pigment uvéal est presque le seul reste de la membrane irido-choroïdienne, complètement atrophiée à ce niveau.

On distingue des staphylomes *ciliaires* francs, des staphylomes *intercalaires* et *équatoriaux*. Le staphylome ciliaire correspond à la sclérotique du corps ciliaire. Le staphylome *intercalaire* se développe *en avant* du corps ciliaire et est tapissé par la racine de l'iris atrophiée et complètement adhérente à la scléro-cornée. D'après Fuchs, on distingue extérieurement le staphylome intercalaire en ce que les vaisseaux ciliaires antérieurs émergent de son bord postérieur, alors que, dans le staphylome ciliaire, ils apparaissent au niveau du bord antérieur de l'ectasie.

Ces divers staphylomes, susceptibles de rupture traumatique, s'accompagnent souvent d'irido-dialyse, de luxations du cristallin ; d'une façon générale, le fond de l'œil et l'appareil rétino-optique présentent les lésions anatomo-pathologiques du glaucome.

Les staphylomes *postérieurs*, qui peuvent reconnaître comme cause prédisposante la protubérance fœtale (von Ammon), ont été signalés d'abord par Scarpa, et leurs lésions histologiques particulièrement bien décrites par Weiss.

Traitement. — On luttera contre le processus glaucomateux, tant que la vision subsiste, par des iridectomies et non par des sclérotomies antérieures, puis par des sclérotomies *équatoriales* répétées, si la vision est perdue et si un état glaucomateux douloureux persiste.

M. Galezowski a pratiqué, après avoir passé des aiguilles courbes enfilées de soie dans la base de la déformation pédiculée, l'ablation des staphylomes ; mais on ne saurait éviter une perte assez forte du corps vitré. Dans quelques cas, on peut enlever la cornée, voir Panas les staphylomes scléraux volumineux s'affaisser pour ne plus reparaître, et le moignon offrir l'occasion d'une prothèse bien mobile. On s'inspirera avant tout, dans chaque cas particulier, de la tension, du degré de perception lumineuse, du volume de l'œil, de l'âge et des conditions d'existence du malade.

Hyperplasies. — Dans un certain nombre de cas, sous le nom de sclérite hyperplasique, on a décrit des inflammations parenchymateuses de la sclérotique encore mal définies. Dans un certain nombre de cas, les lésions n'étaient pas généralisées, et siégeaient tantôt sur la partie antérieure très épaissie, tantôt dans la région postérieure. L'altération est quelquefois si marquée, que l'œil augmente de volume, la cornée s'opacifie et que les mamelons existant sur la sclérotique peuvent faire supposer une tumeur intra-oculaire et provoquer l'énucléation (Gayet, Schöbl). Cette question nécessite de nouvelles observations : celles déjà signalées sont relatées dans le *Traité* de M. Panas.

Dans un cas plus récent observé par H. Coppez (1), des productions lymphadéniques existaient dans l'épaisseur même de la sclérotique.

Rappelons, à côté de ces cas si curieux dont l'histoire est à peine commencée, l'hypertrophie de la sclérotique siégeant au niveau de corps étrangers et dans les vieux moignons atrophiés, et la possibilité d'une ossification partielle de la sclérotique.

Pigmentation anormale. — Il existe une pigmentation anormale de la sclérotique chez certains sujets habitant les régions méridionales ou équatoriales (peuples latins, nègres). Dans des cas exceptionnels, la coloration est si diffuse que la sclérotique prend une teinte violacée, tirant sur le noir (cyanose du bulbe, Liebreich). La lésion est ordinairement unilatérale ; elle peut coexister avec une pigmentation très intense de l'iris et du fond de l'œil. MM. Terson père et Clavelier (2) en ont observé un cas et réuni dix-neuf observations. Les plus remarquables sont celles (Hulke, Schöler, Hirschberg, Collins, Martens) où il existait en même temps un sarcome choroïdien ou une tumeur du nerf optique. Les sujets porteurs de mélanose sclérale seraient donc (Hirschberg) prédisposés aux tumeurs pigmentées. On sait la fréquence de la dégénérescence néoplasique des nævi. Il faut cependant reconnaître que, dans les cas signalés de tumeurs du corps ciliaire en coexistence avec des taches sclérales congénitales, il n'y avait point de communication entre les lits de cellules profondes et superficielles. Le diagnostic se fera avec les

(1) H. Coppez, *Arch. d'opht.*, 1895.
(2) Clavelier, *Arch. méd. de Toulouse*, 1895.

taches consécutives aux sclérites et surtout avec la propagation sous-conjonctivale d'un sarcome intra-oculaire.

La sclérotique ne paraît guère pouvoir être le siège de tumeurs primitives, mais on sait que les tumeurs intra-oculaires la traversent souvent et que, d'autre part, d'une façon infiniment rare, les tumeurs de la conjonctive s'infiltrent dans son tissu (Lagrange) au niveau de sa jonction avec la cornée.

VI

MALADIES DE L'IRIS ET DE LA CHOROÏDE

L'iris, le corps ciliaire et la choroïde peuvent être séparément malades : mais presque toujours l'iris et le corps ciliaire sont pris simultanément, à un degré souvent inégal : il y a alors une *irido-cyclite*. D'autres fois, la choroïde est seule atteinte (*choroïdite*). Dans des cas plus rares que la lecture des classiques ne le ferait supposer, il y a une *irido-choroïdite*. La séparation relative des deux circulations artérielles, irido-ciliaire et choroïdienne, explique en partie ces divisions *cliniques* et anatomo-pathologiques. Dans des cas exceptionnels, il est même possible que la couche profonde pigmentaire, l'*uvée*, soit presque seule malade (uvéite).

Mais, à côté des *irido-cyclites* dont la forme *granulomateuse* doit être soigneusement décrite, et des *choroïdites*, nous insisterons sur deux variétés de suppurations intra-oculaires qui dépassent rapidement la membrane irido-choroïdienne pour envahir la rétine et le corps vitré. La première est la *panophtalmie* par irido-cyclite suppurée : la seconde siège d'emblée, par endo-infection, dans la choroïde et surtout la rétine et le corps vitré : il s'agit d'une *chorio-rétino-hyalite* suppurée.

Après avoir étudié les suites des irido-choroïdites graves (atrophie du globe, ossification, etc.), nous passerons en revue les *troubles fonctionnels*, les *anomalies congénitales* et les *opérations sur l'iris*.

IRITIS ET IRIDO-CYCLITES.

Les irido-cyclites sont désignées du nom d'*iritis*, lorsque l'inflammation irienne est la seule bien visible. Mais, dans l'immense majorité des cas, le corps ciliaire prend une certaine part au processus morbide.

L'occlusion de la pupille était connue des anciens. Néanmoins la description spéciale de l'iritis est relativement récente, les notions cliniques antérieures manquant de précision.

C'est à Schmidt (1801) et à l'école de Beer que l'on doit la différenciation définitive de l'iritis et des autres ophtalmies.

Étiologie. — L'étiologie des irido-cyclites est extrêmement importante à connaître, car elle constitue vraiment la base et de l'indication thérapeutique en face du malade. Il faut savoir que *toutes* les causes d'inflammation peuvent léser la membrane irienne, si vasculaire.

D'abord une infection *directe* : traumatisme, corps étranger, ulcère cornéen, opération. Parmi les iritis de cause externe (on a même signalé l'intromission de cils dans la chambre antérieure), il faut citer les iritis résultant de la dialyse des toxines à travers les grandes ulcérations cornéennes : il peut y avoir cependant, étant données les nombreuses anastomoses vasculaires profondes, des iritis au cours de violentes phlegmasies conjonctivales sans érosions cornéennes.

Dans les autres cas, l'infection est *indirecte* : elle est *générale* d'emblée ou provient d'un foyer infectieux qui déverse incessamment ses produits irritants dans l'économie.

La syphilis acquise et héréditaire, le rhumatisme, sont au premier rang étiologique. La blennorragie et même les rétrécissements suppurants de l'urètre (Brun) peuvent être en cause. Il faut citer en particulier les fièvres éruptives (iritis post-variolique), toutes les fièvres graves, la tuberculose, la lèpre, comptent aussi parmi les causes plus rares. Le zona ophtalmique, l'érysipèle, les lésions des cavités périorbitaires (sinusites), des fosses nasales (rhinites chroniques, ozène (Fage, etc.), des voies lacrymales, de la cavité buccopharyngienne (périostites, carie dentaire, avulsion des dents, amygdalites, etc.), peuvent jouer un rôle. On a insisté dans ces dernières années sur les iritis en relation avec des métrites chroniques et avec les troubles de la ménopause (Mooren, Cohn, A. Trousseau, de Wecker, Vignes). L'iritis séreuse coexiste presque toujours avec la dysménorrée.

L'iritis est aussi consécutive, par un mécanisme non encore délimité, à une ophtalmie sympathique. Qui sait même si certaines iritis ne sont pas *sympathiques* d'une lésion viscérale fort éloignée, par le même mécanisme que l'ophtalmie sympathique ?

Le terrain est souvent admirablement préparé à une infection par le diabète et l'albuminurie. Du reste, la cachexie, les cardiopathies à un degré ultime, la sénilité (Leplat), favorisent l'éclosion des iritis. Dans quelques cas, l'iritis vient compliquer un état antérieur grave de l'œil (décollement rétinien, myopie extrême, tumeurs choroïdites), l'œil étant ici un lieu de moindre résistance.

Certains traumatismes, sans plaie *pénétrante*, ont pu entraîner des iritis en appelant sur l'œil les microbes ou les auto-toxines de la circulation, ou peut-être en provoquant une violente réaction cellulaire.

Enfin, chez un assez grand nombre de sujets, surtout chez les vieillards, on *ne trouve pas la cause* avérée de l'iritis : on accusera bien des probabilités, des auto-intoxications non microbiennes, et autres « humeurs peccantes » décorées du nom de toxines. Ce mécanisme est réel, mais souvent aussi il y a seulement des coexistences dues à un même état général mauvais, de cause inconnue, et bien des sujets souffrent de dilatation de l'estomac, ou d'autres troubles, sans que l'iritis intercurrente soit forcément leur conséquence. Elle est bien plutôt dans ces cas une autre manifestation de l'état incertain qui a engendré lui-même les troubles digestifs. Il en est probablement ainsi pour certains iritis survenant au cours de diverses maladies *de peau* (psoriasis, etc.). Mais il n'est pas impossible qu'il y ait, comme nous croyons l'avoir vu quelquefois, une sorte de transfert morbide (eczéma).

Symptomatologie. — Le début d'une iritis est presque toujours accompagné de douleurs sourdes, bien qu'il y ait des irido-cyclites torpides qui évoluent indéfiniment sans provoquer autre chose qu'une gêne visuelle. A ces douleurs oculaires se joint une céphalalgie plus ou moins vive, et le malade s'aperçoit d'un brouillard qui lui semble placé au-devant d'un de ses yeux, car l'iritis est rarement bilatérale d'emblée. En même temps, un léger œdème palpébral, un larmoiement continuel, de la photophobie, se produisent.

L'examen objectif démontre l'existence d'une inflammation intra-oculaire, plus souvent à gauche (de Wecker). La conjonctive est injectée, avec prédominance autour de la cornée (cercle périkératique anastomotique). L'injection périkératique est plus colorée et plus fine que l'injection conjonctivale mobile. Mais il faut se rappeler qu'il y a de temps à autre *coexistence* d'une *conjonctivite* (iritis rhumato-blennorragique), avec ou sans *sclérite*, et que la conjonctivite catarrhale grave peut précéder l'iritis. L'œil est fort sensible à la pression, et le malade se recule vivement au moindre contact. A *moins de complication hypertonique, assez fréquente* chez les sujets âgés, l'œil est hypotone.

A l'éclairage oblique, l'iris est notablement modifié dans sa couleur : il est devenu terne, vert jaunâtre s'il était bleu, cuivré s'il était noir ou marron : il a un aspect poussiéreux et dépoli : les vaisseaux sont distendus.

La pupille n'a pas toujours au début les *synéchies*, mais lorsqu'il y a une vive congestion irienne prémonitoire, elle est elliptique, étroite, presque immobile, et cet état peut se prolonger plusieurs jours. S'il y a des synéchies, généralement *postérieures*, rarement antérieures ou de la partie moyenne (Purtscher), la pupille est stellaire, cordiforme, présente les formes les plus variées (fig. 48), mieux visibles après une goutte d'un mydriatique. Il existe dans son étendue des dépôts, des exsudats, sur la face antérieure de la cris-

talloïde ; les synéchies et l'ensemble des lésions sont souvent plus marquées à la partie inférieure de la pupille.

L'humeur aqueuse et la cornée peuvent être modifiées (dépôts sur la membrane de Descemet, kératites profondes). Il existe, soit des amas cellulaires (kératite pointillée et iritis séreuse), soit un hypopion soit un hypohéma. La kératite pointillée est fréquente dans toutes les variétés, et n'est pas exclusive à l'iritis séreuse.

Des troubles siégeant dans le cristallin, dans le corps vitré, et les membranes profondes constituent des complications ou des coexistences.

La maladie a une marche et une durée variable, suivant l'étiologie, l'âge, le tempérament des sujets et la nature du traitement : mais, dans un certain nombre de cas, l'iritis s'accompagne d'*abondants dépôts pigmentaires* et même d'occlusion pupillaire, sans avoir jamais provoqué de douleurs. C'est la forme *insidieuse* (iritis

Fig. 48. — Synéchies iriennes.

tranquille), sur laquelle Hutchinson et Panas ont particulièrement insisté : son étiologie n'a rien de spécial : il ne s'agit que d'une forme clinique, avec prédominance de l'uvéite sur l'iritis. (Grandclément.

En dehors de ces données, l'iritis peut revêtir objectivement des formes assez diverses.

L'iritis *plastique* est celle qui s'accompagne d'exsudats plus ou moins abondants.

Dans certaines formes, presque exclusivement *pigmentaires*, le cristallin n'est recouvert que de larges dépôts bruns.

Dans la forme *séreuse*, il n'y a guère d'exsudats, mais la desquamation cellulaire, formant un amas au bas de la chambre antérieure et remontant en triangle à sommet supérieur vers le centre de la cornée, est caractéristique (fig. 49).

La forme *suppurative* entraîne un *hypopion*, et l'on voit souvent une épaisse couche de pus *sous* l'iris au contact du cristallin.

La forme *granulomateuse* possède des nodules grisâtres ou jaunâtres, de nombre, de forme et de siège variables, pouvant même remplir tout un coin de la chambre antérieure, surtout lorsqu'il s'agit de néoformations syphilitiques (en chou-fleur).

L'hypohéma, abondant, à répétition, est plus fréquent dans certaines iritis, surtout d'origine *goutteuse*, mais pourrait exister dans toutes les iritis. (Teillais.)

A côté de ces formes à caractères objectifs généralement bien tranchés et ne se succédant pas, nous devons mentionner les particularités des formes étiologiques de l'iritis.

L'iritis *syphilitique* (60 p. 100 des iritis [Panas], ne surviendrait que chez 4 à 5 p. 100 des syphilitiques) est généralement plastique, souvent unilatérale (1). Il s'agit d'un accident précoce, parmi les accidents secondaires, et on l'a vu coexister avec le chancre : mais elle peut survenir ou récidiver à toute période de la syphilis. Elle revêt, soit la forme plastique commune, soit la forme granulomateuse, soit la forme irido-ciliaire franchement gommeuse, soit rarement la forme séreuse, plus fréquente que les autres dans l'hérédo-syphilis.

Chez les *vieillards* ayant contracté tardivement la syphilis, les

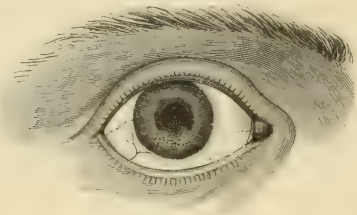

Fig. 39. — Iritis séreuse.

attaques d'iritis sont ordinairement plus sérieuses, et nous avons vu plusieurs cas de contamination sénile, accompagnées d'occlusion pupillaire double avec *cataracte*, le tout survenu en quelques semaines, malgré un traitement intensif, qui n'a pas empêché les iridectomies, faites plusieurs mois plus tard, de se refermer. La *syphilis oculaire des vieillards* aurait donc un caractère malin bien accentué, qui doit la faire ranger dans les syphilis graves.

L'iritis engendrée par la *blennorragie*, maladie générale (Souplet) dont elle est un véritable *accident secondaire*, est presque toujours liée au rhumatisme d'origine urétrale. On l'observe dans les deux sexes, et la prétendue rareté de l'affection chez la femme est infirmée par ce fait que bien des iritis dites métritiques ne sont, à notre avis, que des iritis blennorragiques. Elle revêt la forme séreuse, avec ou sans conjonctivite, dacryoadénite et ténonite, plus rarement la forme récidivante à hypopion, exceptionnellement la forme hémorragique. C'est quelquefois longtemps après que la blennorragie et le rhumatisme ont complètement disparu que l'iritis apparaît pour la première fois : nous en avons vu plusieurs cas (2).

(1) Chauvel, Études opht. Paris, 1896.
(2) Liski, thèse de Paris, 1895.

Dans des cas exceptionnels (Zimmermann, Morax, H. Coppez), un épaississement et une suppuration, du corps vitré peuvent se produire et rétrocéder cependant, en laissant une acuité satisfaisante. Il y a là une marche cyclique fort intéressante.

L'iritis *rhumatismale* survenant chez des sujets arthritiques et surmenés a un pronostic moins favorable que la précédente : ses récidives, le peu d'action du traitement, des désordres progressifs du côté des membranes profondes et du cristallin assombrissent encore le pronostic.

L'iritis liée au *diabète* (Noyes, Leber) est souvent grave, et peut tourner à l'irido-cyclite suppurée : d'autres fois, elle se réduit à des dépôts plastiques.

Iritis à granulomes. — Le fait de voir apparaître, soit au cours d'une iritis, soit sans réaction inflammatoire préalable, des néoproductions iriennes revêtant la forme de bourgeons, de masses de couleur, de consistance et d'évolution variées, a une telle importance clinique qu'un tableau d'ensemble de la symptomatologie et de la pathogénie de ces lésions s'impose. Distincts en effet des tumeurs et destinées à en être différenciés aussi longtemps qu'on n'aura pas péremptoirement démontré la nature infectieuse des sarcomes et des autres tumeurs, ces nodules sont, les uns des tubercules, d'autres des syphilomes ou des productions lépreuses, d'autres enfin, mal délimités, des résultats d'une endo-infection ou auto-intoxication quelconque, car nous ne croyons pas que tout granulome se range forcément dans les étiologies précédentes.

1° Granulomes syphilitiques. — Il arrive fréquemment que les iritis syphilitiques graves se compliquent de l'apparition de nodosités brunâtres, de nombre, et de siège variable. On a soutenu que le tubercule se développait plus spécialement dans la région du grand cercle : mais il est démontré aujourd'hui, par de nombreuses observations, que le siège de la production syphilitique tout au moins est absolument indifférent, et nous en avons vu, quant à nous, aussi bien sur le petit cercle que sur le grand cercle irien.

On a quelquefois appelé *gommes* les lésions qui nous occupent. Il existe (Widder) de véritables gommes de l'iris avec tendance à la fonte caractéristique. Mais il faut reconnaître que les granulomes spécifiques si souvent observés au cours d'une iritis ne manifestent en général rien de semblable : il s'agirait donc plutôt, d'une *papule* irienne (Desmarres) que d'une gomme, dans la majorité de cas, bien que les différences histologiques ne soient peut-être pas fondamentales (Virchow, Colberg). L'époque d'apparition est souvent précoce, coexistant avec l'iritis : mais on sait qu'il peut y avoir des cas de gommes tertiaires précoces, et cet argument n'a pas une valeur absolue. Chez de petits enfants, avec ou sans signes d'hérédo-syphilis, on peut voir apparaître, souvent

sans iritis, des nodules brunâtres sur l'iris, qui n'entraînent que peu ou pas de réaction.

Bien soignées par le mercure, surtout en injections intramusculaires quotidiennes d'huile biiodurée (Panas), les papules iriennes disparaissent en quelques jours, en laissant l'iritis même amendée, mais, comme nous l'avons signalé, au cours d'un traitement qui fait disparaître la lésion d'un côté, une semblable peut apparaître aussi *intense* du côté opposé. L'iodure semble inefficace, employé seul. Les frictions mercurielles seront substituées aux injections, si ces dernières ne peuvent être mises en œuvre.

Les GOMMES DU CORPS CILIAIRE sont une affection rare et d'une grande gravité. Il peut se produire, comme sur l'iris, des tumeurs papuleuses, et de véritables gommes à tendance caséeuse rapide pouvant même ulcérer et perforer la sclérotique. Ces lésions ont été observées d'abord par von Hippel, puis par Woinow, Barbar, Loring, Alt, Panas et Nitot (1), Fuchs, Scherl et Ostwalt (2). Nous avons spécialement décrit (3) les gommes ciliaires survenant comme accident de *tertiarisme précoce*, et Gallenga en a depuis publié des observations.

La gomme du corps ciliaire apparaît soit de longues années après le chancre, soit dans les trois premières années. Dans les cas précoces il s'agit presque toujours de sujets jeunes, dyscrasiés et souvent alcooliques.

La gomme du corps ciliaire est précédée, accompagnée ou suivie d'autres accidents graves (gommes cutanées et profondes, périostites, cirrhoses, etc.).

Elle apparaît tantôt comme complication d'une iritis grave, tantôt primitivement. Elle s'accompagne assez rapidement de perforation de la sclérotique, siégeant plus souvent en dehors. Si le sujet n'est pas soumis à un traitement intensif, et quelquefois malgré le traitement s'il est très dyscrasié, l'atrophie de l'œil est définitive. C'est dire que le pronostic est toujours grave.

Le diagnostic sera fait avec la scléro-choroïdite antérieure, avec les papules syphilitiques de la conjonctive et les gommes épisclérales. Dans le cas d'une gomme tardive, en l'absence de tout autre signe de syphilis, quelquefois ignorée du malade, on évitera de confondre avec la tuberculose, ou même avec un sarcome ciliaire, qui entraîne des phénomènes glaucomateux.

Le traitement général sera conduit avec vigueur. On emploiera systématiquement dans ces cas si graves les injections mercurielles,

(1) NITOT, Contribution à l'histoire de la syphilis et de la tuberculose oculaires, des gommes syphilitiques de l'iris et du corps ciliaire, thèse de Paris, 1880.

(2) OSTWALT, *Rev. gén. d'opht.*, 1895.

(3) A. TERSON, Les gommes précoces du corps ciliaire (*Arch. gén. de méd.*, 1894, et *Congrès de Paris*, 1896).

soit sous forme d'huile biiodurée, soit sous forme de calomel. Ces dernières ont donné à Gallenga et à nous-même de remarquables succès.

L'atropine sera également instillée, trois à quatre fois par jour.

2° Lépromes. — On voit assez souvent, au cours de la lèpre tuberculeuse de la scléro-cornée, des iritis plastiques se développer, récidiver fréquemment et reboucher ordinairement les pupilles artificielles faites dans un but optique et antiphlogistique. D'autres fois, les boutons scléro-cornéens, farcis de bacilles de Hansen, finissent par infiltrer l'angle de la chambre antérieure et par provoquer une éruption lépreuse sur la base de l'iris.

Le traitement reste celui de la lèpre scléro-cornéenne, avec adjonction de l'iridectomie pour éviter l'occlusion pupillaire totale; on pratiquera l'opération dans les accalmies de l'inflammation.

3° On a signalé des granulomes reconnaissant comme point de départ des *poils de chenilles*, tout comme sur la conjonctive et les paupières.

4° Tubercules iriens et ciliaires. — Les premiers tubercules iriens ont été signalés par Gradenigo (1869) et Arcoleo, avec leurs détails anatomo-pathologiques : mais un certain nombre d'auteurs avaient pressenti, avant eux (1), la nature tuberculeuse de certaines tumeurs iriennes. Berthold, Perls, Manfredi, Parinaud, Haab, et bien d'autres, ont rapporté de nouveaux cas.

L'ensemble des cas de guérison spontanée a été rapporté par Van Duyse (2).

Au point de vue clinique, le tubercule de l'iris se présente sous deux formes : l'une miliaire, caractérisée par une série de petits tubercules disséminés sur la face antérieure de l'iris, l'autre conglobée, solitaire. Dans certains cas atténués, la guérison peut se produire, seule ou après un traitement spécial, et l'expérience confirme les données de la clinique (Haensell, Deutschmann, Van Duyse). La tuberculisation du reste de l'organisme est donc loin d'être fatale (de Wecker) ou elle existe déjà.

Dans les cas graves, le tubercule a une marche envahissante, la cornée se trouble, se perfore, et un fongus tuberculeux est constitué.

Le tubercule du corps ciliaire revêt souvent la forme conglobée, lente dans certains cas, de marche envahissante dans d'autres, entreprenant le corps vitré et la rétine, et finissant par perforer l'œil, le plus souvent en haut, au point faible de l'insertion du droit supérieur. Un semis tuberculeux accompagne quelquefois le tubercule ciliaire rétro-iridien.

Au point de vue anatomo-pathologique, les tubercules irido-ciliaires offrent la structure classique : les bacilles s'y rencontrent, après une recherche longue et difficile. L'inoculation du tubercule

(1) V. Bossis, La tuberculose irienne, thèse de Paris, 1893.
(2) Van Duyse, *Arch. d'opht.*, 1892.

irien tuberculise généralement les animaux, ce qui est la meilleure démonstration de sa nature. Les dernières recherches de Kostenitch (1) ont fixé de nombreux points du développement histologique du tubercule irien. Les cultures stérilisées, contenant des *bacilles morts*, sont encore très virulentes. (Maffucci.)

L'origine du tubercule irien peut être *exogène* ou *endogène*. Il y a des cas (Haab, Fuchs) de traumatisme ayant contaminé l'œil, et Treitel cite une blessure oculaire par une paille, comme ayant entraîné une tuberculose irienne. C'est le mécanisme expérimental. D'autre part, le bacille tuberculeux, démontré à l'état latent dans des fosses nasales saines (Straus), pourrait exister aussi dans les mêmes conditions sur la conjonctive. Il y a peut-être là une source d'infection sur laquelle on a point insisté.

Parfois la tuberculose paraît *primitive*, le sujet ne présentant ni tuberculose pulmonaire ni tuberculoses locales. Dans des cas plus fréquents, il y a des tuberculoses locales (lupus, ulcérations aux jambes, etc.).

Il existe enfin probablement des *pseudo-tuberculoses* iriennes, dont l'étude expérimentale et clinique reste à faire.

Le *traitement* a été longtemps discuté. En aucun cas, tant qu'il n'y a pas de fongus tuberculeux, on n'interviendra par l'énucléation. On donnera, avec succès dans les formes *discrètes* et *lentes*, la créosote, le gaïacol (Vignes), l'iodoforme à l'intérieur, surtout dans les cas où de *nombreux* granulomes contre-indiquent toute intervention partielle. S'il y a une tuberculose du reste de l'organisme, le même traitement exclusivement médical sera suivi. Mais, chez un sujet n'ayant que des tuberculoses locales, ou aucune trace de tuberculose autre que la tuberculose irienne, on interviendra après insuccès du traitement précédent, *comme on a le droit de le faire dans toute tuberculose locale* essentiellement chirurgicale, en enlevant le tubercule et le morceau d'iris qui lui donne naissance. Malgré quelques opérations infructueuses, cette conduite a donné des résultats remarquables et durables dans plusieurs cas (Treitel, de Wecker, Terson père, Laqueur). Expectation dans les formes multiples, discrètes ou accompagnées de phénomènes généraux, ablation d'un tubercule solitaire et bien limité, énucléation s'il y a fongus; dans tous les cas, traitement antituberculeux que l'on fait précéder d'un traitement antisyphilitique pour éviter une erreur de diagnostic, telle paraît la conduite thérapeutique rationnelle.

La tuberculine a été essayée, sans résultats sûrs.

Parasites de l'iris et de la chambre antérieure. — On a observé des *cysticerques* dans la chambre antérieure, avec leur aspect caractéristique (tête, col), le tout animé de mouvements spontanés,

(1) Kostenitch, *Arch. de méd. exp.*, 1893.

ou provoqués par les mouvements de la tête du malade, la lumière vive, ralentis par l'atropine (fig. 50). Des phénomènes inflammatoires et l'occlusion pupillaire accompagnent bientôt, comme dans le corps vitré, l'évolution du parasite. Dans ces conditions, au lieu, à moins de lésions avancées et très vastes, de s'arrêter à des moyens tels que l'électrolyse, il semble qu'il vaut mieux intervenir par l'ablation du parasite et du fragment irien correspondant, dès que l'animal est reconnu.

Fig. 50. — Cysticercque de l'iris.

La *filaire de Médine* (1) a été également constatée dans la chambre antérieure.

Terminaison. — La terminaison des iritis légères est le plus souvent favorable, mais rarement l'acuité visuelle récupère son intégrité : les déformations pupillaires, même sans synéchies, les dépôts pigmentaires persistent souvent et l'affaiblissent. Des *troubles de la réfraction*, variant de jour en jour, et consistant en myopie et astigmatisme, attribuables à un spasme du muscle ciliaire, ont été signalés par Green, Mittendorf, Oliver (2).

D'autres fois des complications graves se produisent, et, dans certains cas, la perte de l'œil les suit.

1° Le *glaucome secondaire*, assez fréquent si la pupille s'est complètement bouchée : l'iris distendu par l'humeur aqueuse, en tomate (Panas), bombe sous sa pression et quelquefois même va adhérer à la rainure de filtration : presque toujours la lésion est opératoirement curable.

2° L'*opacification du cristallin* à la suite d'une iritis n'est pas très rare, quand il s'agit de sujets âgés.

3° L'*atrophie* plus ou moins complète de l'iris, réduit à une couche trouée de tissu cicatriciel.

4° La *suppuration* du corps vitré, fréquente dans l'irido-cyclite suppurée, et entraînant l'atrophie de l'œil.

(1) Consulter Van Duyse, *Arch. d'ophl.*, 1895.
(2) Oliver, *Ann. d'ocul.*, 1893.

5° Le *décollement rétinien*, caractérisé par l'apparition d'une hypotonie extrême, l'affaissement et la disparition de la chambre antérieure, enfin une atrophie douloureuse assez rapide du globe.

Diagnostic. — L'examen rigoureux à l'éclairage oblique, avec deux loupes, évitera la confusion avec une conjonctivite ou une sclérite sans iritis.

Le glaucome primitif est caractérisé par la dilatation pupillaire et la *dureté extrême du globe*. On se méfiera des synéchies qui accompagnent quelquefois très tardivement les anciens glaucomes ou qui précèdent le glaucome secondaire.

Les restes de la *membrane pupillaire* sont *extensibles*, et partent de la face antérieure de l'iris.

Les pupilles déformées de certains sujets, de myopes extrêmes, de tabétiques, seront caractérisés par l'absence de réaction inflammatoire.

Le diagnostic *étiologique* est de toute nécessité pour établir le traitement sur des bases solides : l'examen complet du malade et de ses urines est alors indiqué.

Quant au *diagnostic* entre l'*iritis* et la *cyclite*, les douleurs plus faibles, la moindre durée de la maladie, l'absence de complications postérieures feront penser plutôt à une iritis simple : mais il n'y a qu'une question de degré.

Nous retrouverons, en étudiant les tumeurs intra-oculaires, le diagnostic des granulomes et néoformations ciliaires avec les vraies néoplasies.

Il importe enfin de noter, surtout pour l'iritis plastique, qu'on ne peut se fier à aucun caractère spécial certain (couleur cuivrée, etc.) pour diagnostiquer l'étiologie syphilitique ou autre de l'iritis.

TRAITEMENT DES IRIDO-CYCLITES.

On doit lutter par un traitement *général* contre l'*endo-infection* originelle, par un traitement *local* contre la tendance à l'occlusion pupillaire et aux dépôts sur le cristallin.

On instillera un mydriatique à la dose de trois à quatre gouttes chaque fois, *trois et quatre fois par jour*, dans les cas graves. On peut aussi employer les pommades souvent plus actives à doses égales. On évitera toujours, suivant une pratique dangereuse, de faire fondre le sel en nature dans le cul-de-sac conjonctival. On abaissera la paupière inférieure au lieu d'instiller dans l'angle de l'œil et on se servira d'un compte-gouttes aseptisé et de collyres stérilisés : on évitera d'instiller concurremment un myotique (toujours d'action comparative insignifiante) pour établir avec le mydriatique un jeu de bascule. Le sulfate d'atropine, le sulfate de duboisine (aux doses de 5 centigr. pour 10 gr.) sont les plus employés : s'il y a

de la *conjonctivite atropinique*, sur la nature de laquelle on est loin d'être fixé et qui ne semble pas toujours due à une contamination du collyre, on instillera deux fois par jour le bromhydrate de scopolamine (Rachlmann) à 1 p. 300, plus actif. On comprimera pendant l'instillation ou on renversera le point lacrymal inférieur (le sac chez les *enfants*), à cause des dangers d'intoxication de tous les mydriatiques, et on étudiera régulièrement, chez les *vieillards*, la tension de l'œil. La cocaïne, instillée *séparément* avant les mydriatiques usuels, augmente leur effet. Si la pupille ne cède pas ou s'il y a une hypertension marquée, on n'hésitera pas à pratiquer la paracentèse ou mieux une sclérotomie (jamais une iridectomie) qui a une action analgésique très marquée : les mydriatiques (cocaïne) agissent alors beaucoup mieux : ils seront continués jusqu'à cessation des phénomènes inflammatoires.

On fera aussi deux à trois fois par jour des applications prolongées de gâteaux d'ouate trempés dans une infusion de camomille très chaude. Les injections de morphine, les sangsues, la révulsion à la tempe, sont indiquées dans les cas très douloureux. Le port de conserves fumées munies ou non d'une rondelle d'ouate derrière le verre est en général supérieur au bandage ouaté, souvent mal toléré. L'hypopion et l'hypohéma ne seront guère évacués que s'ils dépassent la pupille.

Les purgations, les sudations par les boissons chaudes et le drap mouillé, sont préférables (Panas) aux injections de pilocarpine. On surveillera toujours attentivement l'état de l'autre œil.

S'il y avait une plaie ou une ulcération cornéenne entraînant l'iritis, les instillations de bleu d'éthyle, les onctions iodoformées et la cautérisation ignée sont indiquées. La synécho-iridectomie sera utile, lorsque l'iritis aura guéri, en laissant une synéchie *antérieure*.

On pratiquera le traitement de l'ophtalmie sympathique pour une irido-cyclite de cette nature.

En présence d'une iritis, on recherchera avec le plus grand soin l'étiologie : les foyers infectieux, dentaires, nasaux (Ziem), utérins, urétraux, toute intoxication au niveau des voies digestives, seront soignés.

L'iritis blennorragique sera traitée à l'intérieur par les balsamiques, la térébenthine, le salicylate de lithine ; mais ces moyens généraux ont peu d'effet.

Dans l'iritis *syphilitique*, le traitement peut avoir, bien conduit, une efficacité merveilleuse. Les frictions (au cours desquelles on surveillera l'antisepsie de la bouche, le brossage des dents et l'ablation du tartre (Panas), au lieu de se fier au chlorate de potasse d'un effet nul sans les précautions précédentes) seront souvent remplacées avec avantage par les injections d'huile biiodurée à 4 p. 1000, selon la méthode de Panas. La préparation, assez délicate, nécessite des

soins particuliers (1). Ces injections, moins douloureuses et moins toxiques que les autres, ont donné, non seulement à l'Hôtel-Dieu, mais aussi un peu partout (Parisotti, Lagrange), d'excellents résultats. On fera, dans les cas ordinaires, une injection d'une seringue tous les jours, tous les deux jours dans les cas légers, jusqu'à 25 à 30 injections. On peut, à la rigueur, faire deux injections en un jour, dans les cas graves. Ces injections seront toujours faites verticalement en plein muscle fessier. Dans les cas, où pour divers motifs, le traitement par les frictions ou les injections est impossible, nous nous sommes toujours très bien trouvé de la prescription de pilules (deux par jour, deux heures avant les repas) suivant la formule :

Calomel à la vapeur.....	1 gramme
Extrait thébaïque.....	0 gr 10
Excipient.....	Q. s. pour 30 pilules.

Dans des cas exceptionnellement graves, tels que les gommes du corps ciliaire, on peut être amené, si le traitement précédent n'agit pas suffisamment, à faire des injections de calomel à la fesse ou à la tempe, qui peuvent donner des résultats inespérés. On s'abstiendra en général de la méthode des injections sous-conjonctivales, mal supportée, et on continuera le traitement *mercuriel* aussi longtemps que la maladie le nécessitera. Mentionnons, pour mémoire, l'idée de la syphilisation dans l'iritis spécifique. (Sperino.)

Le traitement *étiologique* approprié conviendra aux irido-cyclites diabétique, albuminurique, goutteuse, et à celles développées au cours des maladies générales.

Le traitement de l'iritis rhumatismale est surtout *local*. Les alcalins n'ont pas toujours un effet appréciable : cependant des saisons d'eaux minérales peuvent être indiquées, et dans certains cas, on pratiquera l'antisepsie interne par les injections mercurielles.

Le traitement des irido-cyclites dans des cas spéciaux (myopie maligne, etc.) sera le même que celui local des autres irido-cyclites.

Quand la période d'inflammation est terminée, diverses questions se posent : rétablir la vision, éloigner les conséquences des synéchies, prévenir les récidives.

On sera sobre d'iridectomies prétendues optiques, qui ont souvent de réels inconvénients, comme nous l'avons vu à propos des taies cornéennes.

L'*électrisation* (2) a paru relâcher et détacher des synéchies anciennes.

Dans quelques cas d'occlusion pupillaire totale, avec aplatissement de la chambre antérieure et dépôts pigmentaires très abon-

(1) Vibert, thèse de Paris, 1892.
(2) Panzier, Traité d'électrothérapie oculaire. Paris, 1896.

dants, on a pu, après plusieurs iridectomies, pratiquer l'extraction du cristallin transparent (Jocqs) et rendre la vision par des opérations secondaires.

Au point de vue des récidives, surtout dans les cas à rechutes, de larges iridectomies [1], d'abord en haut, doivent être faites pendant une période tranquille. Mais il faut reconnaître que, malgré les assertions anciennes (de Graefe), l'opération ne prévient pas toujours les récidives : elle empêche l'effacement progressif de la chambre antérieure et l'occlusion pupillaire, d'où son utilité indiscutable, surtout si l'on n'attend pas trop. On ne pratiquera que cette opération et on laissera de côté les synéchotomies dans la plupart des cas : les synéchies n'ont en effet qu'une bien petite influence pour provoquer les récidives iritiques, dont l'origine se trouve dans l'état général qu'il faudra traiter presque indéfiniment.

On surveillera avec soin la correction optique chez ces divers malades, à cause des variations réelles que les iritis et les opérations consécutives impriment à leur réfraction.

CHOROIDITES [2].

A côté des irido-cyclites graves souvent propagées à la choroïde, il existe un certain nombre de processus choroïdiens limités et isolés ; ce sont les diverses variétés de *choroïdite*.

Étiologie. — Comme dans toute inflammation irido-choroïdienne, il faut chercher l'origine de l'endo-infection. En tête, apparaît la *syphilis*, qu'on invoque du reste trop souvent, mais qui n'en reste pas moins une cause fréquente de choroïdite. On a signalé même la *blennorragie* comme cause possible. La *tuberculose* mérite d'être spécialement étudiée. Mais il faut reconnaître combien nous sommes peu avancés sur l'étiologie exacte des choroïdites : ordinairement on les rapporte à un processus d'endo-infection d'origine utérine, stomacale, dentaire, lors que la ménopause ou des auto-intoxications semblent en jeu : d'autres fois, les diathèses, le rhumatisme, la scrofule, la goutte, seront incriminés, mais sans précision. Quelquefois le traumatisme direct est la cause indiscutable, et l'étiologie et l'évolution sont identiques à celles de l'irido-cyclite suppurée avec panophtalmie ; mais il existe aussi une forme d'endo-infection suppurative métastatique, où, avec la choroïde, la rétine et le corps vitré jouent par leur infection un rôle égal ou supérieur suivant les cas (*chorio-rétino-hyalite purulente*).

1° Choroïdites disséminées. — Les choroïdites disséminées sont

1. Saint-Martin, De l'iridectomie dans l'iritis à rechutes, thèse de Paris, 1886.
2. Pour tous les détails iconographiques d'ophtalmoscopie des maladies de la choroïde, de la rétine et du nerf optique, nous renvoyons aux Traités d'ophtalmoscopie et en particulier à l'Atlas-manuel d'ophtalmoscopie de Haab, Paris, 1896.

caractérisées par une véritable éruption de *pustules* sur la choroïde : ces pustules soulèvent et désorganisent l'épithélium pigmentaire de la rétine, qui est refoulé et bouleversé. A cette phase aiguë succède l'atrophie progressive de la place occupée par la pustule, réduite à un fin tissu de cicatrice parcouru de quelques vaisseaux choroïdiens, sur lequel les vaisseaux rétiniens passent sans encombre, et à travers lequel la sclérotique blanche transparaît. Le fond de l'œil ressemble alors à une peau de léopard. L'acuité visuelle est moins altérée qu'on ne le croirait, vu l'absence fréquente de lésions rétiniennes. Ces lésions, disséminées en général, peuvent se grouper autour de la papille (forme aréolaire de Förster).

2° Choroïdites syphilitiques. — Les choroïdites syphilitiques s'observent soit comme signe de la syphilis héréditaire, soit plus souvent dans la syphilis acquise : elles frappent ordinairement les adultes, mais peuvent survenir à tout âge. D'abord monolatérale et pouvant le rester, l'infection atteint souvent les deux yeux à quelque temps d'intervalle. La rétine est prise en même temps, ou elle seule atteinte. A l'ophtalmoscope, un trouble du corps vitré qui semble pulvérulent, et un léger degré de papillite et d'inflammation de la choroïde, coïncident avec un assez notable affaiblissement de l'acuité visuelle, une sensation de brouillard, quelquefois la vision d'étincelles lumineuses, la micropsie et l'héméralopie.

C'est plus tard que l'on voit apparaître les lésions pigmentaires chorio-rétiniennes, quelquefois maculaires, coexistant avec un rétrécissement souvent irrégulier, des lacunes du champ visuel et l'héméralopie, mais moins caractéristiques que dans la rétinite pigmentaire. L'acuité visuelle est souvent meilleure que ne le ferait supposer l'examen ophtalmoscopique. Cependant, dans quelques cas, malgré le traitement, la pupille s'atrophie à la longue.

On distinguera la choroïdite d'une rétinite pigmentaire congénitale, par les signes si caractéristiques et si précoces de cette dernière. De plus les foyers choroïdiens se distinguent des foyers rétiniens en ce que les vaisseaux rétiniens passent au-dessus d'eux.

La chorio-rétinite syphilitique s'observe en général vers la troisième ou la quatrième année de la syphilis. Mais il y a des cas *précoces*, survenant quelques mois après l'évolution du chancre.

Chez les *hérédo-syphilitiques*, un examen soigné des régions les plus antérieures, vers l'ora serrata, après atropinisation, est nécessaire, vu la fréquence des lésions localisées à cette région. Dans certains cas, cet examen a même une importance décisive pour le diagnostic de l'hérédo-syphilis.

Le traitement consistera, après avoir mis l'œil au repos par l'atropinisation et le port de conserves fumées, à faire un traitement *alternant* et prolongé pendant des années pour éviter les récidives, par le mercure (surtout en injections) et l'iodure dont le rôle est

plus discuté, mais réel. La strychnine sera employée à la période atrophique. L'amélioration visuelle peut être quelquefois considérable, sans changement ophtalmoscopique bien notable, comme nous l'avons observé plusieurs fois.

Tuberculose choroïdienne. — Les tubercules choroïdiens, remarqués à l'autopsie par Autenrieth et Gueneau de Mussy, ont été observés à l'ophtalmoscope par de Jäger (1855), Fraenkel, Galezowski, Bouchut et d'autres auteurs ont insisté sur la coexistence possible de ces lésions avec la méningite tuberculeuse. Manz et Busch ont donné les premières démonstrations histologiques. Le travail de Bock et l'article du *Traité* de M. Panas donnent l'ensemble des cas.

Il ne faut pas croire que ces nodules coexistent toujours avec la méningite tuberculeuse et il n'est pas toujours facile, chez les enfants indociles par exemple, de les apercevoir. L'examen ophtalmoscopique n'est donc que rarement décisif.

Il est remarquable [1] que la phtisie entraîne exceptionnellement des lésions oculaires. Dans la granulie, au contraire, la lésion choroïdienne est fréquente, et Bock a trouvé dix-neuf fois des tubercules intra-oculaires dans les yeux de quinze sujets atteints de tuberculose miliaire.

La tuberculose choroïdienne survient en général avant la vingtième année.

Au point de vue ophtalmoscopique, on observe deux formes : l'une miliaire, plutôt en rapport avec la méningite ; l'autre circonscrite, primitive ou consécutive à la phtisie et aux tuberculoses locales, conglomérée. La forme miliaire est souvent accompagnée de papillite.

Dans certains cas, la rétine et le nerf optique peuvent être envahis.

La forme conglomérée a été diagnostiquée ophtalmoscopiquement par Horner, et ce cas examiné histologiquement par Haab, dont l'*Atlas* contient la planche typique. On a vu cette forme arriver, après une marche très lente, à la perforation du globe dans la région équatoriale.

Dans la tuberculose miliaire, on se bornera à soigner l'état général ; dans la tuberculose conglomérée, avant la perforation, on essayera pendant quelque temps un traitement général. Mais l'énucléation sera pratiquée ensuite dans la majorité des cas, vu l'insuccès de la tuberculine.

Nous sommes maintenant amené à décrire deux grands processus en rapport, soit par infection ectogène, soit par infection endogène, avec la membrane irido-choroïdienne : ce qui les différencie des irido-choroïdites pures, c'est la participation de la rétine et du corps vitré à l'inflammation.

1 Vojtaziewicz, thèse de Paris, 1886.

1° Panophtalmie par infection ectogène.

Étiologie. — La panophtalmie reconnaît ordinairement pour cause un traumatisme fortuit (plaies, piqûres, corps étrangers intra-oculaires) ou opératoire. Les piqûres (discission) mal lavées par l'humeur aqueuse dans leur trajet interstitiel, sont plus dangereuses que les coupures franches qui offrent moins de prise à l'infection (paracentèses, iridectomies, extraction de cataracte). L'ablation du cristallin et par suite le voisinage du sac hyaloïdien facilitent l'infection, rare après une iridectomie simple par exemple, moins rare après une extraction de cataracte. Les microbes sont, ou ceux des régions voisines (bord ciliaire, conjonctive) normales ou infectées (voies lacrymales et fosses nasales malades, ozène), ou ceux qu'apportent les instruments dans la plaie. L'influence du milieu, et en particulier de l'air ambiant, longtemps admise, ne paraît pas jouer un rôle prépondérant, aussi les pulvérisations phéniquées et autres destinées à l'assainir sont-elles généralement abandonnées. L'influence du terrain, souvent discutée, est importante. Il est hors de doute que les dyscrasiés, les surmenés, les débilités, les diathésiques, les alcooliques offrent une prise beaucoup plus grande au microbisme normal qui accompagne tout traumatisme oculaire, puisqu'il est impossible d'arriver à une désinfection absolue du sac conjonctival et du bord ciliaire. Nous avons vu également des cas où des affections chroniques du cœur, du tube digestif, du foie, des voies urinaires jouaient un rôle indiscutable dans la prédisposition à la suppuration : il en est aussi de même pour les sujets atteints de suppurations chroniques (osseuses). Mais il faut reconnaître qu'en redoublant de précautions locales et en traitant l'état général des malades, on arrive à restreindre dans une grande mesure les cas d'infection. C'est ainsi que les opérations chez les diabétiques, par exemple, donnent plus souvent qu'autrefois d'excellents résultats.

Il est permis d'admettre que l'œil blessé constitue un foyer d'appel pour les microbes de la circulation infectée, et qu'un traumatisme même non pénétrant peut s'accompagner d'une infection oculaire endogène.

Des injections aseptiques de mercure (Rindfleisch), d'huile de croton, de térébenthine déterminent une suppuration, sans microbes, du corps vitré.

En dehors des cas traumatiques, il s'agit de propagations infectieuses partes des *ulcères* graves de la cornée (ulcères rongeants, kérato-conjonctivites, etc.). Un prolapsus irien définitivement enclavé (leucome adhérent), devient souvent après de longues années, l'occasion de panophtalmies. (Voy. *Cornée.*)

Symptomatologie. — Les symptômes de la complication pan-

ophtalmique sont les suivants, surtout nets dans un cas traumatique : la plaie devient jaunâtre, et ses bords se troublent ; des exsudats fibrineux la recouvrent. La *douleur* et un certain degré de fièvre s'établissent rapidement, un *chémosis* conjonctival se développe et augmente sans cesse. Bientôt la cornée ne s'aperçoit qu'au fond d'un entonnoir conjonctival. Le gonflement des paupières peut être assez fort pour nécessiter l'emploi des écarteurs à manche. Finalement la cornée ramollie donne passage à des masses de pus concret, qui se reproduit pendant plusieurs jours après la perforation qui n'entraîne pas toujours une extrême sédation des douleurs, la choroïde et le corps ciliaire continuant à suppurer. Peu à peu l'atrophie complète de l'œil se développe. Dans quelques cas, les choses se passent avec moins de fracas : le corps vitré devient jaunâtre et l'œil s'atrophie, sans perforation. Dans des cas absolument exceptionnels, la ténonite suppurée, le phlegmon de l'orbite, et une méningite mortelle (Dupuytren) ont pu suivre la panophtalmie, qui même pourrait être le point de départ d'une infection sanguine généralisée. Le cristallin est expulsé ou non, ou se cataracte par pénétration et dialyses toxiques à travers les cristalloïdes. (Leber.)

Traitement. — Dès qu'une plaie ou un ulcère s'infecte largement, la panophtalmie est à craindre, surtout si le corps vitré a été atteint. Il faut alors absolument cautériser (Abadie) au thermo ou au galvanocautère la plaie infectée : très souvent les douleurs cessent, et si l'atrophie du globe continue dans les cas graves, on a souvent évité le phlegmon.

La cautérisation devra être assez profonde et, dans certains cas, rouvrir la chambre antérieure. Un collyre au sublimé à 1/2000 instillé toutes les trois heures, des compresses humides froides, une injection sous-conjonctivale (Darier) quotidienne de quatre à cinq gouttes de sublimé à 1/2000, seront employés. On rouvrira la chambre antérieure avec l'aiguille à paracentèse et on répétera la cautérisation ignée aussi souvent qu'il sera nécessaire, et à une profondeur variable.

Le bleu d'éthyle et l'iodoforme ne sont utiles qu'au début.

Quand la panophtalmie est installée, on tâchera d'abréger sa durée et les terribles douleurs qu'elle entraîne. L'énucléation est recommandée par plusieurs chirurgiens (1), comme seule conduite à tenir, et on la pratiquera d'une façon hâtive, tant que la coque oculaire pleine de pus ne s'est pas largement ouverte ; on évitera toute suture conjonctivale consécutive. Elle fait alors cesser les douleurs comme par enchantement. On peut observer à sa suite, très exceptionnellement, la mort par méningite (Voy. *Énucléation*), mais il y a alors presque toujours un état général défectueux et une dyscrasie qui

(1) Panas, De l'énucléation dans la panophtalmie (*Arch. d'opht.*, 1888).

constituent une contre-indication à l'énucléation. On se bornera donc à des opérations *partielles* chez les sujets, soit porteurs d'une infection chronique, soit atteints d'une dyscrasie (diabète, etc.), ou d'une affection viscérale (reins, etc.) ancienne.

Dans les cas de larges plaies sclérales ou de cornées déjà largement perforées, nous croyons au contraire qu'il faut éviter l'énucléation, qui se complique fatalement d'une abondante effusion de pus dans la cavité ténonienne, par rupture de l'œil au cours des manœuvres opératoires. Bien que l'on puisse voir cette opération suivie de succès, même après l'infection évidente de la cavité périoculaire pendant l'opération, nous croyons qu'il vaut mieux ne pas s'exposer aux suites éventuelles de cette contamination volontaire. Les procédés partiels sont alors également indiqués.

On ne pratiquera pas ordinairement l'exentération totale qui entraîne une réaction plus vive que les opérations suivantes, et on se gardera de remplir la cavité sclérale par un globe de verre (Mules) prédisposant à l'ophtalmie sympathique (R. Cross), mal supporté ou expulsé (Powers).

On enlèvera donc sous le chloroforme la cornée, circulairement avec des pinces et des ciseaux courbes, et on évacuera avec une large curette mousse le cristallin et les masses purulentes; on fera des injections antiseptiques régulières pour combattre la reproduction du pus. En général, la simple incision large de la cornée et de la sclérotique est tout à fait insuffisante et a l'inconvénient d'obliger à une nouvelle opération avec anesthésie générale plus complète. Elle ne serait applicable qu'à des cas fort rares, et d'intensité moyenne. Quelques pointes de feu dans l'intérieur du globe largement ouvert, comme dans un anthrax, ont une action heureuse pour diminuer les douleurs et accentuer la terminaison, comme nous l'avons souvent remarqué. Enfin on soutiendra les forces du malade par tous les moyens appropriés.

2° Chorio-rétino-hyalite suppurée.

Cette suppuration de tout le segment postérieur a été faussement appelée panophtalmie spontanée : il ne s'agit pas d'une panophtalmie, car la cornée et la sclérotique restent généralement intactes, et la panophtalmie, pour ne pas être traumatique, n'est pas non plus spontanée, car elle accompagne ou elle suit un processus infectieux du reste de l'organisme (ophtalmie métastatique).

Symptomatologie. — Les signes sont absolument *différents* de ceux des *panophtalmies par traumatisme* ou par ulcère antérieur qui atteignent vite le riche plexus ciliaire, d'où les vives douleurs. Ici, bien au contraire, les douleurs sont *faibles*, et on peut voir les deux yeux se remplir de pus, sans avoir occasionné autre chose

qu'une sensation de gêne et de pesanteur orbitaire. Dans des cas plus rares, il a quelques douleurs, jamais très vives. Lorsque l'affaiblissement visuel oblige à l'examen ophtalmoscopique, on trouve le corps vitré jaunâtre, pris en masse. Dans quelques cas exceptionnels et moins graves, on peut observer des hémorragies et un aspect trouble de la rétine (rétinite septique de Roth).

Le pus finit par se déverser en partie dans la chambre antérieure et des synéchies se forment : enfin rapidement l'œil diminue de volume, devient carré, et l'atrophie, qui est la règle dans cette affection, se déclare. Dans des cas très rares, on a vu un certain degré de vision subsister et l'atrophie ne point se produire. La lésion est fréquemment bilatérale à quelques jours de distance. On a pu voir exceptionnellement une perforation se produire à la jonction de la cornée et de la sclérotique. On se gardera de confondre cette affection si grave avec une simple irido-cyclite à hypopion, de pronostic relativement meilleur, et, à la période régressive, avec un gliome de la rétine (pseudo-gliome).

Il y a d'autres lésions concomitantes (arthrites suppurées, abcès métastatiques, etc.), dues également à la cause générale de l'endo-infection oculaire. En particulier dans l'infection puerpérale, qui est la cause la plus fréquente, nous avons ouvert une large collection de pus autour des vaisseaux fémoraux.

Toutes les maladies infectieuses peuvent produire ces suppurations atrophiantes. La méningite cérébro-spinale, les fièvres éruptives graves, l'érysipèle, les septicémies et la pyohémie, l'endocardite infectieuse, etc., sont souvent en cause. Le choléra (Middlemore) a été aussi incriminé : nous en avons observé un bel exemple qui a atteint et atrophié les deux yeux d'une femme de quarante-cinq ans. L'influenza est une cause fréquente. Panas, Piéchaud, Mitvalsky.

Un refroidissement très vif et prolongé (Panas) a été, dans un cas, l'unique point de départ de l'affection : il y a alors une suppuration « cryptogénétique », c'est-à-dire où on ignore l'origine septique de l'endo-infection et où on ne connaît que la cause occasionnelle. Presque toujours un état dyscrasique et hypotrophique (fatigue, misère, alcoolisme) est évident.

Au point de vue anatomo-pathologique, la suppuration débute le plus souvent par la rétine qui infecte le corps vitré (Schöbl, Panas) : la choroïde est prise quelquefois simultanément. Il est extrêmement difficile de reproduire (Tornatola) expérimentalement la maladie, même en variant les infections et en les compliquant de traumatismes, comme nous l'avons souvent vu dans le laboratoire de M. Panas : on arrive fréquemment à donner une infection générale avérée (par l'examen microbien du sang des animaux), des abcès métastatiques, des arthrites suppurées, et non la suppuration oculaire endogène.

Le streptocoque et le pneumocoque sont le plus souvent les

agents par embolie microbienne. Le staphylocoque, le bacille typhique, le *Bacterium coli commune*, ont pu être signalés (1). De nouvelles recherches découvriront certainement encore d'autres agents microbiens ou toxiques : quelquefois on ne trouve pas de microbes dans le pus du corps vitré ou des arthrites, mais ils ont pu y exister antérieurement.

Traitement. — On se gardera d'énucléer d'emblée (Panas) : on pourrait donner un coup de fouet à une méningite latente. Une large sclérotomie équatoriale inférieure est la seule intervention à proposer, et on ne la pratiquera même qu'en cas de vives douleurs, car le malade pourrait, non prévenu, lui attribuer la perte fatale de son œil. Le traitement général est celui de la pyohémie.

L'antisepsie interne par les injections mercurielles est recommandable. Un moignon, douloureux quelques mois plus tard, pourrait être énucléé. On ouvrira toutes les collections purulentes simultanées (arthrites, etc.).

Le DÉCOLLEMENT *de la choroïde* est une affection fort rare, se produisant presque toujours dans des yeux désorganisés par irido-cyclites anciennes.

Les rares cas où la lésion peut être observée ophtalmoscopiquement et prêter à des erreurs de diagnostic, seront étudiés avec les *tumeurs intra-oculaires*.

La plus grave des HÉMORRHAGIES CHOROÏDIENNES est l'hémorragie rétro-choroïdienne survenant à la suite de perforation spontanée ou opératoire : elle sera étudiée avec l'extraction de la cataracte.

COMPLICATIONS GRAVES DES IRIDO-CYCLITES ET DES CHOROÏDITES.

En plus des diverses désordres que nous venons d'énumérer, la terminaison des cyclites graves, en particulier de la cyclite purulente et de la rétino-hyalite suppurée, est souvent l'*atrophie du globe oculaire*. Le bulbe, diminué de volume au point de disparaître quelquefois dans le fond de l'orbite, est complètement aplati en avant et prend une forme carrée due à la traction des quatre muscles droits et à la rétraction cicatricielle des membranes internes et du corps vitré organisé. L'œil prend la forme générale d'un bouton, d'un clou de girofle (2).

La sclérotique est plissée et finit, surtout dans sa partie postérieure, par subir un certain degré d'épaississement. Le corps vitré et le cristallin gravement altérés, ou expulsés, peuvent avoir disparu ; d'autres fois le cristallin existe, mais a subi une dégénérescence calcaire ou même osseuse par pénétration d'éléments inflammatoires

(1) AXENFELD, *Archiv für Opht.*, 1894. — DESBRIÈRES, thèse de Paris, 1890.
(2) GAYET et MASSON, Essai sur l'atrophie du globe oculaire (*Arch. d'opht.*, 1885).

dans l'intérieur de la cristalloïde. Le corps vitré est, soit entièrement réduit à des bandes cicatricielles, soit transformé presque complètement en un liquide rappelant le liquide de l'hydrocèle et il existe un abondant épanchement sous la rétine décollée. L'iris et le corps ciliaire offrent les déformations les plus diverses, souvent des cavités kystiques, mais leurs muscles résistent longtemps au milieu du tissu atrophié. Quant à la cornée, elle offre les altérations épithéliales, hyalines ou calcaires, déjà vues à propos des staphylomes et leucomes. Dans un certain nombre de cas, on rencontre l'adhérence totale de l'iris à la cornée, sans qu'il y ait eu la moindre tendance glaucomateuse dans l'histoire de l'œil examiné histologiquement. C'est qu'ici ce sont avant tout les sources sécrétantes des procès ciliaires qui sont taries, tandis que l'hypoexcrétion ne joue plus aucun rôle.

La rétine est rapidement désorganisée cependant quelques fibres peuvent donner pendant quelque temps lieu à des photopsies gênantes. Le nerf optique s'atrophie par dégénérescence ascendante, gagnant peu à peu les bandelettes, et, à l'énucléation, sa surface de section n'offre plus qu'un point grisâtre, singulièrement réduit d'étendue. Les nerfs ciliaires sont atteints d'inflammation et de sclérose, ou présentent des hémorragies à leur niveau. Mais on les rencontre cependant quelquefois à peu près intacts (Alt), même dans les cas énucléés pour cause d'ophtalmie sympathique. Il existe très fréquemment des verrucosités hyalines de l'épithélium pigmentaire rétinien. Les vaisseaux des différentes membranes sont épaissis; leur lumière est oblitérée par places.

Enfin la choroïde atrophiée est très fréquemment le siège d'*ossifications* et de *dépôts calcaires*. On en trouve pour ainsi dire toujours, mais à un degré variable de développement, dans les yeux atrophiés *dans l'enfance* et que l'on énuclée dans l'âge adulte. On a pu confondre les dépôts calcaires avec de l'os véritable jusqu'au moment où des recherches microscopiques ont indubitablement démontré l'*ossification*, tout comme dans la plèvre, par exemple. C'est presque toujours la choroïde qui en est le point de départ, et particulièrement sa *surface interne*, chorio-capillaire.

Il est infiniment probable qu'il s'agit presque toujours, comme le croient Pagenstecher, Panas, d'exsudats devenus fibreux, puis ossifiés, et on peut trouver des îlots séparés, la rétine, le corps vitré, le corps ciliaire, l'iris et le cristallin. L'hémisphère postérieur est souvent doublé d'une cupule osseuse complète, dont l'étendue, la forme et les prolongements, sont variables.

Les *dépôts calcaires*, qui n'ont pas la structure typique de l'os, peuvent exister dans les diverses membranes, mais ils n'ont ni la fréquence ni la systématisation de la vraie ossification (1).

(1) A consulter : Pagenstecher et Genth, Atlas d'anatomie pathologique de

L'ossification se produirait d'emblée, sans passer par une phase cartilagineuse.

Au point de vue clinique, on sait que les ossifications rendent souvent l'atrophie douloureuse et qu'elles provoquent fréquemment de l'irritation sympathique. Lorsqu'un moignon est extrêmement sensible à la pression et donne au toucher une douleur aiguë, il y a lieu de supposer une ossification : l'énucléation, ou si elle est refusée, l'éxentération sont à proposer.

TROUBLES FONCTIONNELS DANS LA MOTILITÉ DE L'IRIS.

On observe du côté de la pupille un certain nombre de troubles fonctionnels des plus intéressants, que le praticien doit bien connaître, car ils peuvent mettre sur la voie du diagnostic de maladies nerveuses graves, dont ils constituent soit un signe *précurseur*, soit un symptôme concomitant.

On devra toujours examiner à l'éclairage oblique les pupilles, en y projetant brusquement un rayon de lumière (action de la lumière), ensuite, en faisant fixer le doigt rapidement rapproché, et aussi en disant au malade de fixer le bout de son nez (convergence). On pourra constater l'inégalité pupillaire, le signe d'Argyll-Robertson, la déformation sans synéchies de l'orifice pupillaire, la réaction hémianopique, l'hippus, la mydriase, le myosis. Chacun de ces signes peut avoir une signification sémiologique :

1° *L'inégalité pupillaire* s'accompagne de mydriase ou de myosis, soit paralytiques, soit spasmodiques. La pupille, par un défaut de tonus régulier du sphincter ou du dilatateur irien, a quelquefois une forme elliptique, oblique-ovalaire. Ce signe (Kahler) est fréquent dans le tabès, et, pour nous, constitue un signe d'une réelle importance, à constater en même temps que le signe d'Argyll-Robertson.

Le *signe* dit *d'Argyll-Robertson* consiste en ce que la pupille est insensible à la lumière, tandis qu'elle réagit encore à l'accommodation : ce signe, très important dans le tabès, existe aussi dans d'autres affections nerveuses, mais non d'une manière constante (paralysie générale). On peut observer la *dilatation* à la lumière (réaction paradoxale) (1).

La réaction *hémianopique* de la pupille se constate assez fréquemment au cours de l'hémianopsie.

L'*hippus* (2) consiste en des mouvements alternatifs de contraction et de dilatation de la pupille : c'est un va-et-vient continuel du bord pupillaire.

l'œil, éd. franç. par Parent. — Weil et Bock, Pathol. Anat. des Auges. Wien, 1886. — Panas, Traité des malad. des yeux, t. I. — Antonelli, Histol. des yeux atrophiques (*Arch. d'opht.* 1892).

(1) Consulter : Frenkel, *Lyon méd.*, 1896.

(2) Voy. A. Gué́pin, De l'hippus (*Ann. d'ocul.*, 1891).

L'*irido-donésis* est un tremblotement de l'iris à tout mouvement du globe, lorsque le cristallin extrait, déplacé, ou mal soutenu par le corps vitré devenu pathologique, n'offre pas à l'iris un appui suffisant. L'irido-donésis n'est donc qu'un trouble *passif* n'ayant pas son origine dans une lésion de l'iris lui-même.

Le myosis est un resserrement excessif de la pupille.

Le myosis spasmodique s'observe dans une infinité de troubles congestifs et nerveux, sans qu'il ait une signification particulière.

Chez les vieillards, la pupille est en général petite.

Dans un certain nombre de maladies nerveuses, le myosis existe : dans le tabès, les pupilles sont souvent punctiformes, mais on peut très rarement observer une assez grande dilatation pupillaire, chez des tabétiques avérés, comme nous l'avons vu chez un malade du professeur Fournier. On le notera aussi dans la paralysie du grand sympathique cervical où le myosis parésie du dilatateur coexiste avec une blépharoptose légère ; il s'ensuit qu'on doit toujours examiner le fonctionnement de la pupille dans *les cas de blépharoptose*. Le myosis dans le tabès se joint au signe d'Argyll-Robertson et aux déformations de la pupille.

L'ésérine, la pilocarpine et certaines intoxications (opium, morphine, chloral, etc.), donnent un myosis dont le plus marqué est celui de l'ésérine. Néanmoins cette action myotique est beaucoup plus courte que l'action mydriatique de l'atropine, par exemple. Les myotiques, dans les cas où il est urgent d'en obtenir un effet continu, devront donc être instillés, *quatre à cinq fois*, dans les vingt-quatre heures. L'emploi d'une pommade (Chibret, Panas) a une action plus prolongée, par son séjour dans les culs-de-sac, et est plus recommandable, dans le glaucome notamment.

La *mydriase* spasmodique accompagne des états nerveux de toute nature, elle est plus fréquente dans les yeux myopes et chez les sujets dont le système nerveux est surmené ; elle n'existe pas toujours chez les amaurotiques, où elle est cependant si habituelle.

La mydriase *paralytique*, surtout quand elle est unilatérale, est infiniment plus importante. La pupille est complètement immobile et à un degré de dilatation plus ou moins étendu, quelquefois inégal des deux côtés. Elle suit souvent la paralysie de l'accommodation, aussi doit-on vérifier la vision de près, et noter le nombre de dioptries convexes nécessaires en corrélation avec le tableau de Donders, sur l'accommodation aux divers âges. On doit de plus toujours examiner le fond de l'œil (amaurose possible). On examinera, avec le plus grand soin, l'état des muscles extrinsèques de l'œil (paralysies isolées, dissociées, ophtalmoplégies, etc.), et des autres nerfs crâniens. On passera en revue le système nerveux des malades et toutes leurs fonctions. On éliminera d'abord le traumatisme, une contusion sur l'œil pouvant donner une véritable *irido-plégie*. Enfin,

on cherchera les causes de *toute paralysie des muscles de l'œil*. Nous renvoyons donc à leur tableau étiologique. Notons cependant la fréquence de la mydriase avec paralysie accommodative, dans la paralysie générale, dans la syphilis : très souvent aussi, il y a une cause toxique générale (diphtérie, etc.), ou portant sur le fonctionnement du tube digestif intoxication par viandes gâtées, vers intestinaux, etc. . Nous avons publié l'observation d'une malade de l'Hôtel-Dieu sujette à une constipation opiniâtre, où l'empoisonnement stercoral était la cause évidente de la paralysie accommodative double (Panas). En présence de tels faits, on se gardera d'affirmer trop tôt une mydriase *réflexe*, en conservant les mêmes réserves que pour les paralysies *réflexes*. En dehors de toute étiologie nette, comme il arrive quelquefois, la mydriase *paralytique* est toujours d'un pronostic sérieux, au point de vue de l'éclosion ultérieure d'accidents cérébraux, et on doit surveiller de tels malades (1).

On examinera toujours le tonus de l'œil pour éliminer les cas de dilatation pupillaire liée au glaucome.

ANOMALIES CONGÉNITALES DE L'IRIS ET DE LA CHOROÏDE.

1° **Anomalies de l'iris**. — *a*. Membrane pupillaire persistante. — La membrane pupillaire qui existe pendant la vie fœtale, peut persister presque au complet et former un véritable treillis au-devant de la pupille, ou laisser seulement subsister quelques-uns de ses filaments, accompagnés ou non d'opacités cristalliniennes antérieures.

On distinguera ces filaments des synéchies iritiques (nous en avons vu plusieurs fois coexister (fig. 51), en se rappelant qu'à l'inverse des synéchies, les débris de la membrane partent de *la face antérieure* de l'iris à la jonction du petit cercle et du grand cercle irien, à cause de l'origine embryonnaire, et non directement du bord pupillaire : ces filaments s'étirent et ne gênent pas la dilatation atropinique.

b. Le colobome irien, avec ou sans *pont* intermédiaire, presque toujours situé en bas, se distingue d'une iridectomie en ce que le sphincter longe le colobome presque en son entier, tandis qu'il est enlevé dans l'iridectomie. Un colobome de la choroïde, des cataractes partielles, un colobome cristallinien, l'accompagnent souvent.

La situation de la fente fœtale et ses dystrophies congénitales ont paru jouer un rôle dans la pathogénie de ces diverses déformations et lacunes, d'origine embryonnaire, et expliquer leur situation inférieure, mais cette théorie est difficilement applicable aux colobomes différemment situés.

(1) Consulter A. Roux, Des troubles oculaires dans les maladies de l'encéphale, thèse d'agrégation, 1880.

c. L'ectopie pupillaire, le plus souvent en dedans et en bas. On sait du reste que chez un grand nombre de sujets, normaux, la pupille est décentrée (Foucher). L'ectopie du cristallin peut accompagner l'ectopie pupillaire.

d. La polycorie (présence de plusieurs orifices pupillaires) a également été observée (fig. 52).

e. L'anfridie. — Il en est de même de l'absence totale de l'iris. On a constaté plusieurs fois (Meyer, Treacher Collins) concurremment

Fig. 51. — *a*, synéchies ; *b*, débris de la membrane pupillaire.

Fig. 52. — Polycorie.

l'évolution d'un glaucome, ce qui contrarie particulièrement la théorie du glaucome par occlusion simple de l'angle irien.

L'hérédité joue un rôle assez grand pour que Despagnet ait pu signaler trente-deux colobomes iriens dans la même famille.

D'autres anomalies congénitales de la face et du reste du corps s'y joignent quelquefois. De plus, l'œil est atteint de vices de réfraction, surtout de myopie et d'astigmatisme. Fuchs explique par des tiraillements et un décollement final de la rétine enclavée au niveau du colobome, la cataracte qui se développe tardivement chez les sujets atteints de colobome irien. Il la considère dès lors comme compliquée et inopérable. De même, l'iridectomie ne serait appliquée à la membrane pupillaire que si elle était assez développée pour obstruer la pupille, et si d'autres lésions cristalliniennes, rétiniennes et visuelles, ne contre-indiquaient pas une intervention quelconque.

f. L'hétérochromie. — Les deux yeux peuvent avoir une couleur différente (yeux vairons). On y a observé aussi des dessins spéciaux, simulant des chiffres. (Deneffe, Van Duyse.)

2° **Colobomes de la choroïde**. — Les lacunes congénitales de la choroïde s'accompagnent ordinairement de colobomes iriens et de colobome du nerf optique, quelquefois même d'échancrures cristalliniennes. Dans des cas plus rares, la lacune congénitale de la choroïde existe seule. Elle procède de la même pathogénie que le colobome du nerf optique, dont elle occupe en général la situation inférieure.

A côté de ces vices de conformation, nous mentionnerons comme anomalies d'ensemble du globe de l'œil :

L'*anophtalmie* qui n'est presque toujours que de la cryptophtalmie avec vestiges de l'œil (1) et qui peut exister chez plusieurs enfants de la même famille.

La *cyclopie*, avec fusion des orbites et prolongement *proboscidien* au-dessus de l'œil unique.

La *microphtalmie* coexiste quelquefois avec des kystes séreux, d'origine congénitale. (Voy. ORBITE.)

La *mégalophtalmie*, c'est-à-dire l'hydrophtalmie, a pu être observée à la naissance.

L'*albinisme* est caractérisé par le manque du pigment oculaire, comme chez le lapin blanc, par exemple : il peut même exister chez le nègre. Le nystagmus, des anomalies de la réfraction, et une faiblesse incurable de l'acuité visuelle, coexistent avec cette lésion, que le port de verres fumés rend à peine tolérable.

Opérations pratiquées sur l'iris.

On pratique sur l'iris :

1° Le *détachement* des synéchies (libération de la pupille ou *corélysis*) ou leur *section* (*synéchotomie*) ;

2° La *section* simple de l'iris (iridotomie), combinée ou non avec la section de la capsule cristallinienne (irido-capsulotomie), avec la section de la sclérotique (irido-sclérotomie), avec des excisions iriennes (irito-ectomie) ;

3° L'*arrachement de l'iris* (iridorrhexis, irido-dialyse) ;

4° L'*excision d'une partie de l'iris* (iridectomie) par plaie cornéenne ou par plaie sclérale (scléro-iridectomie).

Détachement et section des synéchies. — On a quelquefois admis que les synéchies jouaient un rôle dans les récidives ultérieures des irido-cyclites, et que le tiraillement continuel de la portion adhérente provoquait des lésions névralgiques ou glaucomateuses. Il est aujourd'hui démontré que la section des synéchies et l'excision d'un lambeau irien, souvent utiles, n'empêchent pas toujours les récidives des iritis : c'est avant tout la cause générale (syphilis, rhumatisme, etc.) qui est la vraie raison de la rechute ou de la récidive, tout comme elle avait été le motif de la première attaque. Il ne faut donc pas exagérer le danger plus ou moins réel de la persistance d'une ou plusieurs synéchies iriennes.

Le détachement des synéchies iriennes nécessite une opération différente, suivant qu'il s'agit de synéchies *antérieures* (cornéennes) ou de synéchies *postérieures* (cristalliniennes).

(1) HOCQUART, *Arch. d'opht.*, 1880. — Pour toutes les anomalies congénitales et leur pathogénie, consulter, outre les Atlas d'ophtalmoscopie et les grands Traités, la thèse d'agrégation du Dr Picqué, Anomalies congénitales du globe de l'œil. Paris, 1886. — VAN DUYSE, *Arch. d'opht.*, 1896. — JEANNELATOS, thèse de Paris, 1896.

Dans le second cas (après Wenzel (cataractes adhérentes), Streatfield, Weber, ont proposé de faire pénétrer au-dessous de la synéchie une sorte de crochet mousse à tranchant concave destiné à sectionner la synéchie à son point d'adhérence cristallinienne. Nous croyons cette conception dangereuse destinée à être rejetée d'une façon définitive. Se livrer directement au niveau d'un cristallin *transparent* à des tentatives de détachement d'une synéchie, à une sorte d'« écheuillage », que l'on nous passe l'expression, est une opération hasardeuse, dont le principal résultat peut être, quelque expérience et quelque dextérité que possède l'opérateur, d'ajouter une cataracte traumatique aux lésions préexistantes.

Le *seul* procédé logique est dû à Passavant, qui a proposé d'entrer dans la chambre antérieure après une simple paracentèse à la pique, et de détacher la synéchie avec une pince à iris : c'est, en somme, le premier temps de l'iridectomie. On pratique ensuite l'atropinisation, pour empêcher autant que possible la synéchie d'adhérer de nouveau.

Si le cristallin est cataracté, une ou plusieurs iridectomies préparatoires sont à recommander : le détachement de la synéchie avec le kystitome n'est justifié que s'il y a très peu d'adhérences.

Quand il y a une synéchie antérieure, irido-cornéenne, on pourra pratiquer des synéchotomies avec le couteau de Graefe introduit en arrière de la synéchie que l'on sectionne sur le couteau en même temps qu'il termine l'ouverture cornéenne ; d'autres fois, si la synéchie est peu importante, le détachement à la pince par le procédé de Passavant pourra suffire. Enfin on a proposé à diverses reprises (Galezowski et d'autres), d'aller, *une fois la chambre antérieure ouverte*, sectionner la synéchie avec un crochet tranchant. Mais cette opération, la chambre antérieure étant vide et le cristallin appliqué contre la cornée, est particulièrement dangereuse, et l'on doit donner la préférence à une iridectomie pratiquée au niveau de la synéchie. Dans les synéchies cornéennes des leucomes adhérents, cette iridectomie, antiphlogistique, antiglaucomateuse, aura également un effet optique. Elle devra, quelquefois, précéder le tatouage du leucome. Voyez CORNÉE.

Quoi qu'il en soit, postérieure ou antérieure, la synéchotomie reste une opération d'exception, comparée à l'iridectomie.

Iridotomie. — La simple section de l'iris, destinée à provoquer une boutonnière définitive permettant la vision, a été proposée par Woolhouse et exécutée par Cheselden (1728) pour remédier aux suites des réocclusions pupillaires à la suite de l'abaissement du cristallin. L'opération était faite avec une faucille et l'ouverture faite dans la sclérotique, à peu près au niveau de celle que l'on pratiquait pour l'abaissement de la lentille. D'autres opérateurs, frappés des difficultés et des suites graves de l'opération dans une région que la présence immédiate du corps ciliaire et de l'humeur vitrée rendaient

dangereuse, proposèrent l'opération au niveau du limbe cornéen (Sharp, Heuermann). Mais bientôt une importante modification fut apportée au manuel opératoire. Janin proposa et employa des ciseaux qui, introduits par une étroite plaie cornéenne, sectionnaient l'iris, comme on sectionne une feuille de papier, après avoir fait un trou avec la branche pointue des ciseaux. La rétraction musculaire des fibres iriennes coupées, autant que possible, perpendiculairement, ouvre la boutonnière. Janin rapporte (1) une série de cas, opérés de la sorte, avec un succès définitif, et l'on peut dire que cet auteur, qui nous a laissé aussi de nombreuses observations d'extraction de la cataracte secondaire, a créé l'iridotomie moderne. Maunoir ajouta à son procédé un coup de ciseau de plus, circonscrivant un V irien qui se rétracte progressivement.

Ces procédés tombèrent dans un discrédit relatif et, si nous lisons l'ouvrage de Desmarres père, nous voyons que l'iridotomie était remplacée par des iridectomies ou des iridorrhexis. Cependant de Graefe et quelques opérateurs continuèrent à s'en tenir au procédé de la faucille.

C'est avec Bowman que commencent les tentatives d'iridotomie, *alors que le cristallin entier est en place*, pour former une pupille artificielle pour une tache cornéenne ou une cataracte partielle telle que la cataracte *zonulaire*, la simple section de l'iris donnant la pupille la plus étroite, la plus optique (sténopéique). Il pratiquait l'opération avec un couteau mousse qui, introduit entre le cristallin et l'iris, devait sectionner cette membrane par son tranchant tourné du côté de la cornée.

De Wecker (2) retira de l'oubli la méthode de Janin, et lui rendit la place définitive qu'elle mérite, grâce à l'emploi de ses pinces-ciseaux.

La dernière modification apportée à la technique de l'iridotomie est due à de Vincentiis et à Schöler (3), qui, en présence des dangers extrêmes de l'iridotomie, lorsque le cristallin est en place, attirent l'iris au dehors avec une pince et font alors une simple section, sans aucune excision, soit avec la pince-ciseaux, soit avec le couteau de Graefe. On replace ensuite dans la chambre antérieure l'iris fendu. M. Lagrange a repris récemment ce procédé, qu'il appelle iritomie à ciel ouvert. Le nom d'iritomie *précornéenne*, que lui avait donné Schöler, nous semble plus explicite.

Schiferli et Chavernac ont fait, au cours de l'extraction de la cataracte, une simple section (*sphinctérotomie*) du sphincter irien.

Quoi qu'il en soit, deux cas sont à considérer, au point de vue de la technique et des indications opératoires.

(1) Janin, Observations sur les yeux. Lyon, 1772.
(2) De Wecker, De l'iridotomie (*Ann. d'ocul.*, 1873).
(3) Schöler et de Vincentiis, *Revue gén. d'opht.*, 1896.

1° *Le cristallin est en place* et il s'agit de créer une pupille optique, pour une opacité centrale ou zonulaire du cristallin, ou pour une taie cornéenne centrale. On pourrait aussi, dans ces cas-là, recourir à l'iridectomie *extrasphinctérienne* (opération de Pope), mais son exécution est incertaine.

D'autre part, l'iridotomie dans la chambre antérieure vidée est une opération qui, en frôlant le cristallin, provoquera le plus souvent une cataracte traumatique. L'iridotomie extracornéenne remet en place un iris tiraillé, dont certaines parties peuvent se ressoudre ou s'enclaver.

Une iridectomie très étroite ne saurait entraîner des troubles de diffusion notablement plus accentués, et c'est à elle qu'il faudra systématiquement recourir.

2° *Le cristallin a été extrait* et il reste une occlusion pupillaire par iritis consécutive. Dans ce cas, il vaut mieux abandonner le procédé à la faucille. De même que dans la discission de la cataracte secondaire, l'aiguille pénètre assez profondément dans le corps vitré, de plus les sections irido-capsulaires ne sont pas nettes. On pratiquera donc, avec la pince-ciseaux de Wecker, la boutonnière irienne : de cette façon, on touche à peine la partie antérieure du corps vitré et on a une section irienne nette et aussi étendue que l'on veut.

Quand la cataracte secondaire n'est pas adhérente, on pratiquera, au contraire, soit la discission au kystitome, soit l'extraction de la membrane, suivant son degré d'épaisseur.

L'iridotomie usuelle s'exécute de la manière suivante. La fixation des paupières et de l'œil obtenue par le blépharostat et la pince, on pratique une incision à la *pique* au niveau du limbe cornéen au point opposé à l'entrée du couteau : quant à nous, nous la plaçons ordinairement à la partie externe de la cornée, ce qui permet de donner commodément le coup de ciseaux horizontal dans la direction qui est le plus souvent indiquée. Dans les cas nécessitant un coup de ciseaux vertical ou oblique, on placera différemment l'incision cornéenne : mais il est préférable que la section coupe *perpendiculairement* les fibres iriennes adhérentes, d'où l'incision sur le diamètre horizontal dans la cataracte secondaire adhérente, la première opération ayant en général été faite en haut ou en bas.

Une fois l'incision faite, on introduit la pince-ciseaux à *branche pointue*. Cette branche pointue perfore l'iris, et il ne reste plus qu'à donner un coup sec, pour voir s'ouvrir une admirable pupille noire, qui peut même devenir ronde, si la section a été médiane et peu étendue. La perte de corps vitré, s'il a sa consistance normale, est nulle ou insignifiante.

L'opération doit être faite tardivement, lorsque tout phénomène inflammatoire est tombé, que l'œil est *blanc* : faite plus tôt, elle réveille une iritis latente et la nouvelle pupille se rebouche.

Nous avons observé, à la clinique de l'Hôtel-Dieu, un seul cas de glaucome consécutif. Le plus souvent la guérison définitive a lieu en quatre à cinq jours.

Il existe deux combinaisons de l'iridotomie qui, dans des cas exceptionnels, peuvent rendre quelques services.

1° Irido-sclérotomie (1). — M. Panas pratique, dans les cas où la chambre antérieure est entièrement disparue, une sclérotomie, mais, en retirant le couteau, il dirige le tranchant en avant et sectionne l'iris contre la cornée : il en résulte une petite brèche irienne périphérique (fig. 53) qui suffit généralement à rétablir la chambre antérieure et qui peut permettre plus tard une large iridectomie classique. Notre couteau courbe (Voy. *Cataracte*) facilite l'*irido-sclérotomie*.

Fig. 53. — Irido-sclérotomie.

2° Irito-ectomie. — On donne deux coups de ciseaux circonscrivant un triangle d'iris que l'on saisit avec des pinces et que l'on enlève (de Wecker, Abadie). Ces opérations, de forme et d'exécution assez variées, sont indiquées, si la section simple a échoué.

Arrachement de l'iris (*Iridorrhexis, irido-dialyse*). — Les procédés d'arrachement de l'iris à sa base (Assalini avec des pinces et des crochets ont eu une grande vogue au commencement et au milieu de ce siècle.

Actuellement, ces divers procédés sont complètement abandonnés et remplacés par les divers modes d'iridotomie et d'iridectomie. On trouvera néanmoins avantage, dans deux cas, à *arracher* la base de l'iris, *au cours d'une iridectomie*, après avoir donné un premier coup de ciseaux détachant un petit pli irien saisi par la pince à griffes. Le premier cas est celui de leucomes presque complets de la cornée, laissant à peine une bande étroite de tissu transparent : le second est le cas de glaucome. Dans ces deux cas, en effet, il s'agit d'arracher, si l'on peut, la base de l'iris à son insertion.

Nous ne parlerons que pour mémoire de l'*iridencleisis* (Adams), enclavement volontaire de la base de l'iris : la pupille ovale ainsi obtenue remplissait le rôle et les indications de la sphinctérectomie, mais les dangers réels de l'opération (ophtalmie sympathique) ont fait rapidement abandonner ce procédé.

Iridectomie. — Les excisions iriennes nées de la constatation de l'heureuse influence visuelle des irido-dialyses spontanées auraient été proposées par Reichenbach, qui avait même recommandé une sorte d'emporte-pièce. Cependant Daviel lui-même eut l'occasion de combiner l'iridectomie à l'extraction de la cataracte.

Janin l'aurait également pratiquée fortuitement en excisant un lambeau d'iris hernié au cours d'une opération.

(1) Voy. Panas et Abadie, *Arch. d'ophl.*, 1884.

Wenzel paraît être le premier qui ait systématiquement proposé l'iridectomie dans l'opération de la cataracte adhérente. Il chargeait une partie de l'iris sur son couteau, et détachait ensuite le lambeau soit avec le couteau, soit avec les ciseaux de Daviel.

C'est également lui qui a décrit le procédé d'iridectomie dont nous nous servons encore aujourd'hui (1).

C'est donc contre toute exactitude que l'on attribue cette opération à Schmidt et à Beer, qui, il est vrai, ont considérablement contribué à sa vulgarisation, de même que Desmarres et de Graefe.

L'iridectomie n'a pas subi de notables modifications, depuis ces derniers opérateurs. Contrairement néanmoins à ce que l'on pourrait croire, il y a encore de notables divergences sur l'emplacement, l'étendue et la forme à donner à la section irienne, de même que sur les instruments nécessaires pour l'effectuer.

1° Instruments nécessaires. — Pour pratiquer l'ouverture de la chambre antérieure, on a le choix entre la pique et le couteau étroit. Il faut se garder de vouloir Monoyer, de Wecker remplacer systématiquement l'un par l'autre : chaque instrument a ses indications précises.

On emploiera spécialement la *pique courbe sans arrêt* dans la plupart des iridectomies optiques et des iridectomies antiglaucomateuses. Dans les cas d'une iridectomie optique (cataracte zonulaire, taie de la cornée), il importe en effet de faire une plaie se cicatrisant le plus vite possible et entraînant le moindre astigmatisme post-opératoire. La plaie, très oblique de dehors en dedans, faite par la pique, se trouve dans ces conditions. Pour une iridectomie antiglaucomateuse, il importe avant tout de pénétrer dans la région *sclérale* du limbe et d'avoir une plaie avec peu de tendance à l'entrebâillement. Avec la pique, on pénètre exactement à l'emplacement désiré : avec le couteau de Graefe, on voit bien où l'on entre, mais on ne sait pas toujours où l'on pourra ressortir vu les difficultés de toute nature qui accompagnent en général les opérations sur les glaucomateux, et, en tous cas, l'entre-bâillement de la plaie sera plus considérable et par conséquent plus dangereux.

Le seul cas, où aussi bien pour une iridectomie optique qu'antiglaucomateuse, on emploiera systématiquement un *étroit couteau*, c'est dans le cas de leucome adhérent, où la chambre antérieure est tellement peu profonde que seul un étroit couteau peut passer. Dans tous les autres cas, il est inférieur à *la pique bien aiguisée* : si l'on n'est pas sûr de l'excellence de sa pique, on sera obligé de recourir au couteau.

Dans les cas où il n'existe plus de chambre antérieure, Gayet a recommandé de faire la plaie, en entaillant la cornée avec un scarifi-

1 L'édition de 1795 de la *Médecine opératoire* de Sabatier le prouve d'une façon irréfutable.

cateur; il dit avoir pu, par ce moyen, faire quelques iridectomies sans lui impraticables : on pourra aussi recourir à l'irido-sclérotomie.

Pour prendre l'iris sur le petit cercle, on se sert de *pinces* ou de *crochets*. Le crochet de Beer et celui de Tyrrel ont été longtemps employés. Ce dernier servira à charger et à sectionner le sphincter, s'il a persisté après l'excision irienne. En dehors de ce cas, les pinces sont préférables (pinces à griffes courbes, la pince à rotation de Liebreich, si la plaie est très étroite).

Pour l'excision, les pinces-ciseaux de Wecker ou de Dowel, ou à leur défaut, des ciseaux coudés, sont nécessaires.

Une spatule métallique réduira soigneusement les angles de la section irienne, pour éviter de petits, mais dangereux, pincements.

L'anesthésie se fera à la cocaïne, mais il faut reconnaître que l'iridectomie antiglaucomateuse est souvent assez douloureuse pour nécessiter le chloroforme.

2° Emplacement de la plaie. — On pratiquera la section au limbe, à la limite transparente, excepté dans les cas de leucome adhérent et de glaucome, où il faut placer l'emplacement à un millimètre environ de la partie transparente, dans la partie sclérale du limbe : plus on avancera la section dans la cornée, plus la pupille se trouvera étroite.

Pour l'iridectomie optique, c'est le segment inféro-interne de la cornée qu'on choisira, quand on aura le choix. Si la cornée n'a qu'une partie transparente, c'est ce point, où qu'il soit, qu'il faudra choisir. Dans les autres cas, c'est la partie supérieure pour diminuer l'aspect anormal et la diffusion lumineuse excessive de la nouvelle pupille.

On ne pratiquera l'iridectomie *inférieure* que si la pupille est totalement obstruée par des exsudats, ou dans quelques cas de cristallin luxé qu'il peut être quelquefois plus facile d'extraire par la partie inférieure.

Pour la pupille optique, on fera l'iridectomie aussi petite que possible (sphinctérectomie), en *flamme de bougie*, sectionnant le sphincter

Fig. 54. — Iridectomie au cours de l'extraction de la cataracte.

Fig. 55. — Iridectomie antiphlogistique.

Fig. 56. — Iridectomie antiglaucomateuse.

perpendiculairement à la circonférence cornéenne dès qu'il apparaît au dehors; il en sera de même avant l'extraction de la cataracte (fig. 54).

Pour la pupille dite antiphlogistique (iritis occlusive), des iridectomies en *trou de serrure* par section parallèle au limbe sont indiquées (fig. 55).

Dans le glaucome, l'iridectomie plus large, *en U* (fig. 56), sera l'opération de choix. (Voy. Glaucome.)

Pope avait proposé, à côté de l'iridectomie précédente (sphinctérienne ou totale), de faire l'iridectomie *extrasphinctérienne* en laissant le sphincter en place. L'incertitude du résultat, la réocclusion possible, et l'*inutilité de cette opération pour prévenir l'enclavement de l'iris après l'extraction de la cataracte*, laisseront probablement toujours l'iridectomie avec conservation du sphincter au nombre des opérations *involontaires*.

3° Accidents opératoires et consécutifs. — On peut observer une hémorragie gênante que l'on chassera, autant que possible, en entre-bâillant la plaie. Quelquefois, dans les cas d'iris fortement adhérent, la rupture de la zonule, la subluxation et l'issue du corps vitré se produisent. La suppuration de la plaie est extraordinairement rare à cause de la petite étendue de la plaie et de l'éloignement du corps vitré. En général, quatre à cinq jours de pansement suffisent pour la guérison complète.

Même si l'on n'a pas touché directement le cristallin, l'ébranlement, lors d'un glaucome ou d'une ancienne iritis, peut déterminer l'opacification du cristallin ; des cicatrices cystoïdes peuvent survenir, dans le glaucome.

Chez des diathésiques, une iritis complique exceptionnellement l'iridectomie. Enfin dans les cas d'adhérence totale, l'iris peut se dédoubler, laisser sa couche pigmentaire adhérer en entier au cristallin et neutraliser tout effet optique.

Mais, à côté des véritables accidents, il y a les *inconvénients* d'une iridectomie optique. Il faut bien savoir qu'à moins d'une très petite iridectomie, il y a alors une diffusion extrême des images. Hirschberg et Van Duyse (1) ont réalisé ingénieusement l'expérience suivante. Ils donnent deux photographies, l'une, faite avec un diaphragme rond, munie d'une taie (figurée par un papier huilé), est relativement très nette, surtout si la taie a été opacifiée (effet optique et paradoxal du tatouage). Si l'on photographie au contraire avec un diaphragme échancré, *en iridectomie*, les images sont absolument troubles. C'est dire que, toutes les fois que la taie ne couvre qu'une partie de la pupille ou dans d'autres cas (cataracte zonulaire, synéchies, etc.), on ne fera l'iridectomie que si l'acuité visuelle est extrêmement basse, et si aucun moyen, optique ou chirurgical (tatouage), n'améliore la situation.

(1) Van Duyse, *Arch. d'opht.*, 1896.

VII

MALADIES DE LA RÉTINE ET DU NERF OPTIQUE

I — MALADIES DE LA RÉTINE.

La rétine se compose, si l'on remonte à sa constitution embryonnaire, d'une vésicule invaginée, formée d'un feuillet interne et d'un feuillet externe, séparés par un ventricule virtuel. Le feuillet interne se décompose en neuf couches classiques, dont les dernières recherches (Golgi, Ramon y Cajal) ont complètement remanié la signification : le feuillet externe constitue la dixième couche, l'épithélium pigmentaire juxtachoroïdien, longtemps attribué à la choroïde. Chacun des feuillets peut avoir des maladies distinctes, et le ventricule se reproduit quelquefois pathologiquement (décollement ou mieux *dédoublement* rétinien). La couche rétinienne qui repose sur la choroïde a une pathologie commune avec elle (chorio-rétinites ou particulière (verrucosités épithéliales). Les inflammations des couches internes ont un retentissement immédiat sur le corps vitré.

La rétine n'est qu'une circonvolution cérébrale étalée, de même que le nerf optique auquel on devrait supprimer le nom de nerf, pour lui attribuer définitivement celui de *pédoncule* optique : n'est qu'un fragment de cerveau, pourvu de névroglie, comme les recherches histologiques, surtout les plus récentes (méthode de Golgi), le démontrent.

La pathologie cérébrale et la pathologie rétinienne, avec leur circulation artérielle *terminale*, ont donc un grand nombre de points communs, et la seconde est une annexe de la première.

On a beaucoup raillé la méthode dite cérébroscopique, c'est-à-dire faisant de l'examen de la rétine un moyen de diagnostic des lésions cérébro-spinales : il n'en est pas moins vrai que, si ces assertions sont restées à l'état d'hypothèses dans bien des cas et se sont justifiés dans bien d'autres, quand on examine la rétine et le nerf optique à l'ophtalmoscope, on examine *une portion de cerveau malade* : il y a là une véritable cérébroscopie, dont on tire, il est vrai, assez rarement des indications absolument nettes sur l'état cérébral.

Les affections rétiniennes intéressent le médecin par leurs si nombreux rapports d'étiologie et de coexistence avec les maladies générales. Nous rapporterons très brièvement ici leurs principales variétés. Les *tumeurs rétiniennes* (gliomes) trouveront leur place dans l'étude sur les tumeurs intra-oculaires.

Les *traumatismes* (commotion rétinienne, corps étrangers), seront décrits avec l'ensemble des traumatismes du globe.

Décollement rétinien.

Le décollement rétinien est un soulèvement du feuillet interne de la rétine, le feuillet pigmentaire restant en général accolé à la lame vitrée choroïdienne. De partiel, le décollement devient souvent total, et la rétine vient se pelotonner derrière le cristallin, en n'adhérant autour de la papille que par un long entonnoir dont le corps vitré dégénéré est généralement absent (décollement en parapluie, en convolvulus). Dans quelques cas, une *rupture* rétinienne se produit et la partie aqueuse du corps vitré malade passe sous la rétine et contribue à rendre le décollement total. Pour Leber (1), la rupture serait, dans le plus grand nombre de cas, la cause principale du décollement. Les rétractions, les organisations du corps vitré, sa dissociation en masses liquides et solides, favorisent beaucoup la production d'un décollement : la forme très allongée et distendue de l'œil dans la myopie contribue également à le faire apparaître, mais une dystrophie intrarétinienne semble nécessaire pour provoquer la majorité des décollements dans les myopies faibles, avec peu de lésions vitréennes. D'autres fois, il s'agit d'un décollement direct par un *néoplasme*, un parasite (cysticerque), un traumatisme, un épanchement ou une inflammation localisée au niveau de la *choroïde* (décollement actif).

Les causes du décollement sont donc multiples et plusieurs se réunissent pour le produire.

Symptomatologie. — Un affaiblissement visuel très rapide suit le décollement rétinien. A l'ophtalmoscope, lorsque l'œil est éclairable et les milieux transparents, la rétine décollée forme des plis grisâtres où se coudent les vaisseaux. Ces plis tremblotent, et quand le malade fait des mouvements des yeux, la pupille apparaît alternativement rouge ou noire. C'est en haut qu'il faut ordinairement chercher les décollements récents, mais ils descendent peu à peu : tout décollement siégeant longtemps à la même place est suspect (néoplasme, parasite).

L'examen du champ visuel montre au début une lacune en rapport avec le siège et l'étendue du décollement, qui, plus tard, provoque la cécité à peu près complète.

L'évolution est variable : dans des cas absolument exceptionnels, le décollement *guérit seul* (2) ou après opération : d'autres fois, il atteint le second œil. L'œil lésé devient extrêmement hypotone, et il s'y développe souvent des inflammations graves (irido-cyclites) qui

(1) Nordenson, Die Netzhautablösung. Wiesbaden, 1887.
(2) H. Dor, Guérison spontanée d'un décollement rétinien. *Congr. fr. d'opht.*, 1893.

précipitent l'atrophie du globe. Rarement une cataracte blanchâtre se produit et l'œil, bien qu'hypotone, conserve une forme satisfaisante. Dans ce cas, on diagnostique le décollement par l'hypotonie, la faiblesse ou l'absence de perception et de projection lumineuses. On trouve cependant quelquefois, à l'autopsie d'yeux *fort durs* (traumatismes graves, irido-cyclites, glaucomes absolus), la rétine décollée en totalité, comme nous l'avons observé assez souvent. La coexistence de l'hypotonie et du décollement n'est donc pas fatale.

Étiologie. — L'étiologie est variable. En plus du traumatisme fortuit ou opératoire, la myopie fournit le plus fort contingent et les cas à peu près toujours incurables. Ce ne sont pas toujours les myopies les plus élevées (adhérences chorio-rétiniennes) qui ont le plus de propension au décollement. Les irido-cyclites et les suppurations du corps vitré en entraînent également beaucoup. Les néoplasies, les parasites, les choroïdites, les hémorragies choroïdiennes, les phlegmons et thrombo-phlébites orbitaires, sont des causes plus rares. Dans un certain nombre de cas, surtout chez les jeunes sujets non myopes, on ne trouve aucune cause valable.

Diagnostic. — Le diagnostic sera fait avec celui des tumeurs.

Traitement. — Les opérations proposées contre le décollement sont aussi nombreuses que généralement stériles.

On a successivement appliqué la ponction, l'aspiration, la suture rétinienne, le drainage, la dilacération, l'iridectomie, les injections irritantes, la compression, les injections de pilocarpine, l'injection du corps vitré de lapin, sans résultats constants. Comme elles peuvent être dangereuses, on sera circonspect dans l'application de ces diverses méthodes. Les pointes de feu non *pénétrantes* sur la sclérotique et combinées au décubitus dorsal prolongé sont un moyen à ne pas négliger.

La ponction simple avec le couteau de Graefe paraît peu dangereuse et aurait donné quelques améliorations (Hirschberg, Parinaud). Le traitement par l'électrolyse, récemment proposé, a pour lui une innocuité relative plus grande que celle de la plupart des autres traitements. A l'électrolyse bipolaire (Schöler pratiquée avec deux couteaux plongés dans l'œil, on substituera l'électrolyse unipolaire (Abadie, Gillet de Grandmont, Terson père) (1). Mais on n'opérera que les décollements récents, et on ne négligera pas pour cela, au début, le décubitus dorsal, et plus tard, un régime tonique et antidiathésique. On ignore les suites *éloignées* de ces opérations.

Lésions vasculaires.

On peut observer des anévrysmes de l'artère centrale (Sous) et (Fuchs), des anévrysmes artério-veineux ordinairement consécutifs à des traumatismes du globe.

(1) Maraval, De l'électrolyse dans le décollement de la rétine, th. de Paris, 1895.

L'**embolie** de l'artère centrale de Jaeger, Graefe entraîne une cécité subite de l'œil atteint s'il y a embolie du tronc, une lacune du champ visuel s'il n'y a qu'une embolie d'un rameau. On assiste au tableau ophtalmoscopique de la mort et de l'atrophie progressive de la rétine s'il y a embolie du tronc de l'artère terminale. La papille s'atrophie totalement, après avoir passé, suivant le type bien décrit dans toutes les iconographies ophtalmoscopiques, par un stade d'œdème, avec artères filiformes ; la rétine, d'abord œdémateuse, à l'exception de la fovea rougeâtre (minceur de la rétine en ce point) offre souvent quelques hémorragies. La conservation ou le rétablissement de la vue n'est guère possible que dans l'embolie des branches où des massages répétés quotidiennement font quelquefois voyager l'embolus.

La **thrombose** peut affecter l'*artère* ou les veines rétiniennes dans une série d'infections. La thrombose de l'artère donne un tableau ophtalmoscopique relativement analogue à celui de l'embolie, tandis que les thromboses veineuses s'accompagnent de nombreuses suffusions hémorragiques.

Dans ces divers cas, surtout pour l'embolie, on procédera toujours à une auscultation soignée du cœur, presque toujours atteint d'une endocardite chronique.

Les **hémorragies rétiniennes** se produisent avec ou sans inflammation rétinienne concomitante. Qu'elles soient en pointillé, en flammèches ou en nappes quelquefois avec propagation dans le corps vitré, elles reconnaissent, en dehors du traumatisme, soit une altération de la paroi vasculaire coexistant souvent avec une augmentation de la tension du sang (néphrites) ou une affection du cœur, soit une altération infectieuse ou chimique du sang, soit une altération générale du globe (glaucome, myopie). Souvent ces diverses causes se trouvent mêlées. Elles disparaissent peu à peu, en laissant des traces blanchâtres ou pigmentées, des plaques de dégénérescence graisseuse et des tractus organisés, soit même sans laisser d'altération bien marquée.

L'*étiologie* des hémorragies rétiniennes et leur signification au point de vue général sont des plus intéressantes.

Elles peuvent reconnaître une foule de causes. Il faut d'abord éliminer la possibilité d'une affection du globe, telle que le glaucome hémorragique, les hémorragies rétiniennes qui accompagnent certaines papillites ou encore les lésions chroniques telles que la myopie. D'autres fois il s'agit d'un traumatisme pénétrant ou non pénétrant de l'œil, ou ayant porté sur un autre point de l'organisme (*brûlures* étendues). Les efforts (toux, gymnastique, bicyclette) ont été incriminés. On examinera toujours avec le plus grand soin les divers organes du malade. La présence de l'albumine, du sucre, de l'acide urique et des phosphates avec excès, l'artério-sclérose, seront notées

avec soin. Le cœur sera ausculté, vu la fréquence des endocardites concomitantes, et des cas Valude d'hémorragie rétinienne survenue longtemps avant la lésion cardiaque. Dans d'autres cas, il s'agit d'infections générales. L'ictère, le purpura, le scorbut, les fièvres éruptives, l'érysipèle, les endocardites infectieuses, la grippe, la puerpéralité, l'impaludisme, le saturnisme, la syphilis même, peuvent être des causes d'hémorragie rétinienne, souvent par néphrite secondaire. Enfin l'examen du sang doit être pratiqué, vu la possibilité de leucémie, d'anémie progressive, d'hémophilie ; le dénombrement des globules est à recommander et il serait même souvent utile, à notre avis, de pratiquer l'examen de la tension artérielle hématomanomètre de Potain .

Certaines hémorragies rétiniennes précèdent les hémorragies cérébrales.

Le traitement est avant tout étiologique et médical.

Cirrhose pigmentaire. — Cette affection est quelquefois appelée rétinite : mais il s'agit en réalité d'une véritable cirrhose atrophique sans trace d'inflammation préalable.

Dans l'*étiologie*, on rencontre de temps en temps une affection semblable du foie Landolt : la syphilis ne donne généralement pas cette forme de dégénérescence. La consanguinité a un rôle discuté, et ce qui a été attribué à la consanguinité relèverait plutôt de l'hérédité. (A. Trousseau.)

Symptomatologie. — L'affection est en général bilatérale et des signes fonctionnels caractéristiques l'annoncent, en particulier un extrême rétrécissement progressif et concentrique du champ visuel, qui permet au malade de lire jusqu'à la période tardive, tout en l'empêchant de se conduire, l'héméralopie, cette *amblyopie crépusculaire* immobilisant le malade à la chute du jour, et, que l'enfant commence déjà à avoir, alors que c'est vers cinquante ou soixante ans que le malade devient à peu près aveugle.

A l'ophtalmoscope, on constate d'abord, tout à fait à la périphérie de la rétine, puis plus tard vers la région moyenne, de petits amas pigmentaires suivant les vaisseaux et qui ont la forme d'*ostéoplastes*. En même temps, les vaisseaux se rétrécissent et la papille subit une variété typique d'atrophie jaune de couleur feuille morte.

Dans quelques cas, le pigment est si peu développé qu'avec la coexistence des signes fonctionnels, et de l'aspect papillaire, on doit porter le diagnostic de cirrhose *sans pigment*. (Leber, Poncet.

Il est démontré aujourd'hui par de nombreux examens anatomiques Landolt, Poncet (1 qu'il s'agit d'une véritable cirrhose atrophique de la rétine avec migration du pigment le long des vaisseaux sclérosés. Il semble hors de doute qu'il y ait quelquefois relation

(1 Ed. Hocquard. De la rétinite pigmentaire, thèse de Paris, 1875.

avec des lésions du foie, même expérimentales. On pratiquera l'examen du fond de l'œil dans les cas plus fréquents d'amblyopie crépusculaire au cours d'une affection hépatique pour éliminer la cirrhose pigmentée.

C'est par la marche typique et l'absence absolue de tout signe inflammatoire que l'on différenciera cette affection des chorio-rétinites pigmentaires, surtout dans la syphilis infantile.

Le *traitement* strychnine, iodure de potassium, mercure est incapable d'amener une véritable amélioration et on se demande s'il ralentit la marche de la maladie.

Variétés d'inflammation et de dystrophies rétiniennes.

Rétinite purulente. — La rétinite purulente se confond avec la chorio-rétino-hyalite purulente, décrite plus haut avec les maladies de la choroïde : il faut se rappeler que, dans un assez grand nombre de cas, la choroïde est si peu atteinte, que seuls la rétine et le corps vitré suppurent, en général, sans *provoquer de douleurs* absence de nerfs sensitifs , et finissent, par l'évolution de ces *rétino-hyalites métastatiques*, par aboutir aux diverses variétés de *pseudo-gliomes*.

La tuberculose rétinienne est ordinairement secondaire à la tuberculose choroïdiennne.

Rétinites albuminurique, diabétique et goutteuse. — Ces rétinites offrent un certain nombre de points communs. La rétinite *albuminurique*, soupçonnée par Bright, Rayer et Landouzy décrite par Heyman et Liebreich, est caractérisée par des hémorragies rétiniennes, et des plaques blanches coexistant avec un œdème papillaire. Les principales recherches anatomiques sont dues au duc Charles de Bavière (1 et à Nuel (2).

Les dystrophies rétiniennes brightiques peuvent apparaître au cours de toutes les néphrites aiguës ou chroniques, quelle qu'en soit l'étiologie. Elles atteignent généralement les deux yeux et sont quelquefois mélangées aux lésions de la rétinite diabétique. Il est certain que, chez les artério-scléreux prédisposés à la néphrite, on constate exceptionnellement les hémorragies rétiniennes plusieurs mois *avant l'apparition de l'albumine* dans les urines ; la constatation de la rétinite a donc une importance considérable pour le diagnostic précoce.

Les troubles oculaires indiquent une évolution beaucoup plus rapide du mal de Bright, et la plupart des malades atteints de dystrophie rétinienne meurent dans les deux ans. Le pronostic oculaire est plus grave dans la néphrite interstitielle que dans les néphrites occasionnelles puerpéralité, fièvres éruptives, etc. où

1 Duc Charles de Bavière. Pathologie. Anatomie der Augen bei Nierenleiden. Wiesbaden, 1887.

2) Nuel. *Arch. d'opht.*, 1896.

la guérison plus ou moins complète de la rétinite est fréquente.

La dystrophie rétinienne diabétique de Jaeger, Desmarres père, ressemble beaucoup à la rétinite brightique, mais les plaques blanches sont beaucoup moins abondantes. Enfin les lésions oculaires ne surviennent guère qu'à la période tardive, et les lésions papillaires œdémateuses ne s'observent pas. Le pronostic de la lésion oculaire est généralement des plus sérieux.

Galezowski et Hirschberg ont décrit une rétinite goutteuse caractérisée par des petites hémorragies rappelant la rétinite diabétique.

Rétinites syphilitiques. — La rétine est souvent intéressée par la syphilis. Elle est prise avec la choroïde ou seule. Quelquefois il existe des artérites syphilitiques, les artères devenant peu à peu de longs filaments blanchâtres.

La syphilis rénale peut donner des rétinites brightiques.

Dans la syphilis acquise, survient souvent, soit au début de la période tertiaire, soit d'une façon plus précoce, une inflammation de la rétine et de la papille optique, caractérisée par un trouble diffus de la papille et un obscurcissement poussiéreux du corps vitré. Peu à peu un certain degré d'atrophie de ces régions peut se prononcer, mais le traitement intensif l'arrête ordinairement avant qu'il soit survenu des lésions irrémédiables.

Dans la syphilis héréditaire, les chorio-rétinites sont fréquentes et très importantes pour le diagnostic de la syphilis héréditaire.

Rétinite albescente. — On a décrit diverses formes encore peu connues de dégénérescence blanchâtre partielle de la rétine, dont la nature est encore indéterminée, faute d'examens histologiques.

Rétinite dite proliférante. — Manz et d'autres observateurs ont signalé, à la suite de traumatismes, de grandes hémorragies vitréennes ou d'inflammations variées, de volumineux tractus blanchâtres appendus à la rétine et proéminant dans le reste du corps vitré transparent. Il est encore difficile de savoir quel rôle exact jouent, dans ce syndrome ophtalmoscopique, les lésions de la rétine et du corps vitré.

Dégénérescence kystique. — Ivanoff a insisté sur la formation dans des rétines pathologiques, et peut-être des rétines saines, chez des sujets âgés, de petites cavités invisibles à l'ophtalmoscope et visibles à l'examen histologique. Rarement on voit évoluer la transformation de la rétine en grandes cavités kystiques, pouvant jusqu'à un certain point simuler des tumeurs et entraîner l'énucléation. MM. Panas et Darier ont publié l'histoire d'un cas analogue ayant atteint les deux yeux à dix ans d'intervalle (1).

Dégénérescence du feuillet pigmentaire. — Longtemps

(1) Panas et Darier, *Arch. d'opht.*, 1890.

désignée sous le nom de *verrucosités de la lame vitrée de la choroïde*, décrite par H. Müller, Donders et bien d'autres, *la dégénérescence de l'épithélium pigmentaire* constitue des points blanchâtres bien connus en ophtalmoscopie (Liebreich, Masselon) et n'entraînant aucune diminution de l'acuité visuelle. La dégénérescence colloïde de l'épithélium pigmentaire forme au niveau de la lame vitrée des boules hyalines, mais cette lame vitrée prend une part nulle ou secondaire à cette lésion. Il peut exister au centre de la papille optique des amas hyalins dont la nature et la pathogénie paraissent (Hirschberg et Cirincione) différer de celles des verrucosités rétiniennes (1).

Anomalies congénitales.

Les *anomalies congénitales* consistent dans la persistance de *fibres à myéline*, masses blanchâtres, à extrémité effilochée, rappelant des tampons d'ouate étirés, avoisinant la papille. L'acuité visuelle est satisfaisante, si les fibres à myéline ne coexistent pas avec une affection rétinienne intercurrente causant un affaiblissement visuel.

II. — MALADIES DU NERF OPTIQUE.

Le pédoncule optique s'épanouit pour former la rétine, à laquelle il fournit son arbre vasculaire. Il suit de là que, s'il y a des rétinites et chorio-rétinites avec peu ou pas de lésions de la papille, toute lésion de l'extrémité optique du nerf entraînera presque fatalement des lésions rétiniennes, souvent méconnues ou laissées de côté, quand la lésion papillaire occupe toute la scène. — La lame criblée du nerf optique a une grande importance pour l'explication de certaines lésions (névrites avec stase).

Il se produit au niveau du nerf optique, dont l'anatomie complète a été si étudiée dans ces dernières années (2), des inflammations généralisées ou localisées (*névrites*), des *atrophies* primitives ou consécutives, des *tumeurs*. L'étude de nombreux troubles visuels où l'examen ophtalmoscopique reste muet, sera ensuite mise en regard des maladies de la rétine et du nerf optique où l'examen du fond de l'œil est décisif.

1° Névrite optique.

La névrite peut intéresser le nerf dans son ensemble, ou bien la névrite présente son maximum ou est même localisée *en avant* de la lame criblée (papillites : d'autres fois, elle siège *en arrière* de la lame (névrite rétro-bulbaire ou orbitaire pure).

Papillites et stase papillaire. — A l'ophtalmoscope, les con-

(1) A. Terson, Les verrucosités hyalines du nerf optique (*Arch. d'ophl.*, 1892).
(2) Vialet, Les centres optiques de la vision, thèse de Paris, 1893.

tours bien nets, l'excavation physiologique de la papille, sont transformés en un petit monticule dont la périphérie se confond avec le reste de la rétine. Les artères sont amincies, les veines tortueuses. On apprécie, à l'image droite, la hauteur anormale en se rappelant qu'à chaque dioptrie correspond une distance de 0mmillim,34. Il peut exister des taches blanchâtres et des hémorragies rétiniennes, et le champ visuel est rétréci. L'acuité visuelle n'est pas aussi mauvaise qu'on pourrait le croire, et supérieure ordinairement à celle qui accompagne les lésions rétiniennes.

La forme ophtalmoscopique n'est pas toujours la même : dans certains cas, la papille ressemble à une vésicule bleuâtre sillonnée de veines engorgées (papillite avec stase), et il s'agit alors surtout d'un œdème dont les relations avec l'inflammation sont discutables (Parinaud). Dans la papillite franchement infectieuse, la teinte est plus rougeâtre.

Après un temps variable, l'œdème et l'inflammation tombent pour faire place à la rétraction, à la cicatrisation, pour ainsi dire, du tissu. La papille prend le type spécial de l'atrophie post-névritique. Dans quelques cas (syphilis), la vision peut être presque entièrement récupérée et le fond de l'œil ne présente que peu de traces d'une lésion antérieure.

Étiologie. — 1° *Toute* cause infectieuse peut déterminer la névrite. L'érysipèle, la blennorragie (Panas), l'impaludisme, les fièvres éruptives, l'influenza, la fièvre typhoïde, le rhumatisme, toutes les maladies infectieuses, peuvent être en jeu.

La syphilis est une des causes principales (avec ou sans syphilis cérébro-spinale concomitante.

Les infections générales parties d'un foyer viscéral jouent aussi un rôle évident. Les affections dentaires et péridentaires, les infections orbitaires et nasales, l'ozène (Sulzer) et les sinusites, surtout la sinusite sphénoïdale (E. Berger), les otites, les infections utérines et puerpérales, les infections du tube digestif, doivent être recherchées. Il en serait de même de certaines intoxications (saturnisme).

2° Il s'agit quelquefois d'un traumatisme crânien compliqué ou non d'infection marquée (fractures du crâne et du rachis avec ou sans méningite) ou d'un traumatisme généralisé, tel que les grandes brûlures. (Mooren.)

3° Quand il y a une lésion grave du système nerveux central, les méningites rachidiennes, le mal de Pott (Bull, Abadie), les myélites (Clifford Albutt[1]), les méningites surtout tuberculeuses, les pachyméningites, l'hydrocéphalie, sont en cause. Il faut faire une place à part aux stases papillaires déterminés par des *néoplasies intracrâniennes*, quel que soit leur siège (méninges, écorce, cervelet, moelle)

(1) Gault, De la neuromyélite optique aiguë, thèse de Lyon, 1894.

et les néoplasies *orbitaires*. Le diagnostic ophtalmoscopique aide le diagnostic général, mais il ne donne que peu de renseignements sur le siège de la lésion : les lésions des autres paires crâniennes et des organes des sens (anosmie, etc.), ont sous ce rapport plus d'importance. La trépanation peut, si la tumeur est bénigne, entraîner la guérison de la névrite ; si la tumeur est maligne, l'opération a une certaine influence sur la névrite, mais elle n'engendre pas d'amélioration visuelle. Dans l'acromégalie, l'hypertrophie du corps pituitaire détermine une névrite ou une atrophie primitive, avec hémianopsie. Tous ces faits sont largement décrits dans les Traités sur les rapports des maladies des yeux avec les maladies générales (E. Berger, Knies) et dans les Atlas d'ophtalmoscopie faits à ce point de vue. (Gowers, Galezowski, Haab et A. Terson).

4° Certains troubles engendrés par des lésions diverses, l'ophtalmie sympathique, l'anémie par pertes sanguines (hématémèses et métrorragies), le refroidissement peuvent être en jeu.

Traitement. — La névrite optique constitue, dans presque tous les cas, un accident des plus graves, l'atrophie complète et la cécité la suivant souvent, et, d'autre part, l'affection qui la provoque étant toujours sérieuse. Le traitement sera celui de l'étiologie : c'est dire que, comme traitement local et général, il est identique, à l'exception des interventions chirurgicales, à celui des irido-cyclites et des endo-infections oculaires. A la période atrophique, le traitement est celui de l'atrophie primitive.

Névrite de la portion orbitaire (dite *rétro-bulbaire*). — Dans la variété chronique, l'examen ophtalmoscopique, négatif pendant longtemps ou même définitivement, montre tardivement une décoloration atrophique de la papille, surtout marquée dans la région temporale. A l'examen du champ visuel, avec une amblyopie marquée, on constate le plus souvent un scotome central, et de la dyschromatopsie centrale. Mais la maladie peut débuter d'une façon *aiguë* : la vision baisse rapidement, il y a une vive douleur quand on repousse l'œil dans l'orbite. La forme chronique, souvent rapportée à des intoxications, est entièrement privée de phénomènes douloureux et met des années à se développer. Il s'agit alors d'une dystrophie toxique spéciale plutôt que d'une véritable inflammation. La nyctalopie relative, une diminution extrême de l'acuité visuelle, l'impossibilité de distinguer les objets rapprochés et fins (lecture, monnaie, etc.), la présence de la dyschromatopsie et du scotome central, la conservation du champ périphérique cependant quelquefois lacunaire (Masselon, Demicheri) et de la possibilité de se conduire, sont *caractéristiques*. Malgré le traitement et la suppression de la cause, la maladie met des mois et des années à retrocéder.

Étiologie. — L'étiologie diffère pour la forme aiguë et pour la forme chronique. La forme aiguë relève d'une *infection*, analogue à

celle étudiée pour les névrites totales. La forme chronique relève d'une *intoxication* par l'alcool, les essences contenues dans les liqueurs dites apéritives, le tabac, presque toujours combiné à l'alcool d'où rareté extrême de l'amblyopie nicotinique pure, et plus grande fréquence *chez l'homme* de l'amblyopie nicotino-alcoolique, le sulfure de carbone, l'iodoforme, le saturnisme, la quinine, l'arsenic, le diabète, les ptomaïnes dues à l'ingestion de certaines substances gâtées ou créées par les maladies infectieuses elles-mêmes (érysipèle, diphtérie, fièvre typhoïde, etc.).

Certaines affections nerveuses donnent des pseudo-atrophies du nerf optique se rapprochant du type rétro-bulbaire, comme Uthoff l'a démontré pour la *sclérose en plaques.*

Il est une forme tout à fait spéciale de névrite rétro-bulbaire se développant chez plusieurs sujets de la même famille (Leber, Prouff [1]) après la puberté jusqu'à la trentième année, sans que la transmission soit toujours directe : les hommes sont plus souvent atteints.

L'*étiologie* est incertaine. Rien ne prouve que la théorie de E. Berger (croissance irrégulière du corps du sphénoïde) ait quelque vérité et il s'agit plus probablement d'un trouble nerveux primitif. On observe presque toujours un large scotome central, de la dyschromatopsie et plus tard un certain degré de décoloration temporale d'abord, puis générale. La vision est relativement meilleure le soir. L'atrophie ne devient presque jamais complète : nous avons revu un des malades de Liebreich resté depuis 1873 au même point : dans sa famille, un certain degré de névropathie existait, et sa sœur était atteinte de la maladie de Basedow.

On a affirmé (de Jaeger, Samelsohn) que la suppression brusque des règles, des transpirations locales et des hémorroïdes peut provoquer des névrites rétro-bulbaires.

On évitera de confondre la névrite orbitaire avec une amaurose ou une amblyopie d'une autre nature, en examinant avec soin le champ visuel et la vision des couleurs, chez les malades où l'ophtalmoscope ne montre aucune lésion et qui offrent en outre des antécédents particuliers.

Traitement. — Il consistera d'abord dans le traitement ou la suppression progressive de la cause. Dans les intoxications, en particulier, on emploiera, non simultanément le régime lacté relatif, l'usage de faibles doses d'iodure de potassium, l'antipyrine, les injections de strychnine (1/200) et la révulsion à la tempe.

L'électrisation peut, ainsi que les sudations, l'hydrothérapie tiède, et les frictions sèches, le port de verres fumés, seconder utilement ce traitement.

[1] Prouff. Sur une forme d'atrophie papillaire, observée chez plusieurs membres d'une même famille, thèse de Paris, 1873.

2° Atrophie du nerf optique.

L'atrophie du nerf optique est *primitive* ou *secondaire*.

1° La *forme primitive* est une dystrophie sans inflammation préalable. La papille devient soit gris pâle (atrophie grise), soit blanchâtre, comme un pain à cacheter (atrophie blanche). Elle s'excave quelquefois tardivement (excavation atrophique). Les vaisseaux ne subissent que fort tard un léger rétrécissement. La vision baisse et le champ visuel se rétrécit, en même temps que certaines couleurs, telles que le vert, cessent peu à peu d'être perçues. Il y a rarement scotome central.

L'*atrophie blanche* est presque toujours liée à un processus cérébral (paralysie générale, pachyméningite, tumeurs, hémorragie cérébrale, hydrocéphalie, fractures du crâne et lésions du sinus sphénoïdal, orbitaire et oculaire, tumeurs, embolies de l'artère centrale, hémorragies des gaines du nerf optique, érysipèle). Quelquefois il y a un processus général de nature particulière. La grossesse a plusieurs fois entraîné une atrophie de cette nature. Les grandes *pertes de sang* (hématémèses, métrorragies, saignées ont souvent donné une atrophie double et incurable, par ischémie rétino-optique, mais toute hémorragie profuse et répétée, chez un sujet dyscrasié, peut être en cause (saignée, sangsues, épistaxis, hémoptysie, hématurie, hémorragies des fièvres graves). Les troubles visuels surviennent ordinairement *plusieurs jours après* l'hémorragie et, dans la majorité des cas, on constate une décoloration papillaire qui arrive bientôt à une atrophie des plus marquées. Quelquefois on observe au début un peu de stase papillaire. Dans la moitié des cas, l'amaurose est définitive ; le praticien doit bien connaître cette complication redoutable des hémorragies, et faire pratiquer l'examen ophtalmoscopique chez ces malades au moindre affaiblissement visuel (1).

L'atrophie peut exister à la naissance ou peu après (*forme congénitale*) et revêtir la forme primitive ou celle post-névritique : il s'agit quelquefois d'idiots et d'hydrocéphales. On note aussi des convulsions et des signes de méningite : mais fréquemment la cause reste inconnue.

Les brûlures cutanées, la foudre (2), le béribéri, la pellagre, le diabète ont également déterminé l'atrophie optique.

Enfin, dans quelques cas, surtout chez des sujets âgés, on voit survenir des atrophies optiques doubles, alors même qu'il n'existe aucun trouble dans la santé générale ou cérébrale.

L'atrophie *grise*, nacrée, avec apparition plus nette de la lame criblée, est surtout le fait du tabès : on recherchera toujours concur-

(1) A. Terson, *Sem. méd.*, 1894.
(2) Röhmer, *Arch. d'opht.*, 1895.

remment les réflexes rotuliens, les autres signes du tabès et les signes pupillaires. Cette atrophie est d'un pronostic très grave et on doit la considérer jusqu'à présent comme incurable, même dans les cas où le tabétique est syphilitique. Lorsque l'atrophie optique apparaît avant les troubles locomoteurs, il ne survient pas en général de troubles dans la marche, mais il ne paraît pas que l'atrophie optique exerce une influence sur les troubles locomoteurs lorsqu'ils ont débuté avant elle.

L'atrophie papillaire est beaucoup plus rare dans l'hérédo-ataxie cérébelleuse et l'ataxie de Friedreich.

La cirrhose pigmentaire de la rétine s'accompagne d'une sclérose du nerf optique d'aspect spécial (*atrophie jaune*).

2° L'*atrophie post-inflammatoire* est la terminaison d'une *névrite* ou *névro-rétinite* : l'aspect blanc et massif de la *papille*, la persistance de la tortuosité des veines où la circulation est gênée par l'enserrement dû à la cicatrice, les bords diffus et troubles, la périvasculite rétinienne et l'amincissement des artères, sont caractéristiques. Ses causes se confondent avec celles des névrites et on aura souvent à porter, le malade se présentant à la période atrophique, un diagnostic rétrospectif.

Le pronostic est moins mauvais pour cette seconde forme qui peut n'être que partielle et laisser indéfiniment subsister un certain degré de vision.

Traitement. — On traitera énergiquement la cause, surtout en présence d'une lésion syphilitique (syphilis cérébrale). En principe, lorsqu'il s'agit d'une infection, un traitement intensif par injections mercurielles est indiqué. Mais il faut bien savoir que tout, voire les injections Brown-Séquard et l'élongation du nerf optique, échoue contre l'atrophie tabétique, même si la syphilis existe dans l'histoire du malade. L'iodure de potassium, les injections de strychnine, l'électrisation dangereuse à trop fortes doses seront employés. L'antipyrine en injections sous-cutanées (Valude) a été recommandée ; on la donnera particulièrement (1 à 3 gr.) dans les cas de diabète. Dans l'atrophie par pertes de sang, le nitrite d'amyle est indiqué avant la période atrophique.

Tout est illusoire contre les *atrophies* traumatiques.

On a signalé encore des HÉMORRAGIES primitives ou secondaires (hémorragie cérébrale) dans les gaines du nerf optique, avec cécité en général unilatérale et ischémie de la papille (Leber, de Wecker). Un peu de sang peut fuser le long de la papille et apparaître à l'ophtalmoscope, mais il ne saurait constituer (Panas) d'abondantes hémorragies intra-oculaires.

Les VERRUCOSITÉS HYALINES forment un amas blanchâtre encombrant la papille optique (Liebreich, Hirschberg), mais ne lésant pas l'acuité visuelle, ce qui aidera à faire le diagnostic.

La TUBERCULOSE (Cruveilhier, Sattler) se développe exceptionnellement au sein du nerf optique, ou même au niveau de la papille (Brailey). Quant aux véritables *néoplasmes* du nerf optique, ils font en réalité partie des tumeurs orbitaires et seront décrits avec elles.

Les ANOMALIES CONGÉNITALES de la papille sont des *colobomes* seuls ou combinés avec des colobomes iridiens, choroïdiens et maculaires. Le *croissant inférieur* de la papille (Fuchs) (1) en constitue peut-être une ébauche et coexiste ordinairement avec une mauvaise acuité visuelle et une réfraction anormale. Les *prolongements* dits de la lame criblée (Masselon) (2) affectent les formes les plus variées, comme le démontrent les belles planches de l'ouvrage de M. Masselon.

Lésions anatomiques et pathogénie. — On a souvent confondu la névrite par stase et la névrite avec inflammation primitive, et on a attribué (Deutschmann, Leber) une origine infectieuse aux lésions du nerf optique qui accompagnent les tumeurs cérébrales ou orbitaires. Il paraît démontré par les recherches d'Ulrich, de Parinaud (3), de Rochon-Duvigneaud (4), qu'il s'agit d'*œdème* pouvant entraîner une dystrophie, mais n'ayant pas une origine infectieuse.

La théorie de Schmidt-Manz admet qu'il y a stase veineuse dans le nerf, et exsudation à travers la lame criblée provenant du liquide sous-arachnoïdien rejeté dans les gaines par l'excès de pression occasionnée dans le crâne par la tumeur. Parinaud et Rochon-Duvigneaud, au contraire, admettent, d'après l'examen histologique, qu'il y a œdème primitif du nerf, œdème *multiplié* dans la papille par l'action de la lame criblée, tout comme il y a œdème *cérébral* dans des conditions identiques. Les expériences d'Adamkiewicz semblent démontrer que la pression intracrânienne est jusqu'à un certain point indépendante de la stase papillaire.

Il n'est pas impossible cependant que les méningites de diverse nature donnent une véritable réaction inflammatoire à distance, s'il est inadmissible de la considérer comme certaine quand il s'agit de tumeurs (sarcome, etc.), sur l'origine desquelles on peut discuter et que l'on trouvera peut-être un jour infectieux, mais où des fibro-lipomes, des kystes par exemple, peuvent entraîner des lésions papillaires que l'examen histologique ne permet pas de considérer comme inflammatoires, mais bien comme de l'œdème simple. La trépanation, même sans enlever la tumeur, fait souvent du reste disparaître la papillite. Il est possible, de plus, que les liquides retenus indéfiniment au contact des éléments du nerf optique finissent par acquérir des *propriétés irritantes*.

(1) FUCHS, *Archiv fur Opht.*, Bd. XXVIII, 1.

(2) MASSELON, Prolongements anormaux de la lame criblée, Paris, 1885.

(3) PARINAUD, Étude sur la névrite optique dans la méningite aiguë de l'enfance, thèse de Paris, 1877.

(4) ROCHON-DUVIGNEAUD, *Arch. d'opht.*, 1895.

Quoi qu'il en soit, on constate surtout l'œdème papillaire coexistant avec un certain degré d'accumulation de liquide dans les gaines. Au contraire, dans les cas franchement inflammatoires, on constatera au niveau des vaisseaux et des faisceaux conjonctifs tous les signes de l'inflammation, avec accumulation de leucocytes et prolifération dans les gaines. Les fibres nerveuses finissent par s'atrophier progressivement. Il y a donc là, par rapport à l'élément nerveux, une lésion d'abord interstitielle où l'élément noble joue seulement un rôle passif (atrophies interstitielles et atrophies parenchymateuses). (Abadie.)

La méthode de Weigert, agissant particulièrement sur la *myéline* conservée, et celle de Golgi colorant les cellules *névrogliques*, fournissent d'utiles renseignements sur le point de départ, sur le degré et le siège de l'atrophie.

Dans la *névrite rétro-bulbaire*, il est possible que, dans certains cas, la lésion siège sur l'ensemble du nerf, mais, dans d'autres, comme dans les lésions d'origine toxique, il semble, d'après les autopsies de Samelsohn (1), Nettleship, Vossius, et de Nuel, que le faisceau *maculaire* et la *macula* sont particulièrement atteints (d'où le scotome central), sans qu'il soit du reste démontré qu'il n'y a pas de lésions cérébrales s'ajoutant à ces lésions.

L'*atrophie primitive* (tabès, etc.) est une dégénérescence primitive de l'élément nerveux qui perd sa myéline, sans aucun signe inflammatoire et finit par se réduire à une masse conjonctive, avec rétrécissement vasculaire et diminution du volume du nerf.

L'*embolie du tronc* de l'artère centrale entraîne une atrophie rétino-optique par ischémie.

Les autopsies de Schweiger (cas de Graefe), de Schmidt-Rimpler, Elschnig, ont montré l'embolus dans l'artère centrale.

Amblyopies et amauroses.

Dans un assez grand nombre de cas, l'amblyopie et l'amaurose, que l'on a quelquefois pris comme des synonymes de troubles visuels sans lésions appréciables, ne correspondent en effet qu'à des lésions fonctionnelles.

1° **Amblyopie congénitale**. — Elle est explicable quand on trouve les nombreuses lésions congénitales qui peuvent coexister avec elle : d'autres fois, on ne lui trouve aucune cause appréciable, et, comme chez bien des sujets plus âgés, il s'agit d'*amaurose cérébrale*.

2° **Amblyopie par défaut d'usage**. — Elle se produit lorsqu'un œil atteint de taies, de cataracte congénitale, etc.) n'est pas dans les conditions suffisantes pour que sa rétine fonctionne normalement.

(1) Samelsohn, *Archiv für Opht.*, 1882.

Une amblyopie très développée se développe dans ce cas-là, mais le rétablissement possible de la vision par une grande patience apportée aux exercices stéréoscopiques (Javal) démontre qu'il s'agit d'une lésion secondaire.

3° **Amblyopies toxiques**. — Les amblyopies d'origine toxique reconnaissent une foule de causes souvent professionnelles. Nous renvoyons pour leur énumération et leur étude aux Traités des Rapports des maladies des yeux et des maladies générales (E. Berger, Knies). Il faut faire une mention spéciale à l'amblyopie, à l'amaurose *quiniques* qui succèdent à l'ingestion fortuite ou expérimentale (chiens), de doses élevées de quinine. La décoloration papillaire qui en résulte, et qui persiste pendant des mois et des années, est peut-être due à une sténose spasmodique des vaisseaux artériels contractés.

Dans toutes les maladies générales infectieuses, on peut voir des lésions visuelles soit avec infection des membranes visuelles et de l'œil tout entier, comme nous l'avons mentionné au cours de l'étude des irido-cyclites, rétinites et névrites, soit *sans lésions intra-oculaires*. Il s'agit, dans ce cas-là, d'amauroses d'origine centrale, souvent passagères. D'autres fois, les toxines de l'affection générale peuvent provoquer des amblyopies de genre toxique (albuminurie, urémie, diabète, etc.).

4° **Amblyopie au cours des névroses**. — L'hystérie, et même, pour certains auteurs, la neurasthénie simple, entraîne des amblyopies allant quelquefois jusqu'à l'amaurose. Une fois toute idée de simulation écartée par les moyens usuels, l'absence de lésions objectives, le rétrécissement concentrique caractéristique du champ visuel, la conservation des réflexes pupillaires, alors cependant que la vision peut être complètement nulle, la variabilité des phénomènes morbides, la coexistence de signes d'hystérie, fixent le diagnostic. Il est cependant des cas d'hystéro-traumatisme (émotions, accidents de chemin de fer) où l'amblyopie hystérique, en général inégale sur les deux yeux, est, chez de jeunes sujets, la première manifestation de l'hystérie. On voit l'importance de ces cas en médecine légale, étant donnée surtout la durée quelquefois très longue de l'amblyopie et la fréquence des récidives.

L'hypnotisation, la suggestion et l'électrisation, la métallothérapie, sont les seuls moyens à employer qui aient par eux-mêmes une certaine efficacité.

Signalons encore les amblyopies à la suite de l'observation d'éclipses, de la neige, des éclairs et des lumières éblouissantes, enfin quelques cas encore peu expliqués de *cécité intermittente*.

Héméralopie. — On devrait donner le nom d'*amblyopie crépusculaire* à cet état amblyopique caractérisé par la diminution subite de la vision, pouvant empêcher des sujets, normaux dans le jour, de se conduire dès que le jour tombe, et dès qu'il n'y a plus que la

lumière artificielle. On ne confondra pas cet état sans lésions ophtalmoscopiques avec l'héméralopie de la rétraite pigmentaire, ou celle du xérosis héméralopique. Certaines amblyopies (alcool, tabac), s'accompagnent au contraire de *nyctalopie* relative.

On trouve toujours une cause de déchéance et de misère physiologique, soit chez le sujet atteint (cachexie, albuminurie, grossesse, affections du foie, etc.), soit dans ses conditions d'existence, d'où les épidémies possibles (marins, soldats, jeunes détenus, religieux). Une lumière vive (soleil tropical) favorise l'éclosion sur le terrain prédisposé.

La maladie guérit peu à peu par la cessation de la cause, les reconstituants, surtout le fer et l'huile de foie de morue, la diminution (verres fumés) de l'intensité de l'éclairage ambiant, et l'électrisation.

Dyschromatopsie et achromatopsie. — Daltonisme. — On peut observer exceptionnellement l'achromatopsie totale, mais on observe plus fréquemment la *dyschromatopsie* et l'*achromatopsie partielle*. Le *daltonisme* constitue la dyschromatopsie congénitale. L'étude de ce défaut de perception, dont la théorie est encore controversée, est surtout nécessaire pour l'examen de sujets se destinant à des professions particulières (employés de chemins de fer, marins, peintres). (Voy. *Examen clinique de l'œil*, p. 9.)

Dans des cas exceptionnels, on observe chez des opérés de cataracte, chez des nerveux, des surmenés, des hystériques, l'*érythropsie*, et quelquefois la *xanthopsie*, la *chloropsie* et la *cyanopsie*.

Migraine ophtalmique. — La migraine ophtalmique est encore appelée *scotome scintillant*. Elle survient par accès et s'accompagne de la vision d'éclairs et de créneaux lumineux. Fréquemment il y a une hémianopsie temporaire et quelquefois il peut survenir des paralysies oculaires (migraine ophtalmoplégique qui constitue une variété voisine).

Presque toujours il s'agit de névrosés, atteints d'un trouble purement fonctionnel, mais il faut savoir que, dans quelques cas, on a vu des lésions graves coexister, en particulier les tumeurs cérébrales. On sera donc réservé sur le pronostic de la migraine ophtalmique. L'usage longtemps prolongé du bromure, le régime sédatif, la suppression des causes occasionnelles et au moment de l'accès, l'antipyrine, les préparations de valériane, la compression des temporales, peuvent avoir quelque effet.

Hémianopsie. — L'hémianopsie est constituée par la perte d'une moitié du champ visuel binoculaire. On appelle hémianopsie homonyme celle où les parties absentes sont situées dans la même direction, hémianopsie homonyme droite, hémianopsie homonyme gauche. On observe aussi des variétés verticales (supérieures et inférieures). Le fond de l'œil est en général normal, quelquefois il survient une décoloration de la partie correspondante de la papille. On note ou non la

réaction hémianopique de la pupille. On ne confondra pas l'hémianopsie avec des scotomes correspondant à des lésions bien visibles du champ ophtalmoscopique. Le point de fixation est presque toujours conservé.

Il est difficile d'expliquer les hémianopsies supérieures et inférieures qui, d'après Panas, seraient surtout des névrites rétro-bulbaires partielles, tandis que si l'on se rappelle l'entre-croisement partiel et la disposition des faisceaux directs et croisés du nerf optique, on s'explique très bien les variétés d'hémianopsies horizontales. On comprend en effet qu'une lésion, se trouvant directement en avant ou en arrière du chiasma provoque une hémianopsie par perte du fonctionnement des *deux faisceaux croisés* correspondant à la portion nasale de la rétine (hémianopsie *bitemporale*). La compression latérale des *deux faisceaux directs* donnerait une hémianopsie *nasale*, tandis qu'une hémianopsie intéressant à la fois les faisceaux direct et croisé d'une seule bandelette indique une lésion portant sur la bandelette optique ou sur les origines corticales optiques (cuneus.)

On conçoit que la constatation et la détermination exacte du genre d'hémianopsie soit de la plus haute importance pour le diagnostic de localisation des lésions cérébrales, en particulier pour l'acromégalie, les tumeurs, le ramollissement et les hémorragies, enfin les traumatismes (contusions et fractures du crâne, quelquefois compliqués de corps étrangers (balles) (1).

VIII

MALADIES DU CRISTALLIN ET DU CORPS VITRÉ

I. — MALADIES DU CRISTALLIN.

Le cristallin peut être déplacé (luxations), opacifié (cataracte), ou atteint d'anomalies congénitales.

LUXATIONS.

La lentille subit des déplacements complets (luxations) ou des changements partiels de position et d'axe (subluxations), lorsque son ligament suspenseur se relâche ou se déchire.

1° **Luxations traumatiques.** — *a.* Intra-oculaires. — Le trau-

(1) Consulter sur les amblyopies et amauroses, l'article de Nell dans le Traité d'ophtalmologie de de Wecker et Landolt.

matisme peut ne provoquer qu'une subluxation : un des bords du cristallin, penché en avant, repousse l'iris et la chambre antérieure est moins profonde à ce niveau-là. Quelquefois on voit le bord du cristallin, et on perçoit la double image classique du fond de l'œil.

Quand la luxation est complète, le cristallin tombe en arrière ou en avant de l'iris (absence des images de Purkinje).

Nous avons vu même le cristallin rester horizontalement *enclavé* dans la pupille.

Quand le cristallin est complètement luxé en arrière, l'aphakie entraîne les troubles visuels de toute suppression du cristallin. Quand la luxation est incomplète, de manière à ne masquer qu'une partie de la pupille, il peut exister de la *diplopie* monoculaire, avec forte myopie, et astigmatisme à cause du relâchement de la zonule, des l'exagération de la convexité du cristallin, et de l'obliquité des surfaces cristalliniennes. Fréquemment des complications graves surviennent.

Dans les cas de subluxations, le glaucome survient assez souvent, et de Graefe avait déjà remarqué que les subluxations prédisposaient plus notablement au glaucome que les luxations totales. Le glaucome se produit, tantôt par occlusion continuelle (P. Smith) ou momentanée (Beccaria) de l'angle iridien, mais souvent aussi par hypersécrétion et tiraillement des procès ciliaires par le cristallin mal suspendu. Nous avons démontré (1) par l'examen anatomique qu'un glaucome absolu pouvait exister avec conservation intégrale du tissu de l'angle iridien et absence totale de soudure irienne, d'où l'insuccès de l'iridectomie. M. de Wecker a recommandé fort justement, dans ces cas-là, la sclérotomie. On ne confondra pas ces cas avec des luxations du cristallin au cours d'un glaucome, buphtalmique ou autre.

Quelquefois des iridocyclites, par endo-infection attirée par le cristallin luxé, vrai corps étranger, se produisent (opération par abaissement).

D'autres fois, la luxation reste longtemps bien tolérée.

b. Luxations extra-oculaires. — Le cristallin est alors luxé *sous la conjonctive* où il a pénétré à travers une rupture cornéo-sclérale. On a pu même constater, dans les grands traumatismes, son *expulsion* complète, et une personne de l'entourage ramasse le cristallin. (Trélat.)

C'est presque toujours en haut et en dedans qu'a lieu la luxation, peut-être à cause du traumatisme, plus souvent inférieur, et de la résistance du rebord orbitaire supérieur. Gayet et Montagnon ont signalé une luxation dans la capsule de Tenon, entre le droit externe et le droit supérieur, en arrière de l'équateur.

(1) A. Terson, *Arch. d'ophl.*, 1894.

La luxation coexiste presque toujours avec des hémorragies intra-oculaires, avec le renversement de l'iris et avec des enclavements sous-conjonctivaux de l'iris et du corps ciliaire. Cependant une cicatrisation satisfaisante peut se produire et ces yeux voient avec des verres convexes à cataracte.

La luxation sous-conjonctivale du cristallin passe souvent inaperçue dans les premiers jours, à cause du chémosis hémorragique.

2° **Luxations spontanées.** — Les subluxations et luxations spontanées coexistent presque toujours avec des chorio-rétinites myopiques, la buphtalmie, les scléro-choroïdites, des cicatrices sclérales, des sarcomes intra-oculaires, etc. Quelquefois des cataractes supramûres peuvent s'accompagner de luxation à la suite d'un effort léger (luxation à la fois spontanée et traumatique, *mixte*). Desmarres père cite même une cataractée qui recouvra la vue par luxation du cristallin en s'agenouillant sur un prie-dieu.

On ne confondra pas cette lésion avec la résorption plus ou moins totale de la cataracte (Voy. p. 210).

Traitement. — On vérifiera d'abord, dans les cas bien tolérés, si une correction optique est utile.

Rarement on peut voir la lentille se remettre à peu près en place. L'usage de l'ésérine pourrait aider le réemboîtement (Darier), en favorisant les contractions du muscle ciliaire.

Dans les cas où le cristallin, surtout opacifié, occasionne de l'irritation et des douleurs, on pourra tenter son extraction à la curette, l'anse de Taylor ou un crochet à cristallin, avec large iridectomie immédiate, rarement préparatoire (Despagnet). Il en sera de même, dans le cas de glaucome consécutif, si ce dernier résiste à des scléro tomies répétées. Enfin on peut être amené à l'énucléation.

Quelques chirurgiens (Agnew, Webster, Abadie) ont exécuté le harponnement du cristallin dans le corps vitré avec une aiguille courbe, l'ont conduit à travers la pupille et extrait par la cornée. D'autres tentent de faire passer le cristallin dans la chambre antérieure en faisant mettre le malade le visage en bas, et pratiquent l'extraction dans cette position.

Quand le cristallin est luxé dans la chambre antérieure, il faudra toujours l'extraire, après instillation d'ésérine, ou embrochement avec une aiguille pour l'empêcher de se noyer de nouveau dans le corps vitré. Une boutonnière est faite à la cornée avec un couteau de Graefe, puis on l'élargit avec des ciseaux courbes de Wecker ; on extrait alors par pression et en s'aidant du crochet coudé.

Si le cristallin est luxé sous la conjonctive, on n'attendra pas sa *résorption spontanée* ; lorsque le chémosis est dissipé, une simple transfixion conjonctivale au couteau de Graefe permet l'évacuation facile de la bouillie cristallinienne, avec suture consécutive au catgut.

CATARACTE.

La cataracte est l'opacification du cristallin

Elle a été considérée, jusqu'à la fin du XVIIe siècle, comme un dépôt placé au-devant du cristallin, qui, envisagé à tort comme l'organe même de la vision, ne pouvait être le siège de la cataracte, puisque l'opération de l'abaissement rendait la vue. Carré, R. Lasnier, Gassendi, Mariotte, surtout Brisseau et ses recherches anatomiques sur des cristallins abaissés 1705 , démontrèrent le siège de la cataracte.

Étiologie. — Le *traumatisme* provoque fréquemment des cataractes, — qu'il y ait pénétration oculaire ou qu'il y ait une violente contusion ou commotion de l'organe : — quelquefois la formation de la cataracte survient longtemps après cataractes post-traumatiques de Panas).

Une lésion *spontanée* du *globe* oculaire est souvent l'origine d'une cataracte. La cataracte pyramidale provient ordinairement d'une ulcération cornéenne. Les iridocyclites, les chorio-rétinites, les hyalites, le glaucome, le décollement de la rétine sont en cause ; des maladies générales peuvent être en jeu : le diabète et les néphrites, la pellagre sont au premier rang. Le rachitisme Horner et les convulsions ont été admises pour certaines variétés partielles cataracte zonulaire).

On ne trouve pas toujours la cause de l'opacification cristallinienne. L'hérédité, l'arthritisme jouent un rôle dans certains cas. Quant aux professions exposant à la chaleur et à la sueur forgerons, cuisiniers , il y a peut-être une prédisposition, malgré la rareté de la cataracte dans les pays intertropicaux.

Anatomie pathologique et pathogénie. — La cataracte ne s'accompagne pas, à l'encontre des anciennes opinions, de lésions de la capsule même du cristallin. Par contre, l'épithélium *sous-capsulaire antérieur*, si important pour l'évolution et la régénération du cristallin, est souvent lésé dans les diverses formes de cataracte. Il l'est au plus haut point, et presque uniquement, dans la variété *pyramidale*, où les cellules deviennent fusiformes et forment un amas simulant réellement une petite pyramide *sous* la cristalloïde simplement déformée. Les autres variétés partielles ne contiennent que dans certains points les lésions histologiques de la cataracte, le reste du cristallin étant transparent. Il en est ainsi dans les variétés, *zonulaire* opacification des couches moyennes, le noyau et la périphérie restant transparents) (fig. 57), ponctuée, étoilée, axiale.

La polaire postérieure est quelquefois *rétro-capsulaire* persistance d'un fragment de l'artère hyaloïde ou *sous-capsulaire* cataracte choroïdienne).

Les variétés totales sont *dures*, *molles*, *liquides* ou *membraneuses*.

Les cataractes *dures* ne sont presque qu'une dessiccation et une évolution physiologique du cristallin devenant plus dur avec l'âge. Dans la variété *noire*, le pigment sanguin et l'hémoglobine paraissent, d'après les résultats de la spectroscopie (G. de Grandmont et Hénocque), la vraie cause de la couleur spéciale, dont l'origine sanguine avait été du reste admise avant ces auteurs (De Graefe, Armaignac).

Certaines cataractes, même séniles, sont pointillées (O. Becker). Les cataractes *liquides* sont ou totalement liquides, ou à noyau flottant (cataracte de Morgagni). Quant aux cataractes *membraneuses*, elles sont constituées par l'accolement des deux feuillets de la cristalloïde renfermant quelques débris desséchés du cristallin (C. arido-siliqueuse); les cataractes dites *secondaires* se rapprochent des précédents. Il existe enfin des cataractes calcaires et même osseuses par pénétration à travers des fissures cristalloïdiennes de tissu inflammatoire ossifié ultérieurement. (Panas et Rémy.)

Fig. 57. — Cataracte zonulaire.

Pour les détails purement histologiques et évolutifs, nous renvoyons à l'admirable travail de O. Becker (1) et aux expériences de Bouchard et Panas (2) sur la cataracte naphtalinique. On a signalé des *entozoaires* dans le cristallin opacifié (Nordmann et Gescheidt, de Graefe).

La *pathogénie* de la cataracte n'est pas une. Indépendamment des cas de cataractes traumatiques avec ou sans pénétration, ces dernières pouvant être attribuées à l'ébranlement, ou à certaines ruptures zonulaires, on a émis diverses théories pour la cataracte spontanée dont nous ne citerons que les moins singulières.

Pour la variété sénile :

L'*artério-sclérose* généralisée et celle du cercle ciliaire pourraient entraîner des troubles nutritifs du cristallin. Mais bien des sujets artério-scléreux ne sont point atteints de cataracte.

La théorie *microbienne* (Galippe) semble peu probable, vu l'impossibilité d'extraire d'une façon totalement aseptique des cristallins qui dès lors se trouvent contaminés. M. Panas a proposé d'examiner les yeux d'animaux cataractés, après avoir énucléé l'œil, ce qui pourrait donner des documents plus sûrs.

Une théorie qui semble plus juste est celle qui admettrait une rétention toxique dans l'organisme. Frenkel aurait remarqué une toxicité moindre que la normale pour les urines des cataractés. Il suit de là que le trouble de nutrition du cristallin, organe épithélial, comme les cheveux par exemple, pourrait être, en plus de l'action

(1) O. Becker, *Anat. des gesund. und krank. Linse*. Wiesbaden, 1884.
(2) Panas, *Arch. d'opht.*, 1887 et Traité des mal. des yeux, t. I.

dystrophiante de la sénilité, aidé par une sorte de toxhémie générale. Cette conception rapprocherait la pathogénie de la cataracte sénile de celle des cataractes albuminuriques, diabétiques, naphtaliniques.

La cataracte spontanée est en somme une maladie *épithéliale* dont la cause générale est encore obscure.

La cataracte diabétique ne paraît pas relever seulement de la présence du sucre dans le sang, la quantité étant trop minime pour provoquer l'opacification du cristallin (expériences de Richardson).

Les cataractes congénitales qui peuvent être souvent considérées comme des *anomalies congénitales* relèvent quelquefois d'une pathogénie différente.

La cataracte pyramidale doit probablement être attribuée à la dialyse toxique des produits microbiens résultant d'une l'ulcération cornéenne (*ophtalmies infantiles*), à travers la cristalloïde, avec réaction consécutive de l'épithélium sous-capsulaire antérieur.

La cataracte zonulaire, stratifiée, pourrait avoir quelques rapports avec le rachitisme (Horner) et avec les convulsions (Arlt).

Symptomatologie. — Les signes *subjectifs* sont d'abord une *amblyopie* marquée et progressive, accompagnée de mouches *fixes*, avec, au début, de la presbyopie; mais fréquemment, aussi, de l'astigmatisme, une *myopie* moyenne se développent, ainsi que la *polyopie monoculaire* et souvent la *micropsie*.

Tous ces signes s'accentuent plus vite dans les cataractes molles.

Les cataractés redoutent ordinairement la lumière, surtout le soleil dont ils s'abritent par des chapeaux à larges bords, des visières ou des lunettes foncées.

Les signes *objectifs*, que nous allons étudier au *diagnostic*, confirment les signes subjectifs.

Les cataractes subissent diverses modifications : leur capsule peut se ratatiner, la cataracte devenir morgagnienne, se luxer totalement ou partiellement. Les cataractes molles deviennent quelquefois membraneuses (arido-siliqueuses) et crétacées.

Enfin on peut observer à tout âge des RÉSORPTIONS PRESQUE TOTALES ET SPONTANÉES, permettant de voir le fond de l'œil. Très souvent le glaucome accompagne ces variétés de guérison de la cataracte et le malade n'a pas grand bénéfice au changement d'état de la cataracte. Les cas observés jusqu'ici et le nôtre se trouvent réunis dans un travail récent (1).

Diagnostic. — Le diagnostic des *variétés* de cataractes est absolument utile, bien que presque toutes les cataractes doivent être exclusivement traitées par l'extraction. Un ophtalmologiste qui se bornerait à toujours extraire sans diagnostic précis, éprouverait

(1) DELBIS, thèse de Paris, 1896.

souvent des mécomptes et ressemblerait à ceux des laparotomistes pour lesquels le diagnostic semble devenu une précaution d'un autre âge.

1° *Y a-t-il opacification du cristallin?* — Après l'éclairage oblique et l'examen ophtalmoscopique destiné à vérifier ce qui reste de transparent, on complétera ces deux examens *rapides* par un examen *prolongé* avec le miroir plan ou mieux avec le miroir concave à court foyer de Parent, muni d'une lentille de + 15 à 20 D. Après atropinisation, ce procédé, sur les avantages duquel Hirschberg et Magnus (1) ont récemment insisté, décèle souvent de fines opacités (fig. 58) à une époque où le fond de l'œil est encore bien visible et où l'amblyopie serait inexplicable.

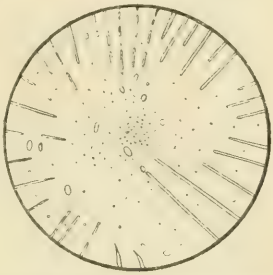

Fig. 58. — Cataracte commençante (Neuburger).

2° *S'agit-il d'une variété partielle*, et en particulier *d'une forme infantile?* — La cataracte *zonulaire* se caractérise par la persistance visible autour de la pupille de couches transparentes au-devant de l'opacité.

On reconnaîtra de même les cataractes polaires *postérieures*, où des lésions du fond de l'œil sont fréquentes, les cataractes *disséminées*, *centrales*, *stellaires*, pointillées, la cataracte *pyramidale* visible quand le malade regarde en bas, sous la forme d'un petit monticule blanchâtre et coexistant presque toujours avec une *taie cornéenne*, reste d'une ophtalmie infantile.

3° *Quelle est la variété de cataracte acquise?* — La cataracte *dure*, de couleur ambrée, est le type de la cataracte sénile : un noyau de couleur cireuse, de longues aiguilles périphériques fendillant le cristallin, la font reconnaître, et l'examen du tonus prévient l'idée du glaucome. La cataracte sénile est rarement pointillée. La cataracte *noire*, dans sa variété la plus foncée, empêche de voir le fond de l'œil : l'éclairage oblique, l'atropinisation, aideront ce diagnostic.

La cataracte *molle* a pour elle sa teinte grise tirant sur le blanc (porcelaine) quand la cataracte est partiellement liquide, souvent avec noyau *flottant* (variété morgagnienne), tirant sur le blanc jaunâtre (lait) quand la cataracte est complètement liquide.

La cataracte *calcaire* montre surtout un ratatinement de la cristalloïde. La cataracte *capsulaire* présente de petites taches de teinte blanchâtre, plus ou moins claire, et étagées.

1. Magnus, Die verschiedenen Formen des Alterstaares. Breslau, 1893.

La cataracte membraneuse n'est qu'un rideau plus ou moins épais que l'éclairage oblique fait vite reconnaître. L'*atropinisation*, pendant plusieurs jours, est une excellente précaution pour le diagnostic complet de toutes les cataractes.

4° *Quelle est l'étiologie?* — Le traumatisme, souvent *très ancien*, donne une cataracte presque toujours *monolatérale*. On recherchera par l'étude soignée de la cornée (taies, ulcérations anciennes), du corps irido-ciliaire (adhérences), du fond de l'œil (chorio-rétinites, glaucome, décollement rétinien), une origine locale ou générale (diabète, albuminerie, phosphaturie, affections du cœur, athérome marqué, hérédité).

5° *Peut-on prévoir la marche de l'opacification?* — Certaines cataractes, bien qu'entièrement scléreuses et *mûres*, restent à peu près transparentes, pendant des années (Panas); elles sont opérables, bien qu'il y ait peut-être plus d'opérations secondaires dans ces cas-là. A part ces cas, on n'opérera les cataractes incomplètes qu'en présence d'un malade nécessiteux, devenu incapable de gagner sa vie. Il est souvent impossible de fixer une époque approximative pour la maturité (myopes, cataractes congénitales). Mais, excepté dans le cas où il s'agit du second œil, alors qu'on a pu suivre la marche de la cataracte dans le premier, on répondra avec circonspection aux questions trop souvent pressantes du malade.

6° *La cataracte est-elle compliquée d'un état oculaire, général ou voisin* (Voy. page 215), *pouvant rendre l'opération difficile, dangereuse ou inutile?* — On s'attachera d'abord à vérifier l'intégrité de la fonction rétinienne : une lumière promenée en divers sens, de trois à cinq mètres de distance, doit être perçue par le malade. Les *phosphènes* paraissent vraiment de signification incertaine.

La constatation de la fixité du cristallin (cataracte branlante), de synéchies, de glaucome, de points douloureux (ossifications), sont également très importantes.

Une cataracte coexistant avec un décollement rétinien ne sera opérée que dans un but *esthétique*, comme du reste toute cataracte sans perception lumineuse. On a cependant cité des cas indiscutables (Hirschberg, Panas) où un décollement, constaté pendant plusieurs années, s'est accompagné d'une cataracte et a été trouvé guéri, *après l'extraction* de cette cataracte symptomatique.

On s'enquerra toujours de l'état antérieur de la réfraction, en particulier de l'existence d'une forte myopie.

OPÉRATION DE LA CATARACTE.

Aucun traitement *médical* (huile phosphorée, cinéraire maritime, électrisation, etc.), même avec la paracentèse de la chambre anté-

rieure, n'a d'action pour enrayer ou faire disparaître la cataracte. Quant à sa prophylaxie, elle est plus que douteuse.

L'absence d'anesthésie générale et locale, l'ignorance de la nécessité de la kystitomie pour exécuter l'opération sans trop de danger et l'erreur fondamentale sur la nature et le siège exact de la cataracte, sont les trois grands motifs qui ont reculé la généralisation de l'extraction de la cataracte, jusqu'à la Pléiade des oculistes français du XVIIIe siècle.

C'est pour extraire des cristallins luxés dans la chambre antérieure, souvent à la suite de l'abaissement, que Petit (1707) et Saint-Yves (1708) ont pratiqué des incisions cornéennes ; c'est à la même époque que Méry fit la proposition d'extraire, par une incision cornéenne, la *cataracte* restée en place.

C'est en 1745, après les études sur la kystitomie, de Ferrein et d'autres, que Daviel, après avoir pratiqué avec succès l'opération de Petit et de Saint-Yves, ouvrit systématiquement la cornée à la partie inférieure avec une lance, agrandit la plaie avec des ciseaux, kystitomisa la cristalloïde avec une aiguille et fit l'extraction simple de la cataracte. Peu après (1752), La Faye et Sharp se servirent d'un seul instrument (bistouri spécial) et d'un kystitome à lame tranchante. Sharp fit le premier l'extraction dans la capsule, que Janin et Richter reprirent plus tard. Il faut signaler, parmi les diverses découvertes instrumentales de l'époque, celles du couteau triangulaire (Béranger), du couteau étroit (Tenon), du couteau à aiguille (Siegrist).

Les lambeaux, presque toujours inférieurs, à de rares exceptions près (Pellier, Wenzel), comprenaient la moitié de la cornée (Daviel, 1756), bien que Daviel au début ait sectionné les deux tiers de la circonférence, un tiers à un quart dans les cas de cataracte molle. Le lambeau du tiers dans la cataracte sénile paraît dû à Santarelli (1779).

C'est à Pellier de Quengsy (1775) qu'est due l'extraction *avec un seul instrument* (couteau étroit et très courbe) avec lequel il exécutait l'incision et la kystitomie en un seul temps, sans blépharostat ni instrument fixateur. Wenzel employait également cette méthode.

Daviel et Wenzel ont adjoint l'iridectomie et la kystectomie à l'extraction dans les cas de cataractes adhérentes ou capsulaires. La cataracte secondaire était traitée par l'extraction (Daviel, Janin, Pellier) ou l'irido-capsulotomie (Woolhouse, Cheselden, Janin). Forlenze employait des injections dans la chambre antérieure, repoussées du reste par Wenzel. Le malade était le plus souvent opéré assis, et le pansement, tantôt humide et changé fréquemment, était au contraire *ouaté, sec* et *rare* pour d'autres opérateurs (Pellier).

Jacobson et de Graefe reculèrent dans la sclérotique (extraction sclérokératique), l'incision périphérique de la chambre antérieure

pratiquée linéairement avec iridectomie et couteau étroit (1863-1865), pour éviter dans une certaine mesure l'infection encore fréquente (10 p. 100 au moins) et provoquer une coaptation plus rapide. Plusieurs opérateurs célèbres (Desmarres, Sichel père, Hasner) se refusèrent à l'employer. Il en resta la combinaison plus fréquente de l'iridectomie à l'extraction et l'usage du couteau de Graefe parfaitement apte à tailler de grands lambeaux (1).

De Wecker proposa le premier (1875) un retour partiel à l'extraction à lambeau trop délaissée ; l'application rigoureuse de l'antisepsie et l'anesthésie cocaïnique (1884) ont redonné une faveur nouvelle, à la suite des efforts de Wecker, Panas, Galezowski, Abadie, à l'extraction à grand lambeau sans iridectomie.

A côté de l'extraction, la discission (Conradi), le broiement (Desmarres), l'aspiration, connue des Romains, des Persans et des Arabes, ont reparu périodiquement sans pouvoir se maintenir.

Nous ne mentionnerons que pour mémoire l'abaissement du cristallin ; on ne pourrait songer à cette opération que pour le second œil (Warlomont) d'un malade dont le premier s'est perdu par hémorragie choroïdienne expulsive et encore n'est-elle pas toujours recommandable en cette circonstance. Les ouvrages de Franco, de Saint-Yves, de Scarpa contiennent sur cette opération qui a rendu la vue à beaucoup de malades, mais qui en a plongé un grand nombre dans une cécité *douloureuse* et *incurable*, par glaucome et irido-cyclites, les détails les plus circonstanciés et ses diverses modifications. Ajoutons enfin que l'abaissement convenait *exclusivement* à la variété *scléreuse* des cataractes.

Il faut enlever le cristallin opaque devenu un *corps étranger*, mais ne pas l'enlever trop tôt (cataractes secondaires épaisses et occlusions pupillaires) ou trop tard, quand la cataracte est *régressive* (luxations spontanées, glaucomes, amblyopie et strabisme, opération plus aléatoire). La maturité, favorisant la déhiscence totale du cristallin, est le moment opportun pour l'opération. On temporisera, en général, tant qu'*un œil* permettra au malade de vaquer à ses affaires. On pourra souvent s'abstenir d'opérer les cataractes monolatérales, vu la déception ultérieure du malade. Mais il y a indication d'opérer, pour élargir le champ visuel, lorsque le sujet porteur d'une cataracte monolatérale est soumis à divers dangers par l'absence de vision d'un côté (cochers, ouvriers d'usine, etc.). Il en est de même pour les sujets atteints de myopie élevée, l'œil opéré rendant de réels services pour la vision éloignée. Les cataractes *traumatiques* mono-

(1) Consulter : Delaunoy, Jacques Daviel à Reims. Paris, 1890. — De Wecker, Réminisc. hist. sur l'extraction de la cataracte (*Arch. d'opht.*, 1893). — Bitzos, *Ann. d'ocul.*, 1894. — A. Terson, Étude sur la chir. ocul. française au XVIIIe siècle : Pellier de Quengsy (*Arch. d'opht.*, 1895). — Sulzer, *Ann. d'ocul.*, nov. 1895. — Landolt, L'opération de la cataracte de nos jours (*Arch. d'opht.*, 1894).

latérales seront plus souvent opérées que les autres, pour préserver l'œil d'accidents inflammatoires ou glaucomateux. La saison importe peu, mais on ne choisira ni les temps brûlants ni les très grands froids.

On n'opérera jamais les deux yeux dans la même séance. C'est à cette pratique imprudente que l'on doit des cas de *double phlegmon*, de *double hémorragie* simultanée, ayant fait perdre les deux yeux définitivement en quelques jours ou en quelques heures. On pourra par contre, opérer le second œil, dès que la plaie du premier sera cicatrisée depuis quatre à cinq jours : on peut, en huit à douze jours, débarrasser le malade de ses deux cristallins opaques, sans lui avoir fait courir aucun risque.

Soins a donner avant l'extraction. — On vérifiera d'abord le tonus, la perception lumineuse, les voies lacrymales, les fosses nasales, les dents, la conjonctive et le bord ciliaire. Dans les cas où il existerait une affection chronique de ces régions, il faudra la traiter par la désinfection, la canalisation et les autres moyens appropriés, tant qu'il existera des phénomènes morbides.

L'*ozène*, même sans dacryocystite, constitue un réel danger d'infection pour la plaie. Sans aller jusqu'à la ligature des canalicules ou à leur oblitération galvanique, plus pratique, on veillera pendant plusieurs semaines à désinfecter les fosses nasales, les voies lacrymales (irrigation) et le cul-de-sac conjonctival, avant l'opération.

Le *ptérygion*, sans avoir (A. Trousseau) tous les dangers qu'on lui a attribués, sera néanmoins opéré quelque temps avant l'extraction de la cataracte.

On examinera les *urines*. S'il y a du sucre, un traitement par l'antipyrine, à la dose de 3 à 4 grammes par jour (G. Sée, Panas), à moins qu'il n'y ait de l'albumine, sera combiné au régime antidiabétique. On opérera, lorsque la quantité de sucre sera réduite à quelques grammes. Le régime lacté sera prescrit s'il y a de l'albumine.

Panas conseille d'énucléer systématiquement tout moignon atrophié ou douloureux, avant d'opérer la cataracte de l'œil opposé. Toute *suppuration* osseuse ou viscérale sera également guérie avant l'opération.

L'état du *cœur* et des poumons sera traité longtemps à l'avance (complications glaucomateuses, hémorragie post-opératoire). On s'inquiétera enfin de l'état général (rhumatisme, etc.) et des habitudes du malade. Chez certains vieillards, l'occlusion des deux yeux et le décubitus dorsal déterminent du délire, des pneumonies, accidents auxquels on doit remédier en levant rapidement ces malades ou en ne leur bandant qu'un œil. On supprimera, bien entendu, la tabatière des priseurs (éternuements, infection).

S'il y a une exagération du tonus, avec une perception lumineuse suffisante pour tenter l'opération, s'il y a des synéchies iriennes,

antérieures ou postérieures, chez des sujets atteints d'affections générales graves (affections du cœur, ou peu tranquilles, dans les cataractes traumatiques, l'*iridectomie préparatoire* (Mooren) est une utile précaution et ne nuira en rien au résultat optique, à condition de la faire petite et supérieure quelques semaines avant l'extraction.

La *maturation artificielle* de la cataracte est souvent inutile ou dangereuse [1]. On sera réservé avant de pratiquer la discission de Graefe (qui transforme une cataracte simple en une cataracte traumatique, avec tout son imprévu.

On se bornera ordinairement à une *iridectomie supérieure* (Förster) (sans massages cornéens), qui a un certain degré d'action pour avancer l'évolution. On agira ainsi dans quelques cataractes traînantes, dont les yeux myopes nous offrent souvent des exemples et l'exécution antérieure de l'iridectomie aura aussi de réels avantages pour les suites de l'extraction chez ces malades.

On a discuté l'opportunité de nettoyages et de pansements faits la *veille de l'opération*, aux sujets à opérer. Certains (Vacher, Nuel) ont appliqué un pansement préparatoire, pour voir si la conjonctive sécrète abondamment sous lui, et, dans ce cas, ils reculent l'intervention. Mais, presque tous les yeux *séniles* sécrétant assez abondamment après vingt-quatre heures d'occlusion, nous ne croyons pas qu'il soit possible de tirer des conclusions nettes de cet essai. Quant à l'argument tiré de la prolifération abondante des microbes conjonctivaux, quand l'œil est fermé, le sommeil de la nuit qui précède l'opération réalise déjà l'occlusion. On ne fera donc en rien changer les résultats plus ou moins nocifs de l'occlusion et on lui ajoutera au contraire le bénéfice d'une préparation antiseptique préalable, en même temps que l'on voit comment le malade se comporte sous ce premier pansement. Les expériences que nous avons entreprises à l'instigation de M. Panas (Voy. *Paupières*, p. 18) prouvent qu'il est nécessaire de désinfecter le bord ciliaire, d'autant plus qu'au cours de manœuvres d'expulsion cristallinienne, le bord de la plaie, l'iris prolabé, peuvent venir toucher le bord ciliaire. On pratiquera donc, la veille au soir (Panas), un nettoyage du bord ciliaire avec une boulette de coton et une solution de carbonate de soude à 2 p. 100 pour le dégraisser, puis on passe sur ce bord ciliaire un pinceau coupé court et chargé d'huile biiodurée à 2 ou 4 p. 1000. M. Valude instille une solution aseptisante, mais un peu douloureuse d'aldéhyde formique à 1 p. 200. Puis on recouvre d'une rondelle antiseptique et d'un pansement à n'enlever qu'à l'opération. Le malade déjeune confortablement, quatre heures avant l'opération, et va à la garde-robe.

Technique opératoire. — La forme et l'étendue relative de la sec-

[1] De Lapersonne, la maturation artificielle de la cataracte, thèse de Paris, 1883.

tion varient encore, bien qu'elles tendent à se ramener à une formule unique basée sur la *nature anatomo-physiologique des parties* : certains préfèrent adjoindre l'iridectomie à l'opération, sans pour cela faire subir de modification fondamentale à la section ni aux autres temps opératoires. Mais cette extraction *cornéenne, à lambeau*, et *à iridectomie* n'a *rien de commun avec l'extraction linéaire de Graefe*, opération à abandonner définitivement.

Le malade, ayant l'œil opposé cocaïnisé et couvert et l'œil à opérer cocaïnisé par trois instillations de cocaïne à 1/40, faites à deux minutes d'intervalle, un lavage des *culs-de-sac*, avec une solution d'acide borique ou de biiodure de mercure à 1/20000, moins irritante que le sublimé, est pratiqué avec le bock laveur et une canule de verre aplatie. Le spray est inutile ou dangereux. Le chirurgien prend ensuite de la main gauche une pince à fixer l'œil. L'usage de la pince, sur lequel Pétrequin d'abord (de Wecker), a insisté à juste titre, est supérieur à celui des autres instruments (pique de Pamard, etc.). Certains emploient la pince à verrou ou la pince à ressort de Graefe. Nous leur préférons la pince serre-fine du modèle Vacher, à ressort dur, à bords érodés, qui se manœuvre parfaitement avec un peu d'habitude, et s'enlève *instantanément*, quelle que soit la position des doigts. Le malade sera éclairé obliquement, par la lumière naturelle ou artificielle.

Nous recommandons l'emploi d'instruments simples et *non doubles*, comme la curette kystitome, prédisposant aux erreurs d'asepsie, et, pour se mettre à l'*abri de toute surprise*, l'emploi d'instruments modifiés (couteau étroit et courbe) et s'enlevant instantanément (blépharostat, pince fixatrice à enlèvement instantané).

Les paupières seront préalablement écartées avec un blépharostat (fig. 59) à cuillers pleines, cuirassant le bord ciliaire, évitant pour

Fig. 59. — Blépharostat de A. Terson.

les instruments le contact dangereux des cils, écartant la paupière, sans appuyer sur le cul-de-sac et le globe, s'appliquant indifféremment aux deux angles, et enfin s'enlevant *instantanément*, à cause de la disposition de la vis, analogue à celle de la pince de Desmarres.

La fixation de l'œil à la pince est souvent mal exécutée. D'une bonne fixation dépend la bonne exécution du lambeau. Si on regarde

la plupart des dessins qui accompagnent les descriptions opératoires, on voit cette fixation souvent exécutée défectueusement. Il y a cependant deux règles faciles à suivre, dépendant, l'une, du *point où on fait la ponction* cornéenne, l'autre, du point de la conjonctive qui offre le point d'*appui le plus solide* à la pince.

Il faudra toujours appliquer la pince sur le globe en un point diamétralement *opposé à l'entrée du couteau* pour exercer une contre-résistance. On fixera donc en *dedans* du diamètre horizontal pour une ponction externe, en bas, pour une ponction faite en haut, et ainsi de suite. Il y a une grave erreur, dont il est facile de se convaincre pratiquement, à fixer en bas, lorsqu'on applique le couteau sur le côté externe. L'œil fuit, la conjonctive se déchire et le couteau chemine dans les lames de la cornée.

De plus, on ne peut appliquer la pince que dans une région conjonctivale fixe, *sans tissu lâche sous-conjonctival*. Nous recommandons, par conséquent, de placer toujours la pince à fixation exactement sur la conjonctive *touchant le limbe*, profondément adhérent à l'épisclère, et non à quelques millimètres plus loin. De cette façon, on a une fixation parfaite, et on ne déchire presque jamais la conjonctive, accident fréquent si on fixe le globe à une *certaine distance* du limbe.

La fixation assurée, l'opérateur prend le couteau (essayé au canepin, puis stérilisé), d'un peu loin, comme une plume à écrire. Il opérera toujours de la main droite, s'il n'est pas gaucher, se plaçant en avant du malade pour l'œil gauche, en arrière pour l'œil droit. La section s'exécute quand même, d'une façon identique.

Étendue, emplacement et forme de la section. — On emploie presque toujours le couteau de Graefe, souvent même réduit dans sa largeur (de Wecker). Les couteaux triangulaires sont à abandonner pour de nombreuses raisons, et l'on a pu dire que seul le couteau de Graefe dû en partie à Waldau avait survécu à l'opération du maître. C'est un merveilleux instrument, qui rend d'inappréciables services, surtout si on le compare aux instruments qui l'ont précédé.

Un couteau légèrement courbé, à tranchant convexe (fig. 60) de largeur identique à celle du couteau de Graefe, a tous les avantages du

Fig. 60. — Couteau de A. Terson.

couteau de Graefe ; il facilite encore la rapidité et la bonne exécution de la section et son dos ne peut jamais être confondu avec le tranchant, accident possible et très dangereux avec le couteau de Graefe.

L'étendue du lambeau sera (fig. 61) d'un peu plus du tiers de la

circonférence (Panas). Le lambeau du tiers (Santarelli, de Wecker) peut quelquefois suffire, mais il peut aussi être insuffisant et ne présente aucune supériorité sur le lambeau précédent. Le lambeau de la moitié de la cornée est à rejeter, comme inutile, favorisant l'enclavement et la dénutrition du lambeau : mais on se repentira bien rarement d'avoir fait une plaie trop grande.

L'emplacement du lambeau a été fort discuté. Fait en avant du limbe, il n'est plus au *lieu d'élection*. Le *limbe* doit être choisi, d'abord, parce qu'il constitue la seule région à détacher qui retombera directement sur la section, de même que la circonférence d'un verre de montre retombe sur la circonférence d'emboîtement : ensuite, parce que le limbe est le point cornéen le plus rapproché des vaisseaux nourriciers, qui ne doivent cependant pas être intéressés (hémorragie du lambeau conjonctival), et le seul point où la transparence de la cornée cesse pour se confondre avec la sclérо-cornée ou avec le gérontoxon, terrain de coaptation aussi vivace que la cornée normale. Le limbe est donc la seule région indiquée, aussi bien pour assurer la vitalité du lambeau que pour rétablir une cornée normale avec toutes ses propriétés *optiques* et *biologiques*.

Fig. 61. — Extraction à lambeau supérieur.

Au delà du limbe, l'enclavement irien devient plus fréquent (iridectomie forcée de l'extraction de Graefe). En deçà (lambeaux de Liebreich, de Galezowski, etc.), l'enclavement se produit aussi souvent qu'au niveau du limbe, comme des statistiques étendues l'ont prouvé et la forme de la cornée n'est plus respectée. Toutes les autres formes de lambeau (trapézoïde, ogival, etc.) n'ont eu, n'étant point basées sur l'exacte appréciation du but optique et de la constitution anatomique de la région, qu'une vogue éphémère ou un intérêt de bizarrerie. (Frère Côme, Küchler.)

La section sera faite en *haut* : dans des cas spéciaux (taies, occlusions pupillaires, etc.) on pourra la faire en *bas* ; mais le siège inférieur de l'incision, *recommandable avant la cocaïne et l'anesthésie locale*, n'a plus aujourd'hui de raison d'être dans les cas simples (voisinage du bord ciliaire inférieur, enclavements plus disgracieux, renversement possible du lambeau). La paupière supérieure est le *pansement naturel* moulé destiné à recouvrir l'emplacement de la plaie ; ce n'est que dans certains cas (sourds, idiots, etc.) qu'il y a intérêt à opérer en bas un œil impossible à diriger.

On ponctionnera à la jonction de la partie transparente avec la partie opaque du limbe. On évitera absolument les mouvements de scie, qui donnent une plaie à échelons et exposent à la section de l'iris. On maniera le couteau comme un *archet de violon*. La contre-ponction *lentement* établie, et faite au moment où le couteau semble ressortir dans le bord transparent (expérience du bâton

brisé), d'où ponction juste sur le limbe, on abaissera le manche du couteau, détachant ainsi régulièrement un tiers du lambeau : relevant le manche, on détachera le second tiers. D'un nouveau mouvement en avant, on détachera le petit pont cornéen restant. On doit généralement détacher en trois temps la cornée, qui se détache quelquefois pour un opérateur habile en deux ou même un temps en abaissant au maximum le manche du couteau et en le faisant cheminer rapidement.

On s'appliquera à faire (Panas) un *biseau cornéen*, au lieu d'une coupure linéaire (de Graefe). Le double biseau cornéen, compris entre la pression des paupières et la pression intra-oculaire, se coaptera naturellement.

Le lambeau terminé, on *laissera, dans les cas simples*, l'*écarteur* et la *pince à fixation en place*, à l'encontre de bien des opérateurs. La fixation jusqu'au bout (Panas), faite sur des milliers de cataractes, n'expose nullement à la perte du vitré : supprimant les mouvements intempestifs et inconscients du malade, elle évite, au contraire, de nombreuses occasions de prolapsus vitréen.

Fig. 62. — Extraction à lambeau avec iridectomie.

Si l'iridectomie est nécessaire, on la pratique à ce moment-là, aussi *petite* que possible (fig. 62) (iridectomie en flamme de bougie).

La kystitomie, en croix ou en zigzag, allant *latéralement* assez loin vu l'écartement de la capsule si élastique, est faite ensuite, très légèrement, pour ainsi dire sans sentir la pression sur le cristallin. Très rarement le cristallin peut sortir dans sa capsule intacte et épaissie (déhiscence hyaloïdienne) sans perte du corps vitré.

Une pression sur le *bord inférieur* de la cornée (c'est-à-dire presque sur le *bord inférieur* du cristallin qu'il faut faire basculer) avec une spatule et une curette sur la lèvre sclérale de la plaie, sont alors exercées, et le cristallin sort. Les masses corticales sont extraites par le même procédé, absolument comme on ramasse des *cendres sur une pelle*, la curette étant introduite *peu* en avant dans l'œil : on sera sobre de tentatives allant *récurer* le sac avec la curette. S'il reste des masses abondantes et rétro-iridiennes, on se servira des bords ciliaires aseptisés pour les extraire, mais comme procédé *exceptionnel* : on extraira à la pince ou on refoulera, suivant ses dimensions, tout lambeau capsulaire interposé dans la plaie. Enfin, on replace l'iris avec la spatule et quelques légères frictions palpébrales. On le sectionnera, au contraire, s'il tend à se prolaber malgré tout.

Un peu de pommade à l'ésérine à 1/200 sera placée dans le cul-de-sac (Panas) : l'usage de l'ésérine paraît réellement de Wecker, (Panas) diminuer la proportion des enclavements. M. Delens pense, au contraire, qu'elle favorise la hernie de l'iris.

L'œil sera recouvert d'un gâteau mollasse, mouillé, d'ouate hydrophile, dont on aura pu préablement mettre deux rondelles sur l'autre œil, puis on l'enlèvera, et, après avoir inspecté de nouveau la plaie et le champ pupillaire, on placera le pansement.

Certains font la kystitomie ou mieux la kystectomie avec des pinces spéciales de Wecker, Förster, Terson père ou la pince-ciseaux (Vacher). Cette pratique est quelquefois recommandable, *surtout quand on pratique l'iridectomie*, dans les cas où la capsule paraît doublée de dépôts abondants, ou offre une forte consistance. Mais, s'il y a peut-être moins de cataractes secondaires par son emploi, il est probable que la luxation du cristallin, la hernie vitréenne rétro-iridienne et le prolapsus irien sont plus fréquents avec la kystectomie; on devra donc conserver le kystitome *bien tranchant*, comme instrument général : si la capsule est épaissie, ou la cataracte molle, on peut circonscrire un lambeau avec le kystitome et l'enlever ensuite à la pince sans danger d'ébranlement total.

On évitera toujours la *kystitomie avec le couteau*, qui expose à l'embrochement de l'iris et oblige souvent à un lambeau intracornéen, généralement *involontaire*, et qu'on a cependant érigé en méthode opératoire. Avec des instruments aseptiques et l'anesthésie cocaïnique, on doit exécuter tous les temps opératoires, régulièrement au lieu de vouloir gagner quelques secondes en rapidité : ce n'est pas simplifier l'opération que supprimer un de ses temps (Sperino prétendait aussi simplifier, en supprimant la kystitomie), c'est amener l'imprévu, sans qu'on puisse faire valoir *un seul* argument solide en faveur de ce procédé, aussi ancien du reste que les autres.

La *suture post-opératoire* (Williams) serait conjonctivale ou cornéenne, mais il est reconnu qu'aucune ne sauve de l'enclavement. Cornéenne, elle complique l'opération : si elle est lâche, elle ne sert à rien ; si elle est serrée, elle plisse la cornée et gêne sa coaptation exacte et régulière. Il n'y a rien ici de comparable à une suture cutanée : la peau n'a ni la structure, ni les propriétés, ni la forme géométriquement *immuable* de la cornée, instrument d'optique. La seule façon de laisser reprendre intégralement à la cornée son emplacement normal est de ne point la déranger dans sa coaptation spontanée, autant dans un but optique que physiologique. La cornée normalement sectionnée est peut-être le seul terrain de l'économie où la suture soit à éviter.

Les *lavages* de la chambre antérieure, abandonnés de toutes parts, sont destinés à disparaître. L'humeur aqueuse constitue le plus simple et le plus aseptique des lavages intra-oculaires.

Choix du procédé avec ou sans iridectomie. — Il est aujourd'hui démontré que, si l'on opère des cataractes mûres, l'iridectomie ne donne ni plus ni moins de cataractes secondaires ou de petits enclа-

vements : en outre elle prédispose à l'enclavement *capsulaire*.

L'extraction à iridectomie, devenue *méthode d'exception*, est cependant à recommander dans la plupart des cas où il y a une *complication* dans l'état *local* ou général.

Elle est indiquée, *après* l'extraction, lorsque l'iris est par trop flasque. (De Wecker, Chibret.)

Elle sera indiquée, *avant* l'extraction, dans *tous les cas où l'on ne peut exiger* (malades peu patients, cachectiques, infirmités, etc.) *un repos complet*, dans les cas où le malade est sujet à la toux (asthme), etc.

Si l'état local est défectueux (cataractes incomplètes, luxations du cristallin, adhérences iriennes, états glaucomateux, certaines cataractes capsulaires, traumatiques, morgagniennes, etc.), l'iridectomie est également utile.

Il en est de même pour le *second œil*, s'il y a eu un enclavement au *premier*.

Si l'on cherche à se rendre compte des indications de l'extraction combinée, dont on a du reste singulièrement exagéré les avantages et les inconvénients, on arrivera à la trouver applicable à un nombre encore notable de cas, où il existe *réellement* un danger que l'iridectomie permettra de vaincre ou de tourner. L'extraction simple est l'opération *physiologique* : elle convient aux *cas physiologiques*, à la cataracte dure ou à celle molle, complètes et sans complications.

En se proposant comme unique but la *restitution* de la vision, avec la plus *grande perfection* et le *moindre danger*, on pratiquera donc dans les cas *simples* l'extraction *simple*, dans les cas *compliqués* l'extraction à *iridectomie*, et, dans certains cas justiciables de l'iridectomie, l'exécution *préparatoire* de l'iridectomie, lorsqu'elle pourra être acceptée, est quelquefois supérieure à l'exécution simultanée de l'iridectomie et de l'extraction.

Extraction avec la capsule. — Dangereuse comme méthode générale (prolapsus vitréen, décollements rétiniens, etc.), cette méthode est recommandable dans deux cas : luxation du cristallin, cataractes avec larges adhérences.

Dans le premier cas, on pratiquera une large iridectomie, puis, introduisant une curette (un peu large ou l'anse de Taylor *verticalement* derrière le bord du cristallin, on passe sur sa face postérieure, et on la retire en l'appliquant contre la cornée. La curette est ordinairement supérieure ici aux divers crochets. Cependant la *pince* retire quelquefois des cataractes morgagniennes avec leur capsule entière.

Dans les cas de cataracte très adhérente, M. Panas pratique, à quelques semaines d'intervalle, une iridectomie préparatoire supérieure, puis une iridectomie inférieure, suivie de l'extraction immédiate du cristallin avec la curette, sous le chloroforme. On peut souvent faire aussi une large kystitomie périphérique du cristallin par l'iridectomie inférieure, puis on fait sortir le cristallin par pression et contre-pression :

il se décoiffe de la cristalloïde et sort sans perte de vitré. Mais ce procédé, peu offensant qui nous a donné plusieurs fois d'excellents résultats, expose, si la brèche inférieure n'est pas complètement désobstruée, à la nécessité d'une irido-capsulotomie ultérieure.

Traitement des cataractes infantiles. — Dans les cataractes *zonulaires*, *pyramidales*, *centrales*, on se bornera souvent à une *iridectomie inféro-interne*, *petite*, permettant au malade de voir par la périphérie transparente de son cristallin : dans bien des cas, on *extraira* la cataracte à un seul œil de Wecker pour la vue de loin, ces sujets étant en général très myopes, et on fera l'iridectomie sur l'autre œil, pour la vision de près.

Quand la cataracte est rétractée, *membraneuse*, *siliqueuse*, tout se réduit *à une extraction de membranule*, identique à celle de la cataracte secondaire, avec ou sans iridectomie, suivant qu'il y a ou non des adhérences.

Si la cataracte est *liquide*, on fera à la pique, préférable pour une cicatrisation très rapide, une petite plaie périphérique, d'un quart de la circonférence cornéenne (fig. 63). On incise la capsule au kystitome (et non avec la pointe du couteau) et on fait l'extraction comme d'habitude.

Fig. 63. — Opération des cataractes infantiles liquides.

Comme l'ont enseigné les chirurgiens français du XVIIIe siècle, l'extraction doit avoir un lambeau minimum pour les cataractes molles de l'enfant, mais on croira difficilement qu'il y ait une différence sérieuse entre ce procédé et l'extraction linéaire simple.

On évitera la discission seule, la succion et l'aspiration de la cataracte, qui permettent des méprises dangereuses. Certains sujets ont en effet (A. Graefe, Panas) des cataractes dures que la discission luxe, au lieu de kystitomiser. De plus, la discission prédispose aux accidents glaucomateux par le gonflement des masses discissées. On fera donc systématiquement (Panas) l'extraction chez l'enfant, avec petit lambeau du tiers. Le chloroforme sera toujours nécessaire et il ne faudra pas hésiter à opérer les plus petits enfants, après la première année, pour éviter l'influence nocive de l'opacité cristallinienne sur le bon fonctionnement de la rétine.

On sera réservé dans l'emploi de l'iridectomie.

Traitement des cataractes traumatiques. — La cataracte traumatique, vu la fréquence des adhérences iriennes et de la rupture zonulaire, est toujours d'un grand imprévu opératoire.

En principe, on attendra *plusieurs mois* à faire l'extraction, à moins de luxation du cristallin ou d'accidents glaucomateux. Jusque-là, l'expectation antiseptique, l'usage de l'ésérine s'il y a enclavement rien, de l'atropine s'il y a des synéchies, seront recommandés.

S'il y a cependant un fort gonflement des masses avec tendance

irritative ou glaucomateuse, une large *iridectomie* sera pratiquée sans toucher au cristallin. C'est là une des plus utiles indications de l'iridectomie *préparatoire*.

Quand le moment est venu d'opérer, si la perception lumineuse est bonne, en tenant compte des indications opératoires des cataractes monolatérales, on s'abstiendra de discissions et d'aspirations, on fera presque toujours l'iridectomie, si elle n'a point été faite, puis l'extraction suivant les procédés habituels. L'extraction à la pince convient à la cataracte réduite à l'état de membrane.

Comme le disait Trélat, « avec une cataracte traumatique, on fait ce qu'on peut, et non ce qu'on veut ». Aussi doit-on toujours se méfier d'une cataracte traumatique, vu que la perte du corps vitré est fréquente, la zonule étant le plus souvent déjà rompue par le traumatisme. L'essentiel est d'opérer le plus tard possible.

Les opérations sur le *cristallin transparent* dans la myopie ont les surprises désagréables, la gravité des cataractes traumatiques, sur un terrain plus mauvais encore (œil myope). L'opération monolatérale est souvent prudente et suffisante.

Quelquefois on peut voir, pendant de longues années, un corps étranger du cristallin sans opacification totale. Les cataractes traumatiques compliquées de *corps étrangers* méritent une mention thérapeutique spéciale [1]. L'intervention immédiate s'impose, si une infection ou des phénomènes glaucomateux se produisent (extraction avec iridectomie dans la région du corps étranger). D'autres fois, la surveillance et l'intervention tardive sont recommandables. L'utilité de l'extraction aimantée est exceptionnelle.

Pansement et soins post-opératoires. — Le pansement ouaté binoculaire (souvent attribué à de Graefe), que Pellier de Quengsy détaille longuement, reste, quoi qu'on en ait dit, extrêmement utile pour que la coaptation de la plaie se fasse dans de bonnes conditions. Une rondelle de gaze *stérilisée* est appliquée sur les paupières; la gaze au salol est souvent irritante, et la gaze iodoformée quelquefois aussi irritante (une odeur qui incommode les malades et l'entourage); on place ensuite dans le grand angle des deux yeux, une boulette de coton (Panas) pour remplir le creux naso-orbitaire, puis quelques rondelles d'ouate hydrophile, d'épaisseur variant avec la proéminence si variable de l'œil, une rondelle sur le dos du nez réunissant les précédentes, enfin, passant au-dessus et au-dessous de l'oreille, une bande de 5 mètres de long, non en flanelle, mais en gaze souple fixée avec des épingles ordinaires. Fuchs et d'autres lui ajoutent un petit masque monoculaire en métal ou en carton. Le pansement sec (Pellier) contentif, et non compressif, bien supérieur aux pansements humides (Wenzel), doit rester trois jours au moins en place, à moins de

(1) Terson père, Indications opératoires dans les corps étrangers du cristallin (*Arch. d'opht.*, 1892).

douleurs persistant après le début du second jour, auquel cas il faut examiner l'œil. La douleur *physiologique* de la coupure cornéenne est peu vive et ne dépasse guère sept à huit heures après l'intervention.

Le second pansement sera constitué par un pansement monoculaire, changé tous les deux jours, et remplacé dès le huitième jour par un bandeau flottant noir, la « compresse voltigeante » de Pellier. Des lunettes fumées seront portées du onzième au vingtième jour. Mais les lunettes convexes définitives, pour la vision éloignée et rapprochée, ne seront prescrites qu'un mois et demi environ après l'opération, pour laisser à l'astigmatisme opératoire le temps de s'atténuer.

On instillera, si la chambre intérieure est refaite, chaque jour une à deux gouttes d'atropine, s'il y a quelques synéchies : mais il ne faudra pas en abuser, sous peine de voir venir une conjonctivite *atropinique*, favorisée encore par l'occlusion palpébrale : la duboisine ou la scopolamine seraient alors indiquées.

Le *régime* sera peu excitant, pendant toute la durée des pansements. Des boissons et des purées seront exclusivement employées, avec les œufs, le lait et la viande hachée, jusqu'à la fermeture de la chambre antérieure, pour éviter une mastication dangereuse. La chambre du malade sera dans une demi-obscurité ; on veillera à ce qu'il ne parle pas, ne fasse, pour ses besoins ou autrement, aucun effort violent, et se couche sur le dos ou le côté sain.

Le chloral, ou mieux le sulfonal, le bromidia, pendant les deux ou trois premiers jours, combattent efficacement l'énervement et l'insomnie.

Les cheveux et la barbe seront raccourcis et savonnés et le malade *purgé* la veille de l'opération, et on lui donnera, vers le quatrième ou le cinquième jour, des laxatifs, s'ils sont nécessaires.

La correction optique ultérieure comprendra (en plaçant un verre opaque devant l'œil non opéré, s'il y voit encore) des verres convexes de 11 à 12 D. pour la vue de loin, de 15 à 16 D. pour la vue de près, avec ou sans correction astigmatique ; la réfraction antérieure fait varier ces chiffres.

Il n'est pas impossible que l'extraction du cristallin entraîne certaines modifications (Truc) dans la conformation générale du globe.

Accidents consécutifs. — On évitera souvent bien des accidents sur le *second œil*, en appliquant à l'opération et aux soins consécutifs l'expérience tirée de l'opération du premier (enclavement, hémorragie expulsive, infection ozéneuse, défaut de rétablissement de la chambre antérieure, etc., etc.) et en faisant suivre le traitement préparatoire approprié. Une opération bien ou mal réussie sur le premier œil ne donne pas cependant une certitude pour le résultat du second. Les accidents possibles à la suite de l'extraction sont *immédiats* ou *tardifs*. Les premiers sont souvent des fautes opératoires, mais cer-

tains d'entre eux peuvent survenir au cours de l'opération la mieux exécutée.

1° *Une section trop étroite.* — On y sera peu exposé si l'on se rappelle que la section doit côtoyer le limbe et être plus grande que le tiers de la circonférence, le tiers étant quelquefois suffisant cependant dans l'extraction avec iridectomie.

Si on a fait une section trop courte, ou paracentrale (par suite plus étroite), on l'agrandira, non pas avec un couteau mousse, mais d'un coup de ciseaux courbes mousses à strabisme. Rien n'est pire que d'essayer par une plaie trop étroite de faire sortir le cristallin : le corps vitré sort avant lui. En agrandissant la plaie au contraire, *avant toute tentative d'expulsion*, une opération d'abord compromise peut être menée à bien : si la plaie est étroite, mais presque suffisante, l'usage du crochet appliqué sur la partie du cristallin qui *sort* de la plaie, joue le rôle d'un forceps et rend les plus grands services.

2° *Si l'iris s'embroche sur le couteau*, on continuera quand même la section, et on régularisera la situation par une iridectomie.

3° *Si le sphincter a été involontairement laissé intact pendant l'iridectomie*, on le fendra avec le crochet de Tyrrel ou le kystitome.

4° *Si on a par mégarde introduit le couteau de Graefe à l'envers*, on le retirera au lieu de le retourner dans la plaie, et on remettra l'opération à un autre jour. L'usage du couteau courbe interdit cette méprise si fâcheuse.

5° *Le cristallin ne sort pas par suite d'une discission incomplète.* — On recommencera la kystitomie : si le kystitome ne peut mordre sur une capsule coriace, l'usage des pinces kystectomes, et, en cas d'insuccès, l'extraction dans la capsule, s'imposent.

6° *Le cristallin se luxe.* — On pratiquera alors sur-le-champ une iridectomie et on l'extraira à la cuiller, lorsque quelques pressions très modérées avec le kystitome ne lui ont pas fait reprendre le droit chemin. Il ne faudra jamais laisser un cristallin dans l'œil ouvert, qui est alors bien plus sûrement perdu que par l'abaissement, mais l'extraire, même au prix d'une perte abondante du corps vitré.

7° *L'issue du corps vitré* est un accident qui n'est jamais négligeable. L'œil n'est pas toujours perdu, mais la cicatrisation est souvent ralentie par l'enclavement irien et l'organisation du tractus vitréen enclavé, et compromise même plus tard par des décollements rétiniens. Cette perte est très *grave*, si elle se produit *avant* l'issue du cristallin : l'iridectomie et l'extraction à la curette se font alors au milieu d'une perte profuse, qui aboutit à l'atrophie de l'œil ; elle est encore plus grave, si elle se produit, *avant* la kystitomie, surtout dans les cas de ramollissement du corps vitré, chez les myopes. Quand elle suit l'expulsion du cristallin, elle est *moins grave*. Elle n'est alors en rien imputable à la fixation de l'œil jusqu'au bout, mais

elle reconnaît, ou une indocilité particulière du sujet, ou des imprudences (attouchements de la joue, pressions sur les paupières, etc.) de la part de l'opérateur ou de ses aides. Dès que le cristallin sera extrait, on appliquera donc une large plaque d'ouate hydrophile humide sur les paupières refermées, que l'on maintiendra jusqu'au pansement fait avec prudence. On s'abstiendra généralement de toute résection d'une *hernie* du corps vitré : on aura en effet, en général, par ce moyen, une issue encore plus forte.

8° Le *renversement* du lambeau par la paupière serait grave si on le laissait persister, auquel cas la suture au catgut est recommandable (A. Trousseau). La présence d'une *bulle d'air* dans la chambre antérieure, une dépression en cupule de la cornée, seront souvent évitées, en se bornant aux trois instillations nécessaires de cocaïne. Elles n'ont du reste aucune influence fâcheuse nette.

9° L'accident post-opératoire immédiat le plus terrible est une *hémorragie foudroyante* vidant l'œil, et que j'ai proposé d'appeler du nom significatif d'hémorragie *expulsive* (1).

Cette hémorragie du fond de l'œil a été d'abord signalée par Wenzel ; on trouvera la liste des cas dans les thèses de Willot (2) et de Cabannes (3).

L'hémorragie typique se produit au moment de l'opération ou les jours suivants. Dans les cas de double opération simultanée, l'hémorragie a pu être bilatérale. Cette hémorragie, peut-être plus fréquente dans la cataracte noire, se produit souvent indépendamment de tout état glaucomateux. Il est reconnu que c'est une hémorragie choroïdienne externe (rétro-choroïdienne) qui décolle toute la choroïde, la perfore, chasse la rétine, le corps vitré et tout le contenu de l'œil au point d'enclaver la rétine dans la plaie. Cet accident est survenu huit fois sur trois mille opérations. (De Wecker.)

La pathogénie est encore discutée.

La décompression immédiate étant la même pour toutes les cataractes non glaucomateuses, on est obligé d'admettre, pour l'expliquer, en plus de la disposition anatomique normale des artères ciliaires (Röhmer et Jacques), une hypertension vasculaire (A. Terson), soit constante (comme dans l'artério-sclérose généralisée), soit momentanée (émotions, efforts, etc.).

L'hypertrophie du cœur a été constatée plusieurs fois, et si dans certains cas les vaisseaux étaient sains, dans celui que nous avons publié les vaisseaux étaient malades. Pour le second œil, l'iridectomie préparatoire de Wecker, les antispasmodiques, un régime déplétif et les hypokinésiques du cœur (*veratrum viride*), nous semblent préférables à l'abaissement qu'on a ressuscité à cette

(1) A. Terson, *Arch. d'opht.*, 1893.
(2) Willot, thèse de Paris, 1891.
(3) Cabannes, thèse de Bordeaux, 1896.

occasion (Warlomont). Pour l'œil atteint, l'énucléation tardive ne serait recommandable que s'il y avait atrophie très douloureuse du globe ou panophtalmie consécutive.

10° Des *hypohémas* à répétition se produisent pendant quelques jours dans certains cas d'extraction à iridectomie, mais ils disparaissent en général d'eux-mêmes.

11° D'autres fois la plaie *ne se cicatrise pas*, et nous l'avons vue une fois rester ouverte pendant un mois et demi. Il en est souvent ainsi chez des dyscrasiés (diabétiques), ou si la plaie est anfractueuse, se coaptant mal, ou encore si des synéchies empêchent l'humeur aqueuse de se répandre dans la chambre antérieure ; alors une instillation d'atropine (Panas) peut hâter la cicatrisation, mais si le retard se prolonge, une iridectomie par la plaie ouverte amène rapidement la cicatrisation désirée, comme dans le cas signalé plus haut et d'autres (Valude).

12° Dans des cas devenus aujourd'hui absolument exceptionnels, une *infection* précoce ou tardive se produit ; tantôt il s'agit d'une suppuration de la plaie, avec hypopion et iritis purulente qui s'arrête à l'occlusion pupillaire ou arrive à la panophtalmie. On la prévendra généralement par l'antisepsie ciliaire et opératoire, surtout les soins des dacryocystites, et de l'ozène. Si l'infection se développe, la cautérisation de la plaie au galvanocautère (Abadie) est le moyen le plus efficace pour empêcher le phlegmon de se produire. Les injections sous-conjonctivales (Darier) et les instillations répétées de sublimé à 1/1000, un pansement humide froid sont les seuls moyens à y combiner. S'ils ne réussissent pas vite, on réouvrira largement la plaie avec un stylet plat. On sauvera du phlegmon beaucoup d'yeux : d'autres s'atrophient peu à peu ; d'autres enfin, surtout si l'iris n'a pas été coupé, n'ont qu'une occlusion pupillaire curable par iridoctomie. On s'abstiendra généralement de l'énucléation, répugnante ici, et on se bornera à l'ablation de la cornée avec irrigation du corps vitré, si la panophtalmie est déclarée.

13° On voit des *orgelets*, un *érysipèle* se développer et entraîner quelquefois la suppuration de la plaie. Desmarres en signalait des exemples et nous en avons vu deux cas. On enlèvera immédiatement le pansement sec, transformé en un pansement humide au sublimé à 1/2000. Des lavages prudents des paupières à l'éther peuvent rendre des services.

14° Chez certains sujets *prédisposés*, des accidents *généraux* graves peuvent se déclarer. Sans parler de la *rétention d'urine*, facilement modifiable, on a observé un *délire furieux* post-opératoire, qui paraît provoqué par l'*occlusion* des deux yeux, et non pas uniquement par l'atropine, puisqu'on l'a vu se développer dans des cas d'opérations antiglaucomateuses. On ne laissera alors qu'un œil bandé. Enfin la *mort* a pu accompagner ou suivre rapidement l'extraction de la

cataracte, soit par pneumonie intercurrente, soit par hémorragie cérébrale, soit par le délire précédent, coma diabétique (Motais), ou panophtalmie avec méningite.

15° La *kératite striée* est surtout engendrée par l'emploi du sublimé, bien que l'hydrotomie simple des lames cornéennes puisse l'expliquer.

16° Les accidents les plus fréquents qui surviennent dans les premiers jours après l'extraction sont l'*enclavement irien* (1) et l'*iritis*.

La hernie de l'iris primitive ou tardive (réouverture brutale de la plaie) est naturellement plus volumineuse dans l'extraction sans iridectomie : mais on rencontre aussi dans l'extraction combinée des enclavements des bords de l'iris, qui, pour être moins apparents, n'en sont pas moins dangereux. On abandonnera à eux-mêmes les *petits* enclavements, ou on les touchera, s'ils s'éternisent, avec le thermo ou le galvanocautère. On excisera les grands enclavements, *non pas dès le premier pansement*, mais après quelques jours, lorsqu'une partie de la plaie sera cicatrisée, rendant la perte du corps vitré plus difficile. Le chloroforme est nécessaire chez les sujets énervés et très indociles.

On n'a encore trouvé aucun moyen de prévenir l'enclavement à coup sûr, et il peut reconnaître, non pas, comme on l'a dit, une cause unique, mais plusieurs causes. Ni la force ou le mode d'emploi du myotique, ni la forme des incisions, ni la suture, n'ont une influence capitale, et jusqu'ici la vraie prophylaxie du grand enclavement consiste dans la sélection des cas justiciables d'une étroite iridectomie.

La toux, les efforts (Daviel) ne jouent en réalité qu'un rôle secondaire : mais les pressions intempestives, la contraction violente de l'orbiculaire (souvent exercée par certains malades très prédisposés), en somme des conditions surtout locales, ont une plus réelle influence. La rupture de la zonule et une hernie partielle du corps vitré, poussant l'iris, peuvent jouer un rôle (Panas). Les cataractes incomplètes, laissant des masses gonflées et élastiques, favorisent l'enclavement, absolument exceptionnel si on enlève une cataracte scléreuse bien mûre. On devra faire la statistique comparée des enclavements pour *chaque variété de cataracte*, car ce sera un des meilleurs moyens d'éclairer son obscure pathogénie.

Les meilleurs opérateurs sont arrivés, dans leurs meilleures séries (qui pourraient se suivre sans se ressembler, vu la diversité extrême des cas), à 5 p. 100 d'enclavements, comme nombre moyen.

L'*iritis* peut se réduire à quelques synéchies sans réaction marquée, mais, surtout au contact de masses corticales abondantes, une occlusion pupillaire se développe, ou même une irido-choroïdite avec atrophie consécutive du globe. Enfin l'*ophtalmie sympathique* a

(1) Consulter l'excellente thèse de Bonny : De l'enclavement de l'iris, consécutif à l'extraction de la cataracte. Lyon, 1889.

pu suivre les sections sclérales avoisinant le corps ciliaire (procédé de Graefe) ou la section d'enclavements iriens, lors de l'extraction simple.

L'*enclavement capsulaire* peut accompagner (O. Becker) l'extraction à iridectomie ou l'extraction sans iridectomie, compliquée de hernie irienne. Le glaucome, des irido-cyclites à marche atrophique en sont souvent la conséquence, et nécessitent des interventions portant sur le lambeau cristalloïdien enclavé et les parties iriennes qui l'avoisinent.

Au sujet du *glaucome* observé chez les opérés de cataracte, il est à remarquer que l'extraction à iridectomie semble y prédisposer, par l'enclavement capsulaire plus facile. Néanmoins le glaucome peut se produire, soit d'une façon précoce (gonflement de masses corticales, rupture du corps vitré), soit d'une façon tardive (occlusion pupillaire), par d'autres mécanismes.

La *cicatrisation* cystoïde peut, plusieurs années après, donner lieu à des panophtalmies presque subites ou même *se rompre*, sous un violent traumatisme. Enfin on a observé la formation de *kystes iriens* et l'apparition possible d'un *décollement rétinien*, quelquefois à une période fort éloignée de l'opération.

Traitement des cataractes secondaires. — 1° Dans le cas le plus grave, il s'agit d'une *occlusion pupillaire totale*, avec ou sans tendance au glaucome et à l'effacement de la chambre antérieure. Bien entendu, toute cataracte secondaire, sans perception lumineuse, est, comme toute cataracte primitive, *inopérable*.

On attendra toujours *plusieurs mois*, que toute réaction inflammatoire et toute rougeur de l'œil aient *entièrement disparu*. On rejettera le procédé à la faucille (Woolhouse, Cheselden), pour s'en tenir au procédé de Janin fait à la pince-ciseaux (de Wecker) et quelquefois aux diverses variétés, déjà décrites (Voy. *Opérations sur l'iris*) d'iridotomie et d'irito-ectomie. Ces procédés sont supérieurs à la simple iridectomie suivie d'une extraction capsulaire, opération plus longue, plus incertaine et provoquant une perte plus abondante de corps vitré.

2° Dans le second cas, une cataracte *secondaire épaisse* ne permet pas de voir le fond de l'œil. S'il y a plusieurs synéchies gênantes, sans adhérence totale, une petite iridectomie dégagera la partie adhérente, mais en présence d'une épaisse cataracte secondaire, on conçoit qu'il n'y ait qu'*un* procédé logique, l'*extraction*. La discission resterait sans effet suffisant, et l'irido-capsulotomie est inutile. L'*extraction* se fera par une plaie au limbe avec la lance, et avec une pince spéciale (Panas) dont une branche perfore la membrane de façon à la saisir comme un morceau de papier entre deux doigts. Dans la majorité des cas, par de légers mouvements de va-et-vient et en la tordant (Pellier), la membrane vient *tout entière*; dans quelques cas, l'extraction n'est que partielle, mais suffit à rendre la vision. Quelques opéra-

teurs, de Wecker en particulier, se bornent à l'extraction partielle, avec la pince kystectome ordinaire. Desmarres pratiquait l'extraction des membranules par la *sclérotique* : il y a infiniment plus d'avantages à opérer, comme toujours, par la cornée, tout en reculant la plaie au niveau du limbe.

3° S'il y a une très légère *membranule*, permettant de voir en partie le fond de l'œil, mais avec une trop faible acuité, la *section* simple de la membrane est l'opération de choix. Ici encore on évitera la discission à l'aiguille ou aux diverses faucilles. On pratiquera une *plaie* à la lance, plaie toujours moins prête à l'infection qu'une piqûre. Une fois la plaie faite, *et l'humeur aqueuse lentement écoulée*, détail sur lequel nous insistons à dessein, la membranule *bombe* sous la pression du corps vitré. Avec un kystitome à lame un peu longue, *bien tranchante*, on fend *en croix* la membranule en partant du point le plus mince (le plus noir). Ce procédé (Prouff) nous a toujours rendu les meilleurs services, à condition de faire cette capsulotomie croisée. Si l'on se bornait à une simple section transversale, ses bords pourraient se rapprocher ultérieurement et neutraliser l'effet de l'opération.

Toutes ces opérations seront faites *plusieurs mois après* que l'œil aura subi la première opération et non quelques semaines après (Knapp), vu la lenteur des modifications capsulaires.

Il faut conclure avec M. Panas, que l'extraction de la *cataracte secondaire* est le procédé de choix. La discission croisée au kystitome est au contraire, pour les fines *membranules*, un procédé qui donne des résultats excellents.

Un pansement monoculaire suffit à assurer la guérison en quatre à six jours. Les accidents infectieux ou autres (glaucome) sont d'une extrême rareté, tandis qu'on sait leur fréquence (A. Trousseau) après les discissions à l'aiguille.

On pourra s'abstenir d'opérer la membranule du second œil, s'il jouit d'une acuité moyenne, le premier œil étant excellent.

Anomalies congénitales. — Ectopie. — Le cristallin, déplacé congénitalement et incliné sur son axe, l'est ordinairement en haut, quelquefois latéralement, souvent symétriquement sur les deux yeux. L'astigmatisme, la polyopie, la myopie, la coreclopie et d'autres lésions congénitales accompagnent fréquemment cette anomalie. A l'ophtalmoscope, on voit deux images de la papille (1). La lésion est très souvent héréditaire ou familiale. L'arrêt partiel de développement de la zonule est probablement la théorie la moins mauvaise des théories invoquées (2).

Ultérieurement, le cristallin peut s'opacifier et se luxer complète-

(1) Haab, Atlas-Manuel d'ophthalmoscopie, pl. IX.

(2) F. Duval, Luxations spontanées et luxations congénitales du cristallin, thèse de Paris, 1874.

ment. Le glaucome consécutif, des staphylomes postérieurs et le décollement rétinien ont été exceptionnellement observés. On interviendra si la réfraction ne peut être convenablement corrigée. L'iridectomie (de Graefe) dans le sens opposé à l'ectopie, la discission (Mooren) et l'extraction du cristallin transparent, sont applicables, suivant les cas.

Absence et déformations du cristallin. — Le cristallin peut être mal développé (microphakie) ou *manquer* complètement (aphakie congénitale), ce dont on s'assure par l'examen à l'image droite et la constatation de l'absence des images de Purkinje. La buphtalmie l'accompagne souvent.

Le *colobome* du cristallin, quelquefois avec plusieurs encoches, coexiste ordinairement avec un colobome irien ou choroïdien.

Un cristallin *double* aurait été observé dans les yeux cyclopes.

Le *lenticone* est une déformation spéciale du cristallin, dont la face antérieure ou quelquefois la postérieure deviennent coniques, d'où une réfraction complètement différente pour la partie médiane et pour les parties périphériques du cristallin.

Le cristallin a, dans ces cas-là, la forme d'une toupie. Cette anomalie a été signalée d'abord par Webster et Placido, mais elle est plus fréquente qu'on ne croit et passe quelquefois inaperçue.

Pour le diagnostic (1), on commencera par éliminer, par l'examen direct et par l'examen *kératoscopique* au disque de Placido, l'hypothèse d'un *kératocone*. Les ombres paracentrales données par la skiascopie pourraient donner en effet le change. On pratiquera dans ces cas une atropinisation complète, pour observer en toute latitude le jeu des ombres.

Nous croyons l'*extraction du cristallin transparent* justifiée dans ces cas-là, au moins *d'un côté*, en l'absence de toute correction optique convenable.

II. — MALADIES DU CORPS VITRÉ.

Le corps vitré, privé de vaisseaux, résiste mal aux infections auxquelles il constitue un véritable bouillon de culture.

Les **inflammations** (hyalites) plastiques ou suppurées sont tantôt une complication des irido-cyclites purulentes, tantôt la principale lésion des processus *chorio-rétiniens métastatiques*, avec lesquels nous les avons décrites. (Voy. *Chorio-rétino-hyalite suppurée*, p. 173.)

Les **entozoaires** du corps vitré sont fort rares en France.

La filaire de Médine, certains vers nématoïdes, plus ordinairement des *cysticerques*, ont été observés.

Les pays où l'usage de la viande crue et de la charcuterie est

(1) Demicheri, Faux lenticone (*Ann. d'ocul.*, 1895).

constant, tels que l'Allemagne du Nord, sont ceux où le parasite a été le plus fréquemment noté, mais les pays orientaux, où l'on mange souvent de la viande crue, entreraient en ligne de compte si les moyens d'investigation étaient plus développés. De Graefe comptait un cas sur mille malades. On ne constate aucun rapport entre la fréquence des cysticerques de l'œil et ceux des autres parties du corps. (Panas.)

Les *symptômes* dus à l'apparition du parasite varient avec la partie de la rétine où il se loge primitivement. La diminution de l'acuité visuelle est le premier signe; mais les douleurs sont en général tardives et coexistent avec une inflammation irido-vitréenne vive, quelquefois à tournure sympathique et qui masque le parasite, visible en général au début : la rétine est d'abord décollée, quand le parasite est sous-rétinien.

Le *diagnostic* n'a de certitude qu'avant la période inflammatoire.

Le *traitement chirurgical* se rapproche tellement de celui des corps étrangers du corps vitré, qu'il sera décrit avec les *traumatismes du globe*.

Opacités. — Les *mouches volantes*, de forme et de siège très variable (expérience de Brewster), quelquefois assez ténues pour être invisibles à l'ophtalmoscope (mouches prétendues physiologiques), tourmentent les malades, souvent nerveux et hypocondriaques, surtout par les temps grisâtres, tandis que la vive lumière les neutralise en partie. Certains malades les voient, les paupières étant fermées. Elles sont fréquentes et grossies chez le myope : leur mobilité varie avec le degré de ramollissement de la partie postérieure du corps vitré. Quelquefois il y a de véritables *flocons* dus à des hyalites légères, ayant entraîné une assez forte immigration leucocytique et probablement le retour à l'état embryonnaire de quelques cellules vitréennes. Exceptionnellement les corps flottants se développent sur des yeux normaux, sans cause appréciable d'endo-infection. Enfin d'énormes organisations pseudo-rétinite proliférante ont été signalées.

Le pronostic n'a généralement pas une gravité immédiate, mais il indique la nécessité formelle d'un repos et d'un régime appropriés à l'état de l'œil et du système nerveux.

Le *synchisis étincelant* est caractérisé par la présence dans un œil ou dans les deux yeux de paillettes scintillantes (comme dans l'eau-de-vie de Dantzig), composées de cholestérine, de tyrosine, de phosphate et de carbonate de chaux. On peut le provoquer expérimentalement chez l'animal par l'ingestion de naphtaline (Panas et Bouchard [1]). Le synchisis qui existe dans un œil complètement désorganisé n'a qu'une importance secondaire : il en est autrement du synchisis dans des yeux jusque-là sains, chez des sujets ayant dépassé en général la quarantaine. Le cristallin contient quelquefois aussi des paillettes de cholestérine. (Desmarres père.)

1. Consulter, pour l'anatomie pathologique : Gallemaerts, thèse de Bruxelles, 1890. — Samosso, *Revue gén. d'ophtal.*, 1892.

Une acuité visuelle assez bonne peut persister pendant de longues années, et le pronostic, qui n'est pas toujours mauvais, varie avec l'état des membranes internes.

Hémorragies à répétition. — Des hémorragies *profuses*, surviennent chez des *sujets* relativement jeunes, quelquefois sur les deux yeux, et récidivent souvent.

Brusquement le corps vitré se remplit de sang, sur les yeux, ou successivement, éteignant complètement la vision. Peu à peu l'œil, d'abord inéclairable, laisse voir une teinte rougeâtre, puis des flocons blanchâtres.

L'affection guérit quelquefois : plus souvent, elle entraîne la désorganisation progressive du corps vitré et de la rétine.

On se demande si l'abondance de l'hémorragie n'implique pas presque toujours une origine ciliaire. (Brewster.)

Souvent on ne trouve ni les causes cardiaques ni les causes générales des hémorragies rétiniennes. Quelquefois la prédisposition aux hémorragies, l'hémophilie, l'anémie, l'hypertrophie cardiaque de croissance (Panas), l'insuffisance aortique avec forte hypertrophie du cœur (A. Terson) ont été notées ; ce sont souvent les causes des épistaxis juvéniles et leur terrain habituel qu'il faudra chercher.

Le TRAITEMENT GÉNÉRAL DES OPACITÉS DU CORPS VITRÉ est le même pour toutes et donne rarement des résultats encourageants. Le traitement iodo-bromuré possède une certaine efficacité, prolongé assez longtemps. En dehors de lui, les sudorifiques ont été employés, mais ils affaiblissent plutôt les malades et on doit les rejeter. L'électrisation par les courants continus est à essayer concurremment avec les potions à l'iodure et au bromure. Enfin, les injections sous-conjonctivales de Graefe faisait la discission du corps vitré, l'*électrolyse* entre les mains de Abadie, Terson père, auraient donné, dans quelques cas, un éclaircissement indiscutable.

Le **décollement** n'est presque jamais un décollement avec *conservation intégrale* du volume du corps vitré. Ce dernier se rétracte, vient se ramasser peu à peu derrière la région cristallinienne, tandis qu'un liquide s'accumule entre le vitré gélatineux et la rétine.

Bien que ces *rétractions* puissent favoriser le décollement rétinien, nous insistons sur ce fait, que nous avons vérifié par de nombreuses dissections ; très souvent il n'y a que du liquide et peu ou pas de masse vitrée, et cependant la *rétine n'est nullement décollée*.

Cela nous semble prouver que pour le décollement rétinien, ou bien de fortes *rétractions* du vitré *adhérentes* à la rétine, ou bien un épanchement actif, ou passif (par rupture rétinienne), sont nécessaires à sa production, puisque la rétine n'a souvent, pendant des années, aucune tendance à se décoller, alors qu'il n'y a au-devant d'elle que du liquide.

Le diagnostic (Galezowski) repose sur des probabilités. Le tonus

peut être ou affaibli ou *exagéré*; l'hypotonie n'est donc pas pathognomonique; mais la tension dépend avant tout des lésions concomitantes irido-ciliaires et cornéennes.

Anomalies congénitales. — Elles consistent surtout dans la *persistance* plus ou moins complète de l'*artère hyaloïde* avec ou sans cataracte polaire postérieure, pouvant devenir totale, ou cataracte totale d'emblée, coexistant souvent avec la microphtalmie, le nystagmus.

Les prolongements dits de la lame criblée (Masselon) semblent n'être que des restes du pédicule embryonnaire du corps vitré (Rochon-Duvigneaud). L'anatomie pathologique de ces affections a été particulièrement étudiée par O. Becker, Vassaux [1] et Van Duyse.

Il existerait, d'après quelques auteurs, un coloboma du corps vitré coexistant avec d'autres lésions congénitales des membranes internes.

IX

GLAUCOME

Il était réservé au XIXe siècle de pouvoir combattre efficacement une affection jusque-là jugée à peu près incurable. Il n'en reste pas moins vrai que le glaucome est une affection des plus graves : elle est encore quelquefois méconnue par les médecins non spécialistes; le traitement reste inefficace si le malade n'est pas soumis dès le début de l'affection au traitement approprié, aussi bien des yeux qu'on aurait pu sauver, se perdent-ils encore à la suite des diverses variétés de glaucome.

Historique. — Les anciens appelaient glaucome certaines variétés de cataractes où la couleur du cristallin, vert de mer, la pupille dilatée, et d'autres symptômes, permettaient de porter un pronostic fâcheux. Ils en faisaient une maladie du *cristallin*.

Au commencement du XVIIIe siècle, on connaissait bien la buphtalmie et les glaucomes secondaires avec staphylome opaque. Les ophtalmotomies (Nuck, Heister, Valentin), la ponction au trocart (Woolhouse), montrent que la thérapeutique visait à dégager une partie des humeurs intra-oculaires. L'hydrophtalmie était en effet considérée comme l'*hydropisie de l'œil*.

Lorsque on démontra que la cataracte n'était autre que le cristallin opacifié, on tendit à attribuer (Brisseau) la couleur verdâtre de la

[1] VASSAUX, *Arch. d'opht.*, 1883.

pupille glaucomateuse à une *affection du corps vitré*. « On connaîtra que l'hydropisie de l'œil existe dans l'humeur vitrée, quand la pupille sera beaucoup plus *dilatée* que dans l'état naturel, qu'elle sera *immobile*, que le malade n'y distinguera que très imparfaitement et qu'il ressentira au fond du globe des *douleurs* plus ou moins vives suivant sa *grosseur démesurée* (Pellier de Quengsy). » Les douleurs sont rapportées « à la tension extrême du nerf *optique*, des muscles et des tuniques de l'œil ». Wenzel pense au contraire à une maladie primitive du nerf *optique* et de la rétine : « La sclérotique est parsemée de vaisseaux variqueux. Le globe éprouve des *douleurs lancinantes* et violentes qui reviennent périodiquement. » Il affirme que tous les vaisseaux, *internes* ou *externes* du globe, sont *variqueux*. Il est donc certain qu'en même temps que la buphtalmie et les staphylomes glaucomateux, on connaissait le glaucome primitif tout comme la cataracte glaucomateuse. Mais, en somme, la description n'était point détaillée au point de vue clinique.

Demours, Weller, Middlemore, paraissent avoir signalé, nettement, les premiers, la *dureté* caractéristique de l'œil glaucomateux. Jüngken et Middlemore attribuèrent la maladie à une inflammation de la membrane hyaloïde, Autenrieth et Mackensie à l'inflammation chronique de la choroïde, admise par Canstatt, Chelius, Sichel et de Graefe (*choroïdite séreuse*), tandis que Donders pensait à une hypersécrétion d'origine nerveuse.

Desmarres déclarait ignorer la nature vraie du glaucome, et affirmait, d'autre part, que le glaucome était *incurable*.

La découverte de l'ophtalmoscope, les recherches sur la détermination du champ visuel devaient bientôt mettre au jour une série de symptômes encore inconnus, qui, joints aux considérables progrès de l'histologie pathologique (H. Müller) des yeux glaucomateux, avancèrent rapidement les connaissances sur ce sujet.

La cure par l'iridectomie (de Graefe, 1855), la constatation des heureux effets des myotiques (Laqueur), de la sclérotomie (Quaglino, de Wecker) ont couronné l'édifice clinique et thérapeutique.

On doit avant tout diviser les affections glaucomateuses en deux groupes : dans le premier, il s'agit de poussées glaucomateuses survenant sur un œil auparavant sain : c'est le *glaucome primitif*. Dans le second, le glaucome se développe sur des yeux antérieurement atteints de lésions cornéennes, iriennes, cristalliniennes et autres. Ici le glaucome leur est consécutif : c'est le glaucome *secondaire*, nettement séparé du glaucome primitif, dont il n'a que les conséquences hypertoniques.

On établit souvent une confusion entre le glaucome proprement dit et l'hypertonie. L'hypertonie, l'accroissement de la dureté de l'œil est un phénomène passager ou durable survenant dans bien des affections aiguës de l'œil. Une iritis peut se compliquer d'*hyper-*

tonie. Mais le glaucome est au contraire une maladie, et *non un symptôme*, comme l'ensemble de la clinique, de la thérapeutique et de l'anatomie pathologique du glaucome le démontre.

Symptomatologie. — Le glaucome *primitif* revêt la forme aiguë, la forme *subaiguë* et la forme chronique.

Glaucome subaigu. — La forme subaiguë est une variété lente, sans fracas, où évolue au complet la *triade* symptomatique du glaucome : hypertonie, rétrécissement typique du champ visuel, excavation du nerf optique. La soudure et l'oblitération de l'angle irido-cornéen l'accompagnent également.

La période de début (glaucome prodromique de Graefe) est caractérisée par l'apparition de phénomènes subjectifs particuliers. Ce sont des *obnubilations*, des *fumées* passagères (Saint-Yves), survenant à divers moments de la journée, surtout à l'occasion d'une fatigue, d'un effort, d'une émotion. Les flammes sont vues à travers une sorte d'auréole, d'*arc-en-ciel* rouge et bleu. Une presbyopie démesurée s'accuse assez vite. Ce sont en somme des attaques frustes de glaucome.

Peu à peu l'œil devient le siège d'une sensation de tension continue, quelquefois avec douleurs périorbitaires. Dès cette période, l'examen objectif permet de constater des lésions typiques.

L'œil, dont on tâtera la tension avec les deux index (puisqu'il s'agit d'apprécier une fluctuation), sans qu'il soit absolument nécessaire d'employer le *tonomètre*, est *plus dur* que son congénère, souvent encore sain. La tension est deux ou trois fois plus forte (T + 1, + 2, + 3) que la normale. A l'ophtalmoscope, la papille excavée semble entourée d'un rebord (excavation en chaudron prise au début de Jäger) pour un monticule sur lequel les veines, *distendues*, se recourbent et plongent. Le fond de l'excavation peut être assez profond, comme le démontrent l'image droite et le déplacement parallactique. On aperçoit quelquefois le pouls artériel (de Jäger). La choroïde entourant la papille est décolorée et atrophiée (*halo glaucomateux*). Enfin le champ visuel diminue (fait déjà entrevu par Saint-Yves) notablement du côté nasal (Laqueur) dans la grande majorité des cas. La forte pression intra-oculaire explique l'excavation papillaire, le pouls artériel, la réplétion des veines ; le rétrécissement visuel nasal s'explique plus difficilement : peut-être la moindre abondance des fibres nerveuses sur le rebord temporal de la papille est-elle la cause de leur déchéance précoce.

Si on laisse le malade privé d'un traitement énergique, la chambre antérieure diminue, la pupille se dilate au maximum et devient verdâtre ; la cornée, insensible, bulleuse et recouverte de mousses épithéliales, se trouble, les veines *épisclérales*, turgides, rampent sur un globe *dur* comme une pierre, dont la vision est complètement perdue et où le nerf optique apparaît grisâtre, profondément excavé

et atrophié. Les douleurs sont constantes, mais l'œil atteint de glaucome absolu ne pourrait pas (de Wecker) engendrer d'inflammation sympathique. Dans des cas très rares, la cornée peut s'exfolier, éclater, pour ainsi dire, et le contenu de l'œil s'échappe avec une violente hémorragie, probablement rétro-choroïdienne. L'œil s'atrophie ; mais les yeux glaucomateux abandonnés à eux-mêmes pendant de longues années finissent souvent par l'atrophie sans perforation.

Glaucome aigu. — Le glaucome aigu débute sous la forme, quelquefois *foudroyante*, d'une attaque intéressant un œil et rarement les deux yeux. Des douleurs extrêmement violentes annoncent l'accès : la vision se perd en quelques heures, l'œil est rouge ; un certain degré de chémosis se développe et l'œil est *dur*. La pupille est très dilatée. Il n'y a pas d'excavation du nerf optique ; la cornée œdémateuse et trouble (fait facile à répéter expérimentalement avec un œil de porc) empêche du reste en général tout examen. Faute d'un traitement immédiat, la marche de l'affection est fatale et l'œil a le même sort, plus rapide encore que dans la forme précédente.

Glaucome hémorragique. — Une variété spéciale est celle du glaucome hémorragique, affection en somme fort rare (2 p. 100 des glaucomes, Panas). Des hémorragies rétiniennes, en plaques assez étendues, se développent, sans caractères spéciaux, sur le pôle postérieur et plusieurs semaines après *alors qu'aucun des signes du glaucome ne s'était produit* au moment des hémorragies, et que le *tonus était normal*, éclate une attaque de glaucome aigu, souvent avec hypohéma et iris couleur brique ; mais, au lieu que le glaucome aigu non hémorragique est curable, dans le glaucome hémorragique, la vision est presque toujours définitivement perdue et l'évolution hypertonique douloureuse se poursuit généralement malgré les opérations, jusqu'au stade de glaucome absolu.

Glaucome chronique simple. — Dans cette forme, on constate *les signes* subjectifs et objectifs du glaucome, mais l'*hypertonie est très peu marquée* ou ne survient que tardivement. La cornée et l'iris sont pendant longtemps parfaitement intacts (glaucome postérieur). Le rétrécissement du champ visuel est caractéristique. Exceptionnellement, il existe un scotome central. (Panas.)

Loin d'être moins grave que les autres formes, pour être plus lente, cette forme offre relativement peu de prise à la thérapeutique.

Il n'est pas encore prouvé que les papillites que certains auteurs ont signalées dans le glaucome, existent dans la variété primitive, tandis que l'on conçoit qu'un glaucome puisse être secondaire à une névrite. Ce point nécessite encore des recherches précises.

Étiologie. — Le glaucome survient surtout après la quarantaine, mais en général plus tard. Il existe des causes prédisposantes. Le

sexe féminin, le nervosisme, certaines races israélites), l'hérédité, l'artério-sclérose spontanée ou provoquée (syphilis, alcoolisme, etc.), tout cela joue un rôle. Sur ce terrain, de violents chagrins, des émotions (un deuil, la terreur d'un incendie, une légère douleur, etc.), font souvent éclater l'attaque de glaucome. Les douleurs du glaucome absolu, l'iridectomie, le cathétérisme lacrymal, l'extraction d'un œil, excitent l'apparition du glaucome sur l'œil opposé (glaucome par sympathie). Les lésions douloureuses du tube digestif, de l'utérus et d'autres viscères entrent aussi en ligne de compte. L'*instillation de mydriatiques* (atropine) a aussi une action réelle et peut à elle seule déterminer un accès d'hypertonie, dans un œil sénile. Le rôle de l'astigmatisme est infiniment contestable, mais il faut reconnaître que le glaucome est exceptionnel chez les myopes (type ophtalmoscopique spécial), à sclérotique plus distendue, et fréquent chez les hypermétropes.

Glaucome secondaire. — L'hypertonie permanente peut se produire secondairement :

1° A la suite de lésions du segment antérieur (kératites ulcéreuses, leucomes adhérents, enclavements iriens, occlusions pupillaires) ;

2° A la suite de déplacements du cristallin ou de son extraction, surtout s'il a persisté un enclavement capsulaire ;

3° A la suite de lésions du *segment postérieur* (tumeurs, embolies rétiniennes, névrites optiques, tumeurs orbitaires refoulant l'œil).

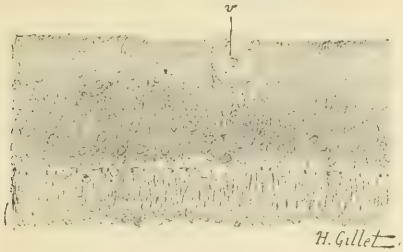

Fig. 64. — Artério-sclérose glaucomateuse de la rétine. — *v*, artère épaissie.

Anatomie pathologique et pathogénie. — L'examen histologique a presque toujours porté sur des glaucomes absolus et on a pu prendre pour des lésions primitives des lésions secondaires à l'hypertension et à la dystrophie de l'œil.

Sur un œil atteint de glaucome absolu primitif, on observe les particularités suivantes. La cornée est souvent recouverte de rugosités épithéliales (quelquefois vasculaires (pannus glaucomateux) ; ses lamelles sont dissociées par de la sérosité. Le cristallin est sclérosé ou cataracté. La rétine a ses vaisseaux atrophiés et sclérosés (fig. 64).

elle peut être décollée. Le nerf optique est atrophié et creusé d'une profonde excavation (H. Müller) (fig. 65). La choroïde, tassée, ne présente souvent pas de lésions bien marquées : il en est de même de la sclérotique. L'iris et les procès ciliaires sont atrophiés et, *fait*

Fig. 65. — Excavation glaucomateuse du nerf optique.

caractéristique, il existe, avec une disparition du triangle trabéculaire et souvent une oblitération du canal de Schlemm, une adhérence de l'iris qui intercepte circulairement toute la zone de filtration (H. Muller, Knies) (fig. 66). Si on examine au contraire un glaucome

Fig. 66. — Soudure irido-cornéenne dans le glaucome.

aigu *récent* ou un *glaucome chronique* simple, l'adhérence de la base iridienne manque souvent, ou il peut y avoir accolement sans adhérence.

Dans le glaucome hémorragique, l'artério-sclérose très développée, voire même les anévrysmes miliaires, existent dans les artères rétiniennes.

Quoi qu'il en soit, l'adhérence irido-cornéenne existe *presque toujours* dans les glaucomes absolus. Elle est également la règle dans les glaucomes secondaires dus à des staphylomes ou à des leucomes adhérents, qui, finissent, eux aussi, par entraîner la sclérose secondaire des vaisseaux rétiniens et l'excavation du nerf optique. Elle est *fréquente* dans les déplacements du cristallin et les tumeurs ciliaires,

mais elle peut *aussi manquer totalement*, malgré un glaucome absolu. (A. Terson.)

L'ensemble des lésions ne montre en général pas de traces d'inflammation vraie : le processus glaucomateux primitif ne paraît donc pas reconnaître pour cause une inflammation. Aussi les théories de la choroïdite séreuse productrice du glaucome sont-elles complètement délaissées.

Il existe un trop-plein dans l'œil glaucomateux, mais la question est de savoir si l'œil *n'excrète* pas suffisamment ou si la sécrétion intra-oculaire n'est pas au contraire *exagérée*.

De là deux grandes théories, la théorie *hypersécrétoire* et la théorie par *hypoexcrétion*. L'œil glaucomateux excrète mal (coefficient de Leber, car un œil glaucomateux énucléé reste dur pendant plusieurs heures (Rochon-Duvigneaud). D'autre part, il est très possible que le glaucome *commence par une phase d'hypersécrétion* amenant les lésions irido-cornéennes ou autres qui compromettent définitivement l'*excrétion*.

La théorie hypersécrétoire a été celle de presque tous les auteurs du XVIIIe siècle et du XIXe siècle, y compris Donders. La théorie *hypoexcrétoire*, déjà mentionnée au XVIIIe siècle par les auteurs qui attribuaient le glaucome au rétrécissement « des pores de la cornée » (Pellier de Quengsy), a été surtout soutenue par Knies et de Wecker.

Dans le glaucome *chronique simple*, il semble difficile d'admettre une hypersécrétion dans un œil, presque toujours très peu tendu : aussi de Graefe, Knies, Panas, se demandent-ils si on n'a pas affaire à une variété d'atrophie du nerf optique (amaurose avec excavation), où l'hypertonie ne joue qu'un rôle accessoire, peut-être secondaire, et où la pression *normale* suffirait à provoquer les troubles sur un terrain dégénérant d'une façon particulière. De plus, le segment antérieur de l'œil reste longtemps intact : c'est un glaucome véritablement *postérieur*, et peut-être, dans ces cas, y a-t-il des lésions anatomiques portant sur l'excrétion péripapillaire, du reste, encore discutée.

Dans le glaucome *subaigu*, où l'hypertonie est manifeste, l'*hypoexcrétion*, due surtout à l'occlusion de la filtration antérieure, paraît jouer un rôle. Mais il s'agit de savoir si elle n'est pas secondaire à une hypertension, qui vient pousser et accoler l'iris contre les orifices excréteurs, comme un rideau poussé par le vent va boucher la fenêtre ouverte qui lui constitue un foyer d'appel. Il faudrait donc une cause primitive d'hypersécrétion même pour expliquer l'hypoexcrétion. On sait que le glaucome peut parfaitement se développer chez des sujets atteints d'*aniridie*. Une occlusion primitive de l'angle iridien, une action refoulante du cristallin, causes admises par divers auteurs, semblent inadmissibles prises séparément. La cause

de l'hypersécrétion n'est pas inflammatoire ; elle est d'origine nerveuse ou vasculaire. La névrose hypersécrétoire (Donders) reste douteuse. Stellwag, Panas pensent à l'artério-sclérose rétinienne, donnant de la stase veineuse (W. Jones) et aboutissant à une transsudation expliquant l'hypertonie et de la congestion.

L'adhérence iridienne, et par suite l'*hypoexcrétion*, sont primitives dans les cas d'enclavements iriens, de staphylomes cornéens, d'occlusion pupillaire. On ne saurait cependant refuser une influence hypersécrétoire aux tiraillements ciliaires dus à des enclavements capsulaires, à des subluxations du cristallin. Le cristallin luxé peut oblitérer l'angle de filtration, mais il peut aussi agir par le mécanisme précédent (comme le pensait de Graefe) ; d'autre part, l'adhérence irido-cornéenne peut se développer dans ces cas, aussi bien du côté dont le cristallin luxé est absolument *éloigné*.

L'erreur serait de vouloir expliquer le glaucome primitif par une seule théorie, alors que les deux se complètent et sont nécessaires pour pouvoir se faire une idée, même ébauchée, du glaucome en général. Si l'on utilise les si nombreuses recherches sur l'anatomie pathologique du glaucome primitif ou secondaire (H. Müller, Knies (1), Panas (2), etc.), on arrive à concevoir que le glaucome primitif relève surtout d'une hypersécrétion due à une influence nerveuse s'exerçant sur des vaisseaux malades, incapable de déterminer le glaucome si les vaisseaux sont intacts, enfin rapidement compliquée d'une hypoexcrétion qui fixe la maladie. Dans le glaucome secondaire, l'hypoexcrétion joue plus souvent un rôle pathogénique, mais il faut se garder d'exclure le rôle souvent important de l'hypersécrétion.

Le rétrécissement et l'inextensibilité (Cusco) de la sclérotique des sujets âgés intervient pour rendre plus marquées les lésions, de même que la conformation de l'œil hypermétrope. Chez les myopes, chez les jeunes sujets, le glaucome est plus rare à cause de la différence même du terrain anatomique. On devrait aussi mesurer systématiquement la tension *artérielle* des glaucomateux.

Le rôle hypertonisant des *mydriatiques* et le rôle *hypotonisant* des myotiques semblent devoir faire attribuer encore plus d'importance à l'accolement complet ou relatif de l'iris au triangle trabéculaire.

L'étude du glaucome hémorragique, la fréquence du glaucome après l'embolie de l'artère centrale (Fischer), la constance de l'artériosclérose chez les glaucomateux, tendent à faire admettre que la sclérose des artères rétiniennes est souvent primitive, et non secondaire, fait *impossible à discerner*, si l'on se borne à l'examen histologique des glaucomes absolus (endartérite et sclérose compensatrices). Dans le glaucome aigu, l'influence manifeste du système nerveux et la présence d'une hypersécrétion intra-oculaire extrême

(1) Knies, *Centralbl. fur allgem. Path.*, 1890.
(2) Panas, Traité des maladies des yeux, t. I.

sont indéniables. Il y a là par un spasme artériel, donnant lieu à une turgescence des veines de la couronne ciliaire, une énorme hypersécrétion projetant violemment la base de l'iris vers les voies excrétoires scléro-cornéennes.

L'étude anatomo-pathologique du glaucome secondaire est bien supérieure pour la compréhension pathogénique aux quelques expériences tentées sur les animaux, dont les yeux, si différents, constituent un mauvais terrain d'expérience.

Diagnostic. — Si le diagnostic du glaucome est généralement facile pour un spécialiste, il offre quelques difficultés pour le praticien et l'expose à des erreurs dangereuses pour l'avenir de l'œil

On pourrait confondre un *glaucome aigu* avec une *iritis* : mais l'iritis ne débute guère avec la rapidité, l'explosion douloureuse du glaucome aigu. Les *synéchies* et l'atrésie de la pupille sont la règle dans l'*iritis* : enfin l'œil est *mou*. C'est l'inverse pour le glaucome où l'œil est *dur* et la pupille plus ou moins dilatée. Il faut cependant savoir que, chez les sujets ayant dépassé cinquante ans, l'*iritis se complique souvent d'hypertonie* : il y a donc une pupille *étroite*, des *synéchies* et *un œil dur*. Mais, dans l'immense majorité des cas, il s'agit seulement d'une iritis. *On ne se servira jamais d'atropine* pour éclairer le *diagnostic*, car elle a l'influence la plus néfaste sur le glaucome, dont elle aggrave immédiatement l'hypertonie et les souffrances. Une simple paracentèse de la chambre antérieure a au contraire un effet des meilleurs, et modifie rapidement la scène.

On n'attribuera pas une hémorragie rétinienne d'étiologie diverse à un *glaucome hémorragique* : mais, en l'absence d'une étiologie franche (brightisme, diabète, cardiopathie, etc.), on réservera le diagnostic, une attaque de glaucome pouvant survenir après plusieurs semaines.

On ne prendra pas un glaucome aigu pour un glaucome *secondaire* à des luxations cristalliniennes ou à une *tumeur intra-oculaire*. L'étude soignée des antécédents et un examen consciencieux éviteront l'erreur.

Le glaucome *chronique simple* est souvent d'un diagnostic délicat avec une *atrophie* du nerf optique. Fréquemment l'œil ne *donne pas* une sensation de dureté bien appréciable. L'examen rigoureux de l'excavation, avec les coudes vasculaires et la réplétion veineuse, l'aspect différent des excavations physiologiques et atrophiques, le rétrécissement nasal du champ visuel, les signes subjectifs particuliers (vision d'auréoles, d'arc-en-ciel, etc.), l'amélioration rapide par les myotiques, permettront le diagnostic, en l'*absence d'une hypertonie* marquée. On ne saurait trop insister sur l'examen *minutieux* du champ visuel des deux yeux.

Traitement. — Le traitement repose sur un *ensemble* de moyens destinés à abaisser la *tension intra-oculaire*.

Il faut d'abord *éviter* les mydriatiques (W. Jones, de Graefe). La cocaïne a cependant un rôle encore à l'étude. Les *myotiques*, déplissant l'iris et dégageant l'angle iridien, seront systématiquement usités (ésérine, pilocarpine).

Nous allons maintenant étudier les indications et la technique des opérations dans les diverses formes du glaucome.

1° **Glaucome aigu**. — Seule, une opération hâtive peut guérir le glaucome aigu. Tous les autres moyens, quelque amélioration qu'ils entraînent, ne doivent servir qu'à permettre de l'exécuter dans de bonnes conditions, car elle est d'une exécution délicate.

On tâchera de détendre l'œil pendant un jour environ par des instillations d'ésérine, toutes les deux heures ; le chloral, la morphine, sont également indiqués. Une paracentèse scléro-cornéenne peut être aussi très utile, mais elle est douloureuse et difficilement acceptée par le malade, comme opération préparatoire.

La *sclérotomie* ne jouerait ici qu'un rôle très momentané, et on doit lui préférer l'iridectomie.

Certains chirurgiens, pour faciliter l'iridectomie, ont fait une paracentèse du corps vitré, quelques jours auparavant : on n'aurait recours à cette pratique que si l'iridectomie était manifestement impossible, malgré l'emploi des moyens précédents, la chambre antérieure étant totalement disparue.

L'iridectomie nécessitera quelquefois le chloroforme, la cocaïne ne pénétrant pas bien dans l'œil hypertendu et l'indocilité du malade exposant à une mauvaise exécution de l'iridectomie et à la perte ultérieure de l'œil par récidive du glaucome.

Comme le conseillait de Graefe, l'incision en haut devra porter à 1 millimètre 1/2 du limbe, dans la scléro-cornée. Elle sera faite à la lance qui permet d'assurer cet emplacement exact, tandis qu'avec le couteau de Graefe, on ne sait pas toujours si l'on pourra ressortir exactement à l'endroit voulu. On n'emploiera le couteau de Graefe que si l'état de la chambre antérieure ne permet absolument pas l'usage de la lance. L'iridectomie sera en tous cas aussi périphérique que possible (iridectomie sclérale), et on l'a même exécutée par une plaie de sclérotomie (scléro-iridectomie de Terson père).

On fera une large iridectomie en U (fig. 56, p. 186), en arrachant (Bowman) même l'iris et en le coupant en deux ou trois coups de ciseaux, puis on réduira avec soin les bords de l'iris coupé et on instillera des myotiques.

On ignore l'action exacte de l'iridectomie ; cependant l'efficacité plus grande de la section sclérale, attribuée d'abord à l'ouverture du canal de Schlemm (Sichel père) permet de Wecker de penser qu'une part de son effet revient à la *filtration de la plaie sclérale* (cicatrice à filtration, souvent démontrée par un léger œdème sous-conjonctival existant à ce niveau pendant très longtemps), mais nous croyons

aussi que le dégagement de l'angle irien à son niveau explique la plus grande partie de son action (Weber). On a souvent remarqué que sur les yeux énucléés au *glaucome absolu ayant résisté à l'iridectomie, la base de l'iris était restée en place, bouchant l'angle de filtration* ; c'est pour cette raison que ces glaucomes avaient résisté à l'iridectomie, et l'iridectomie a agi, dans les glaucomes *guéris* par elle, précisément en dégageant cet angle irien, laissé obstrué dans les glaucomes non *guéris* et amenés, par son insuccès, à l'énucléation. J'ai en effet, remarqué l'insuccès de l'iridectomie dans les cas où l'angle irien était resté libre. Weber, de Vincentiis pensent que la traction de l'iris pendant l'iridectomie, déplisse et dégage le *reste* de l'angle iridien.

S'il y a récidive ultérieure du glaucome, on fera la réouverture à la lance de la cicatrice (oulétomie de Panas et de Wecker) et s'il y a insuccès, une iridectomie périphérique en sens opposé. De Graefe.

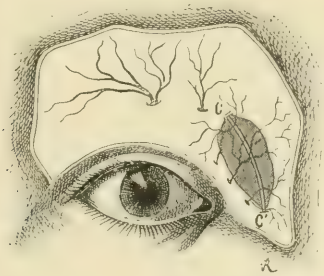

Fig. 67. — Arrachement du nerf nasal. — CC', incision (Badal).

Les accidents de l'iridectomie peuvent être des hémorragies intra-oculaires, immédiate ou à répétition qui, si elles sont peu abondantes et s'il n'y a pas luxation du cristallin, peuvent se résorber. La cicatrisation *cystoïde*, avec possibilité d'infection ultérieure, existe quelquefois : sa fréquence sera diminuée par l'usage systématique du bandeau compressif et de la lance. On a pu voir aussi le cristallin s'opacifier, sans blessure démontrée de la cristalloïde, probablement par ébranlement.

Les résultats de l'iridectomie *dans le glaucome aigu* ont été l'objet de diverses statistiques, peu comparables entre elles : les cas opérés dans la première quinzaine permettent seuls d'espérer la restriction intégrale. A condition de la faire de bonne heure et sclérale, l'iridectomie est une opération d'une efficacité démontrée et définitive dans le glaucome aigu, dans plus de la moitié des cas : il n'en est pas de même dans les autres variétés de glaucome.

2° **Glaucome hémorragique** [1]. — On évitera ici systématiquement l'*iridectomie*, dont l'inefficacité et les dangers sont des plus réels comme dans tous les glaucomes *postérieurs*. On pratiquera la *sclérotomie* antérieure, et, s'il y a insuccès on la répétera en divers sens, tant qu'un certain degré de vision persistera. Si la vision est perdue, on fera de temps à autre des ponctions *équatoriales* plus logiques, et si elles ne procurent qu'une amélioration par trop passagère, l'ablation totale ou partielle du globe reste indiquée.

3° **Glaucome absolu**. — On suivra, en cas de glaucome absolu, la pratique des ponctions équatoriales, en piqûre de sangsue (Parinaud), faites avec le couteau de Graefe et fréquemment au même point (Terson père), avant d'en venir, s'il y a lieu, à l'ablation. L'*arrachement du nasal* (fig. 67) (Badal) a été recommandé, au moins comme atténuation des douleurs. Il ne faut pas rejeter d'emblée les ponctions sclérales qui ont donné de nombreux succès aux chirurgiens du XVIIIe siècle et à de nombreux opérateurs contemporains (de Luca, Nicati, Parinaud). Ce qu'il faut absolument éviter, c'est la section *large* du globe, qui n'a rien de commun avec les *ponctions* au couteau de Graefe, exécutées opportunément.

On a aussi pratiqué l'ablation d'un lambeau scléral (sclérectomie de Parinaud), déjà pratiquée comme pupille artificielle sclérale par Autenrieth, Ricke, Stilling, voire l'aspiration intra-oculaire renouvelée de Woolhouse et le drainage de l'œil, mais ces opérations n'ont pas donné de résultats sur lesquels on puisse compter.

4° **Glaucome chronique simple**. — Ici, probablement à cause de la faible tension du globe et des différences profondes de pathogénie, l'*iridectomie* est souvent *suivie* d'un *abaissement définitif de la vision*. On ne la fera donc que si le glaucome résiste aux moyens suivants.

Les *myotiques*, en collyres ou en pommade, seront ici employés systématiquement *plusieurs fois* par jour (Cohn, Panas). On préférera la pilocarpine à 1/100 à l'ésérine, dont l'usage constant est douloureux et irritant. On peut y joindre le bromure de potassium et la quinine (Abadie). On continuera ces remèdes pendant plusieurs mois, si la situation s'améliore. Si la tension augmente peu à peu, en même temps que le champ visuel se rétrécit, on pratiquera une sclérotomie *antérieure* de la façon suivante.

La sclérotomie, proposée d'abord par de Wecker (1867), exécutée à la lance par Stellwag et Quaglino, se fait avec un couteau de Graefe de moyenne dimension ou avec un couteau légèrement *courbe* qui m'a paru faciliter encore la section, et se compose d'une ponction et d'une contre-ponction pratiquées au niveau du quart supérieur de la cornée, à un millimètre en dehors du limbe (fig. 68). Si l'on fait

(1) Consulter De Bourgon, thèse de Paris, 1893.

l'opération plus bas, on s'expose à des enclavements iriens. On laisse un *pont scléral médian* que l'on érode légèrement dans sa partie profonde, avec le tranchant du couteau, en abaissant son manche, lorsqu'on retire la lame. On applique la compression pendant deux ou trois jours, puis on continue les myotiques. Il est préférable de faire les deux petites plaies à pont médian avec le couteau de Graefe (procédé de Wecker) qu'une seule plaie avec la lance, plaie plus large exposant aux enclavements. M. Parenteau a imaginé une pique bifide pour obvier à l'inconvénient de la lance ordinaire ; mais l'usage de cet instrument ne s'est pas répandu.

Fig. 68. — Sclérotomie antérieure de Wecker.

Il ne faut pas hésiter à répéter *plus tard en divers sens* la sclérotomie, si la tension remonte.

L'incision de l'angle iridien (Tailor et de Vincentiis) a été récemment préconisée, et est encore à étudier.

La sclérotomie combinée (de Wecker) et diverses autres opérations (section du muscle ciliaire, ablation du cristallin) présentent peut-être plus de dangers que d'avantages.

On ne ferait l'iridectomie dans le glaucome simple qu'après insuccès des myotiques, sclérotomies *répétées*, et *hypertension* progressive.

Malgré tout, la marche du glaucome chronique est souvent maligne, et le champ visuel se rétrécit peu à peu, encore que la tension paraisse revenue à un état normal.

On fera suivre au glaucomateux une hygiène qui lui interdise toute émotion, tout effort pouvant provoquer des crises. On énucléera tout moignon (Abadie) pouvant par ses douleurs aider à la formation d'un glaucome sur l'œil opposé, toujours prédisposé ; on ne se pressera pas de pratiquer l'*iridectomie préventive* (Sichel fils, Fieuzal) sur l'œil resté sain, vu que rien ne prouve qu'elle ait, *dans ces conditions*, une action sûre, mais on instillera de l'ésérine ou de la pilocarpine pendant une quinzaine de jours, *dans l'œil non opéré*, avant et après l'iridectomie de l'œil opposé.

5° **Glaucome secondaire.** — Dans le glaucome secondaire aux leucomes adhérents, de larges iridectomies sclérales sont indiquées : en cas d'impossibilité, on pratiquera la sclérotomie rétro-iridienne *irido-sclérotomie* de Panas). L'iridectomie sera de règle dans toute occlusion pupillaire avec hypertension, de même que les sclérotomies et au besoin l'extraction du cristallin pour le glaucome qui accompagne la luxation cristallinienne.

La thérapeutique du glaucome secondaire est décevante et les ponctions sclérales précèdent ordinairement de bien près les amputations partielles ou totales du globe oculaire.

HYDROPHTALMIE

L'hydrophtalmie, désignée à cause de l'énorme accroissement de l'œil sous le nom de *buphtalmie*, ne se développe guère que chez les enfants (laxité du tissu scléral).

Symptomatologie. — L'énorme dilatation des cornées, généralement bilatérale, frappe tout d'abord; la cornée n'est pas toujours transparente : si elle l'est, on voit l'iris quelquefois tremblotant et la pupille élargie. Le limbe cornéen est bleuâtre et sa dimension est de plusieurs fois celle de la normale. D'autres fois, la cornée est grisâtre, comme dans la kératite parenchymateuse. Enfin, l'œil est *dur*, sans avoir la consistance pierreuse. Le champ visuel est réduit : on voit aussi le nystagmus coexister avec l'extrême myopie de l'œil. Une excavation papillaire glaucomateuse peut cependant se produire. Cependant il est des cas exceptionnels (1) où une bonne acuité visuelle persistait chez un sujet âgé. Mais on se demandera s'il ne s'agit pas plutôt de cas de kératoglobe, ou d'une sorte d'anomalie congénitale *sans glaucome*. Quelques cas sont stationnaires ou ne s'acheminent que lentement vers l'amaurose définitive.

Étiologie. — Il est très possible qu'il y ait un défaut dans le développement dans la cornée, mais rien ne démontre ni sa réalité, ni sa nature : il en est de même d'une origine pathologique quelconque, et jusqu'ici rien ne prouve que la syphilis héréditaire, le rachitisme et d'autres lésions de la mère ou du fœtus puissent être sûrement incriminés. De même que la kératite interstitielle, on peut rencontrer chez les animaux cette curieuse affection. Divers auteurs ont signalé l'existence de plusieurs cas dans la même famille.

Anatomie pathologique. — La cornée est presque toujours infiltrée en partie. Le globe tout entier est considérablement *agrandi*. Il en résulte que le cristallin est suspendu à une zonule rompue ou très distendue, à une grande distance de la paroi oculaire. L'angle irido-cornéen peut être soudé, mais il peut être absolument *intact*. (Kalt.)

Bien que cet état doive être rattaché au glaucome, il faut reconnaître qu'on ignore le point de départ véritable et la pathogénie de l'affection.

Diagnostic. — Le diagnostic de la buphtalmie s'impose, en présence de la déformation et du tonus. Mais, quand une déformation analogue existe seule, sans tonus, on la rangera dans le kératoglobe, quelquefois avec distension myopique du segment postérieur, et *hypotonie*. Dans ces cas, les myotiques et tout traitement antiglaucomateux sont absolument contre-indiqués.

(1) Warlomont, *Soc. franç. d'opht.*, 1894.

Traitement. — Les myotiques sont recommandables, mais insuffisants. L'*iridectomie* sera *systématiquement rejetée* d'emblée, vu les hémorragies profuses, la déchirure presque fatale de la zonule distendue et l'atrophie du globe, qu'elle a maintes fois entraînées. On fera d'abord, non pas des paracentèses cornéennes, mais des *sclérotomies* qui ont aussi un bon effet sur les opacités cornéennes (de Wecker). Quand trois ou quatre de ces opérations auront échoué, on pourra être autorisé à tenter une petite iridectomie. Si l'œil devenu staphylomateux ne gêne que par son volume, les sclérotomies équatoriales sont recommandables, avant d'en venir aux résections partielles ou totales ; on s'abstiendra des injections iodées que l'on a recommandées pour atrophier le globe (Nimier et Despagnet). En somme, l'iridectomie et la sclérotomie comptent des revers désastreux, bientôt suivis d'atrophie du globe (Panas). On s'en tiendra donc, le plus longtemps possible, à la seconde opération, moins offensante, combinée à l'emploi des myotiques.

OPHTALMOMALACIE

L'ophtalmomalacie est l'état opposé au glaucome. Il s'agit d'une hypotonie telle que l'œil est absolument fluctuant. Cette hypotonie n'est pas permanente : elle survient par crises spontanées ou sous l'influence de diverses causes portant directement sur le globe oculaire. On ne la confondra pas avec l'atrophie du globe où l'hypotonie est accompagnée de décollement rétinien.

L'ophtalmomalacie s'observe à tout âge, plus souvent chez les femmes et les sujets nerveux. Elle reconnaît, tantôt des causes générales (maladies infectieuses, typhus), tantôt des causes nerveuses (paralysie du grand sympathique cervical), d'autres fois des causes traumatiques ou opératoires. Dans quelques cas, toute étiologie reste ignorée.

L'ophtalmomalacie s'accompagne d'une diminution de l'acuité visuelle, de douleurs assez vives, de larmoiement et de photophobie. Un cas que nous avons observé à l'Hôtel-Dieu, peut servir de type. Il s'agissait d'une jeune fille de vingt-trois ans, atteinte de chorio-rétinite pigmentaire avec large cataracte centrale, le tout manifestement dû à la syphilis héréditaire. Nous fîmes, du côté de l'acuité visuelle la plus défectueuse, une petite iridectomie inféro-interne sans incident. La plaie était refermée et tout allait bien, quand, une semaine plus tard, la malade fut prise de vives douleurs, de photophobie et de larmoiement. Nous constatâmes une hypotonie extrême de l'œil qui avait un peu rougi, mais sans très vive réaction. Il s'agissait d'une véritable *attaque* d'ophtalmomalacie qui dura plusieurs jours : le tonus rede-

vint normal, lorsqu'on employa les compresses chaudes d'une façon systématique, sur le conseil de M. Panas. L'œil est depuis un an revenu à un état de tension normale

On ignore la *pathogénie* de cette affection si spéciale : il est évident cependant que l'humeur aqueuse n'est pas sécrétée d'une façon suffisante. C'est une sorte d'*anurie* de l'œil et le globe devient douloureux, à la suite de la décompression à laquelle il est soumis, probablement par un trouble vaso-moteur d'origine nerveuse, chez des sujets prédisposés.

Le pronostic n'est donc pas toujours mauvais, puisque le tonus et la vision reviennent à leur état antérieur. D'autres fois, l'atrophie de l'œil s'accentue après plusieurs récidives. Dans le cas de Schmidt-Rimpler, l'autopsie de l'œil, plus petit, mais sain, ne permit de constater aucune lésion spéciale.

Le traitement consistera dans l'atropinisation, l'usage fréquent des compresses chaudes, l'électrisation.

X

TUMEURS INTRA-OCULAIRES

Nous examinerons successivement les *tumeurs de l'iris, du corps ciliaire, de la choroïde* et *de la rétine*. Nous terminerons par le diagnostic d'ensemble et le traitement de ces diverses néoplasies.

I. — TUMEURS IRIENNES.

Néoplasies bénignes. — Les *néoplasies bénignes* sont des angiomes, des nævi pigmentés, des kystes.

Les ANGIOMES de l'iris constituent de petites tumeurs mûriformes à vaisseaux variqueux Wolfe, de Wecker), entraînant de temps à autre un hypohéma.

Pour les NÆVI PIGMENTÉS, comme dans toutes les productions congénitales pigmentées, on redoutera la dégénérescence maligne.

Les *kystes* iriens se divisent en kystes *séreux* et *perlés*.

Les KYSTES PERLÉS (Monoyer, Rothmund) constituent de petites tumeurs rondes grisâtres (fig. 69), implantées dans l'iris à la suite d'un traumatisme. (Mackensie.)

Les expériences d'un grand nombre d'observateurs, unies à d'autres nouvelles, sont réunies dans le travail de Masse qui démontre qu'il s'agit de greffes épithéliales traumatiques ou opératoires.

Quant aux KYSTES SÉREUX, ils reconnaissent aussi très probablement pour origine une inclusion traumatique, opératoire ou même em-

bryonnaire (Cunier, de Graefe), constituant le dermoïde de l'iris, avec poils. Quelques auteurs (de Wecker, Knapp) pensent qu'un repli irien provoque un simple diverticule pseudo-kystique.

Tumeurs malignes. — Les *tumeurs malignes* de l'iris sont constituées par des sarcomes et des lymphomes. Même si on démontrait un jour péremptoirement leur origine infectieuse, on doit, à cause de leur évolution si différente, en distinguer avec soin les gommes et les granulomes tuberculeux, lépreux, et d'origine inconnue.

Fig. 69. — Kyste de l'iris (Guépin fils).

Le SARCOME de l'iris est en général secondaire à un sarcome du corps ciliaire qui perfore l'iris. Néanmoins il existe des cas indiscutables de sarcomes iriens primitifs (Lebrun, Hirschberg, Panas, Knapp). La structure est identique à celle du sarcome choroïdien, les leuco-sarcomes étant exceptionnels. La tumeur apparaît sur la face antérieure de l'iris et son volume est variable : par ses progrès, elle peut léser le cristallin. La tumeur survient à tout âge. Alt en aurait observé une chez un enfant de deux ans. L'évolution de la tumeur reste silencieuse jusqu'au moment où un glaucome s'établit.

On extirpera par iridectomie les petites tumeurs et on énucléera l'œil, lorsqu'un traitement antisyphilitique (c'est-à-dire antiseptique), intensif et soigneusement conduit, n'aura entraîné aucune modification appréciable.

Les LYMPHOMES se développent en avant ou en arrière de l'iris. La leucémie ou les productions lymphomateuses disséminées coexistent avec eux. Développée en général chez des sujets jeunes, cette affection a pu précéder les autres localisations leucocythémiques (Horner).

On essayera de modifier par l'arsenic, par les toniques, voire par un traitement sérothérapique, l'état local et général, avant d'en venir à une intervention, car il s'agit d'une lésion avant tout concomitante.

II. — TUMEURS DU CORPS CILIAIRE ET DE LA CHOROÏDE.

On peut observer dans le corps ciliaire et la choroïde, l'évolution de *sarcomes*, de cancers *métastatiques*, d'*angiomes*. On a également parlé de *myomes*, et même de *carcinomes* du corps ciliaire.

SARCOMES. — Les sarcomes sont de beaucoup les plus fréquents des néoplasmes choroïdiens. Ils peuvent survenir à tout âge, mais

surtout à partir de quarante ans ; ils sont très rares chez les enfants, où il ne faut pas les confondre avec le gliome.

Le sexe ne paraît avoir aucune influence certaine.

Ils n'existent généralement que d'un côté.

Il y a trop fréquemment de violents traumatismes oculaires pour qu'on ne puisse pas admettre qu'il y a là une cause occasionnelle chez les sujets prédisposés. L'hérédité ne paraît jouer aucun rôle (Brière), mais les yeux très pigmentés seraient plus exposés. Presque toujours né primitivement dans l'œil, le sarcome peut être métastatique et secondaire comme dans les cas de Brömser et Pflüger.

Anatomie pathologique. — Le point de départ du sarcome est variable. Le plus souvent il siège sur la partie moyenne ou postérieure de la choroïde, quelquefois contre la papille qu'il recouvre ou très rarement dans la région maculaire. Dans les autres cas, c'est au niveau du corps ciliaire que naît la tumeur qui peut se développer dans des moignons atrophiés, ou contenant des corps étrangers qu'on peut trouver inclus dans le sarcome.

Très rarement, il existe une sorte de sarcome diffus, d'infiltration sarcomateuse du cercle ciliaire ou de la choroïde.

Le sarcome est presque toujours *mélanique*, puisque les sarcomes *blancs* ne se rencontrent que 12 fois sur 100. (Fuchs.)

Ses cellules sont fusiformes, ou rondes, fortement pigmentées. Les vaisseaux sont en général très abondants et dilatés. Quelquefois des points cartilagineux ou ossifiés se produisent dans le sarcome, qui peut subir aussi la dégénérescence myxomateuse.

L'origine de la tumeur est en général dans la partie la plus interne de la choroïde (couche de petits vaisseaux) ; puis elle envahit peu à peu la choroïde, et détermine des altérations des parties constituantes de l'œil. Le glaucome, avec oblitération plus ou moins complète de l'angle irido-cornéen, est des plus ordinaires. Le cristallin est déplacé et on le retrouve perdu au milieu de l'œil. Dans des cas plus rares, au lieu de glaucome, il se produit une violente irido-cyclite, quelquefois à tendance sympathique. Le décollement de la rétine, souvent avec un grand épanchement pour un petit sarcome, est aussi très fréquent.

Enfin la tumeur peut proliférer au dehors, dans un temps assez variable, soit en se propageant le long des vaisseaux qui traversent la sclérotique, soit en perforant la région cornéo-sclérale, soit en envahissant secondairement le nerf optique et l'orbite.

Il est remarquable (O. Becker, Panas) que les sarcomes de la région maculaire ont une grande tendance à se propager *dans l'orbite*, en envahissant la sclérotique, au lieu de former une volumineuse tumeur intra-oculaire. La tumeur orbitaire est ici plus grosse que la tumeur intra-oculaire, cependant initiale.

Quant à la métastase dans les autres organes, surtout dans le foie,

elle est rapide ou plus souvent tardive (3 à 5 ans). Les ganglions ne sont généralement pas intéressés.

Symptomatologie. — Quand la tumeur se développe dans un œil sain, c'est presque toujours par des rétrécissements de forme variable du champ visuel, accompagnés quelquefois de scotomes et d'étincelles lumineuses, qu'elle débute, et l'on constate en général un décollement de la rétine.

La deuxième période est constituée par des complications glaucomateuses, avec hypertonie très intense et vives douleurs. Il y a souvent alors une cataracte qui interdit l'examen ophtalmoscopique. Cette période dure de quelques mois à plusieurs années et quelquefois une irido-cyclite se développe.

Dans un dernier stade, la tumeur perfore l'œil, soit d'une façon ostensible, en avant, dans la région scléro-cornéenne, soit d'une façon latente, en arrière, l'œil devenant alors difforme et s'immobilisant peu à peu, en même temps qu'un certain degré d'exophtalmie démontre les propagations intra-orbitaires qui apparaissent enfin sous la conjonctive.

La métastase dans le foie ou les autres organes peut déjà coexister avec cette dernière période.

Le CANCER MÉTASTATIQUE DE LA CHOROÏDE (1) est rare. D'après la thèse de Bouquet, inspirée par Panas, l'origine a été, quatorze fois sur dix-neuf, le cancer du sein ; les autres fois, celui du poumon, de l'estomac et du foie, des reins. Les adénomes de la choroïde paraissent presque toujours des tumeurs métastatiques.

La lésion atteint quelquefois les deux yeux. Elle revêt le type histologique qui lui a donné naissance, et plus fréquemment la tumeur siège au niveau du pôle postérieur et du côté gauche ; la marche de l'affection diffère ainsi notablement de celle des sarcomes.

Les MYOMES (Ivanoff) sont fréquemment mélangés de cellules sarcomateuses.

L'ANGIOME CAVERNEUX de la choroïde, quelquefois également mélangé de néoformations sarcomateuses (Leber, Hirschberg) n'est reconnu, comme le myome, qu'à l'autopsie de l'œil (Panas, Schiess) ; il s'accompagne souvent de réaction irido-cyclitique et provoque un décollement de la rétine.

On a décrit (Badal et Lagrange) (2), un cas de *carcinome* déclaré primitif du corps ciliaire où l'épithélium cylindrique des procès aurait pris une part prépondérante.

III. — TUMEURS DE LA RÉTINE.

GLIOME. — Wardrop et Mackensie ont commencé à éclairer la symptomatologie du gliome rétinien, de ses transformations et de ses

1. P. BOUQUET, Cancer métastatique de la choroïde, thèse de Paris, 1895.
2. BADAL et LAGRANGE, *Arch. d'opht.*, 1892.

métastases. Robin en a le premier donné une description histologique et a montré, avec Virchow, Knapp, Leber, le point de départ au niveau des couches granuleuses rétiniennes : les couches externes paraissent plus directement intéressées, surtout dans la forme *exophytique*, tandis que la forme *endophytique* se développe vers le corps vitré. La masse de la tumeur est constituée par de petites cellules rondes, dont le noyau tient presque toute l'étendue. Les vaisseaux y sont abondants, souvent entourés de gaines hyalines et de manchons de cellules proliférées provenant de leur enveloppe.

Si le gliome est presque toujours un cancer *épithélial* (Panas) provenant de la névroglie, il n'en est pas moins vrai que le tissu de

Fig. 70. — Glio-sarcome de la rétine avec récidive et métastases colossales (Van Duyse).

sarcome ou plutôt d'angio-sarcome peut s'y mêler dans de notables proportions.

De là, les éléments gliomateux envahissent le nerf optique et les membranes oculaires. L'envahissement de l'orbite, des régions voisines des os et de l'intérieur du crâne par le trou optique, des ganglions du cou, arrivent à donner aux petits malades un aspect unique, véritablement terrifiant, caractéristique de la dernière période (fig. 70) de leurs souffrances.

Auparavant, chez les petits enfants de un à dix ans, surtout les garçons, et quelquefois dès la naissance, c'est l'amaurose et l'aspect *jaunâtre* de la pupille (œil de chat amaurotique, Beer) qui frappent l'attention des parents. Le gliome est quelquefois bilatéral et les deux gliomes en général indépendants.

Il y a souvent de nombreux cancers dans la famille (Panas), et le gliome peut atteindre plusieurs enfants de la même famille, coexister avec la microcéphalie (Helfreich) et la buphtalmie ; d'autres anomalies congénitales (Fuchs), telles que le colobome irido-choroïdien, sont fréquentes chez les frères ou sœurs.

DIAGNOSTIC ET TRAITEMENT DES TUMEURS INTRA-OCULAIRES.

Avant l'invention de l'ophtalmoscope, on ne diagnostiquait guère les tumeurs rétro-iridiennes qu'après la perforation de l'iris ou de la cornée ; tout au plus s'en tenait-on à des probabilités, quand la pupille, chez les tout petits enfants, présentait le reflet chatoyant qu'on avait remarqué au début des gliomes. Depuis l'usage de l'examen ophtalmoscopique, on est arrivé, pour le plus grand bénéfice du malade à un diagnostic *précoce* des tumeurs intra-oculaires. Il faut reconnaître néanmoins, dans certains cas, les réelles difficultés du diagnostic, et la nécessité absolue de s'aider de divers moyens combinés, en particulier de méthodes nouvelles.

Le diagnostic d'une tumeur intra-oculaire est à faire dans plusieurs groupes de cas bien tranchés. D'abord, la tumeur peut avoir perforé (fongus), ou bien une tumeur irienne est visible dans la chambre antérieure. Lorsque la tumeur est en arrière de l'iris, il s'agit d'un tout autre ordre d'idées et de difficultés pratiques. Tantôt la tumeur est au niveau du corps ciliaire, mais on voit le reste du fond de l'œil. Tantôt il s'agit d'une tumeur postérieure généralement masquée par un décollement rétinien. Enfin, dans des cas encore plus difficiles, l'œil est *inéclairable* par le miroir : il y a, soit un leucome cornéen, soit une cataracte qui interdisent tout examen ophtalmoscopique : une occlusion pupillaire totale peut jouer un rôle analogue, de même qu'un glaucome absolu avec cornée et cristallin troubles.

1° Diagnostic a la période de perforation. — En présence d'un fongus grisâtre s'échappant de l'œil ou d'un moignon chez un tout jeune enfant, on pensera surtout au gliome, de même qu'en présence d'un champignon noirâtre apparaissant sous la conjonctive à travers la sclérotique effondrée, ou directement au-devant de la cornée, le mélano-sarcome s'impose. Néanmoins, par l'étude sérieuse des antécédents, l'absence d'une période glaucomateuse antérieure et l'examen histologique, on évitera la confusion avec un épithélioma mélanique de la conjonctive qui peut atteindre d'énormes proportions, de même que certains sarcomes conjonctivaux et palpébraux couvrant la conjonctive de gros bourgeons. Chez un sujet avant la quarantaine, on pourra penser, en face de masses jaunâtres, s'échappant autour de la cornée, soit à une masse *tuberculeuse*, soit à une *gomme* du corps ciliaire. On pratiquera systématiquement des examens histologiques et bactériologiques, et des inoculations de frag-

ments pour différencier le tubercule qui, en plus, aura pour lui la coexistence fréquente d'autres tuberculoses locales et divers indices tirés de l'examen général et des antécédents. La *gomme du corps ciliaire* sera soigneusement éliminée, après un traitement intensif par les injections mercurielles, l'étude soignée des antécédents et des concomitants syphilitiques, la présence très fréquente d'une violente inflammation iritique, la marche rapide de l'affection.

2° Il y a une tumeur de l'iris. — Les *angiomes*, les *mélanomes* iriens seront faciles à reconnaître par leurs caractères propres.

Les *kystes* ressemblent à une bulle grisâtre, à bords arrondis, comprimée dans l'angle de la chambre antérieure. On trouve à peu près toujours les traces, sur la cornée, d'un traumatisme ancien, fortuit ou opératoire. Dans un cas observé par nous et consécutif à une piqûre d'épine, le traumatisme remontait à l'âge de sept ans, la malade ayant cinquante-cinq ans, lorsque nous l'avons vue.

Le *sarcome* devra d'abord être différencié d'un sarcome ciliaire ayant traversé l'iris : ce n'est ensuite que *par exclusion* que l'on arrivera à affirmer le sarcome. Les *lymphomes* sont en général multiples et accompagnés d'adénie et de leucocythémie, ce qui est l'inverse pour les *granulomes*.

Les néoproductions infectieuses de l'iris, lépromes, granulomes syphilitiques et tuberculeux, ne présentent pas toujours de caractères bien tranchés, et il est des cas où, même après la réussite d'un traitement antisyphilitique ou antituberculeux, on peut se demander, en l'absence de tout antécédent ou concomitant net chez le malade, quelle était la cause de la néoformation qu'on a fait disparaître.

Presque toujours le *léprome* est consécutif à de volumineux boutons lépreux conjonctivaux et cornéens, eux-mêmes rarement primitifs.

Le *tubercule* se développerait surtout Parinaud vers le bord adhérent, il est jaunâtre ou grisâtre et quelquefois accompagné de granulations grises. Une sorte d'hypopion formé de débris, mais sans vive réaction inflammatoire, est possible, mais rare.

Le *syphilome*, plus cuivré, est en général situé plus près du bord libre et s'accompagne de forte réaction iritique. Si l'ensemble de ces signes se retrouve dans les cas typiques, il est loin d'en être ainsi dans bien d'autres cas, et on voit de volumineux condylomes se développer près du bord adhérent, aussi bien qu'au bord libre, chez des sujets en pleine éruption d'accidents syphilitiques. Il faudra donc s'attacher, d'abord à l'examen et à l'interrogatoire complets du malade, et rechercher tout vestige possible de syphilis ou de tuberculose.

En l'absence de tout signe pathognomonique, un traitement antisyphilitique sera appliqué autant contre la syphilis possible que comme traitement antiseptique général luttant contre les toxines diverses et

ignorées, qui, en plus de la syphilis ou de la tuberculose, peuvent engendrer des granulomes iriens.

3° La tumeur est située en arrière de l'iris. — Dans ce cas, ou l'œil est inéclairable (cataracte, occlusion pupillaire), ou il existe un décollement rétinien, ou enfin une masse, dont il s'agit de déterminer la nature, est visible.

a. Quand il existe un *décollement rétinien*, les caractères sont généralement spéciaux, s'il recouvre une tumeur. D'abord, il *naît* quelquefois dans une région insolite, en haut, en dehors, etc. : de plus, le décollement supérieur, au lieu de fuser rapidement en bas, peut rester localisé un certain temps dans la région où il est né. Il faut cependant se rappeler que le décollement devenu total peut ne différer en rien d'un décollement simple, et que, d'autre part, il existe quelquefois une masse néoplasique recouverte de vaisseaux rétiniens et entourée de plis de la rétine décollée.

L'*hypertonie* coexistant avec le décollement, est un très bon signe de tumeur, car on sait que presque toujours le décollement rétinien simple s'accompagne d'hypotonie. Mais il y a quelques exceptions : on a pu voir des décollements rétiniens complets avec hypertonie, et un certain nombre de décollements néoplasiques avec hypotonie, surtout pour les tumeurs postérieures. L'*absence* des causes *habituelles* du décollement est encore une présomption, tout en se rappelant que la myopie et le traumatisme peuvent parfaitement précéder le sarcome et embarrasser encore le diagnostic.

Le décollement des tumeurs présente généralement *moins de mobilité et de flottement* que le décollement myopique.

« Un caractère important est tiré de l'examen pratiqué avec un large miroir concave donnant un fort éclairage, lorsque l'observateur, étudiant le fond de l'œil en dirigeant son regard *à côté du miroir*, peut, dans ces conditions, nettement percevoir un relief dépourvu de transparence. Tandis qu'en explorant le fond de l'œil par le trou du miroir, toutes les parties éclairées, choroïde et tumeur, donnent, au-dessous de la rétine détachée, un reflet rougeâtre, il en est tout autrement si l'œil de l'observateur est placé à quelques centimètres à côté du miroir. Dans ce dernier cas, les parties, qui, situées au-dessous de la rétine soulevée, forment une *saillie*, pourront seules être perçues, à cause de la divergence que prendront les rayons qui émanent de ces points saillants et qui, seuls, pénétreront partiellement dans l'œil de l'observateur. Il sera alors possible, en se plaçant plus ou moins obliquement, de voir une partie de la pupille occupée par une masse de coloration rougeâtre variable et bien éclairée, alors que le reste du champ pupillaire sera noir, ou montrera à peine une teinte grisâtre inégale renvoyée par la rétine détachée, la choroïde sous-jacente saine ne paraissant pas éclairée et ne donnant pas au décollement son aspect habituel. Le long du bord de la saillie plus ou moins arrondie, formée

par la tumeur, on distinguera, se détachant sur la partie noire voisine, un fin liséré grisâtre qui n'est autre que la rétine décollée recouvrant la tumeur ». (De Wecker et Masselon.)

Ce qui est plus important encore, c'est la constatation par un rigoureux examen à l'image droite, d'un *double réseau vasculaire*, l'un rétinien, *superficiel*, à vaisseaux volumineux, l'autre profond, capillaire, appartenant à la tumeur. Sa présence de *taches noirâtres* ou *grisâtres*, mouchetant la masse, accentueront le diagnostic de sarcome.

b. Quand, par suite de lésions *irido-cristalliniennes* ou *cornéennes*, l'examen ophtalmoscopique est impuissant à éclairer le fond de l'œil, on est obligé d'en venir ou à des *interventions exploratrices* ou à un mode d'*éclairage qui ne passe pas par la pupille*.

Si la pupille est obstruée (cataracte, occlusion iritique, leucome adhérent), il est, à notre avis, parfaitement justifié de pratiquer une large iridectomie, en haut ou plus souvent en bas, et même, s'il y a lieu, de procéder (après avoir, si le glaucome est très marqué, ramolli l'œil par une sclérotomie antérieure ou postérieure), à l'extraction de la cataracte. Toutes réserves étant faites, il n'y a pas de doute que ces opérations permettant de pratiquer une large brèche *exploratrice*, ne soient absolument autorisées, en face d'une question de vie ou de mort.

On s'abstiendra, au contraire, dans la grande majorité des cas, d'une *ponction* au couteau de Graefe. Si elle donne un liquide séreux, elle ne prouve rien, car un petit néoplasme peut coexister avec un vaste décollement contenant ce liquide. Si elle donne du sang, elle ne prouve pas grand'chose non plus, et l'hémorragie ne démontre pas d'une façon certaine qu'il y ait un néoplasme. Si les opérations préparatoires n'ont rien démontré, et si le malade refuse encore l'énucléation, on peut faire cette ponction, mais elle est en général inutile ou dangereuse, et est ordinairement à peu près impossible à interpréter.

On a alors tâché d'éclairer l'intérieur de l'œil par la sclérotique. O. Lange (1) proposait déjà de se servir d'une forte lentille et de faire converger sur la sclérotique un faisceau de rayons lumineux destinés à traverser la sclérotique et le décollement, éclairant la pupille, s'il n'y a pas de tumeur, la laissant obscure, si une tumeur existe et ne se laisse pas traverser par les rayons lumineux. Von Reuss, Chibret, et surtout Rochon-Duvigneaud, utilisant le principe d'éclairage par transparence usité par les rhinologistes pour l'éclairage des sinus, ont appliqué directement sur la sclérotique une petite lampe électrique. L'œil cocaïnisé la supporte parfaitement et la pupille s'éclaire, même s'il existe une cataracte.

Quelles que soient les espérances qu'avait fait naître l'apparition de

(1) O. Lange, *Klinische Monatsblätter für Augenheilkunde*, 1884.

ce nouveau et si intéressant procédé d'exploration, il faut reconnaître qu'il expose, lui aussi, à des erreurs. Dans un cas publié par M. Panas (*Arch. d'opht.*, 1896), j'ai appliqué l'éclairage par transparence et remarqué que la pupille, parfaitement éclairable, en faisant agir la lumière en haut, en bas, en dehors, restait invariablement obscure, si on plaçait la lampe en dedans. Une cataracte rendant l'examen ophtalmoscopique impossible, et une ponction sclérale ayant donné du sang, il semblait logique de conclure, en présence de l'hypertonie, à un volumineux sarcome ciliaire interne, interdisant l'éclairage de ce côté. L'énucléation démontra seulement un très petit sarcome de la région maculaire, ayant donné une énorme propagation orbitaire. La région scléroticale inéclairable, examinée histologiquement par Sourdille, montra un mince épanchement de sang localisé en dedans, entre la sclérotique et la choroïde, et ayant suffi à neutraliser l'éclairage en ce point.

Ce cas prouve qu'il y a encore des restrictions à faire sur la valeur de l'éclairage par transparence appliqué aux tumeurs et il est urgent de préciser les variations *individuelles* de l'éclairage sur les yeux normaux et pathologiques pour qu'on sache à quoi s'en tenir. Ce procédé ingénieux doit cependant être *régulièrement* appliqué et donnera de fortes présomptions pour la tumeur, si la pupille reste *en tous sens* inéclairable. Si l'inéclairabilité n'est que partielle, le doute est permis.

L'*absence de signes inflammatoires* est la règle dans les néoplasmes, mais il faut se rappeler que dans quelques cas nous l'avons nettement observé dans deux cas en particulier., il survient une *irido-cyclite*, à très violente réaction.

On se rappellera aussi la possibilité de néoplasies se développant dans des yeux et des *moignons* atrophiés.

c. Si une ou plusieurs masses néoformées sont visibles dans l'intérieur de l'œil, il s'agit maintenant de déterminer quelle est leur nature probable.

Mais, avant d'entrer dans le détail du diagnostic différentiel, il faut éliminer, *chez les enfants*, les décollements complets de la rétine, avec disparition totale du corps vitré rétracté, et cristallin resté transparent (*pseudo-gliomes*).

Dans un cas où l'œil énucléé nous avait été transmis pour des coupes, la rétine était en totalité décollée et rétractée derrière le cristallin transparent. Un abondant liquide sous-rétinien existait et *aucune hypotonie* n'avait été constatée. *Un double* réseau vasculaire existait également, celui de la rétine et un autre situé dans des restes de corps vitré organisé : il n'y avait aucune synéchie. On peut donc retrouver *tous* les signes du gliome dans de tels cas. La ponction donnerait ici un liquide séreux, mais l'atrophie de l'œil la suivrait rapidement. On essaiera d'abord l'éclairage par transparence, après

iridectomie, s'il y a des synéchies par trop gênantes; puis, s'il n'y a ni hypertonie croissante, ni antécédents familiaux, ni aucun signe positif de gliome, on en sera réduit, ou à l'expectation armée en surveillant le malade, ou à l'énucléation, au risque d'enlever un œil sans néoplasme, et l'on sait les suites fâcheuses pour le développement de l'orbite et de la face qu'entraîne l'énucléation chez les enfants. On n'opérera qu'après avoir pratiqué l'examen complet du malade par tous les moyens possibles, et après s'être entouré de toutes les garanties.

Les mouvements et plus tard la vive réaction inflammatoire aideront à reconnaître le cysticerque.

Du côté de la papille, un examen soigneux éliminera les verrucosités du nerf optique. Rappelons à ce propos que les sarcomes juxtapapillaires coiffent souvent la papille et simulent une tumeur papillaire que seul l'examen histologique pourra différencier. Étant donnée l'extrême rareté des néoformations saillantes de la papille (tuberculose), et l'absence générale de la propagation à la papille des tumeurs mêmes du nerf optique, on sera donc peu autorisé à porter le diagnostic ophtalmoscopique de *tumeur papillaire*.

Certains corps étrangers *enkystés* (Haab [1]), Fromaget, pourraient tromper, si on n'était prévenu de l'existence antérieure du traumatisme pénétrant.

La tuberculose miliaire ne fait guère penser au sarcome : les gliomes au début devront être tenus en observation pour ne point être confondus avec elle ; on a même proposé la tuberculine dans ce cas. (Pflüger.)

La *tuberculose conglomérée* ressemble au contraire beaucoup plus à un néoplasme. D'après Horner et Haab qui en donne un dessin typique dans son *Atlas* (2), outre les antécédents, l'âge et les concomitants, un degré manifeste de choroïdite, un semis jaunâtre dans le voisinage, une papillite, coexisteraient fréquemment avec la tuberculose massive de la choroïde.

La *gomme ciliaire*, a pour elle, quand elle est *précoce*, une violente réaction iritique avec hypotonie et signes manifestes de syphilis. Quand elle est *tardive*, nous conclurions volontiers avec Nitot :

1° Toute tumeur du corps ciliaire chez un sujet manifestement syphilitique doit être d'abord considérée comme une gomme du corps ciliaire ;

2° Toute tumeur du corps ciliaire chez un sujet exempt de syphilis acquise ou héréditaire est probablement un mélano-sarcome ciliaire ou une affection tuberculeuse.

La *dégénérescence kystique* de la rétine (Panas, Darier), pouvant atteindre les deux yeux, a pu entraîner l'énucléation : dans ce cas plus que rare, on sera très circonspect et on n'énucléera que si des

(1) Voir Haab, Atlas-Manuel d'ophtalmoscopie, pl. XLIV.
(2) Haab, *Ibid.*, pl. LVIII.

signes positifs hypertonie, etc. viennent accentuer le diagnostic de tumeur.

Le *décollement choroïdien* se développe presque toujours à la suite d'irido-cyclites anciennes : dans les cas primitifs, on peut observer une proéminence arrondie s'élevant dans le corps vitré : cette proéminence, *lisse et roussâtre*, n'a pas la mobilité du décollement rétinien. On peut observer plus tard la phtisie du globe de Graefe avec *hypotonie* marquée : néanmoins, on comprend qu'une longue observation puisse seule permettre ce diagnostic délicat.

Une fois le diagnostic de néoplasie porté, on pensera au *gliome* chez les enfants avant dix ans, le sarcome étant excessivement rare à cet âge.

Les myomes, le sarcome *en nappe*, l'angiome choroïdien ne pourront guère être reconnus qu'à l'examen histologique. Une fois les sarcomes blancs et noirs éliminés, on pourrait penser à un *cancer métastatique* en face de la coexistence ou plus souvent de la constatation antérieure de cancers de la mamelle, du poumon, de l'estomac, d'ostéosarcomes. Presque toujours il s'agit d'une tumeur du segment postérieur de l'œil, avec décollement rétinien; fréquemment l'*hypotonie* a été observée : la lésion, plus fréquente à gauche, a été plusieurs fois bilatérale.

Traitement — Le traitement des tumeurs de l'œil sera naturellement radical et aussi précoce que possible, après le traitement antisyphilitique.

En présence d'une néoplasie irienne qui, par exclusion, a été considérée comme sarcomateuse, l'extirpation par large iridectomie ne serait permise que si la tumeur a un petit volume et une base d'implantation peu large. Si le néoplasme faisait des progrès, l'énucléation s'impose.

Pour toutes les autres tumeurs, perforantes ou non perforantes, l'énucléation est, bien entendu, la seule ressource.

Dans quelques cas douteux, que les moyens mis en œuvre n'auront pas pu éclaircir, il vaudra mieux, pour peu que la situation s'aggrave, par les progrès du glaucome par exemple, pratiquer l'énucléation de ces yeux perdus d'avance : mais on sera relativement plus réservé chez les enfants que chez les adultes.

L'énucléation sera pratiquée, en sacrifiant tout lambeau de conjonctive suspecte et en sectionnant le nerf optique le plus loin possible. On transformera immédiatement l'opération en *exentération totale du contenu* de l'orbite, s'il y a déjà quelques nodules de néoplasme dans les parties molles orbitaires, ou si le nerf optique, au point sectionné, est manifestement envahi par le sarcome ou le gliome.

Le sarcome mélanique donnerait 6 p. 100 de guérisons après opération précoce (Fuchs). Le leuco-sarcome guérirait, toutes réserves

faites, plus fréquemment (Lagrange). Le pronostic du gliome est plus grave que celui du sarcome, à cause des récidives locales à bref délai. Un traitement *arsenical* sera donné d'une façon presque continue, après l'opération.

On peut se demander, avec quelques chirurgiens (Lagrange), si l'évidement de l'*orbite*, pratiqué d'emblée systématiquement pour toute tumeur maligne même restée intra-oculaire, surtout pour le gliome, ne donnerait pas des statistiques plus satisfaisantes, au moins au point de vue des récidives locales (1).

XI

TRAUMATISMES DU GLOBE DE L'ŒIL

Luxation et avulsion du globe. — Le globe oculaire peut être complètement arraché, soit par la chute sur un corps dur (coin de meuble, clef), soit par un aliéné qui s'arrache l'œil avec les doigts (Despagnet), soit par l'élongation du nerf optique, pratiquée sur des nerfs optiques atrophiés par le tabès. A la suite de fracture, le globe a pu même être luxé dans l'*antre d'Highmore*. Les lutteurs de certains pays luxent avec le pouce l'œil de leur adversaire, en l'introduisant par la région externe de l'orbite.

Le plus ordinairement, l'œil n'est que luxé en avant des paupières qui l'enserrent (paraphimosis).

Dans quelques cas, un simple effort très violent pourrait entraîner la protrusion et même la luxation de l'œil, surtout s'il existe déjà un certain degré d'exophtalmie (varices de l'orbite, néoplasies, etc.).

Le *traitement* consistera, après onction avec la pommade iodoformée, à fendre la commissure externe et à remettre l'œil en place, à moins qu'il n'y ait une large rupture de l'œil, presque entièrement vidé. On pratiquera ensuite un ou deux points de *tarsorraphie médiane*, destinée tant à empêcher la récidive qu'à avoir une excellente influence sur les lésions cornéennes.

Lésions de la cornée et de la conjonctive. — Les brûlures de l'œil ont ordinairement de graves conséquences éloignées (symblépharon). Les brûlures relativement les moins graves sont celles par le fer rouge, excepté s'il y a projection d'un volumineux fragment (forgerons) : on sait combien les brûlures chirurgicales (cautérisation ignée) sont bien supportées à cause de leur action circonscrite. Quand le corps étranger rougi reste fixé dans l'œil, la

(1) A consulter, outre les grands Traités : Brière, Le sarcome de la choroïde, thèse de Paris, 1873. — Fuchs, Das Sarcom des Uvealtractus. Wien, 1882. — Lagrange, Études sur les tumeurs de l'œil. Paris, 1894.

lésion est naturellement infiniment plus étendue, de même que pour les métaux en fusion, le phosphore, la cire à cacheter, l'huile bouillante, les brûlures par les corps gazeux (explosions), les vapeurs surchauffées, l'eau bouillante. La *foudre* produit aussi des brûlures kérato-conjonctivales fort sérieuses. Les brûlures les plus dangereuses sont néanmoins les brûlures chimiques (nitrate d'argent en crayon, potasse, chaux, acides sulfurique et nitrique, vitriol, ammoniaque, dynamite, etc.). Les lavages de l'œil avec de l'urine (préjugé populaire) ont souvent une influence des plus nocives sur des ulcères préexistants.

Les *symptômes* sont assez variables : la cornée brûlée peut porter une large opacité dépolie, être perforée, ou être bouillie, ressemblant à un œil de poisson cuit. La conjonctive est recouverte d'une escarre grisâtre et d'épaisses fausses membranes : l'œil est quelquefois entièrement vidé et racorni. Ultérieurement, il se développe dans les cas les plus sérieux, une panophtalmie, un staphylome opaque ou un symblépharon total, avec trichiasis, entropion et ectropion. Dans les cas moins graves, des opacités de la cornée, avec ou sans hernie irienne, et un symblépharon partiel, sont fréquents.

Comme traitement *immédiat*, après extraction de tout corps étranger, les onctions larges avec la pommade iodoformée ou aristolée à 1 p. 20, les applications de gâteaux d'ouate hydrophile trempée dans de l'eau bouillie froide, seront pratiquées. On s'abstiendra d'user de la glace, qui diminuerait encore la vitalité des tissus. On pratique, dans les brûlures à la chaux, l'instillation d'eau sucrée (Gosselin : formation d'un saccharate de chaux insoluble) : mais on ne peut songer sérieusement à essayer ce moyen que si l'on voit le malade presque immédiatement après l'accident. Il n'existe aucun moyen sûr (coques de verre, ectropion temporaire, etc.), pour lutter contre le développement progressif du symblépharon même partiel. Signalons aussi les *incrustations* plombiques par le collyre de sous-acétate de plomb, à éviter systématiquement.

Les *corps étrangers* sont très fréquents dans certaines professions, au niveau de la cornée et de la conjonctive bulbaire. Sous les paupières, on a vu des corps étrangers très volumineux (épi de blé, morceaux de bois), quelquefois vivants (larves d'insectes, insectes ou introduits dans un but thérapeutique (yeux d'écrevisse), ou de supercherie (hystérie), séjourner plusieurs semaines dans les culs-de-sac, et la lésion être prise si on ne fait une exploration minutieuse et le retournement complet de la paupière supérieure avec une pince à mors de caoutchouc), pour une conjonctivite catarrhale, ou même pour des végétations polypiformes. Un corps étranger très fréquent (déjà décrit par Wenzel) sur la conjonctive bulbaire et sur la cornée (fig. 71), est constitué par les débris de millet, sur

lesquels on souffle en nettoyant les cages d'oiseaux : une fois enkystés, ils simulent des pustules. Dans la sclérotique, on a pu signaler des échardes de bois ou des corps métalliques inclus, sans réaction, pendant de longues années (Armaignac). Au niveau de la cornée, les corps étrangers les plus ordinaires sont des particules de fer ou de charbon ; aux champs, des épines, des brins d'herbe sèche et des barbes de blé (ulcère des moissonneurs). Les corps étrangers cornéens peuvent proéminer ou tomber dans la chambre antérieure (épines, aiguilles, dards d'insectes, etc.).

On enlèvera facilement avec l'aiguille ou la gouge spéciales les corps superficiels : une incision est quelquefois nécessaire si le corps est profondément engagé. Si le corps proémine dans la chambre

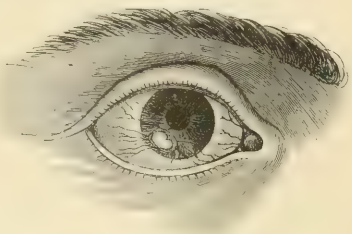

Fig. 71. — Ulcère vasculaire consécutif au séjour prolongé d'une coque de millet sur la cornée.

antérieure, on peut être obligé de le pousser, avec un couteau de Graefe, vers sa plaie d'entrée pour l'extraire avec des pinces ; d'autres fois par une large ouverture de la chambre antérieure. Dans les cas de grains de poudre extrêmement nombreux, on abandonnera à la chute spontanée ceux qu'on ne pourra enlever sans trop de dangers : un tatouage persiste, dans certains cas.

Les piqûres de la cornée sont plus graves que les coupures, à cause de leur désinfection impossible, ou que les *érosions* très souvent par des coups d'ongle de nourrissons. La gravité diverse de ces lésions dépend : 1° du degré d'infection de l'objet vulnérant ; 2° de l'état préalable d'infection chronique de l'œil (*dacryocystites*, ozène, blépharites ; 3° de l'étendue de la section qui donne passage à une hernie de l'iris. On observe, pour des lésions minimes, chez certains sujets nerveux, des crises souvent prolongées de *kératalgie* périodique. (Chibret, Grandclément.)

On désinfectera l'œil par des irrigations et surtout la pommade aristolée : on traitera immédiatement toute *dacryocystite* concomitante. On instillera deux fois par jour de l'ésérine et on appliquera un pansement occlusif, s'il y a une hernie de l'iris. On cauté-

risera au thermocautère la hernie toute plaie commençant à s'infecter et on pratiquera des injections sous-conjonctivales de sublimé à 1/2000. L'œil guérit en conservant ou non des synéchies antérieures, de pronostic toujours sérieux.

Lésions de la chambre antérieure et de l'iris. — Dans la chambre antérieure, des corps étrangers (Dixon, Sæmisch, de Wecker) séjournent plusieurs années sans trop de lésions, mais ordinairement ils déterminent une violente réaction, et une irido-cyclite surtout lorsqu'ils ont émigré de l'intérieur de l'œil dans la chambre antérieure. Leur extraction par une incision (non déclive de Wecker), avec des pinces ou le crochet de Tyrrel (Bourgeois) est absolument indiquée, bien qu'elle ne soit pas toujours facile, à cause de la mobilité extrême du corps, dans un milieu qui diminue sa pesanteur ; comme on les voit quelquefois repasser derrière l'iris, on opérera ces malades *assis*, et le visage en avant.

L'*hypohéma* est presque toujours la suite d'une irido-dialyse, ou peut-être d'une lésion du canal de Schlemm (Czermak) : on s'abstiendra de tout traitement chirurgical.

Les lésions par contusion de l'iris sont : une *paralysie*, avec forte mydriase, qui disparaît peu à peu ; une *iritis traumatique*, même *sans aucune plaie extérieure*, d'intensité variable ; mais la suppuration ne se produit guère que lorsque la cornée a été perforée. Néanmoins nous avons pu observer un cas de violente contusion où, sans rupture ni érosion appréciable, de l'hypopion se développa. Le *décollement de la base* de l'iris, sa déchirure, le renversement de l'iris refoulé contre le corps ciliaire, simulent une iridectomie : les corps *étrangers* inclus dans la membrane seront extraits par iridectomie. Dans bien des cas, une perforation irienne indique que le corps étranger a dépassé l'iris. On a pu même observer l'*expulsion totale* de l'iris. Enfin certains kystes de l'iris ont une origine traumatique ou opératoire (greffes épithéliales).

Lésions du cristallin. — Les lésions traumatiques (cataractes, luxations, corps étrangers) ont été étudiées avec plus de fruit avec la symptomatologie et la thérapeutique des maladies du cristallin.

Plaies et ruptures de la coque oculaire. — Les *plaies* et *ruptures cornéo-sclérales* (1) peuvent occuper les sièges les plus divers : néanmoins les ruptures à la suite d'un violent traumatisme contondant du globe (boule de neige, coup de pied, coup de bâton) occupent plus souvent la région supérieure scléro-cornéenne, car cette région si mince se rompt par distension sur le plafond orbitaire consécutive à un choc sur l'hémisphère *inférieur* de l'œil, le plus exposé. La présence du canal de Schlemm et du triangle réticulé diminue encore la résistance de la région.

(1) Consulter, pour les détails et la bibliographie complète, L. Müller, Ueber Ruptur der Corneoscleralkapsel. Leipzig, 1895.

Deux cas peuvent se présenter, qui dominent la symptomatologie, le pronostic et la thérapeutique des ruptures et plaies sclérales. L'ouverture est *totale* avec perforation de la conjonctive, ou bien la plaie est *sous-conjonctivale*. La conjonctive, plus extensible, se laisse en effet souvent distendre, sans s'ouvrir. On peut alors observer au-dessous d'elle la luxation du *cristallin* et la hernie du corps ciliaire.

Quand l'ouverture est totale, une partie du contenu de l'œil a été expulsée, ou est déjà infectée par les microbes de la conjonctive et du corps contondant.

Les suites des traumatismes scléro-cornéens sont variables. Suivant l'étendue et la nature du traumatisme, la panophtalmie peut se produire rapidement dans les cas de plaie avec pénétration d'un objet très infecté (couteau) : dans quelques cas d'enclavement irido-ciliaire même clos, on peut voir survenir l'ophtalmie sympathique typique. D'autres fois, surtout s'il y a eu enclavement de la capsule du cristallin et gonflement des masses, des accidents glaucomateux se produisent : quelquefois, comme dans les plaies sclérales opératoires, la cicatrice est acuminée, *cystoïde*, et l'œil est exposé à des ruptures secondaires ou aux complications tardives et inattendues d'une infection subite. (Voy. *Leucomes adhérents.*)

Néanmoins, depuis l'antisepsie et une sélection judicieuse des moyens thérapeutiques, bien des énucléations ont pu être évitées ; nous ne sommes plus au temps encore peu éloigné où l'on proclamait que tout œil atteint d'un traumatisme grave, devait être énucléé immédiatement (Warlomont), et la même révolution antiseptique qui a enlevé aux amputations tant de membres blessés a également conservé un grand nombre d'yeux.

Loin d'être la règle, l'énucléation sera réservée aux destructions presque totales du globe, aux cas d'irritation sympathique menaçante, aux cas où un *corps étranger intra-oculaire* détermine de graves accidents immédiats ou consécutifs.

Quand l'œil est largement ouvert et presque entièrement vidé de son contenu, il est évident qu'il vaudra souvent mieux *énucléer* : ce n'est que devant les craintes exagérées d'un malade devant l'énucléation que l'on pourrait laisser en place un moignon qui pourra donner une prothèse meilleure, mais qu'il faudra toujours attentivement surveiller. On énucléera aussi lorsqu'un *volumineux* corps étranger (balle, éclat de bois) aura traversé l'œil ou occupera encore en partie sa cavité. Dans le cas où le malade refuserait l'énucléation, on se bornera à laisser le moignon se cicatriser, sous l'occlusion antiseptique, au besoin avec une suture conjonctivale *précornéenne*. (A. Trousseau, de Wecker.)

Quand il y a une large plaie sclérale, s'il est certain qu'il n'y a pas de corps étranger, il faudra procéder (l'anesthésie générale est souvent utile, surtout chez les enfants) à une suture faite avec du

catgut, pouvant par suite se résorber seule. Avec de bonnes aiguilles courbes prismatiques, on suturera la conjonctive et *seulement* les couches superficielles de l'*épisclère*. On pourra ainsi conserver des yeux ayant une bonne apparence et un certain degré de vision, et, en tous cas, on les préservera souvent d'une ophtalmie sympathique ou d'une large infection du corps vitré : elle est loin d'être cependant toujours la règle, même sans suture, vu la structure fibreuse de la sclérotique, la partie cornéenne de la rupture pouvant s'infiltrer sans participation de la partie sclérale. (Panas.)

Si, l'accident ayant eu lieu depuis quelques jours, le corps vitré est déjà infecté, on en évacuera une partie et on cautérisera les bords de la plaie et même le reste du corps vitré suppuré avec le thermocautère. La sédation des douleurs est immédiate, comme nous l'avons souvent observé, et le moignon se cicatrise plus vite. On évitera ici, l'*œil étant largement ouvert et pouvant déverser tout son contenu* dans la capsule de Tenon, l'énucléation, qui est au contraire très recommandable, s'il y a une infection du corps vitré, *sans large plaie béante*, et si l'on peut espérer terminer l'énucléation sans voir le contenu purulent évacué au cours des manœuvres opératoires. Les injections sous-conjonctivales pourront être employées concurremment et, bien entendu, on désinfectera soigneusement toute *dacryocystite* ou blépharite concomitantes.

Dans le cas où le corps ciliaire et l'iris font hernie, on excisera la hernie et on fera au-dessus la suture conjonctivo-épisclérale. On se bornerait à la réduction et à l'usage prolongé de l'ésérine et de l'antisepsie pour un très petit enclavement irien.

Lorsque la conjonctive n'a pas été rompue, on pratiquera seulement des pansements occlusifs, et on attendra pour l'extraction du cristallin luxé sous la conjonctive, que tous les phénomènes inflammatoires soient tombés. D'une façon générale, on usera peu des *irrigations*, mal tolérées et mécaniquement dangereuses, pour s'en tenir aux onctions de *pommades* antiseptiques.

Au point de vue *médico-légal*, on ne peut presque jamais porter, avant plusieurs mois, un pronostic ferme, vu la possibilité d'une irritation sympathique, d'un glaucome, d'un décollement rétinien.

Lésions de la choroïde et de la rétine. — La choroïde est, par contre-coup, rompue (de Graefe, von Ammon), dans la région du pôle postérieur, en un ou plusieurs endroits (1). Il y a souvent une hémorragie dans le corps vitré, contre laquelle on s'abstiendra de toute intervention. On peut voir aussi se développer le synchisis étincelant. (Yvert.)

(1) Fr. Achard, Des ruptures isolées de la choroïde, thèse de Paris, 1877.

Le *decollement* traumatique de la choroïde, qu'on a pu confondre avec une tumeur a été également observé. (Knapp.)

Les décollements de la rétine peuvent souvent guérir, à l'inverse des spontanés. D'autres fois il existe des hémorragies rétiniennes, des ruptures isolées. La commotion rétinienne, décrite par Berlin (1) et Haab (*Atlas d'ophtalmoscopie*), constitue un trouble laiteux, avec (ou sans hémorragies siégeant au niveau de la macula et aussi vers la région contusionnée (boule de neige, coup de pierre). Ces troubles et la défectuosité visuelle disparaissent en général au bout de quelques jours. On ne confondra pas cette lésion avec un décollement ayant des plis où les vaisseaux sont coudés. On observe quelquefois aussi (Haab) des altérations n'apparaissant que *plusieurs semaines* après l'accident (ne pas se presser d'accuser le sujet de simulation), au niveau de la macula, qui subit des lésions atrophiques persistantes. On peut observer aussi des cas de rétinites par *éblouissement*.

Corps étrangers du corps vitré et de la rétine. — Les corps étrangers intra-oculaires restent plantés dans la rétine, ou la dépassent et se fixent dans la choroïde. D'autres fois, ils peuvent ricocher contre la partie profonde de l'œil, en y laissant l'empreinte rétinienne de leur passage (Haab), et revenir se fixer vers le corps ciliaire. Les projectiles (grains de plomb, etc.) peuvent traverser l'œil de part en part et aller se loger dans l'orbite. Plus ordinairement, le corps étranger pénètre dans l'œil et retombe dans le corps vitré, surtout s'il est lourd (grains de plomb). Certains corps étrangers restent pendant des mois et des années enkystés dans l'œil surtout dans la rétine décollée, sans déterminer de trop vives douleurs, ni une réaction très forte. Nous avons opéré un jeune homme dont l'œil avait été blessé par une branche d'aubépine. La cornée avait suppuré et s'était transformée en une cicatrice aplatie : le moignon était encore volumineux et presque *pas sensible* à la pression. Nous vîmes le malade *un an* après, et c'est sur sa demande, sur sa crainte d'accidents sympathiques, bien qu'il n'y eût ni douleurs ni inflammation, que nous l'énucléâmes. En disséquant l'œil, nous trouvâmes une épine entière allant de la face postérieure du staphylome cornéen au nerf optique.

La *tolérance* des corps étrangers varie donc énormément avec leur nature, comme les belles expériences de Leber (2) l'ont prouvé, corroborant la clinique. Ce serait une grossière erreur de croire que ces corps étrangers n'irritent que par les microbes qu'ils apportent quelquefois, mais non toujours, dans l'œil. La *nature chimique* du corps est d'abord en jeu, et les corps *oxydables* (cuivre, fer, plomb) sont les plus irritants. Le *volume* du corps étranger peut

(1) Berlin. *Klin. Monatsbl.*, 1873.
(2) Leber, Entstehung der Entzündung. Leipzig, 1891.

jouer un rôle, surtout si le corps est oxydable : car des morceaux assez volumineux de corps inoxydables peuvent être longtemps tolérés sans vive inflammation (verre, bois). Le siège du *corps étranger* est également fort important : la rétine présente un certain degré de tolérance, mais le tractus uvéal et le corps vitré réagissent beaucoup plus. La *mobilité* du corps étranger accentue encore beaucoup les conditions d'irritation exposées ci-dessus.

Traitement chirurgical. — La conduite à tenir pour ces corps étrangers ressemble sur bien des points à celle qui est recommandable pour les *entozoaires* du corps vitré : aussi exposerons-nous en même temps ici cette dernière. En somme, il existe une *chirurgie du corps vitré* qui, pour ne pas donner toujours des résultats sûrs, tient néanmoins sa place dans l'ensemble de la chirurgie oculaire.

Pour extraire le corps inclus dans le corps vitré, on peut suivre deux voies : on n'utilisera la porte d'entrée du projectile, après l'avoir agrandie, que si elle est située dans la sclérotique : la voie *cornéenne* ou la voie *sclérale*.

Dans le premier cas, on agit exactement comme pour un cristallin luxé. On fait une incision au limbe, en général en bas, une large iridectomie : on extrait le cristallin et on va à la recherche du corps étranger, avec l'aimant, s'il est magnétique ; avec une curette ou mieux des pinces-curettes, dans le cas contraire. Ce procédé a été surtout employé par de Graefe pour l'ablation des *cysticerques*. Il nous a permis de retirer un grain de plomb inclus dans le corps vitré. Mais les résultats ne sont pas très satisfaisants en général, et on peut être obligé d'énucléer, quelques mois plus tard, l'œil resté douloureux. La section sclérale est plus recommandable. Haab (1) emploie un procédé mixte. Au moyen d'électroaimants d'un poids et d'une force très considérables, il attire le corps étranger dans *la chambre antérieure*, d'où il peut être facilement extrait. Ce résultat prouve qu'il est capital d'être muni pour tout corps magnétique d'une force attractive d'une *extrême puissance* et de ne jamais se contenter d'une petite pile électrique.

Lorsqu'on voit le corps étranger, on peut se servir, d'après A. Graefe, d'un ophtalmoscope spécial, pour localiser le siège de l'incision.

Quand on *ne peut pas voir* le corps étranger, si le corps étranger est *magnétique*, la plupart des opérateurs, Hirschberg entre autres, interviennent *quand même*, surtout si l'on est assuré que le corps étranger est resté dans l'œil (magnétomètre de Gérard-Gallemaerts).

On donnera le chloroforme, pour éviter toute constriction palpébrale intempestive. On disséquera la conjonctive autour du siège de

(1) A. Hünzeler, Inaug. Diss. Zürich, 1893. Consulter aussi Römmer, De l'extraction aimantée des corps étrangers de l'œil (*Ann. d'ocul.*, 1896).

la plaie que l'on va faire et on placera une ou plusieurs anses de catgut pour pouvoir serrer la suture conjonctivale et éviter l'issue du corps vitré, dès que le corps étranger sera retiré de l'œil. Une incision sclérale permet de passer l'extrémité antiseptisée de l'appareil électroaimanté. On promène ensuite l'instrument dans la tumeur vitrée : ordinairement on retire le corps étranger au bout de l'appareil. Le succès est fort compromis, si on est obligé d'introduire plusieurs fois l'appareil.

On évitera l'emplacement des muscles droits, de façon à ne pas être obligé de détacher le muscle, qu'on serait obligé de réinsérer comme dans l'avancement musculaire.

D'après Panas, sur 313 cas, il y a eu 110 insuccès et 203 succès opératoires. Mais la vision ne resterait suffisante que dans 31 p. 100 des cas (Hildebrand), dans 10 p. 100 d'après Hirschberg [1]. Il y a néanmoins, comme pour tous les traumatismes intéressant le corps vitré, la rétine, la choroïde et la sclérotique, de grands dangers pour que des décollements rétiniens complets surviennent *dans les années suivantes* et abolissent les résultats satisfaisants obtenus.

Mais, en somme, même un certain degré de diminution de volume n'entraînera l'énucléation que si l'atrophie est douloureuse. Les accidents sympathiques paraissent peu à redouter et la prothèse est meilleure. L'énucléation reste *toujours possible*.

Dans le cas de corps *non magnétiques*, la difficulté est évidemment beaucoup plus grande. Pour les *cysticerques*, l'incision sclérale permet quelquefois de voir sortir d'emblée le parasite avec un peu de corps vitré : d'autres fois, des pinces peuvent être nécessaires. Même après insuccès de l'*électrolyse*, l'opération est toujours à tenter, l'œil contenant un cysticerque se perdant toujours, car on doit élever de grands doutes (Hirschberg) sur les cysticerques soi-disant enkystés dans le corps vitré.

D'après Panas, au point de vue des résultats opératoires, A. Graefe, sur 45 extractions, a échoué 15 fois. A très peu d'exceptions près, l'œil a conservé sa forme et son volume. Sur 14 succès immédiats de Leber, 8 fois la vue s'est améliorée, 4 fois elle s'est maintenue au même taux qu'avant, et deux fois elle s'est affaiblie. Hirschberg compte 8 guérisons définitives sur 30 extractions.

Quand il s'agit d'un corps étranger métallique *non magnétique*, deux cas peuvent se présenter. Si le corps étranger est *parfaitement toléré*, on n'interviendra pas. Si le corps étranger est visible à l'ophtalmoscope et entraîne une vive réaction, on tentera de l'extraire avec ma pince-curette (fig. 72) qui, avec ses longues branches et ses pelles creuses, paraît la mieux adaptée à saisir un grain de plomb ou

1 Hirschberg, Electromagnet. in Augenheilkunde. Leipzig, 1885.

un corps étranger plus volumineux. Les autres pinces (à griffes ou à disséquer) n'ont pas de prise suffisante.

Si le corps étranger est *invisible*, on peut tenter sous le chloroforme l'extraction avec la pince-curette et retirer le grain de plomb. Il est à peine besoin d'ajouter que cette conduite est aléatoire et qu'on devra terminer de suite par l'*énucléation*, dont le malade aura été *prévenu à l'avance*, toute opération infructueuse. Même si on réussit à extraire le corps, on peut voir se développer une atrophie douloureuse qui pourra amener plus tard à l'énucléation, mais qui peut survenir dans n'importe quelle intervention large sur la sclérotique et le corps vitré. Il n'y a aucune raison de croire que cette opération prédispose, plus que celles que nous venons d'énumérer, aux accidents sympa-

Fig. 72. — Pince-curette de A. Terson.

thiques. On n'interviendra, bien entendu, que dans les cas où, en présence d'un certain degré de réaction, il faut enlever le *plomb* ou l'*œil* ou si le malade refuse obstinément l'énucléation, et on se gardera d'attendre l'apparition du phlegmon.

S'il y a une *panophtalmie*, l'énucléation ou quelquefois le curage de l'œil sont indiqués.

On a proposé, après insuccès de l'énucléation d'un œil traversé de part en part et la présence d'accidents sympathiques, le curage de l'orbite pour rechercher le grain de plomb (1). Rien ne prouve que cette conduite arrête les accidents sympathiques : un traitement mercuriel intensif devra au moins préalablement être essayé.

Les *rayons de Röntgen* ont été appliqués jusqu'ici à des cas expérimentaux (Van Duyse, Dariex), sans qu'on puisse encore en déduire la possibilité d'une application chirurgicale vraiment utile.

Lésions du nerf optique. — On les observe soit à la suite de lésions directes de l'orbite, soit de traumatismes crâniens ; d'après de Hölder, sur 86 fractures du crâne, il y en a 53 qui passent par le canal optique. La papille, ordinairement sans névrite, se décolore et s'atrophie totalement. On a pu voir des chutes d'une certaine hauteur sur les pieds entraîner les mêmes accidents. On voit donc la nécessité de l'examen ophtalmoscopique après toute chute sur la tête avec affaiblissement visuel, et la possibilité, dans les cas unilatéraux, surtout avec paralysie de la sixième paire, de délimiter pour ainsi dire le trait de fracture. Il y a quelquefois des apoplexies de la papille (Hutchinson), démontrés aussi à l'autopsie. (Talko.)

(1) Consulter Valois, Blessures de l'œil par grains de plomb, thèse de Paris, 1895.

A la suite de lésions *directes* de l'orbite, le nerf optique, sectionné, s'atrophie et la papille est en général entourée d'hémorragies, de légions choroïdiennes, surtout après l'entrée des balles de revolver (1), si la balle a rasé le pôle postérieur de l'œil.

Les corps *étrangers* du nerf optique sont presque toujours constitués par des grains de plomb qui vont s'implanter au niveau de la papille (Graefe, Butter) et qui peuvent y être bien tolérés.

OPHTALMIE SYMPATHIQUE.

La description de l'ophtalmie sympathique trouve naturellement sa place à la suite des traumatismes de l'œil qui en fournissent les cas les plus typiques.

L'histoire de l'ophtalmie sympathique est relativement courte. Avant Saint-Yves et Demours, il n'y a que deux ou trois observations (Bartholin, Bidloo) douteuses. Saint-Yves rapporte un cas un peu plus net où une opération faite sur un œil traumatisé par un coup de fusil, avait peu à peu fait remonter la vision, d'abord disparue, de l'autre œil. Demours et Scarpa (1818), Wardrop décrivent d'une façon indubitable des cas d'ophtalmie sympathique traumatique. C'est Himly qui parle le premier d'une *névrite* sympathique ; Mackensie a décrit largement l'ophtalmie sympathique dans tous ses détails cliniques, et, tandis que Barton et Crampton pratiquaient le curage de l'œil blessé, il indiquait la voie de propagation par les nerfs optiques (2).

Symptomatologie. — Il y a une grande différence à faire entre certains troubles sympathiques et la véritable ophtalmie sympathique.

Les premiers se traduisent par un peu de photophobie, du larmoiement et l'impossibilité de fixer pour un certain temps des objets fins. Il y a là une sorte d'irritabilité de l'œil sain, *sans qu'on trouve d'inflammation* (asthénopie sympathique). Rien ne prouve d'une façon sûre que ces troubles annoncent l'éclosion prochaine d'une ophtalmie sympathique. Ils persistent ou disparaissent, mais n'ont aucune relation fatale avec l'ophtalmie grave.

La véritable ophtalmie sympathique est presque toujours une *iridocyclite* non suppurée, le plus souvent plastique : d'autres fois, sans exsudats, de légères adhérences avec dépôts pigmentaires, dans quelques cas, le type franchement séreux, apparaissent.

Tandis que les troubles sympathiques dont nous parlions plus haut sont purement fonctionnels, il s'agit ici d'une lésion qui en-

(1) Dr Wecker et Masselon, Ophtalmoscopie clin., fig. 37. — Scheidemann, *Centralbl. für prakt. Augenheilk.*, 1893.

(2) Consulter P. Recius, Des ophtalmies sympathiques, thèse d'agrégation. Paris, 1878. — Mello Vianna, De l'ophtalmie sympathique. Lisbonne, 1893. — Schirmer, *Arch. für Opht.*, 1892.

traîne le plus souvent la perte de l'œil. L'irido-cyclite plastique est la plus grave : la pupille se ferme peu à peu et le cristallin s'opacifie. La chambre antérieure se rétrécit, l'iris se projette derrière la cornée, enfin la perte totale de la perception lumineuse annonce le décollement de la rétine. D'autres fois, l'occlusion pupillaire entraîne des poussées glaucomateuses. Dans certains cas d'iritis séreuse, le pronostic est beaucoup plus favorable, et si l'on a énucléé l'œil malade, on réussit à arrêter le mal et à conserver une vision suffisante.

A côté de l'irido-cyclite sympathique, on a pu voir l'ophtalmie sympathique débuter par une *névro-papillite* (Hirschberg, Vigneaux, Abadie). D'après Mauthner, son pronostic serait plus favorable que celui de l'irido-cyclite, et elle céderait au traitement. Dans quelques irido-cyclites sympathiques, il y a un léger degré de papillite (nous en avons observé à l'Hôtel-Dieu un beau type), mais, dans beaucoup de cas, il n'y a aucune trace de lésion du nerf optique et tout se borne à l'irido-cyclite.

On a aussi rapporté des cas d'*atrophie* primitive du nerf optique (Mooren, Yvert), mais il s'agit de faits douteux. Il en est de même des *sclérites* (Rosander), des décollements sympathiques sans irido-choroïdites, de la cataracte (Camuset). Une ophthalmie sympathique sous forme de *glaucome* ne paraît pas démontrée. Les *conjonctivites* sympathiques (Warlomont, Galezowski) restent encore incertaines. Il semble cependant que l'existence d'une *kératite sympathique* soit mieux prouvée, et il ne faut pas la rejeter d'emblée. (Galezowski, Jocqs.)

Quelle que soit la théorie pathogénique que l'on accepte, il faut cependant reconnaître qu'il n'y a aucune raison absolue pour limiter l'ophtalmie sympathique à une irido-cyclite ou à une papillite. Qu'il s'agisse d'une lésion des nerfs ciliaires ou qu'ils contribuent à fixer l'infection, toutes les membranes qu'ils innervent doivent pouvoir être atteintes, quoique avec une fréquence variable.

Étiologie. — En tête se place le traumatisme de la *région ciliaire* dont l'influence est la seule indiscutable. Dans quelques cas, l'œil traumatisé est le siège d'une vive inflammation, quand l'ophtalmie sympathique se déclare : mais souvent la plaie se cicatrise, *sans réaction notable*, et on voit apparaître sur l'autre œil une irido-cyclite intense à tournure inflammatoire vive. Nous avons vu un cas où une rupture cornéo-sclérale, par éclat de siphon (accident très fréquent et qui constitue un danger professionnel et social important), s'était parfaitement cicatrisée, avec un léger enclavement irien, l'iris ayant même conservé sa couleur. Une iritis séreuse sympathique se développa un mois et demi après, mais guérit complètement avec énucléation de l'œil blessé et un traitement mercuriel énergique. Dans quelques cas, l'œil *sympathisant conserve un peu de vision*, alors que l'*œil sympathisé la perd* pour toujours. Il n'y a donc

que rarement un rapport entre le degré d'inflammation de l'œil sympathisant et celle consécutive de l'œil sain au début. On a déclaré que la prothèse (Galezowski) pouvait provoquer des troubles sympathiques, mais il s'agit de troubles fonctionnels. Les *opérations* ont entraîné quelquefois l'ophtalmie sympathique : c'est une raison de plus pour bannir les opérations de cataracte faites au voisinage du corps ciliaire, avec section et enclavement irien (fréquent opération de Graefe). On peut néanmoins observer l'ophtalmie sympathique, après une opération sans iridectomie ayant entraîné un enclavement et sa résection ultérieure. Il est à remarquer que les *panophtalmies* n'entraînent à peu près jamais l'ophtalmie sympathique. On a noté, comme pouvant entraîner l'ophtalmie sympathique, le *zona* (Deutschmann) : mais il faut se demander s'il ne s'agit pas plutôt d'une kératite neuro-paralytique ou névritique du côté opposé, produite par la même raison qui a engendré du côté prétendu sympathisant des lésions de kératite, d'irido-cyclite et aussi d'éruption cutanée. On a signalé aussi comme cause les sarcomes intra-oculaires, le gliome, le cysticerque, les leucomes adhérents, mais les yeux ayant passé par une phase de glaucome absolu ne prédisposeraient plus à l'ophtalmie sympathique (de Wecker), probablement à cause de l'atrophie du point de départ nerveux.

Les moignons atrophiés porteurs d'*ossification* ont été à juste titre incriminés, pour la provocation d'une irritation sympathique.

Il est difficile de saisir pourquoi, sur un très grand nombre de traumatismes ciliaires d'intensité et d'étendue identique, *bien peu* donnent lieu à des lésions sympathiques; à notre avis, on devrait étudier l'état général, les diathèses et les antécédents du sujet, qui peut constituer un terrain plus *phlogogène* qu'un autre. Les plaies *sous-conjonctivales peuvent les donner*, mais plus rarement encore ; de là découle le précepte prophylactique de recouvrir par une suture conjonctivale toute plaie menaçante.

L'ophtalmie sympathique se développe ordinairement après trois à six semaines, rarement six mois à vingt ans après, et même plus tard. C'est dire qu'au moins pendant les trois mois qui suivent un traumatisme grave, une surveillance rigoureuse doit être exercée sur l'œil sain, et qu'au point de vue médico-légal, une extrême réserve est nécessaire.

Pathogénie. — Mackensie avait admis une propagation par les nerfs optiques; mais, jusqu'aux expériences de Deutschmann, la théorie la plus répandue a été celle d'une névrite ciliaire engendrant, par voie réflexe (Tavignot), par lésions vaso-motrices, ou par une névrite ascendante (Reclus), un trouble trophique du côté opposé par le trijumeau et ses nerfs ciliaires.

Deutschmann, à la suite d'injections de microbes pyogènes dans l'œil de lapins, a vu se développer dans l'autre œil des inflammations

de la papille, qu'il considère comme sympathiques. Rien ne prouve qu'il en soit ainsi. D'abord, il est extrêmement difficile, même par le traumatisme ciliaire, de développer l'ophtalmie sympathique chez le lapin ; de plus, cette ophtalmie dite *migratrice* devrait être précédée de phénomènes de méningite, car il est impossible d'admettre que les microbes, arrivés au chiasma, prennent scrupuleusement le chemin de l'œil opposé ; enfin on a cherché maintes fois (et nous-même), sans aucun résultat, des microbes dans l'œil sympathisant où une erreur d'asepsie bactérioscopique permettrait du reste si facilement d'en trouver. Certains auteurs (Schmidt-Rimpler, Panas, Meyer) admettent que la lésion sympathique des nerfs ciliaires va fixer sur l'autre œil des microbes existant ou appelés dans la circulation générale (*par endo-infection*).

L'infection générale ou les *diathèses* jouent probablement un rôle dans l'évolution de l'ophtalmie sympathique. Il est permis de se demander aussi, si la lésion des nerfs ciliaires sympathisants ne va pas déterminer dans la nutrition de l'autre œil des troubles irritatifs, toxiques, par simple réaction cellulaire, *sans microbes* (auto-toxines).

Il est infiniment possible qu'un jour on se rende compte que l'infection microbienne est impuissante à expliquer l'ophtalmie sympathique, puisque, d'une part, on n'a pas trouvé le microbe originel, et que, d'autre part, l'influence si nette du traumatisme de la région ciliaire n'a pas encore été expliquée d'une façon qui, même éclectique, supprime tous les doutes et toutes les incertitudes.

Traitement. — Le traitement de l'ophtalmie sympathique est prophylactique et curatif.

Au point de vue prophylactique, on suivra la conduite à tenir, exposée plus haut à propos des plaies cornéo-sclérales. Dans les cas où des hernies iriennes existent, on les recouvrira (Kühnt, Meyer) de conjonctive, pour éviter toute irritation dangereuse à leur niveau.

On enlèvera, dans tous les cas où il n'a aucune vision, l'œil sympathisant. On donnera aussi un traitement mercuriel intensif (frictions, injections intramusculaires d'huile biiodurée à 4/1000, injections sous-conjonctivales). M. Abadie a tenté les injections de sublimé dans l'œil sympathisant, mais nous croyons qu'il ne faut pas se fier à cette méthode thérapeutique. L'iodure et le bromure sont également indiqués.

On énucléera tout moignon constamment douloureux, vu qu'on a remarqué (Gayet) que le champ visuel de l'autre œil s'agrandissait, avec amélioration de l'acuité visuelle, peut-être chez des sujets névrosés (Parinaud). D'une façon générale, il est excessif de dire (Fuchs) que l'énucléation ne peut *rien* sur l'ophtalmie sympathique déclarée : elle est le plus souvent sans grande action sur la forme plastique, mais elle semble efficace combinée au traitement médical

dans la forme séreuse. Il faut savoir cependant que l'ophtalmie sympathique peut éclater *après l'énucléation* (1).

M. Panas cite des cas ayant résisté aux frictions et guéris par les injections biiodurées.

On s'abstiendra systématiquement de la *névrotomie optico-ciliaire*, même avec résection du nerf optique, qui fait perdre un temps précieux et qui n'empêche pas l'ophtalmie sympathique de s'aggraver (A. Trousseau). On peut même se demander si elle n'a pas contribué à développer des cas d'ophtalmie sympathique. On s'abstiendra ici de l'*exentération*, traumatisme pouvant ajouter encore à l'influence nocive de l'œil sympathisant. La *révulsion* à la tempe (vésicatoires, injections de calomel, de térébenthine, etc.) n'est pas à négliger.

Sur l'œil *sympathisé*, les *iridectomies* optiques ou antiphlogistiques, faites même de longs mois après que toute rougeur a disparu, ont une extrême tendance à se refermer. On est donc amené à opérer le plus tard possible, à moins de glaucome, et à répéter l'*iridectomie*. Fréquemment aussi, il faudra terminer par l'extraction particulièrement compliquée d'une cataracte. Néanmoins, en espaçant largement ces diverses interventions, on arrive (2) à redonner à quelques yeux sympathisés un certain degré définitif de vision. Mais ce serait tout compromettre que de faire des interventions *précoces, toujours prématurées*.

Au point de vue *médico-légal*, l'ensemble des traumatismes oculaires présente la plus haute importance et nous recommandons à leur sujet la lecture des publications de Arlt, de Galezowski, de Baudry (3).

XII

MALADIES DES MUSCLES DE L'ŒIL

La pathologie des muscles de l'œil a des rapports des plus intéressants avec celle des nerfs moteurs de l'œil et l'appareil cérébral de perception, d'impulsion et de coordination des mouvements des

(1) On s'est demandé même, si, dans certains cas d'*ophtalmie sympathique* développée quelques jours ou quelques semaines *après l'énucléation*, cette opération n'avait pas eu un rôle nocif, qui nous paraît difficile du reste à interpréter, car l'énucléation peut avoir laissé évoluer un processus depuis longtemps latent, et du reste ne supprime pas les filets nerveux orbitaires. (Abadie.)

(2) Laqueur. *Ann. d'ocul.*, 1895. — Roggman, *Ann. d'ocul.*, 1896.

(3) Arlt, Blessures de l'œil, édition française par Haltenhoff, 1877. — Galezowski, Maladies des yeux, 3e édit., 1888. — Baudry, Traumatismes oculaires en médecine légale. Lille, 1895. — Nous mentionnerons aussi, au sujet des traumatismes *professionnels* les travaux de Fuchs (Causes et prévention de la cécité, trad. Fieuzal, Paris, 1885), ceux sur l'hygiène oculaire de Galezowski et Koppe et de A. Trousseau.

yeux. A de rares exceptions (*anomalies congénitales, dégénérescences, traumatismes*), la lésion musculaire est secondaire à la lésion nerveuse ou cérébrale. Le strabisme, bien que considéré de plus en plus comme indépendant des lésions musculaires, sera décrit ici, puisque son traitement chirurgical porte directement sur les muscles ; nous joindrons aux opérations pratiquées sur les muscles oculaires, l'*énucléation*, qui n'est qu'une désarticulation de l'œil par ouverture de « l'aponévrose commune des muscles » Tenon et désinsertion successive de leurs tendons.

Traumatismes. — Le droit *interne* est le muscle le plus souvent atteint de traumatisme direct. Panas attribue la paralysie du droit supérieur dans le cas de contusion inférieure du globe, au refoulement du bulbe contre le plafond de l'orbite et à la compression consécutive de son filet nerveux.

Le traumatisme est simple (coup de corne, coup de bâton, de parapluie, etc.), ou accompagné de volumineux corps étrangers, que l'on recherchera avec soin même après plusieurs mois dans l'orbite, avant de s'attaquer au muscle lésé.

L'anatomie pathologique de cette curieuse lésion reste à élucider dans certains points, pour éviter de confondre l'*arrachement réel* avec des *paralysies traumatiques*, par simple contusion, écrasement du muscle non désinséré, ou lésion orbitaire des nerfs.

On pratiquera (de Wecker) l'avancement *total* du muscle désinséré ou désorganisé. On n'en viendrait à la ténotomie de l'antagoniste qu'après insuccès de l'opération précédente.

Dégénérescences. — Dans un certain nombre de paralysies incurables, le muscle finit par s'atrophier. Mais on a pu observer des dégénérescences *primitives*, en particulier la dégénérescence hyaline (Nuel [1]), avec exophtalmie double, progressive, sans lésions ophtalmoscopiques ni visuelles, et privation presque totale des mouvements oculaires (variété spéciale d'ophtalmoplégie).

Mitvalsky a rapporté des cas de dégénérescence des muscles de l'œil, avec plaques d'ossification.

Paralysies. — Les paralysies des muscles de l'œil, déjà connues (2) des anciens (Aétius), atteignent quelquefois le nerf qui fournit à plusieurs muscles, paralysés alors *simultanément* (troisième paire) : la sixième paire et la quatrième paire n'innervent, on le sait, qu'un seul muscle à la fois. Mais on peut observer des paralysies *dissociées*, ne portant que sur *un* des muscles de la troisième paire, tandis que les autres muscles innervés par la même paire continuent à fonctionner. Le terme d'*ophtalmoplégie*, qui étymologiquement ne signifie que paralysie oculaire, sera cependant *réservé au type clinique* où tous les muscles, *à quelque paire qu'ils appartiennent*, sont *simul-*

(1) Nuel, *Arch. d'opht.*, 1892.
(2) Hirschberg, *Worterbuch der Augenheilkunde*, Leipzig, 1887.

tanément paralysés. La paralysie de l'iris et du muscle ciliaire peut l'accompagner. Enfin, il existe des *paralysies des mouvements associés* des deux yeux, portant sur l'élévation ou l'abaissement, l'adduction ou l'abduction.

Symptomatologie. — Les symptômes fondamentaux d'une paralysie oculaire sont : la diminution dans la *motilité* du muscle paralysé, la *diplopie*.

Après un temps variable suivant l'âge, l'état nerveux, etc., des sujets atteints, la diplopie peut disparaître peu à peu. D'autre part, il s'établit une contracture de l'antagoniste du muscle paralysé : cette lésion surajoutée crée de considérables difficultés de diagnostic.

La diminution de motilité est en général facile à constater, excepté dans certaines paralysies, telles que celles des muscles obliques ou celles *dissociées* des muscles qui s'unissent à eux pour l'élévation et l'abaissement (droit supérieur, droit inférieur) ; dans ce cas, l'étude de la diplopie doit compléter le diagnostic.

Si l'on s'occupe de ce qui se passe du côté sain, la *déviation secondaire* y est plus grande que la déviation primitive, différence capitale avec le strabisme non paralytique.

La fausse orientation résulte de ce que le patient ignore la situation exacte de son œil, d'où « les objets fixés par l'œil paralysé sont toujours vus trop loin du côté du muscle paralysé ». (Fuchs.)

La diplopie et la *déviation de la tête* destinée à la neutraliser se déduisent uniquement de la connaissance parfaite de l'insertion exacte des muscles et de leur action physiologique, qu'il importe d'avoir toujours parfaitement présentes à la mémoire.

La diplopie s'explique en effet facilement, lorsqu'on connaît cette action *physiologique* des muscles. En effet, lorsqu'un muscle est paralysé, son action cesse, et l'*antagoniste* entraîne le globe dans une situation nouvelle inverse, de telle façon que les objets extérieurs, au lieu d'aller se peindre sur la macula, rencontrent la rétine en dehors ou en dedans, en haut ou en bas de la macula. De là, leur image est projetée au dehors en *sens inverse* de la position *anormale* qu'elle occupe sur la rétine : or, comme l'œil occupe une situation inverse de celle que lui ferait occuper le muscle paralysé, il s'ensuit que l'image fausse est projetée exactement dans la direction que lui imprimerait *physiologiquement* le muscle paralysé. Ainsi se produisent la diplopie, l'obliquité et la situation des images, *homonymes* ou *croisées*, *hautes* ou *basses* ; l'inclinaison de la tête est destinée à suppléer en partie l'action absente du muscle. Il est toujours facile de faire le diagnostic du muscle paralysé, *lorsqu'on a déterminé l'œil atteint* (dont l'image est en général moins nette), en s'aidant de verres rouges, si l'on se rappelle l'*action physiologique* des muscles. Nous ne saurions assez recommander comme mémento complet,

rapide et pratique, le *Tableau* de Landolt (1). On trouvera donc :

1° *Dans le sens de l'action physiologique du muscle paralysé :*

Le défaut d'excursion, la fausse image et l'augmentation de la diplopie, la direction de la face, l'inclinaison de la tête, la fausse projection.

2° *Dans le sens opposé à l'action physiologique du muscle paralysé :*

La déviation de l'œil, la diminution de la diplopie.

Par suite, la paralysie complète de la troisième paire s'accompagnera de blépharoptose, de strabisme divergent et de diplopie croisée ; la paralysie de la sixième paire, de strabisme convergent avec diplopie homonyme ; la paralysie de la quatrième paire, de diplopie verticale et homonyme, avec déviation de l'œil en haut et du côté non lésé ; la paralysie *dissociée* du droit supérieur, de strabisme inférieur avec diplopie croisée ; la paralysie dissociée du droit inférieur, de strabisme supérieur, et de diplopie croisée ; enfin celle du petit oblique, de strabisme inférieur et vers le côté sain, avec diplopie *homonyme*.

L'inclinaison de la tête devenue permanente pour remédier à une paralysie définitive, surtout du grand oblique, a pu donner lieu à un *torticolis* d'origine oculaire (Cuignet, Landolt) qui a guéri par le seul traitement chirurgical de la *paralysie oculaire*. D'où la nécessité d'examiner l'état fonctionnel de la musculature oculaire avant d'entreprendre le diagnostic étiologique et le *traitement de tout torticolis*.

Les paralysies du *trijumeau* (2) sont assez fréquentes au cours des paralysies oculaires : il peut exister aussi des paralysies *alternes*.

Ophtalmoplégies. — De Graefe (1868) décrivit des cas d'ophtalmoplégie extérieure. Gayet en publia une très intéressante observation en 1875. A la suite des recherches de Hensen et Völkers sur les origines des paires oculaires, Hutchinson décrivit les deux grandes variétés d'ophtalmoplégie, interne et externe : Parinaud (1880) attribua à l'ophtalmoplégie interne une origine nucléaire, admise par Hutchinson pour la variété externe seule. Les très nombreux travaux publiés depuis, sont commentés et réunis à de nouvelles observations dans les importantes contributions de Sauvineau (3) et de Marina (4).

L'ophtalmoplégie peut atteindre tous les muscles intérieurs et extérieurs de l'œil (variété totale), la musculature intérieure seule (variété intérieure ou intrinsèque), extérieure seule (variété extérieure ou extrinsèque), être uni ou bilatérale.

Dans l'ophtalmoplégie *complète*, les paupières tombantes (ptose), la

(1) Landolt, Tableau des mouvements des yeux et de leurs anomalies. Paris, 1895.

(2) Benoît, *Revue de méd.*, 1894.

(3) Sauvineau, thèse de Paris, 1892.

(4) Marina, Ueber mult. Augenmuskellähm. und ihre Beziehungen. Leipzig, 1896.

fixité absolue des yeux, le front plissé facies d'Hutchinson , l'absence générale de diplopie, la paralysie irienne et accommodative, sont caractéristiques.

Quelquefois la paralysie n'est pas absolument totale. La lésion peut être congénitale, débuter dès les premières années, ou beaucoup plus tard, apparaître au cours ou au début d'une affection cérébro-spinale (tabès), ou d'une affection générale dyscrasique ou infectieuse. Elle reste stationnaire et toute la maladie peut se réduire à cette infirmité : ou bien elle gagne les autres noyaux du bulbe polyurie, glycosurie, albuminurie, paralysie labio-glosso-laryngée , ou la moelle atrophie musculaire progressive, polyencéphalomyélite).

Elle est le plus souvent *chronique* : d'autres fois, elle suit une marche *subaiguë*, *aiguë* ou *suraiguë*, avec tendance au sommeil, et *mort* fréquente, par phénomènes cérébraux et paralysies bulbaires. D'autres fois, elle est *subite*, comme une hémorragie cérébrale.

Une forme très importante de paralysie oculaire, revêtant souvent la forme d'ophtalmoplégie, est la *migraine ophtalmoplégique* Mœbius, Charcot , périodique d'abord, avec tendance à passer à l'état continu (1). Son traitement est celui de la migraine ophtalmique.

Paralysie des mouvements associés. — La paralysie conjuguée latérale a été décrite par Foville fils 1858 , qui pensa que l'origine devait se trouver au niveau de la protubérance, opinion confirmée par une autopsie de Féréol et les découvertes anatomiques de Duval et Laborde sur le filet nerveux qui joint la sixième paire d'un côté à la troisième paire et au droit interne opposé. Il faut citer aussi les observations de P. Smith, de Quioc, de Garel, et surtout le remarquable travail de Parinaud (2).

Depuis, un certain nombre de ces cas, moins rares que la lecture des classiques ne semblerait l'indiquer, ont été observés (Sauvineau). Nous avons eu nous-même l'occasion d'en voir deux cas.

Dans la *paralysie des mouvements verticaux*, le sujet, qui peut parfaitement diriger latéralement ses deux yeux, est dans l'impossibilité absolue de regarder en haut ou en bas, avec les deux yeux. Dans quelques cas, le mouvement de convergence est cependant également troublé et annihilé.

D'autres fois, il y a *paralysie de l'élévation seule*, ou *de l'abaissement seul*.

Une autre variété est constituée par une *paralysie de la convergence*, souvent avec paralysie accommodative, alors que l'adduction est quelquefois normale pour chaque œil examiné à part.

Exceptionnellement, le malade ne peut ramener les yeux dans le parallélisme pour la vision à distance, tandis qu'on peut même trouver

(1) D'Alché, thèse de Paris, 1896.
(2) Parinaud, *Arch. de neurol.*, 1883.

pour la vision rapprochée, si le malade est myope, une insuffisance de convergence (Parinaud). On pourrait penser à une *paralysie de la divergence*, mais de nouvelles recherches ont démontré à Parinaud qu'il s'agit plutôt d'une *contracture de la convergence*.

Au cours de ces divers troubles, la diplopie n'est pas caractéristique, varie d'un jour à l'autre ou n'existe pas. Le début, surtout chez les malades antérieurement bien portants, est presque toujours le même. Un ictus, accompagné de vertige et d'angoisse se produit et le malade voit les objets danser autour de lui. Dans des cas rares, la paralysie associée se développe insensiblement au cours d'une affection nerveuse chronique (sclérose en plaques, etc.). L'acuité visuelle est normale ; ou bien il existe de l'amblyopie, de l'amaurose d'origine centrale, des névrites optiques. L'état reste indéfiniment le même, dans la plupart des cas.

L'étude de cette lésion si curieuse paraît prouver qu'elle siège non dans les noyaux d'origine des nerfs, mais dans les fibres d'association qui les relient entre eux et les unissent aux circonvolutions.

Diagnostic. — On ne confondra pas une déviation paralytique avec un simple strabisme concomitant. (Voy. *Strabisme*.)

On éliminera la *diplopie monoculaire* (luxations du cristallin, cataractes commençantes, hystériques) (1). La contracture se distinguera quelquefois difficilement de la paralysie (Voy. p. 286).

On s'assurera, en présence d'une diplopie avec diminution peu nette de la motilité, de la réalité de la paralysie et de l'œil qui en est le siège, se rappelant que l'image *la plus voilée, la moins nette correspond à l'œil paralysé* dépourvu d'une bonne fixation. En se servant d'un *verre rouge* et en fermant alternativement chaque œil, on connaîtra à quel œil correspond l'image défectueuse.

La question devient quelquefois presque insoluble : 1° quand il y a, sur les deux yeux, paralysie de siège et de degré divers ; 2° quand l'acuité visuelle est très différente, avant la paralysie, sur chaque œil, l'œil paralysé continuant à fixer, s'il est le meilleur ; 3° s'il y a contracture de l'antagoniste, dans les paralysies anciennes.

On ne confondra pas une paralysie véritable avec un désordre dans les mouvements associés, où chaque œil a sa mobilité propre, si on le sépare de son congénère.

Enfin le diagnostic comprend la recherche de l'étiologie exacte, d'où découle la seule thérapeutique utile, et l'indication du siège orbitaire, basal, protubérantiel (p. alternes, p. doubles de la 6e paire, etc.), bulbaire, cortical même, de la lésion qui provoque la paralysie.

Le diagnostic s'aidera de l'examen approfondi du malade, de *tous* ses nerfs crâniens, des nerfs optiques et olfactifs, des orbites et des

(1) Parinaud. *Ann. d'ocul.*, 1878. — Barral, thèse de Bordeaux, 1887.

fosses nasales, et d'un interrogatoire rigoureux. Enfin un *examen général* des malades est nécessaire hémiparésies, etc.

Une ophtalmoplégie bilatérale *extérieure*, *lente*, acquise ou congénitale totale, avec intégrité absolue de l'iris, doit presque toujours être attribuée à une lésion *nucléaire*, une ophtalmoplégie corticale, ou sous-corticale, ayant encore besoin de démonstration. Les formes *aiguës* seraient sus-nucléaires. Certains cas unilatéraux peuvent être également nucléaires, hypothèse justifiée quand on ne trouve aucune cause orbitaire ou basilaire.

Quand l'ophtalmoplégie est *totale*, c'est essentiellement sur les signes orbitaires ou basilaires (étude des autres nerfs et de tous les organes des sens, hémianopsie, etc. que l'on fera le diagnostic. Néanmoins, dans certains cas, le diagnostic peut être hésitant cas unilatéraux, paralysies incomplètes, etc.)

L'ophtalmoplégie intrinsèque pure est à peu près toujours d'origine nucléaire, en dehors d'une lésion orbitaire rare de la branche du petit oblique.

L'ophtalmoplégie transitoire dans le tabès, avec spasme des muscles associés, serait souvent purement périphérique.

Étiologie. — On éliminera d'abord les traumatismes crâniens. On n'admettra les paralysies oculaires dites *réflexes* qu'après avoir discuté toute autre cause possible d'infection ou d'intoxication, et lorsque la cause du réflexe aboutissant à la paralysie chez un sujet prédisposé par un terrain névropathique peut être nettement mise en lumière (dents douloureuses, etc.); il en sera de même pour les paralysies *hystériques*, encore si discutées.

On recherchera avec le plus grand soin une affection *cérébro-spinale* tumeurs, affections du bulbe, tabès qui est une des causes les plus fréquentes et qu'on peut quelquefois dépister longtemps à l'avance, syringomélie, polyencéphalites, scléroses disséminées, paralysie générale progressive, méningite), ou d'autres affections, telles que l'atrophie musculaire progressive, les polynévrites, le goitre exophtalmique.

En dehors de ces cas, les paralysies oculaires sont dues soit à une infection, soit à une intoxication. L'infection peut être aiguë (diphtérie, pneumonie, influenza, tétanos, typhus, fièvres éruptives), ou chronique. Parmi ces dernières, la syphilis est la cause principale. Le rhumatisme avec ou sans refroidissement préalable est une cause souvent bien douteuse. Les intoxications, l'alcoolisme, le tabagisme, l'intoxication plombique, l'action du sulfure de carbone, du mercure, des viandes gâtées, des auto-intoxications intestinales, doivent entrer en ligne de compte ; les *urines* de certains sujets atteints contiennent du sucre et quelquefois de l'albumine.

Néanmoins, surtout chez les vieillards, il est quelquefois impossible de trouver une cause appréciable. Des troubles artério-scléreux et

atrophiques séniles du côté des noyaux ou du tronc nerveux lui-même peuvent être alors l'origine du mal.

Nature des lésions. — Dans les paralysies *orbitaires*, en dehors d'un traumatisme (coups de feu, fractures de la fente sphénoïdale, etc.), il s'agit en général de lésions intéressant le périoste (syphilis, tumeurs).

Les paralysies tabétiques peuvent reconnaître des lésions des noyaux d'origine, mais aussi des névrites périphériques. (Déjerine.)

Des paralysies par traumatisme crânien qui intéressent si souvent la sixième paire (Panas), quelquefois les deux (Maisonneuve, Purtscher), ou la troisième et la quatrième, on ne connaît bien que les lésions concernant la sixième paire. Une autopsie, publiée dans les *Archives d'ophtalmologie* (1), démontre qu'il s'agit de l'arrachement d'un petit os wormien (Farabeuf) situé au sommet du rocher, qui lèse le nerf de la sixième paire plus directement en contact avec l'os que la quatrième et la troisième paire. Dans les paralysies tardives après le traumatisme, des complications cérébrales (abcès, méningites, cals vicieux) sont en cause.

Nous n'insisterons pas sur les tumeurs de la base, les tubercules pédonculaires, les anévrysmes, les méningites dont on s'explique facilement, de même que les thrombo-phlébites caverneuses, les relations avec les paralysies oculaires.

La syphilis paraît, d'après les recherches de Uhthoff (2), agir par des gommes, ou encore par la sclérose nerveuse périphérique ou nucléaire.

On ignore la nature et le siège exact des lésions paralytiques, probablement périphériques, dues aux nombreuses et si diverses intoxications.

Les *ophtalmoplégies* dans leur variété *chronique* montrent une dégénérescence totale des cellules nerveuses motrices.

Dans la variété *aiguë*, au contraire, on a trouvé les signes d'une vive inflammation, avec nombreux infarctus hémorragiques. La variété congénitale peut tenir à la dystrophie des noyaux ou des muscles eux-mêmes.

Dans la *migraine ophtalmoplégique*, on a trouvé plusieurs fois (Weiss, Richter, Gubler) des lésions inflammatoires tuberculeuses et néoplasiques au niveau du trajet basilaire des nerfs.

Traitement. — Le traitement sera avant tout étiologique. Dans la syphilis, en particulier, le mercure en frictions, ou mieux en injections d'huile biiodurée ou de calomel, s'il y a des signes de syphilis *cérébrale grave*, sera employé ; on emploiera aussi l'iodure à *haute dose* et ce traitement donne en général d'excellents résultats. Nous n'insisterons pas sur les autres causes d'intoxications. Le sérum antidiphtérique n'a pas encore eu d'action rapide sur les cas appropriés,

(1) Panas et Nélaton, *Arch. d'opht.*, 1893.

(2) Consulter A. Elfnelt, thèse de Paris, 1895.

même dans les cas où il a paru guérir la conjonctivite pseudo-membraneuse.

Les paralysies tabétiques sont quelquefois *transitoires*, mais il est bien difficile d'attribuer leur guérison au traitement mis en œuvre.

De plus, il existe pour toute paralysie oculaire un traitement *palliatif*.

On supprimera la gêne extrême due à la diplopie, en fermant un œil, généralement le paralysé, à moins d'une extrême inégalité entre les deux acuités visuelles ; la blépharoptose dans la paralysie de la troisième paire réalise déjà une sorte de compensation utile.

Les prismes sont peu usités, à cause de leurs inconvénients compensés par trop peu d'avantages ; ils ne seraient utilisables que dans les parésies.

Les exercices stéréoscopiques sont utiles, lorsque la paralysie commence à rétrocéder.

L'électrisation modérée est à recommander.

Lorsque la paralysie est incurable d'emblée (traumatisme) ou résiste à tous les traitements, on est autorisé, après quelques mois, à intervenir par des opérations. Mais il faudra d'abord s'adresser à un *avancement musculaire* (Éperon, Panas), c'est-à-dire à un *renforcement* de l'action du muscle. On n'interviendra par une ténotomie (de Graefe) de l'antagoniste qu'après insuccès de l'opération précédente. Chez les tabétiques, en particulier, on sera fort réservé, avant de couper les muscles, à cause des variations fréquentes dans l'évolution de leurs paralysies.

L'avancement musculaire serait de même la seule opération indiquée dans un cas de strabisme où l'opération aurait entraîné une forte surcorrection avec insuffisance, donnant ainsi le tableau d'une parésie musculaire.

Dans tous les cas, on mesurera, au cours du traitement de toute paralysie, l'écartement des images de façon à obtenir fréquemment des renseignements précis sur l'état du malade. On a proposé (Hirschberg, Galezowski) des appareils connus sous le nom de *diplomètres*, généralement inutiles, car il suffit, en plaçant le malade à 3 à 4 mètres d'un mur, de marquer un point de repère sur ce mur et les points variables suivant l'état de la paralysie, où l'objet est d'abord vu double. On se sert aussi quelquefois du périmètre, d'autres fois, on utilise un prisme provoquant la fusion des images. Dans ce cas, il faut savoir que l'angle strabique égale la moitié de l'angle réfringent du prisme. Un strabisme de 10° nécessiterait donc un prisme de 20° pour la fusion (Fuchs). La prise fréquente du *champ du regard* permet de voir également l'accroissement que subit la partie correspondant à la paralysie (1).

(1) Consulter Bourgeois, Diagnostic et traitement des paralysies oculaires. Paris, 1895.

Anomalies congénitales. — La plupart des anomalies congénitales des muscles de l'œil ne peuvent être affirmées et délimitées avec certitude que par des dissections. Il est cependant important de les bien connaître, car elles peuvent rendre compte de troubles cliniques faciles à confondre (pseudo-paralysies, *certains cas de strabisme*, etc.).

Nous renvoyons pour cette étude, encore plus anatomique que clinique, au travail si documenté de Le Double (1).

Nystagmus. — Les yeux sont agités tantôt par des saccades horizontales, tantôt par des saccades verticales. On pourrait même, dans cette forme *oscillatoire*, observer des mouvements obliques. La forme *rotatoire* est presque toujours combinée aux simples saccades.

Dans de très rares cas, le nystagmus, *monoculaire* et intermittent, n'apparaît qu'avec la fixation, ou la fermeture d'un œil, qui du reste exagère en général tout nystagmus, comme les émotions et les efforts.

Il existe quelquefois des mouvements correspondants, mais plus lents de la tête et du cou (de Graefe), de l'hippus. (Jessop.)

Quand le nystagmus est *congénital*, il s'accompagne ordinairement des lésions oculaires graves (strabisme, anomalies congénitales, taies cornéennes, cataracte pyramidale, chorio-rétinites, rétinite pigmentaire, myopie, hypermétropie, astigmatisme).

Dans le cas de nystagmus *acquis*, on recherchera les influences professionnelles. Chez les mineurs (Decondé, Dransart), le nystagmus (7 p. 100 des mineurs) est surtout en rapport avec l'éclairage défectueux et avec le surmenage des muscles droits supérieurs, dans certaines positions (couchées pour l'extraction du charbon).

A l'examen du système nerveux, on peut découvrir quelquefois une *névrose*, l'*hystérie* (Sabrazès), l'*épilepsie* (Féré). D'autres fois il s'agit d'asymétries crânio-cérébrales (Raehlmann), ou d'une lésion cérébro-spinale bien caractérisée (*sclérose en plaques, ataxie de Friedreich*). Les tumeurs encéphaliques (Spencer) peuvent l'entraîner, mais au cours d'accès de suffocation, analogues à ceux que l'on peut observer dans l'agonie, dans l'urémie.

Les fractures du crâne, les otites, pourraient également l'entraîner.

Malgré la possibilité de reproduire le nystagmus expérimentalement (Korangi, Beaunis, Frenkel) par l'excitation des territoires encéphaliques les plus divers, on est aussi peu fixé que possible sur la pathogénie réelle du nystagmus. Comme le pense M. Panas, il est probable que la pathogénie du nystagmus n'est pas une : dans le nystagmus *congénital*, dû à des lésions oculaires préexistantes, il est très probable que l'équilibre des fonctions conjuguées ne peut se développer normalement. Quand il y a une lésion organique des centres, dans certaines formes acquises, les centres coordinateurs

(1) Le Double, *Arch. d'opht.*, 1895.

et leurs fibres d'association peuvent être altérés. Dans le cas des mineurs, au contraire, l'action toxique des gaz sur le système nerveux vient aider le surmenage des muscles, qui est la lésion fondamentale.

Au point de vue *thérapeutique*, les différences sont également tranchées. Le nystagmus des mineurs *guérit* en deux à trois mois, par un changement d'occupations, l'électrisation, les conserves fumées et les toniques. Le nystagmus *congénital*, à l'exception d'un cas de guérison spontanée (A. Graefe), paraît incurable. On n'interviendrait sur les muscles de l'œil qu'en cas de strabisme.

Contracture spasmodique. — On ne confondra pas un spasme d'un muscle oculaire avec la paralysie de l'antagoniste, surtout si l'on se base sur les variations de la motilité anormale, de la diplopie, etc., dans un court espace de temps, par la disparition relative de la position anormale, si on ferme l'autre œil et si l'on incite l'œil malade à vaincre la contracture supposée, enfin par l'anesthésie générale.

Les causes des spasmes des muscles de l'œil sont les causes habituelles des contractures, d'origine réflexe (lésions dentaires, etc.), dues à une névrose (hystérie), ou à une affection cérébro-spinale. Le tabès, en particulier, est tout à fait remarquable par l'incoordination fréquente des muscles oculaires, variant quelquefois d'un jour à l'autre, et qu'on n'attribue souvent que d'une façon incertaine, soit à la parésie, soit à la contracture.

On se reportera au traitement du *blépharospasme* pour les indications thérapeutiques. Pour une contracture durant plusieurs mois sans modification, on peut être autorisé à pratiquer l'avancement de l'antagoniste, mais jamais primitivement la ténotomie du muscle lésé.

Déviations conjuguées des yeux [1]. — Les déviations conjuguées des yeux dans le sens horizontal sont fréquemment accompagnées de déviations de la tête, surtout vers le côté non paralysé, chez les sujets atteints d'hémorragie cérébrale, par exemple. Quand le sujet survit, même avec hémiplégie, la déviation disparaît ordinairement assez vite.

Il est démontré aujourd'hui que l'excitation des régions les plus diverses de l'écorce comme de l'intérieur du cerveau et du mésocéphale peut produire ce phénomène encore mal connu, au point de vue d'une localisation quelconque de la lésion originelle.

Strabisme. — **Symptomatologie.** — Le strabisme est caractérisé par une déviation oculaire permanente ou intermittente qui peut être *convergente*, *divergente*, *supérieure* ou *inférieure*, quelquefois *oblique*.

1. Prévost, thèse de Paris, 1867.

Tantôt cette déviation paraît n'affecter qu'un seul œil et toujours le même bien qu'en somme la déviation soit toujours un défaut d'équilibre des deux yeux : ce strabisme paraît alors *monolatéral*.

D'autres fois, les deux yeux se dévient simultanément : le strabisme est franchement *bilatéral* ; enfin, dans d'autres cas, les yeux louchent alternativement (strabisme *alternant*).

L'anesthésie chloroformique fait disparaître la déviation, d'où l'utilité d'une observation écrite précise avant toute strabotomie qui pourrait nécessiter le chloroforme : on risquerait sans cela d'intervenir sans aucune précision, voire même sur l'œil qu'on ne veut pas opérer.

On constate d'abord que les mouvements de l'œil dévié ont la même amplitude que ceux de l'autre et que la déviation *primitive* de l'œil strabique et la *déviation secondaire* de l'œil sain sont d'égale étendue, fait facile à constater avec un verre dépoli, tandis que dans une paralysie, la déviation secondaire est notablement plus étendue que la déviation primitive. De plus la diplopie est exceptionnelle dans le strabisme, tandis qu'elle est la règle, au moins dans les premiers temps de toute paralysie. L'absence de diplopie résulte de la neutralisation progressive de la perception des images par l'œil le plus faible. Néanmoins on peut souvent (Javal), avec des verres colorés, réveiller et démontrer la diplopie virtuelle des strabiques.

L'examen de la *réfraction* du sujet, la mensuration de la déviation, doivent toujours être pratiqués avec le plus grand soin.

La déviation, surtout pour le strabisme convergent, s'exagère sous l'influence d'une émotion, d'un effort.

La mensuration en millimètres avec les strabomètres est peu précise. Il vaut mieux recourir à la mensuration avec le *périmètre*. De Wecker et Masselon se servent de leur arc kératoscopique, qui remplit les mêmes indications. Avec une bougie allumée, le sujet fixant le centre du périmètre, on arrive à percevoir, sur le centre de la cornée déviée, l'image de la bougie et il n'y a plus qu'à lire sur le périmètre le nombre de degrés du strabisme.

On ne confondra pas avec le strabisme vrai le strabisme *faux*, donnant une apparence de divergence chez l'hypermétrope et une apparence de convergence chez le myope, par suite des modalités différents de l'angle α.

Enfin on distinguera du strabisme et des paralysies véritables un état qui n'est ni l'un ni l'autre, dû à ce qu'on a appelé l'*insuffisance musculaire* dont les rapports avec l'innervation de convergence sont encore discutés. (Parinaud.)

L'œil le plus myope ou porteur de lésions profondes tend à se dévier en dehors, ne pouvant suivre la convergence. La paupière tend à s'abaisser instinctivement pour supprimer la tendance à la diplopie. Plus tard, il peut se développer un strabisme divergent fixe.

Ces divers phénomènes s'accompagnent d'asthénopie musculaire.

On mesure l'insuffisance musculaire par le procédé de Graefe : si l'on fixe un point noir traversé par une ligne verticale en mettant devant un œil un prisme de 20° à arête horizontale, la double image reste sur la même ligne verticale, si la convergence est suffisante. Dans le cas contraire, la fausse image est projetée latéralement. Le prisme nécessaire pour ramener les deux images sur la verticale donne la mesure de l'insuffisance.

Étiologie et pathogénie. — Dans la plupart des variétés de strabisme, le fond de l'œil est en général intact, mais il n'en est pas de même en ce qui concerne le *segment antérieur*, l'*acuité visuelle*, la *réfraction*, la *vision binoculaire*.

Les *taies* de la cornée sont fréquentes et jouent un rôle, dans l'étiologie du strabisme, tout comme dans la myopie monolatérale (Voy. *Cornée*). Il en est de même de lésions iriennes, cristalliniennes (cataractes congénitales), et chorio-rétiniennes.

L'acuité visuelle est variable : elle est souvent égale sur les deux yeux pour les variétés alternantes, mais, dans les formes où la lésion est plus accentuée d'un côté, l'amblyopie de ce côté peut être extrême : c'est une amblyopie par défaut d'usage, ou due, surtout dans le strabisme divergent, à des *altérations du fond de l'œil*.

La *réfraction* est généralement anormale, l'hypermétropie coexistant plus souvent avec le strabisme convergent (Böhm) et la myopie avec le divergent. L'astigmatisme est toujours important à contrôler. C'est à peu près toujours l'œil le plus amétrope qui se dévie le plus, en particulier l'œil le plus astigmate (Javal, Chevallereau). L'anisométropie est donc un facteur important.

Au point de vue *pathogénique*, Buffon attribuait le strabisme à l'inégalité de force des yeux, et avait parfaitement remarqué que les *muscles* n'étaient nullement lésés dans le strabisme, vu leur parfaite excursion. Graefe attribuait au contraire à une lésion musculaire (différence de longueur, etc., etc.) la pathogénie du strabisme. Comment expliquer alors que l'*anesthésie* chloroformique supprime le strabisme ? Donders fit jouer à l'hypermétropie et à ses efforts d'accommodation le plus grand rôle dans le strabisme convergent. Cette théorie explique mal les cas où certains hypermétropes louchent en dehors, où certains myopes louchent en dedans, où des hypermétropes extrêmes louchent peu ou pas du tout, où enfin exceptionnellement des sujets emmétropes peuvent diverger ou converger.

Les travaux de Parinaud conduisent, au contraire, à admettre que c'est à un vice cérébral dans le développement de l'*appareil de la vision binoculaire* qu'est dû le strabisme. Les autres causes signalées interviennent, mais, avant tout, il faut le terrain névropathique (Guérin de Lyon), Valude), des influences ou des affections cérébrales passagères de l'enfance sur lesquelles on est encore mal

fixé ; l'occlusion prolongée d'un œil chez certains enfants suffit à le faire naître ou reparaître. Pour les théories du strabisme encore à l'étude, nous renvoyons aux travaux de Parinaud [1] et au livre de Javal [2].

Traitement. — Le traitement du strabisme est *optique, orthopédique, chirurgical*. Il ne faut pas opérer trop tôt, sous peine de créer, dans un appareil insuffisamment développé, des lésions latentes qui peuvent n'apparaître que plusieurs années après, et qui sont fréquentes, si l'on revoit alors les malades. On attendra donc l'âge de sept à huit ans (Panas). Auparavant, le traitement optique et orthopédique est absolument indiqué.

Chez les tout petits enfants, hors d'état de porter lunettes, on aura recours, dans le strabisme convergent, à l'instillation biquotidienne et bilatérale d'atropine, en surveillant l'effet de ce remède et en mettant une *louchette* plusieurs heures dans la journée sur l'œil qui louche peu ou pas. Dès que le petit sujet voudra supporter les lunettes, et que l'on pourra corriger exactement sa réfraction, après atropinisation, par l'image droite et par la *skiascopie*, qui trouve ici une de ses plus utiles applications, les lunettes seront portées constamment, chez les hypermétropes, avec ou sans louchette, suivant les cas.

Il sera utile de faire faire au petit malade les exercices stéréoscopiques si complètement étudiés et exposés par M. Javal.

On soignera particulièrement le *nervosisme*, si ordinaire chez les petits strabiques (hydrothérapie, gymnastique, toniques et reconstituants, etc.), ou une névrose franchement accusée, par la thérapeutique appropriée, antinerveuse et psychique.

Les trois moyens précédents (atropinisation, louchettes et correction optique constante, stéréo-orthopédie) suffisent quelquefois à obtenir une guérison complète, avant l'âge de huit ou neuf ans, où le moment d'opérer est venu. La patience et l'intelligence variables des malades nuisent beaucoup à la réussite : mais, de toutes façons, ces exercices diminuent le degré du strabisme, s'opposent à sa progression, facilitent grandement le succès et la fixité du résultat opératoire, et doublent le résultat esthétique, du rétablissement de la vision binoculaire, idéal désirable, quoique rarement atteint, ce qu'on vérifie avec l'appareil de Heryng. Ces moyens devront être continués un certain temps après l'opération, *et la suppléer entièrement*, si le petit malade et ses parents la refusent obstinément.

Il est important de se pénétrer des principes qui doivent guider l'opération, et de ce qu'elle doit produire, en particulier des rôles respectifs que jouent la section au niveau du tendon, au niveau du corps musculaire, au niveau des expansions ténoniennes, et aussi l'avancement avec ou sans désinsertion du muscle et des expan-

(1) Parinaud, *Ann. d'ocul.*, 1891-1892.
(2) Javal, Manuel du strabisme. Paris, 1896.

sions ténoniennes. On s'en rend mieux compte, si l'on revoit l'histoire des diverses interventions chirurgicales contre le strabisme, avec leurs modifications successives, nées d'insuccès retentissants que l'on s'explique parfaitement aujourd'hui.

La première idée a été de sectionner le muscle paraissant rétracté ou contracturé : c'était l'opération du pied bot de l'œil. On la rapporte quelquefois à Taylor, mais il est démontré qu'il se bornait à quelque section conjonctivale, après quoi il fermait l'œil sain : l'œil strabique entrait alors en fixation et l'opérateur disparaissait avant le résultat définitif.

Stromeyer (1838), sur le cadavre, et Dieffenbach (1839) sur le vivant, pratiquèrent la section du muscle, en plein corps charnu, mais, à de rares exceptions près, sans compter les accidents infectieux possibles, on transformait le strabisme ordinaire en une véritable paralysie traumatique.

Böhm et de Graefe montrèrent qu'il fallait, non pas *supprimer* un muscle, mais bien détacher un *tendon*, qui, retenu par des adhérences ténoniennes que l'on libère dans une mesure variable suivant le degré de strabisme, va s'insérer en arrière de son insertion primitive. Le *recul* de l'insertion permet au centre de la cornée de gagner du terrain sur la déviation et, d'autre part, amène la guérison avec conservation *de l'action du muscle*. Bonnet, dans son admirable *Traité des sections tendineuses* (1841), décrit la *ténotomie du petit oblique* qu'il a pratiquée un certain nombre de fois pour améliorer la myopie. Cette opération n'a pu cependant entrer dans la pratique courante.

L'*avancement musculaire* prit place, avec J. Guérin (1849) en face du recul musculaire. De Graefe, Critchett, de Wecker, Abadie, ont régularisé et vulgarisé l'opération.

De Wecker (1875) s'abstint de couper le muscle et créa la modification opératoire si usitée qui constitue un avancement capsulaire ou capsulo-musculaire. Enfin Panas (1896) a pratiqué l'*élongation* dans certains cas, avant de sectionner le muscle. Diverses opérations partielles (débridements capsulaires, ténotomies partielles, sutures de Graefe, de Knapp, etc.) ont été proposées et exécutées, mais les unes sont encore à l'étude et les autres reconnues insuffisantes ou inutiles.

L'anesthésie, aussi bien pour l'avancement que pour la ténotomie, se fera par une *injection sous-conjonctivale* et des instillations de cocaïne chez l'adulte et même chez l'enfant, quand on a affaire à un sujet tranquille. Si c'est un enfant qui s'affole de suite, surtout s'il y a un avancement à pratiquer, le chloroforme devient nécessaire.

La simple anesthésie locale permet de *vérifier de suite* le résultat obtenu et d'augmenter immédiatement l'effet de l'opération, s'il y a lieu ; il n'y a pas le danger de la *surcorrection*, possible sous le chloroforme.

Indications opératoires générales. — Chez l'*enfant*, avant douze à quinze ans, dans le strabisme convergent, on s'attachera par une *ténotomie* du droit interne de l'œil le plus dévié, à obtenir une correction modérée. S'il reste une déviation trop marquée, on fera une petite ténotomie du droit interne de l'œil opposé. L'*élongation* sera jointe, dans les cas très intenses, à la ténotomie (Panas). Le débridement capsulaire seul (Parinaud) suffirait à de très faibles déviations.

La double ténotomie, jamais simultanée, des deux droits internes, sera l'opération de choix pour le strabisme alternant.

Chez les sujets après quinze ans, il faudra au contraire tendre à la *surcorrection* et combiner souvent l'avancement capsulo-musculaire à la *ténotomie*, dont l'effet est incomparablement moindre que chez l'enfant. On reste étonné du faible résultat d'une double ténotomie chez l'adulte.

L'avancement avec désinsertion totale sera combiné à la ténotomie dans les strabismes convergents excessifs ; le strabisme *vertical* sera presque toujours corrigé par l'opération du strabisme horizontal. S'il existe seul, on sera réservé dans les ténotomies qu'on n'emploierait qu'après insuccès des avancements.

L'avenir apprendra jusqu'à quel point le double avancement (Landolt) justifié par la perturbation réelle, quoique apparente seulement pour les initiés, que la ténotomie amène dans la convergence, remplacera les ténotomies.

Dans le *strabisme divergent fixe*, la ténotomie combinée à l'avancement avec désinsertion dans les degrés extrêmes, devra donner une forte surcorrection immédiate.

Après l'opération, on veillera à *maintenir* ou à améliorer les résultats, en continuant, dans la mesure appropriée, le traitement optique et orthopédique et l'atropinisation.

Il faut cependant savoir qu'à *strabisme* égal et avec une *opération* d'égale étendue, les résultats varient assez souvent, le *dosage* de l'opération étant plus théorique que pratique. C'est que nous ne pouvons pas connaître exactement les dimensions, la force du muscle et de la capsule, la valeur de la tare de l'équilibre binoculaire. L'*âge trop avancé* a aussi une mauvaise influence. Enfin les ténotomies des divers muscles varient naturellement dans leurs résultats à cause de la distance différente de l'insertion autour de la cornée, et avec l'étendue de cette insertion. C'est ce qui explique que la section du droit externe, muscle mince et très reculé, entraîne souvent peu de résultat esthétique et beaucoup d'insuffisance. Aussi ne la pratiquera-t-on que prudemment chez les myopes (au profit de l'avancement capsulo-musculaire), où du reste il ne faudra pas toujours trop s'appliquer à rétablir la convergence, grand facteur des lésions progressives sur le meilleur œil, auxquelles bon nombre de

myopes n'échappent qu'au prix de la divergence du plus mauvais œil (1).

Opérations pratiquées sur les muscles de l'œil.

1° Recollement. — L'écarteur mis en place, on saisit au niveau du tendon, un pli de conjonctive qui divisé avec des ciseaux courbes et mousses, donne une plaie *horizontale* qui ne diminue pas le

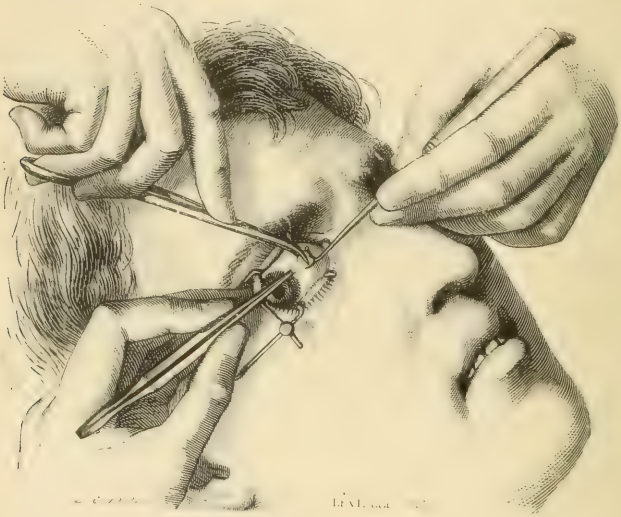

Fig. 73. — Ténotomie du droit interne.

résultat opératoire, ce à quoi une plaie verticale pourrait exposer. La région du tendon mise à nu, on voit dans le fond de la plaie les petits vaisseaux qui recouvrent ses fibres parallèles. On peut alors le saisir avec une pince à griffes, faire une boutonnière avec les ciseaux au niveau d'un de ses bords, et passer sous lui, soit les ciseaux (Arlt), soit le crochet à strabisme. Il est plus sûr de charger le tendon avec un crochet à strabisme. On sectionne alors contre la sclérotique *tout* le tendon (fig. 73). L'effet plus ou moins grand doit être obtenu par

(1) Consulter De Wecker et Landolt, Traité d'opht., t. III. — Parinaud, Traitement du strabisme (*Congrès franç. d'opht.*, 1894). — De Wecker, Les opérations modernes de strabisme (*Arch. d'opht.*, 1894). — Panas, De l'élongation dans le strabisme (*Arch. d'opht.*, 1896). — Landolt, *Arch. d'opht.*, 1895-1896.

le débridement plus ou moins large des ailerons ténoniens et leur élongation modérée Panas . Il ne reste plus qu'à faire un ou deux points de suture au catgut, pour éviter la formation d'un bourgeon charnu et d'une vaste cicatrice adhérente et rétractile. Le pansement est porté deux jours et vite remplacé par des conserves fumées. Une irrigation avant et après l'opération suffisent à l'antisepsie de la plaie. Il faudrait des ciseaux pointus et de réelles fautes pour provoquer des perforations, ou des accidents septiques; une violente hémorragie ténonienne avec exophtalmie sera évitée, si l'on ne fouille pas trop *profondément* avec les ciseaux.

L'exophtalmie est exceptionnelle et modifiable par le rétrécissement de la fente palpébrale. L'enfoncement extrême de la caroncule, que l'on peut éviter, en partie, en faisant l'incision très près de la cornée, serait traité par une opération complémentaire de Graefe , « *l'avancement caronculaire* » de Wecker .

2° Avancement. — L'avancement musculaire consiste à sectionner l'insertion du muscle et à venir la *greffer* beaucoup plus près de la cornée. On ouvrira la conjonctive en enlevant une rondelle de muqueuse, pour éviter un bourrelet disgracieux lors de la suture ; lorsque le muscle est chargé sur le crochet, il ne reste plus qu'à détacher cette insertion et à la suturer par deux fils. On emploie souvent une sorte de double crochet (de Wecker) ou de pince-forceps, pour soutenir le muscle. Il est préférable (Abadie) de passer les fils *avant de détacher* complètement (fig. 74) le tendon. Pour la suture sclérale, qui, plus délicate, *doit être faite la première*, plus ou moins loin (dosage), on chemine dans les *couches superficielles* de la sclérotique, en restant à 2 millimètres de la cornée, en haut et en bas. On confie les fils à un aide, et on sectionne l'insertion : le muscle étant déjà appendu à ses fils ne risque pas de se rétracter et de disparaître en arrière.

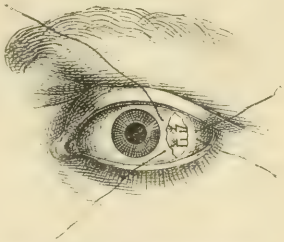

Fig. 74. — Avancement musculaire (Abadie).

M. Valude a préconisé récemment un procédé qui permettrait de faire un avancement plus complet du tendon bifurqué (fig. 75) dans les cas de paralysie ou de strabisme extrêmes.

L'avancement capsulaire (fig. 76) consiste à placer les fils sur le bord du tendon et sa gaine ténonienne. On serre les fils, *sans couper le tendon*, pendant que l'aide attire, de même que dans l'avancement musculaire, avec deux pinces, l'œil du côté du muscle qu'on avance. Il est préférable, lorsqu'on combine à l'avancement la ténotomie,

de faire précéder l'avancement, de la ténotomie. Il faut laisser les fils de quatre à six jours en place. Ces opérations ne sont suivies d'aucun accident, *à condition* d'employer des fils de soie conservés depuis longtemps dans une solution antiseptique et de se garder de perforer la sclérotique. L'effet de l'avancement dit capsulaire paraît moins

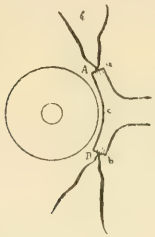

Fig. 75. — Avancement musculaire (Valude). A, B, chefs du tendon divisé.

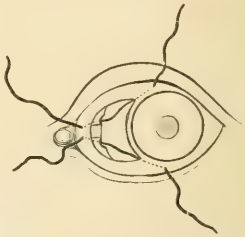

Fig. 76. — Avancement dit capsulaire (De Wecker).

accentué que l'avancement musculaire avec détachement, car l'insertion même du tendon peut constituer un point d'arrêt (1).

L'excision d'une partie du tendon du muscle (Agnew), dans le but de le raccourcir avant de le fixer, est aléatoire.

3° Énucléation. — L'énucléation du globe oculaire passe pour avoir été pratiquée d'abord par Bartisch, oculiste allemand du XVIe siècle : mais lui et ses successeurs se bornaient à circonscrire le cul-de-sac conjonctival par une incision et, une fois la partie antérieure de l'œil libérée, l'ablation se poursuivait au bistouri et aux ciseaux.

Certains opérateurs ponctionnaient l'œil au préalable, pour évacuer une partie des liquides intra-oculaires et avoir ainsi un œil plus petit que l'on attirait souvent avec une anse de fil : mais on doit toujours éviter ce procédé, qui empêche de sectionner convenablement le nerf et expose à ouvrir la coque.

C'est aux travaux de Bonnet que nous devons la technique de l'énucléation, qui est une vraie *désarticulation* de l'œil.

Technique opératoire. — L'anesthésie nécessaire à l'énucléation est presque toujours la chloroformisation. Cependant, dans certains cas, soit que la chloroformisation puisse offrir des dangers, suivant l'état général ou viscéral des malades, soit que le malade la refuse, on pourra faire l'anesthésie à la cocaïne. Après les instillations habituelles, on pratiquera des injections *sous-conjonctivales* de cocaïne à 1/100 (solution de Reclus), sans dépasser les doses habituelles, au

(1) Consulter Kalt, Résultats anatomiques des opérations de strabisme, thèse de Paris, 1886.

niveau des insertions des quatre muscles droits, latéralement et en arrière du globe.

Cette anesthésie supprime complètement la douleur de la péritomie conjonctivale et de la ténotomie successive des muscles droits. A condition d'aller vite, le temps toujours douloureux de la recherche du nerf optique sera réduit au minimum de douleurs possible.

Le blépharostat (ou mieux les releveurs de Desmarres, surtout si l'œil est très volumineux et difforme) mis en place, l'opérateur commence, avec une pince à griffes et des ciseaux courbes mousses, à pratiquer autour de la cornée l'incision classique de la péritomie en dégageant le tissu sous-conjonctival le plus loin possible.

En appuyant successivement dans les culs-de-sac avec un crochet à strabisme, l'aide fait tourner, plus facilement encore qu'avec une pince à fixation, le globe dans tous les sens. On fait ensuite la section de tous les tendons des muscles droits avec les crochets et les ciseaux à strabisme (1). Le procédé d'Arlt (section aux ciseaux seuls) est moins sûr. On peut même, en portant les crochets assez loin, sectionner les deux obliques de la même manière. Puis, une paire de ciseaux courbes mousses, assez forts, est introduite par le côté *externe* et non par le côté interne qui est plus vascularisé et où la saillie du nez est gênante) en arrière du globe, qu'on attire en avant et dont on sectionne le nerf optique. Ce dernier temps, où l'on peut perforer le globe, ce qu'il faut éviter à tout prix, est facilité par l'introduction préalable d'une cuiller spéciale (Wells, Trélat) ou mieux d'une cuiller à griffes (Terson père) qui protège le globe qu'elle harponne et qu'elle attire en même temps. Il ne reste plus, après une irrigation antiseptique (chaude) hémostase de la plaie, qu'à réunir la conjonctive par quelques points séparés de suture au catgut (Panas ou avec deux fils en croix), préférable aux sutures à la soie, à cause de la résorption facile du catgut. S'il y a une hémorragie abondante, on met dans la cavité un petit drain, inutile dans les cas simples. Très exceptionnellement en effet, une violente hémorragie avec large infiltration des tissus (hémophilie, anomalies artérielles), sans gravité du reste, se produit au cours de l'opération.

Les suites *immédiates* sont ordinairement simples. On pratique plusieurs centaines d'énucléations sans aucun accident. On observe quelquefois des ecchymoses palpébrales très étendues, même du *côté opposé*. La mort par *méningite*, dont Deutschmann signalait vingt-

(1) Sœmer, Cuyer, Tillaux ont proposé de détacher d'abord le droit externe ou le droit interne, puis de sectionner *de suite* le nerf optique. On est toujours gêné dans ce cas par l'absence de place, sans qu'on puisse admettre un avantage réel pour l'opération ainsi pratiquée. Dans les cas d'yeux très volumineux, on pourra fendre largement la *commissure externe*, que l'on recoudra soigneusement à la fin de l'opération.

deux observations (1), dont un certain nombre d'autres cas ont été publiés et dont probablement un bien plus grand nombre encore sont restés inédits, est généralement causée par l'ablation d'yeux panophtalmes chez des sujets *déjà infectés généralement*. On s'abstiendra donc, dans ces cas-là, de l'énucléation après un examen général soigneux, et aussi dans les cas de panophtalmie où l'œil *déjà perforé* laisserait fatalement échapper du pus en quantité au cours de l'énucléation. (Voy. *Panophtalmie*.)

Le *tétanos* (2) qui peut du reste suivre une simple plaie de l'œil ou des paupières, voire même l'opération de cataracte par abaissement, a pu également compliquer l'énucléation (Chisolm, Santos Fernandez).

Il faut savoir pour décharger le passif de l'énucléation de quelques accidents, que la panophtalmie *non opérée* et les autres opérations (exentération, résection optico-ciliaire) qu'on a essayé de substituer à l'énucléation, ont, elles aussi, entraîné des accidents mortels.

Les suites *tardives* sont en général bonnes, quand la prothèse est bien faite et que l'œil artificiel est d'une bonne qualité. Cependant on peut voir survenir des bourgeons charnus et une conjonctivite sécrétante. Les nitratations et les excisions répétées ont quelquefois raison de ces divers ennuis. D'autres fois, le cul-de-sac finit par se rétrécir d'une façon telle que l'œil de verre finit par être expulsé. On laisse le malade désormais privé de prothèse, ou on pratique, comme pour l'opération du symblépharon, une greffe autoplastique, ou une canthoplastie avec autoplastie cutanée. (Cusco.)

La PROTHÈSE OCULAIRE, connue dès l'antiquité, n'est entrée dans une phase nouvelle qu'avec Ambroise Paré, qui insista sur l'emploi d'un œil artificiel introduit sous les paupières, alors que la plupart des yeux artificiels antérieurs s'appliquaient sur les paupières. Ces yeux, d'abord faits en métal émaillé (or, argent), ont été fabriqués en verre dès le XVIIe siècle, comme le prouvent les écrits de Fabrice d'Acquapendente : les yeux en émail ne remonteraient guère qu'à la seconde moitié du XVIIIe siècle. Ce sont les seuls employés aujourd'hui, les yeux en celluloïde étant défectueux et irritant vite la conjonctive.

Les soins de la pièce prothétique, qui doit être enlevée tous les soirs, et séjourner pendant la nuit dans une solution antiseptique, sont les soins usuels de toutes les pièces de prothèse en général.

On trouvera les détails les plus circonstanciés sur l'historique, le mode de fabrication, l'application, les avantages et inconvénients des yeux artificiels dans plusieurs traités sur la prothèse oculaire, dont le plus complet et le plus récent est celui de Pansier (3).

Il faut faire la prothèse provisoire le *plus tôt possible* après l'énucléa-

(1) DEUTSCHMANN, *Arch. für Opht.*, Bd. XXXI. — SIFFRE, thèse de Montpellier, 1889.
(2) CHEVALIER, thèse de Bordeaux, 1894.
(3) PANSIER, Traité de l'œil artificiel, Paris, 1895.

tion, dès le dixième jour par exemple, pour empêcher les culs-de-sac de se rétrécir, et, vu les inconvénients réels de la prothèse, surtout chez les ouvriers, il faut convenir que les ennuis de la pièce artificielle sont une des raisons qui doivent s'opposer à « l'*abus de l'énucléation* » De Wecker, surtout chez les enfants où les opérations partielles restent souvent préférables.

La mobilité plus grande des yeux artificiels, lorsqu'ils s'appuyent sur des moignons, mobilité mesurable au périmètre Truc, ne doit cependant entrer en ligne de compte que pour peu de chose, lorsque l'énucléation est formellement indiquée.

XIII

MALADIES DE L'ORBITE

TRAUMATISMES.

Les *contusions* de l'orbite provoquent souvent la section du tissu sous-cutané sur les rebords tranchants de la cavité, et l'infiltration de sang et de sérosité, qui se transforme facilement en abcès à la moindre écorchure. On a signalé aussi des névralgies ou la perte de la sensibilité de certains filets nerveux contusionnés ou écrasés. La contusion au niveau du sac lacrymal pourrait donner une dacryocystite aiguë. Mackensie. On devra, par un examen soigné de l'œil, s'assurer que la contusion n'y a pas entraîné de lésions graves (luxations cristalliniennes, hémorragies) et qu'il n'y a aucun retentissement du côté du nerf optique, ce qui est le cas pour bien des amauroses attribuées à une simple contusion du sourcil.

L'antisepsie et la compression ouatée préviendront l'infection des contusions avec érosions.

Les *fractures* de l'orbite, directes ou indirectes, suivant qu'il s'agit d'un coup ou d'une chute sur l'orbite, d'un écrasement (forceps), ou qu'il s'agit d'une fracture du crâne atteignant secondairement l'orbite, sont souvent compliquées de *corps étrangers* qui peuvent passer inaperçus et rester plusieurs semaines ou davantage (des années même) en place. Les grains de plomb, les balles de revolver, de volumineux morceaux de bois (bout de parapluie), des aiguilles, provoquent de graves lésions du nerf optique (atrophie totale par section), des nerfs et muscles (paralysies traumatiques), de l'exophtalmie et même quelquefois la luxation du globe par de volumineux projectiles : les balles dépassent souvent l'orbite et vont aussi s'implanter dans la base du crâne. Les corps étrangers peuvent se loger contre la paroi interne défoncée, en empiétant sur les fosses

nasales, dans les sinus frontaux (fractures au niveau du sourcil) et maxillaires. Enfin on a signalé, comme dans les cas célèbres de Nélaton, des anévrysmes artério-veineux. La fracture du sinus frontal peut, comme nous l'avons vu dans un cas, déterminer, pendant quelques jours, un écoulement de liquide céphalo-rachidien par l'infundibulum et la fosse nasale correspondante.

Dans un certain nombre de fractures, des esquilles sont déplacées et le rebord même de l'orbite détaché.

L'emphysème des paupières accompagne généralement les fractures de la paroi nasale de l'orbite, des sinus, et de l'unguis. Les fractures des sinus frontaux, en communication *avec l'air* et avec la muqueuse des fosses nasales et du sinus, qui sont recouverts à l'état normal de microbes, sont en réalité des fractures *compliquées*, et peuvent s'accompagner de suppuration profonde, alors que la peau n'a pas été érodée. Nous avons vu un cas typique de ce genre. Le danger visuel des fractures directes ou indirectes gît dans la lésion du canal optique, avec attrition du nerf optique, quelquefois hémorragie dans ses gaines, et atrophie fatale du nerf, d'où amaurose unilatérale.

Les corps étrangers en plomb sont les mieux supportés, étant en général moins infectés que les autres au moment de la pénétration : mais ils ne sont cependant pas aseptiques, lorsqu'ils ont rencontré la peau ou la conjonctive, normalement microbiennes. Le phlegmon orbitaire peut ne se développer que de longues années après, probablement par une infection surajoutée.

On est autorisé, pour le diagnostic des cas douteux, à user du sondage avec un stylet flambé. Dans certains cas, on utilise l'explorateur électrique de Trouvé, qui résonne au contact des balles et avec lequel nous avons extrait une balle, en 1893 (1). On n'interviendra pas pour les balles et grains de plomb bien tolérés.

Lorsqu'il existe un cal vicieux, on libérera l'adhérence profonde et on ira de bonne heure à la recherche des fragments déplacés.

On n'hésitera pas à mobiliser le fragment osseux, et à le fixer en bonne place soit par des crochets ou des fils métalliques, soit par des chevilles d'ivoire. M. Gayet a dû à cette pratique un succès remarquable (2), ayant entraîné une véritable restauration de l'orbite. Comme le dit M. Panas, on pourrait aussi utiliser des fragments d'os empruntés aux crânes d'animaux, ou d'os décalcifiés, procédé dont nous avons pu voir de remarquables résultats, à l'hôpital Necker (3).

1. A. Terson, *Journal des praticiens*, 1893.
2. Gayet, *Arch. d'ophtl.*, 1892.
3. Buscarlet, thèse de Paris, 1892.

INFLAMMATIONS.

Le périoste et l'os, le tissu cellulaire, la bourse ténonienne, les veines ophtalmiques et les sinus de la dure-mère, peuvent être le terrain d'infections diverses.

Ostéites et périostites. — Les ostéopériostites reconnaissent, du côté de l'orbite, les causes générales déjà étudiées dans ce *Traité* pour toutes les ostéopériostites [1], mais le plus souvent des causes de voisinage.

La plupart des suppurations osseuses du rebord orbitaire supérieur dérivent d'une sinusite frontale (Panas) : celles du rebord inférieur, abcès froid de l'orbite (de la *tuberculose* de l'os malaire ou d'une sinusite maxillaire, rarement d'une dacryocystite scrofuleuse, ou tuberculeuse. Dans quelques cas, un traumatisme sous-périosté profond et infecté (piqûres, chutes sur un piquet) a pu engendrer des ostéopériostites chroniques, de même que des corps étrangers fixés dans l'os pourraient être tardivement l'origine des accidents. Comme cause générale, en plus de la tuberculose, on doit une mention spéciale aux *périostites syphilitiques*, résultant de la syphilis *acquise* ou *héréditaire*, surtout chez les très petits enfants. On pensera aussi à l'*actinomycose*. (Ranson.)

Les symptômes de la périostite sont donc assez variables et quelquefois faciles à confondre pour la forme aiguë avec le phlegmon de l'orbite : un phlegmon ou une phlébite des sinus peuvent la terminer.

On pensera toujours à la syphilis et on ordonnera, chez l'adulte, un traitement intensif (frictions, et surtout injections de biiodure ou de calomel) ; chez l'enfant, on agira avec vigueur et prudence, par les frictions mercurielles.

Quand la suppuration est probable, l'incision (le long du rebord orbitaire, *par la peau*, et non par la conjonctive (voie mauvaise et risquant de provoquer l'infection externe de l'œil), est la meilleure. On pénétrera plus profondément avec une sonde cannelée pour tâcher de découvrir le pus et on drainera.

Dans les cas chroniques, on aura souvent des séquestres à extraire, et la greffe osseuse pourra être proposée plus tard pour remédier aux difficultés. On traitera toujours longtemps la cause générale ou voisine pour éviter les récidives.

Ténonite. — La ténonite est l'arthrite ou plutôt la synovite de la bourse séreuse qui permet les mouvements de l'énarthrose oculaire. Une injection irritante dans cette cavité la réalise et donne un tableau expérimental de ses symptômes.

Historique. — D'abord différenciée par O. Ferral, cette affection

1 Voy. *Traité de chirurgie clinique*, t. II, p. 600.

est aujourd'hui bien connue, grâce aux travaux de Mackensie, Berlin, Knapp, Mooren, et surtout de Panas [1].

Étiologie. — C'est avant tout chez des rhumatisants que l'affection se développe spontanément. Mais en somme l'étiologie, en dehors du rhumatisme franc ou larvé, et du rhumatisme blennorragique (Galezowski, Panas, Puech), est celle de toute arthrite où les produits infectieux de cause et d'origine diverses peuvent entrer en ligne de compte.

Comme traumatisme, les blessures et les opérations (strabotomie) pourraient la provoquer, et les premiers temps de la strabotomie ont vu évoluer des phlegmons de l'orbite consécutifs à des ténonites suppurées.

Toute infection de voisinage (érysipèle, panophtalmie, etc.) peut la faire naître, et les infections générales sont surtout à craindre (influenza, etc.). Nous croyons même que bien des cas ont dû passer inaperçus dans une multitude d'infections générales, à cause des difficultés relatives du diagnostic pour les praticiens.

Symptomatologie. — Le signe caractéristique est la *gêne extrême* dans les mouvements d'abduction et d'adduction de l'œil. En deux à trois jours, ces douleurs deviennent assez vives pour arracher un cri au malade et on constate des signes objectifs assez marqués.

Il existe en effet un chémosis presque transparent cerclant la cornée, sans qu'il y ait une vive irritation. Ce chémosis s'accompagne d'une légère exophtalmie. Le second œil se prend deux ou trois jours après le premier. Dans un cas que nous avons observé chez une religieuse à la suite d'une forme rhumatoïde de l'influenza, le second œil ne devint malade que huit jours après.

En quelques semaines, l'affection est terminée, mais elle laisse pendant quelque temps un certain degré de gêne et de tiraillement dans les mouvements des muscles oculaires.

L'affection se produit surtout chez des adultes et peut compliquer la sclérite rhumatismale. (Galezowski.)

La terminaison favorable est la règle, indépendamment des accidents articulaires ou goutteux que la ténonite peut précéder ou suivre. Le fond de l'œil est normal et l'iris ne se prend généralement pas. Les atrophies optiques que l'on a rapportées à des ténonites, sont encore à démontrer. Seules, les veines rétiniennes peuvent être un peu gonflées. (Panas.)

Dans les très rares cas suppurés (Fuchs, Gasparini), le *pneumocoque*, que l'on peut ramener par l'incision ou la ponction exploratrice, a été le microbe en cause.

Diagnostic. — La bilatéralité, les antécédents rhumatismaux,

[1] Panas, *Arch. d'opht.*, 1883.

l'acuité visuelle normale, le chémosis sans symptômes graves, permettent à l'observateur prévenu d'arriver au diagnostic.

Les phénomènes rapidement aggravés, et l'origine en général facile à mettre en évidence, empêcheront la confusion avec le phlegmon et les phlébites orbitaires et une grave erreur de pronostic.

Les gommes épisclérales pourraient en imposer pour une sorte de ténonite gommeuse. De Wecker.

Traitement. — Le traitement sera celui du rhumatisme : salicylate de soude, antipyrine, chloral, compresses chaudes, pansement ouaté, cocaïne. Une cure hydrothermale appropriée atténuera le danger des récidives. On évitera tout logement humide.

M. Dransart a proposé de pratiquer des capsulotomies, c'est-à-dire des incisions ténoniennes, comme celles qui permettent d'arriver sur les muscles dans l'opération de la ténotomie. Ce débridement aiderait la résolution par l'évacuation de l'hydropisie. Mais il faut convenir que seuls les cas graves et traînants sont justiciables de cette nouvelle thérapeutique.

Phlegmon de l'orbite. — Symptomatologie. Le phlegmon de l'orbite débute par des douleurs assez vives accompagnées de gonflement de la conjonctive et des paupières et de gêne dans les mouvements des yeux. Rapidement une exophtalmie directe s'accuse. Les douleurs et l'état général sont ceux de toute suppuration grave. L'évolution est plus ou moins aiguë, mais on a cité des cas où elle a été tellement lente, qu'on a pu parler de *phlegmon chronique*, soit par corps étrangers, soit par périostite chronique (sinusites).

En général unilatérale, la lésion peut être bilatérale (Baas, Gallemaerts) ; elle siège plus souvent à gauche, comme la thrombo-phlébite.

La vision diminue en général très vite et arrive en quelques heures à l'amaurose complète ; le nerf optique comprimé montre à l'ophtalmoscope l'image d'une stase papillaire ou plus souvent d'une décoloration de la papille qui s'atrophie totalement : on a quelquefois noté un décollement de la rétine. (De Graefe.)

Dans quelques cas, l'ouverture spontanée du phlegmon et l'écoulement du pus amènent la guérison progressive du phlegmon, mais non la guérison de l'atrophie du nerf optique.

Plus souvent, il se produit des complications graves : le phlegmon de l'œil, la propagation dans le crâne par ostéopériostite nécrosante ou par phlébite des sinus, la méningite, les abcès du cerveau et la mort.

Étiologie. — Il faut avant tout chercher une cause de voisinage (sinusites). L'étude des complications oculaires des sinusites a été complètement renouvelée dans ces dernières années, grâce aux travaux de E. Berger et de Panas. L'étude de ces complications sera étudiée avec les maladies des sinus (1). Nous nous bornons ici à

(1) Voy. *Traité de chir. clin.*, t. V.

indiquer, pour le sinus frontal, les travaux de MM. Panas et Guillemain (1) ; pour le sinus sphénoïdal, les travaux de E. Berger et de Kaplan (2) ; pour les cellules ethmoïdales, le travail de Röhmer (3) ; pour le sinus maxillaire, la thèse de Courtaix (4), l'observation si complète de M. Panas (5) ; enfin le *Traité des sinusites* (1895) de Kühnt.

Mentionnons encore le travail d'ensemble publié par Guillemain et nous-même (6), et le chapitre des complications oculaires des sinusites du *Traité* de M. Panas.

Les infections chroniques des fosses nasales (avec ou sans ostéopériostites, ozène), les infections bucco-pharyngées, les suppurations péridentaires, l'ablation des dents, les angines (Nettleship, Truc), les parotidites (Baas) sont souvent en cause, de même que l'érysipèle facial, l'anthrax, la pustule maligne, la dacryocystite suppurée (Baas) et la panophtalmie.

Les traumatismes, les corps étrangers, doivent être aussi signalés, de même que le cathétérisme brutal des voies lacrymales.

D'autres fois, une infection générale se double d'une infection de voisinage : la syphilis (plaques muqueuses buccales), les fièvres éruptives (Gallemaerts), l'influenza (Pergens) avec ou sans sinusites, la pyohémie.

Il semble probable que les microbes arrivent à l'orbite plus souvent par les veines que par le tissu cellulaire et les lymphatiques. Les microbes en jeu sont, outre le streptocoque (érysipèle), les staphylocoques (anthrax), le pneumocoque, le diplocoque de Friedlaender, le bacille pyocyanique (Pergens), qui peuvent être associés. Dans un cas de phlegmon de l'orbite à staphylocoque doré pur, compliqué de méningite, le streptocoque fut l'agent (A. Terson et Cuénod) de l'infection secondaire méningitique.

Diagnostic. — Il se fera surtout avec la ténonite, qui ne pourrait en imposer qu'au début et avec la thrombo-phlébite, où la mobilité du globe reste plus complète et qui est plus souvent double.

Traitement. — Le traitement consiste dans l'incision précoce par la peau, surtout en bas, le long du rebord orbitaire. Un pansement humide, froid et évaporant, avec drainage, l'accompagnent. Un régime tonique et alcoolisé sera de règle. Il faudra de suite traiter la cause (lésions des sinus, des dents) par la trépanation, les irrigations antiseptiques et l'avulsion des dents cariées.

Phlébite orbitaire. — Les relations des veines ophtalmiques, d'une part avec les veines faciales, d'autre part avec les sinus caverneux, expliquent l'origine faciale de la plupart des phlébites

(1) Guillemain, *Arch. d'ophtl.*, 1891.
(2) Kaplan, thèse de Paris, 1891.
(3) Röhmer, *Soc. franç. d'ophtl.*, 1895.
(4) Courtaix, thèse de Paris, 1891.
(5) Panas, *Arch. d'ophtl.*, 1895.
(6) Guillemain et A. Terson, *Gaz. des hôp.*, 1892.

orbitaires et leur complication fréquente par thrombo-phlébite des sinus de la dure-mère. Il faut de plus noter que plusieurs veines des fosses nasales entrent dans l'orbite par les trous ethmoïdaux et il y a aussi des communications entre les veines dentaires et les veines ophtalmiques. Comme l'établissent les recherches anatomo-cliniques de Cruveilhier, de Panas et Festal, de Gurwitsch, de Trolard, les veines de la partie postérieure du maxillaire inférieur et du plexus amygdalien ont des anastomoses avec le plexus ptérygoïdien, et avec le sinus caverneux par des veines passant par le *trou ovale* : l'infection des sinus caverneux peut *secondairement* atteindre la veine ophtalmique. Il y a donc deux variétés de phlébite orbitaire, bien distinctes, à *tous points de vue* : la *primitive*, commençant, et la *secondaire*, finissant, par l'orbite.

L'histoire de la phlébite ophtalmique commence avec Graves, Béraud, Cassou (1), Trüde (1861), Blachez, Le Dentu, Verneuil, Reverdin ont éclairé ses origines faciales. Les travaux de Knapp, Heubner, Leber, les recherches anatomiques signalées plus haut, les thèses de Fauvel et de Gaillard (2), et bien d'autres, sont très complètement exposés, avec des observations nouvelles, dans la remarquable thèse de Lancial (3). A la suite d'une observation complète avec nécropsie et examen bactériologique, nous avons réuni, dans une étude d'ensemble, tout ce qui a trait aux origines bucco-pharyngées de la maladie (4). Signalons encore les intéressantes contributions de Villard (5) et de Mitvalsky (6).

Symptomatologie. — Dans la variété *commençant par l'orbite*, des douleurs orbitaires moins vives que dans le phlegmon, un peu d'œdème des paupières et un chémosis séreux de la conjonctive, se développent assez rapidement *d'un seul côté* : cet état se prolonge en s'aggravant lentement, pendant quelques jours, et l'exophtalmie unilatérale s'accuse : elle est un peu réductible et l'œil n'est pas enchâssé dans un tissu dur, comme au début du phlegmon. Néanmoins il est des cas (Vossius) où ces symptômes précèdent le phlegmon qui termine tardivement la scène. Plus souvent, du délire, de l'agitation, ou le coma, une fièvre intense annoncent le début d'accidents cérébraux, et la mort survient assez rapidement, mais on a pu voir, auparavant, un degré d'exophtalmie et d'œdème du *côté opposé* se manifester, démontrant que l'infection, traversant le sinus coronaire, a émigré dans le sinus caverneux et l'orbite opposés : c'est la preuve *palpable* de l'infection des sinus de la dure-mère. Quelquefois l'infection sanguine générale emporte le malade (Dubreuil, Schmidt

(1) Cassou, thèse de Paris, 1853.
(2) Fauvel et Gaillard, thèses de Paris, 1887.
(3) Lancial, thèse de Paris, 1888.
(4) A. Terson, *Rec. d'opht.*, 1894.
(5) Villard, *Arch. d'opht.*, 1895.
(6) Mitvalsky, *Arch. d'opht.*, 1895.

avant qu'il y ait trace d'infection purulente des sinus caverneux ou des méninges.

Dans la variété *consécutive* à la phlébite de la base du crâne, les phénomènes cérébraux compliquent d'abord l'affection originelle, et rapidement l'on voit apparaître une exophtalmie *double* d'emblée, d'intensité inégale de chaque côté. Dans des cas exceptionnels (Boiteux, Demons, A. Terson), l'exophtalmie peut être *unilatérale*, et débuter même *du côté opposé* au sinus pris d'abord.

Les phénomènes ophtalmoscopiques se réduisent à une dilatation veineuse avec léger œdème papillaire, mais ils n'ont ni la fixité ni la fréquence de ceux qui accompagnent le phlegmon de l'orbite.

Le pronostic est, surtout pour la forme secondaire, d'une gravité exceptionnelle : néanmoins un certain nombre de cas, à virulence moindre, pourraient guérir quelquefois, et on a pu voir alors des abcès métastatiques, situés même aux paupières, fixant et évacuant l'infection, former la terminaison de la maladie. Il est possible que certaines irido-choroïdites suppurées, dues à des angines (Truc), et n'ayant pas entraîné la mort des malades, malgré des accidents cérébraux, aient été, à un moment donné, précédées et accompagnées de phlébites des sinus.

Étiologie — Le plus souvent les phlébites ophtalmiques sont liées à une infection de voisinage (face, cavités buccale, nasale, auriculaire, œil, cuir chevelu, etc.). Les autres causes sont des infections générales, telles que les fièvres graves (puerpéralité, etc.), la cachexie (diarrhées chroniques, tuberculose, cardiopathies, etc.), la thrombophlébite reconnaissant même alors une origine microbienne. (Vaquez.)

Les *traumatismes* crâniens et orbitaires, surtout les fractures compliquées de plaie, peuvent entrer en ligne de compte. De plus les lésions inflammatoires des *os du crâne*, en particulier la carie du *sphénoïde*, du rocher et de l'apophyse mastoïde;

Les lésions *auriculaires* (otites);

Les lésions *nasales* (rhinites chroniques, surtout avec lésions osseuses, tumeurs, ozène, résection du maxillaire supérieur);

Les lésions *orbito-oculaires* (ostéopériostites, panophtalmies avec ou sans énucléation, cathétérisme et injection lacrymales (Leplat);

Les lésions *bucco-pharyngées*. La carie dentaire, par les lésions péridentaires qu'elle entraîne, l'avulsion des dents en pleine fluxion, sont au premier rang. D'une façon générale, les lésions de la mâchoire supérieure provoquent surtout soit un phlegmon orbitaire, soit une phlébite *primitive* pouvant arriver (dents antérieures) par la veine faciale (Duret). Il en est tout autrement (A. Terson) des lésions de la *mâchoire inférieure*, dont les veines vont d'emblée vers les plexus ptérygoïdiens : la phlébite des *sinus* et celle orbitaire *secondaire* sont alors la *règle*, et, pour des raisons inexpliquées, la lésion siège

presque toujours *à gauche* (Pietkiewicz, Van Leynseele, Meynier, Tueffert, Boiteux, Demons, Coppens, A. Terson). Le phlegmon de l'orbite (Teirlinck) et la phlébite primitive sont exceptionnels.

L'épulis, les abcès de la joue, les amygdalites phlegmoneuses (Ogle, Blachez, Panas, Fauvel) provoquent aussi la phlébite intra-crânienne. On sait que les *angines* peuvent donner des dacryoadénites (Panas), des irido-choroïdites suppurées (Bergé, Truc), des phlegmons de l'orbite. (Truc.)

Enfin, plus fréquemment encore, il s'agit d'infections *faciales*. — L'anthrax et les furoncles du nez, de la lèvre supérieure, aussi bien chez les adultes que chez les enfants, l'érysipèle, l'orgelet même (Lesniowski), constituent une série de causes d'un mécanisme désormais banal.

Anatomie pathologique et bactériologie. — Quelquefois les microbes parcourent les veines orbitaires sans donner grande réaction (Leber) et donnent lieu à la phlébite des sinus. Un transport plus rapide des microbes à travers le sang des vaisseaux opposés explique peut-être l'exophtalmie unilatérale dans quelques cas de phlébite *secondaire*. (Mitvalsky.

Il est démontré, depuis de Graefe et Cohn, que l'exophtalmie ne se produit pas, quand la lésion est bornée aux sinus, sans atteindre les veines ophtalmiques. Il en était ainsi dans notre cas, et du côté exophtalmique, les veines étaient pleines de pus, tandis que le sinus caverneux seul, avec intégrité des veines orbitaires, et sans caillot appréciable, était plein de pus du côté opposé. Les expériences de Fernari parlent également dans ce sens.

Presque tous les sujets atteints sont en état de moindre résistance (dyscrasies, suppurations prolongées, etc.). Notre sujet était atteint de cirrhose hépatique d'origine alcoolique.

Au point de vue microbien, on retrouve dans les veines les microbes originels (staphylocoques de l'anthrax, streptocoques de l'érysipèle, etc.). Dans notre cas (ostéopériostite du maxillaire inférieur), les staphylocoques et les streptocoques existaient seuls. On a aussi trouvé le *pneumocoque*. (Okintchitz.

Nous croyons que la carie dentaire exalte, comme le fait la putréfaction, la virulence des microbes, qui existent normalement sans causer d'accidents, dans les cavités nasale et bucco-pharyngée.

On trouvera de longs détails histologiques, sur la question, dans les travaux de Mitvalsky [1].

Diagnostic. — L'unilatéralité, l'intensité des douleurs, l'énorme gonflement dur de l'orbite, feront diagnostiquer le *phlegmon*, qui peut être précédé ou suivi des diverses variétés de phlébite.

La *ténonite* pourrait en imposer : mais les antécédents rhumatis-

[1] Mitvalsky. *Arch. d'ophtl.*, 1895.

maux, l'absence d'origine locale, la persistance d'un bon état général, aideront à la faire éliminer.

Les caractères plus haut décrits serviront à différencier la phlébite *primitive* de la phlébite *secondaire*.

Traitement. — Au point de vue thérapeutique, on est infiniment plus désarmé dans la forme *secondaire* que dans la forme *primitive*. Dans les deux cas, on désinfectera à fond l'origine du mal (carie, abcès, anthrax, panophtalmie, angine, etc.), que l'on enlèvera, le cas échéant (séquestres, dents, etc.).

Horsley a ouvert le sinus et lié la jugulaire, mais sans succès; cette conduite semble peu recommandable. On essayera (Panas) les injections de sérum antistreptococcique, si le streptocoque est constaté en abondance, et surtout dans les cas d'érysipèle. On soutiendra l'état général comme dans toute pyohémie.

Dans la phlébite primitive, dûment diagnostiquée, des incisions orbitaires exploratrices, et des injections antiseptiques, le drainage, l'application de sangsues, sont indiquées.

ENTOZOAIRES.

1° **Cysticerques.** — Le cysticerque sous-conjonctival est moins rare que le cysticerque orbitaire que de Graefe n'a trouvé qu'une fois sur quatre-vingt mille malades : c'est lui qui en a fourni la première observation. Horner, Sichel, Hirschberg, Badal et Fromaget (1), en ont successivement rapporté les exemples connus.

On n'a observé l'affection que chez de jeunes sujets. C'est constamment *près du rebord orbitaire* qu'on rencontre le parasite (fig. 77) : il n'est jamais dans le fond de l'orbite, mais en *avant* de l'œil, d'où l'absence d'exophtalmie au début.

Le début peut se faire par une tumeur indolore et mobile, avec ou sans névralgies ; plus souvent un *phlegmon de l'orbite* suit ou masque la scène, mais il y a plutôt des poussées phlegmoneuses ou ténoniennes (Sgrosso) produites par les sécrétions irritantes du parasite qu'un phlegmon total, et, dans l'intervalle de leurs récidives qui laissent souvent une blépharoptose, on finit par sentir une tumeur dure.

La marche est rapide et c'est l'intervention qui découvre la coque fibreuse du parasite dont la possibilité du phlegmon orbitaire constitue le principal danger.

Les dimensions du cysticerque contenu dans une capsule fibreuse, souvent du volume d'une datte (Panas), ne sont guère que d'un centimètre à deux millimètres. (Hirschberg.)

(1) Fromaget, Cysticerques de l'orbite (*Arch. d'ophtal.*, 1896).

L'extirpation de la poche soigneusement disséquée amène, si elle est pratiquée dès le début, la guérison complète.

2° **Kystes hydatiques.** — L'histoire des kystes hydatiques de l'orbite date à peine d'un siècle. Sauf Jean-Louis Petit, qui en rapporte une observation douteuse, personne avant A. Schmidt (1801) n'en avait donné de description nette. En 1880, Berlin en avait recueilli trente-neuf observations, dont plusieurs discutées. Nous signalerons, depuis,

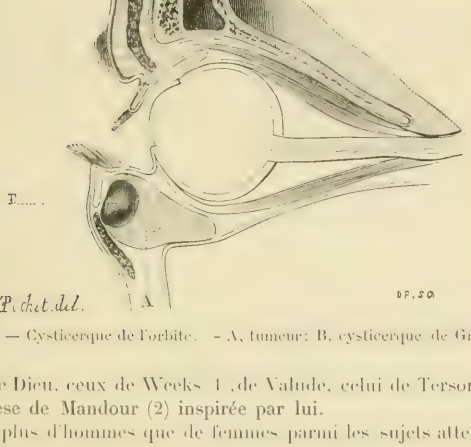

Fig. 77. — Cysticerque de l'orbite. — A, tumeur; B, cysticerque (de Graefe).

les cas de Dieu, ceux de Weeks (1), de Valude, celui de Terson père, et la thèse de Mandour (2) inspirée par lui.

Il y a plus d'hommes que de femmes parmi les sujets atteints, et plus de jeunes sujets (entre seize et trente ans).

La rareté est extrême, surtout en France. Les pays froids (charcuterie) et très chauds (usage fréquent de la viande crue) prédisposent à la maladie. Il semble démontré que, comme pour les autres kystes hydatiques, un traumatisme antérieur (coup de bâton, chute, etc.) joue un rôle occasionnel important. On peut voir coexister le bec-de-lièvre (Valude), ce qui pourrait induire en erreur et faire penser à un kyste congénital.

Le début est généralement insidieux : quelquefois, rapidement, une exophtalmie considérable se développe. Dans des cas exceptionnels (Lawrence, Mac Gillivray), la maladie met plusieurs années à évoluer.

La douleur précède l'exophtalmie et revient par crises névralgiques extrêmement violentes. On a noté aussi l'assoupissement continuel. L'exophtalmie, de direction et d'intensité variables, constitue le prin-

(1) Weeks, *Archiv für Augenheilk.*, 1890.
(2) Mandour, Les kystes hydatiques de l'orbite, thèse de Paris, 1895.

cipal phénomène de la période d'état. Il existe de la diplopie, et bientôt l'acuité visuelle diminue plus ou moins vite. Une blépharoptose peut se produire et Meyer a même signalé une *ophtalmoplégie* qu'il attribue à une ténonite séreuse. Il en est de même des troubles de l'accommodation, de l'hypermétropie ou de la myopie acquises, dues à la compression et disparaissant avec la ponction, quelquefois du glaucome. A l'examen ophtalmoscopique, il y a presque toujours une stase papillaire bien marquée, quelquefois des hémorragies rétiniennes. L'atrophie du nerf s'ensuit, s'il n'y a pas une intervention hâtive.

Dans le cas de Meyer, la température locale, prise avec le thermomètre de Gradenigo, dans le sillon conjonctival, était de 6/10 de degré plus élevée du côté malade. L'œil projeté en avant peut s'ulcérer et se perforer, après panophtalmie. La tumeur pointe souvent sous la conjonctive et on n'y observe généralement pas de frémissement hydatique. La réaction inflammatoire, allant rarement jusqu'au phlegmon complet, est la règle du côté de l'orbite. Dans des cas rares, des accidents cérébraux (Schmidt, Bresgen) suivent la pénétration intracrânienne au sommet de l'orbite, et le malade succombe à une méningite. Dans des cas exceptionnels, le parasite a pu perforer la conjonctive. (Meyer.)

Au point de vue *anatomo-pathologique*, les kystes hydatiques occupent tous les points de l'orbite, mais ils se logent plutôt dans les parties molles, dans les muscles même, que vers la paroi ostéopériostique. Ils sont presque toujours postérieurs, rarement antérieurs (sous le tendon du droit externe (Ripault), tandis que le cysticerque siège particulièrement en avant de l'œil. Leurs dimensions varient d'un pois à une orange (de la Pena) et leur forme est variable suivant les adhérences qu'ils contractent.

La structure de la poche, différente de celle des cysticerques, est celle des poches hydatiques avec contenu vésiculaire. On a pu voir (Tavignot) vingt hydatides dans le kyste. Le liquide, sans albumine au début ou avant l'inflammation, restant transparent à l'ébullition et aux acides, donne un précipité abondant de chlorure de sodium avec le nitrate. La glycose, le succinate de soude, l'inosite, des crochets y ont été également rencontrés.

Les muscles de l'œil, le nerf optique, sont atrophiés ou seulement enflammés, par la compression et l'irritation chimique.

Le *diagnostic* sera fait avec celui, plus général, des tumeurs liquides de l'orbite.

Le traitement consistait, avant l'antisepsie, à ouvrir la poche, et à la faire suppurer par l'introduction d'un débris de charpie.

Depuis l'antisepsie, on peut se proposer la ponction, l'injection modificatrice, l'extirpation partielle ou totale.

La ponction simple, bien que pouvant donner une guérison appa-

rente pendant plusieurs mois, ne suffit pas. Mais avec une seringue aseptique, elle mérite d'être utilisée pour le diagnostic.

L'incision seule ne sera point employée : on fera la ponction aspiratrice, et on la fera suivre d'une injection de sublimé à 1/2000. En cas d'insuccès, on tentera, avec des pinces, l'expulsion de la vésicule-mère. Si on échoue ou s'il y a récidive, une extirpation complète ou partielle, suivant les délabrements à faire subir, avec raclage de ce qui reste, sera indiquée. On évitera de drainer. Il y aura des cas où un strabisme persistera, le muscle ayant été détruit par le kyste ou lésé profondément au cours de l'intervention. On n'a pas encore essayé l'électrolyse, utilisable pour de petits kystes.

On opérera de bonne heure pour éviter des lésions irrémédiables qui pourraient nécessiter l'énucléation ou la désinsertion momentanée de l'œil.

LÉSIONS VASCULAIRES.

Nous grouperons sous ce titre les *hématomes*, les *angiomes caverneux*, les *varices orbitaires* et l'*exophtalmie pulsatile*.

Nous donnerons ensuite les *signes oculaires du goitre exophtalmique*, et nous dirons un mot de l'*énophtalmie*.

Hématomes orbitaires. — Les hématomes orbitaires d'origine traumatique ou opératoire strabotomie, énucléation n'ont généralement pas de conséquence fâcheuse, s'il n'y a pas d'infection, mais il n'est pas impossible que la protrusion du globe ne provoque des lésions trophiques ou lagophtalmiques du côté de la cornée.

Le traitement se borne, s'il n'y a pas suppuration, à l'expectation antiseptique : au besoin, à une incision, si la situation se prolonge.

Dans les cas spontanés, la protrusion est subite, la vision généralement abolie par la compression du nerf optique qui s'accompagne ultérieurement d'atrophie, avec ou sans hémorragie intra-oculaire. La rapidité du développement de l'exophtalmie unilatérale aidera le diagnostic.

Au point de vue étiologique, il s'agit d'hémophiles, de brightiques, d'artério-scléreux, d'individus atteints de dilatation de l'estomac (Panas) et sujets à des épistaxis, de femmes dont les règles ont été supprimées. La toux et les efforts ont pu être seuls en cause.

La thérapeutique sera *étiologique*, et visera à abaisser le plus possible la tension artérielle et l'impulsion désordonnée ou excessive du cœur, dans certains cas.

Angiomes caverneux. — L'angiome caverneux encapsulé de l'orbite ne constitue plus une rareté. Aux nombreux cas réunis dans le *Handbuch* de Graefe-Saemisch, se joint un nouveau contingent réuni dans le *Traité* de M. Panas : on leur adjoindra, entre autres, les

cas rapportés par Kalt (1) et par Valude (2). Au point de vue étiologique, à part le traumatisme rare, et des nævi palpébraux préexistants, rien de spécial à signaler; la tumeur est quelquefois congénitale.

Il s'agit d'angiomes caverneux encapsulés dans une épaisse coque fibreuse. L'éponge conjonctive contient des fibres musculaires et élastiques et s'épaissit sans cesse, surtout par des infections surajoutées. La lésion se produit en général dans l'entonnoir des muscles droits, mais elle le dépasse souvent : elle peut même, après fonte du globe, prendre la place de ce dernier dont le moignon est enfoui au fond de l'orbite (Panas). Le nerf optique s'atrophie, et, dans quelques cas, l'œil suppure (kératites lagophtalmique ou neuro-paralytique).

Sous l'influence d'une infection générale telle que la fièvre typhoïde, l'angiome peut contenir les microbes originels, comme le bacille d'Eberth (Panas). Forster et Westhoff ont signalé des angiomes caverneux où les lacunes contenaient du liquide et des cellules lymphatiques (*lymphangiomes*).

L'affection n'est grave que si elle est indéfiniment abandonnée à elle-même. On ne pratiquera pas d'injections coagulantes, toujours dangereuses, mais l'électrolyse mérite d'être chaudement recommandée. L'extirpation, après détachement du droit externe, est lente et nécessite quelquefois l'ablation de l'œil. Si l'on peut enlever toute la tumeur, comme elle est bénigne, on refixera l'œil non entièrement énucléé, tout en faisant des réserves sur son sort ultérieur.

Varices de l'orbite. — Énophtalmie et exophtalmie alternantes. — Les varices (Chelius) de l'orbite sont d'une grande rareté, et entraînent une *exophtalmie non pulsatile* avec présence permanente d'une *véritable tumeur*; dans le second groupe, il s'agit d'une *énophtalmie*, mais à un effort, une *exophtalmie* considérable et *transitoire* se développe.

Aux varices appartiennent les observations de Velpeau, de Graefe, Foucher et Nélaton, Boniface, Wecker, et trois ou quatre autres. Dans cette première forme, il existe une tumeur bleuâtre, saillante, sous la paupière supérieure et l'angle supéro-interne de l'orbite, ou au niveau de la paupière inférieure; cette masse est absolument mollasse, dépressible et réductible. On peut observer exceptionnellement des bruits de souffle. L'autopsie ne démontre qu'une forte dilatation veineuse. Quand le malade est couché sur le dos ou qu'il tient debout, l'exophtalmie diminue un peu, tandis qu'elle augmente si on comprime les jugulaires, ou si le malade se penche en avant.

A la deuxième variété, appartiennent les cas de Mackensie, Grüning, Vieusse, Yvert, Sergent (3), Van Duyse (4). Dans son *Traité*,

(1) Kalt, *Arch. d'opht.*, 1894.
(2) Valude, *Ann. d'ocul.*, 1895.
(3) Émile Sergent, De l'exophtalmos intermittent (*Gaz. des hôp.*, 1893, p. 569).
(4) Van Duyse, *Arch. d'opht.*, 1894.

M. Panas rapporte un cas personnel, un cas de Gesner, et nous en avons observé un nouveau cas.

Lorsqu'on comprime la jugulaire (fig. 78 et 79), lorsque le malade incline la tête en avant, à tout effort (défécation, coït), l'exophtalmie apparaît progressivement et disparaît de même lorsque la cause cesse. Sergent note que la compression d'une seule jugulaire, même celle du côté opposé, suffit à établir l'exophtalmie.

Les malades répètent à volonté cette sorte d'expérience (Sergent). Panas cite l'observation d'une dame qui nouait un ruban autour de son cou pour redonner à son œil énophtalme une situation convenable. La compression de la carotide est sans effet, et la lésion atteint indifféremment le côté droit ou gauche. Il n'y a pas de trouble oculaire imputable à l'affection.

Au point de vue étiologique, le traumatisme, le port des fardeaux, les efforts violents peuvent avoir une influence. La lésion est observée plus souvent chez les adultes, dans les deux sexes, et chez des sujets très délicats et névropathiques. La marche de l'affection est indéfinie, entraînant une énophtalmie progressive.

Une *tropho-névrose* du *grand sympathique* (Van Duyse) portant sur le tissu musculaire du contenu et des veines orbitaires, est l'origine la plus probable et rapproche cette affection de certains cas d'hémiatrophie faciale.

Dans le cas où il y a tumeur, le traitement par l'électrolyse pourrait être plus efficace et moins dangereux que tout autre. Dans les cas alternants, on essayera les injections sous-cutanées d'ergotine, la teinture d'*Hamamelis virginica*, et l'électrisation.

Exophtalmie pulsatile. — **Symptomatologie**. — L'exophtalmie est en général directe et d'un seul côté. Cependant elle peut devenir ultérieurement bilatérale.

Les paupières sont habituellement œdémateuses et il y a un léger chémosis séreux. On observe souvent de la stase papillaire avec gonflement et pulsation des veines. Exceptionnellement la stase tourne à l'atrophie. Les muscles de l'œil sont quelquefois paralysés, et dans les autres cas, le gonflement de l'orbite apporte une réelle gêne aux mouvements de l'œil. Ce n'est que dans les cas d'exophtalmie extrême, ou s'il y a paralysie du trijumeau, que l'on observe des troubles ulcéreux de la cornée. Le globe et l'exophtalmie sont généralement réductibles. Quelquefois une masse de forme et de volume variables saille dans le sillon orbito-palpébral, surtout vers l'angle supérieur et interne.

Des battements isochrones avec le pouls peuvent être visibles à ce niveau, et on les sent à la palpation. Le thrill, le souffle et les pulsations n'ont pas toujours la même intensité permanente.

Le bourdonnement, un bruit de roulement continuel interdisent souvent le sommeil, et prédisposent le sujet à l'hypocondrie. Si l'on

appuie sur les carotides, les bourdonnements, les souffles, les pulsations et l'exophtalmie s'atténuent.

La mort survient dans la plupart des cas, brusquement, dans un intervalle de quelques semaines à deux ou trois ans, la guérison spontanée n'ayant été observée qu'une dizaine de fois. (Panas.)

Étiologie. — On distingue des cas d'origine traumatique et des cas d'origine spontanée.

Dans la forme spontanée, des douleurs vives et subites, avec sen-

Fig. 78. — État énophtalmique habituel (Sergent).

sation de déchirement, précèdent de quelques jours l'exophtalmie et ses signes typiques. On a signalé, vu la plus grande fréquence chez la femme, l'influence de la grossesse et de l'accouchement, les efforts violents. L'affection est plus fréquente chez les adultes.

Anatomie pathologique (1). — Des lésions diverses peuvent produire l'exophtalmie pulsatile. Dans certains cas, l'anévrysme de l'artère ophtalmique est en cause. Plus fréquemment (Nélaton, Hirschfeld, Leber), la carotide interne était déchirée dans le sinus caverneux (fig. 80), mais dans d'autres autopsies, elle n'était pas lésée.

Des angiomes et sarcomes orbitaires, enfin la dilatation variqueuse de la veine ophtalmique seule ou coexistant avec un anévrysme de la carotide dans le sinus, sont aussi des causes possibles.

(1) Voir les expériences de Vincentis, Travaux de la clin. opht. de Naples, 1891.

Traitement. — Le traitement non opératoire comprend la compression directe sur l'œil et la compression digitale de la carotide; elles ont donné quelquefois des succès et elles sont à essayer simultanément.

En dehors des injections coagulantes, dont on s'abstiendra formellement, l'électrolyse pourrait être essayée comme pour les angiomes

Fig. 79. — Exophtalmie pulsatile (compression des jugulaires) (Sergent).

de l'orbite. En cas d'insuccès on s'adressera à la ligature de la carotide primitive.

D'après le relevé de Panas, il y aurait 12 p. 100 d'insuccès, et dans le cas de récidive, Bock, Williams, ont obtenu des succès par la ligature du côté opposé (1).

SIGNES OCULAIRES DU GOITRE EXOPHTALMIQUE.

Nous ne décrirons ici que la partie ophtalmologique de cette maladie, dont les symptômes ont été seulement coordonnés par Graves et de Basedow. Tout ce qui concerne les phénomènes généraux, l'anatomie pathologique et la pathogénie, est du ressort de la pathologie interne.

1. A consulter : Delens, thèse de Paris, 1870. — Dr Wecker et Landolt, Traité ophtalmologie, t. IV. — Panas, Traité des maladies des yeux, t. II.

L'*exophtalmie* est directe, réductible, mais revenant au même point dès que la pression cesse, presque toujours bilatérale, à un degré inégal, très rarement unilatérale, indéfiniment ou pendant un temps assez long.

Les paupières, très ouvertes, ne se ferment pas complètement

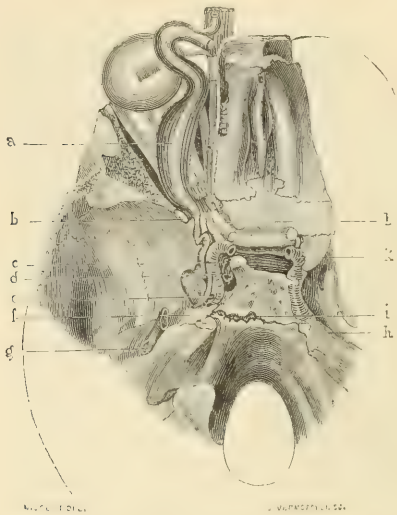

Fig. 80. — Anévrysme artério-veineux de l'orbite, collection Nélaton. — *a*, veine ophtalmique dilatée et flexueuse; *b*, fente sphénoïdale; *c*, apophyse clinoïde postérieure; *d*, orifice du sinus coronaire; *e*, perforation de la carotide interne (la paroi supérieure de l'artère a été incisée pour montrer l'orifice de communication); *f*, esquille pointue du sommet du rocher gauche ayant déterminé la perforation de l'artère; *g*, sinus pétreux supérieur gauche; *h*, esquille du sommet du rocher droit; *i*, fracture transversale du sphénoïde immédiatement au-devant de l'apophyse basilaire; *k*, carotide interne du côté droit; *l*, nerf optique gauche pénétrant dans l'orbite avec l'artère ophtalmique (E. Delens).

pendant le sommeil, et il y a même un certain degré de rétraction de la paupière supérieure (signe de Stelwag).

L'ensemble donne au malade un aspect terrifié. La sécrétion lacrymale paraît moindre qu'à l'état normal.

Si l'on ausculte Snellen, la région orbitaire, il est possible d'entendre un bruit de souffle, comme celui que donne l'auscultation du corps thyroïde. L'ophtalmoscope peut montrer les pouls artériel et veineux. L'emmétropie se transforme quelquefois en myopie, en général peu élevée.

Il existe rarement des *paralysies oculaires* portant sur les divers muscles, séparément ou simultanément (ophtalmoplégie extrinsèque).

De Graefe a montré (signe de Graefe), que le mouvement d'élévation et d'abaissement de l'œil n'entraîne pas forcément dissociation, l'élévation ou l'abaissement de la paupière supérieure.

Rarement les deux yeux ont été successivement perdus, par kératite neuro-paralytique ou lagophtalmique.

Les autres signes cardinaux, tachycardie, goitre, tremblement, accompagnent à un degré variable les signes précédents, mais il peut y avoir des formes frustes. On a pu voir Lamy l'exophtalmie accompagner tardivement un goitre ancien, ou même une tumeur du corps thyroïde.

On évitera l'hydrothérapie, mais on donnera l'arsenic, la teinture de *Veratrum viride*. L'électrisation entraîne de grandes améliorations (Vigouroux). M. Chibret a récemment préconisé l'administration prolongée du salicylate de soude (3 à 4 grammes par jour); l'effet de la thyroïdine est encore à l'étude. Des soins psychiques sont également de rigueur. On ne pratiquerait les interventions chirurgicales (injections, extirpation du corps thyroïde, etc.) (1) qu'après insuccès constaté de la thérapeutique précédente.

ÉNOPHTALMIE.

On sait qu'un certain degré d'énophtalmie permanente se transforme quelquefois au moindre effort en une véritable exophtalmie (Voy. p. 310). Une énophtalmie légère est aussi un des symptômes de la paralysie du grand sympathique cervical et sera facilement reconnue par la ptose palpébrale et le myosis caractéristiques. — Des excès de fatigue, les fièvres graves, le choléra (de Graefe) occasionnent aussi le retrait de l'œil. On a même signalé une énophtalmie périodique (Börström) coexistant avec des névralgies faciales.

Les *traumatismes* sur l'orbite ou sur l'œil donnent rarement de l'énophtalmie (Himly, Falko, Gesner), sans atrophie du globe, qui peut cependant être enfoncé de quatre ou cinq millimètres au delà de sa position primitive. La vision est quelquefois normale; ou bien il y a les lésions musculaires, nerveuses et névro-optiques dues au traumatisme.

On est mal renseigné sur la nature exacte de ce trouble, qui est probablement dû à des troubles trophiques portant sur l'ensemble des systèmes (musculaire, vasculaire et graisseux) dépendant du grand sympathique.

(1) Voy. *Traité de chirurgie clinique*, t. VI, art. Corps thyroïde.

TUMEURS.

Nous diviserons les tumeurs orbitaires en *tumeurs liquides* ou de *consistance molle* et *tumeurs solides* et nous donnerons ensuite un diagnostic général de l'exophtalmie, qu'elle provienne des tumeurs ou des autres affections orbitaires.

I. — TUMEURS LIQUIDES.

Kystes congénitaux. — Les kystes congénitaux de l'orbite se divisent en kystes franchement dermoïdes à contenu mastic et en kystes séreux.

1° Kystes dermoïdes. — Les kystes dermoïdes de l'orbite sont assez fréquents. Ceux de la queue du sourcil ont les mêmes caractères histologiques. On trouvera l'exposé complet des cas publiés dans le *Handbuch* de Graefe et Saemisch et dans le *Traité* de M. Panas. Nous en avons de plus publié trois cas (1), et nous avons eu récemment l'occasion d'en observer un quatrième. Il s'agit en somme d'une lésion qui, à part des cas exceptionnels, est devenue de connaissance banale et courante.

Ces kystes sont presque toujours situés dans la partie antérieure de l'orbite, dans l'angle interne et supérieur, mais ils peuvent siéger sur tous les autres points de l'orifice antérieur de l'orbite, chez des enfants. Chez les sujets âgés, on retrouve à peu près toujours l'existence d'une petite tumeur que le malade portait depuis l'enfance et qui n'a souvent grossi qu'à la puberté.

Ces notions permettent de mettre en doute l'existence de véritables kystes *sébacés* dans l'orbite. Il s'agit au contraire, comme pour tous les kystes dermoïdes, d'une inclusion de l'ectoderme où les adhérences amniotiques peuvent jouer un certain rôle.

Dans la grande majorité des cas, ce sont des tumeurs lisses, de consistance ferme et n'entraînant aucune réaction inflammatoire ; ce n'est que très exceptionnellement que le nerf optique est comprimé et lésé. L'œil est normal et n'a pas de microphtalmie. La peau est en général indépendante, à l'encontre des kystes sébacés. Dans les cas de Wecker et de Spencer Watson, il existait cependant une adhérence à la peau, fistuleuse et veluc dans le second cas. Quelquefois (Rosas, de Lapersonne), les os de l'orbite sont érodés et les sinus voisins envahis ; dans ces cas, la tumeur atteint le volume d'un œuf, alors qu'elle est en général grosse comme une noisette.

La structure est celle des kystes dermoïdes, munis de poils et de glandes cutanées ; mais ces dernières peuvent manquer. On a pu y voir une dent (Barnes) ; dans les cas de Mitvalsky, et celui de Bröer

(1) A. Terson, *Progrès méd.*, 1891.

et Weigert, qui constituait un tératome notamment différent des kystes ordinaires, et peut-être dû à une inclusion fœtale, on trouvait des amas glandulaires de variétés différentes et des noyaux cartilagineux et osseux.

Un fait important est l'existence, dans tous les cas, d'un pédicule fibreux qui, parti de la poche, va adhérer solidement, après un trajet plus ou moins long, au périoste orbitaire.

L'extirpation de la poche, en poursuivant le pédicule, devra être faite sans drainage, lorsque la poche a pu être enlevée intégralement; les résultats en sont généralement parfaits.

2° Kystes séreux. — Les kystes séreux de l'orbite paraissent à peu près toujours d'origine congénitale. L'hygroma de la bourse séreuse du grand oblique (Demarquay) reste encore à établir. La seule variété de kystes séreux qui diffère de celle que nous allons décrire, est la *méningocèle* orbitaire à travers la voûte osseuse, le trou optique ou la fente sphénoïdale.

Les kystes séreux congénitaux typiques se divisent en deux groupes distincts au point de vue clinique. Tantôt l'œil ne s'est pas développé convenablement (kystes avec anophtalmie ou microphtalmie, autres anomalies congénitales), tantôt il est normal.

La tumeur est presque toujours située en bas, et distend la paupière et le cul-de-sac inférieur. Quelquefois le rebord orbitaire est déformé. Dans un quart des cas, à peu près, la lésion est *bilatérale*. Le volume est variable, d'un petit pois à un œuf. Quand l'œil est atteint de lésions, l'anophtalmie, la microphtalmie, diverses variétés de coloboma existent d'un côté ou des deux côtés. La tumeur adhère quelquefois au globe de l'œil, dont elle peut suivre les mouvements.

Les théories faites pour expliquer la production de ces kystes sont assez variées, et la coexistence fréquente de lésions oculaires et d'un pédicule reliant la poche au globe ou au nerf optique, ont fait penser à un kyste produit par une portion de l'œil déviée de son développement naturel, conclusion d'autant plus facile que l'on trouve souvent des éléments rétiniens dans la paroi du kyste comme les examens histologiques de Kundrat, d'Ewetsky, de Czermak, de Lapersonne, l'ont démontré. Il n'est pas impossible qu'il en soit ainsi dans quelques cas. Néanmoins certains de ces kystes étant tapissés d'un épithélium cylindrique stratifié, munis de glandes acineuses (Panas et Vassaux), et situés systématiquement vers l'angle inféro-interne de l'orbite, on est conduit à admettre (Hoyer, Talko, Panas) qu'ils sont nés d'une inclusion de la muqueuse muco-lacrymale ou pituitaire. Le kyste peut gêner le développement de l'œil et entraîner ses malformations concomitantes; d'autre part, l'œil peut quelquefois se développer normalement, ce que n'explique pas la théorie qui assigne aux kystes un point de départ oculaire. Il n'est cependant pas impossible que les deux mécanismes puissent engen-

drer séparément des cas différents. Nous croyons de plus, et Rogman vient de soutenir la même opinion, qu'une inclusion de l'épithélium de la *conjonctive* peut provoquer certains kystes et expliquer ainsi la présence de l'épithélium cylindrique, du liquide séreux et même des glandes acineuses.

Le traitement consistera dans l'ablation de la poche, si l'œil est intact. Dans le cas de microphtalmie, on interviendra si le kyste prend un développement notable (1).

II. — TUMEURS SOLIDES.

Exostoses. — Les travaux les plus importants sur ce sujet, contenant la bibliographie complète des cas, sont ceux de Gruenhoff (2), de Panas (3), de Bornhaupt (4), de Berlin (5), de Mitvalsky et de H. Coppez (6).

Leur siège est généralement supérieur, vu qu'elles naissent le plus souvent de la paroi du sinus frontal.

Il est quelquefois possible de trouver des exostoses dues à la syphilis par exemple, mais, dans la très grande majorité des cas, à part certains faits où le traumatisme paraît avoir joué un rôle, on ne trouve aucune étiologie appréciable, et on doit, avec Virchow, Panas et Mitvalsky, rattacher l'origine des exostoses à une lésion dans la formation des os de l'orbite, en particulier des sinus périorbitaires, au niveau du diploé ou peut-être du périoste, ce qu'expliquerait peut-être que certaines soient plus pédiculisées que les autres.

En général unilatérale, la lésion a pu être bilatérale. Elle peut dépasser le volume d'un œuf : dans des cas exceptionnels, le pédicule étant rompu, elle est mobile.

Au point de vue *anatomo-pathologique*, il s'agit d'ostéomes, ordinairement compacts, éburnés et bosselés, plus rarement spongieux. Les uns, développés dans le sinus, sont recouverts d'une muqueuse garnie de plexus veineux variqueux, ou même de productions polypoïdes et kystiques. Les autres sont recouvertes de périoste normal.

Elles sont ordinairement pendues au plafond de l'orbite et l'on a même soutenu qu'elles étaient toujours pédiculées (Dolbeau) et sans pénétration intracrânienne. Mais il est démontré (Panas) qu'il y a des cas où l'exostose sessile se développe aussi du côté du crâne, formant une masse en chou fleur au contact des méninges : d'autres

(1) A consulter : Lannelongue et Ménard, Traité des anomalies congénitales, Paris 1891, et le Traité de M. Panas, où l'on trouvera une étude histologique des divers cas publiés de kystes séreux congénitaux de l'orbite.

(2) Gruenhoff, Inaug. Diss. Dorpat, 1861.

(3) Panas, *Arch. d'opht.*, 1883.

(4) Bornhaupt, *Arch. fur klin. Chir.*, Bd. XXVI.

(5) Berlin, *Handbuch* de Graefe et Saemisch, art. Orbite.

(6) H. Coppez, *Arch. d'opht.*, 1895.

fois, l'exostose tourne à l'hyperostose et envahit largement les os différents qui composent le rebord orbitaire.

Nous ne parlons que pour mémoire des hypertrophies osseuses acromégalie , qui n'ont aucun point de commun avec les lésions précédentes.

La lenteur d'évolution des exostoses est extrême, et, à part de très rares cas d'infection d'origine nasale qui nécrosent et expulsent l'exostose Lediard , la lésion évolue à froid : on constate une exophtalmie en général inférieure, rarement des lésions de kératite lagophtalmique grave, ou l'engorgement et l'atrophie de la papille.

Les phénomènes cérébraux ou nasaux anosmie, etc. permettant de soupçonner un envahissement sont plus rares encore.

Au point de vue thérapeutique, de nombreux cas de mort par méningite post-opératoire démontrent la nécessité d'une antisepsie rigoureuse pendant l'opération et surtout pendant les jours suivants, où la méninge mise à nu est infectée secondairement. Berlin accusait 38 p. 100 de morts. Un certain nombre de résultats heureux ont cependant été publiés depuis quelques années Badal, Mitvalsky, Coppez , où on a pu réussir, même en mettant à nu la substance cérébrale. Il n'en est pas moins vrai que, dans toute exostose frontale qu'à l'incision on trouvera non pédiculée, une résection *partielle* sera la seule permise ; dans les cas *pédiculés*, il vaut mieux *scier* la base d'implantation que l'arracher, vu les graves dégâts possibles.

Si l'œil était détruit, l'énucléation, sans toucher à l'exostose, serait la seule intervention indiquée Mackensie . La tarsorraphie simple Adamück ne serait admissible que si le malade refusait toute intervention radicale, malgré une exophtalmie prononcée, dangereuse pour l'intégrité de la cornée. On ignore le danger et la fréquence des récidives crâniennes ou orbitaires.

On observe aussi dans l'orbite des *lipomes* et fibro-lipomes généralement encapsulés et quelquefois mobiles, l'*enchondrome*, les *névromes plexiformes* venus de la région palpébrale, pénétrant dans l'orbite dont ils peuvent même quelquefois perforer la paroi. Ces dernières lésions siègent presque toujours dans la région externe et semblent partir souvent du nerf lacrymal. Cependant Panas cite un cas Wherry de névrome de l'oculo-moteur avec exophtalmie. L'extirpation est le traitement de ces diverses variétés de tumeurs bénignes, en conservant l'œil, autant que possible.

Tumeurs malignes. — Les tumeurs du nerf optique sont en réalité, par leur marche et leur thérapeutique, des tumeurs orbitaires et doivent être décrites avec elles.

Ces tumeurs sont *primitives*, *secondaires à des tumeurs oculaires ou orbitaires*, ou enfin *métastatiques*. Dans sa thèse inaugurale, Jocqs a réuni un ensemble de cas qui établissent la description classique

de la maladie (1). Ces tumeurs sont plus fréquentes avant la trentième année. Le traumatisme peut y jouer le rôle qu'il joue quelquefois pour les sarcomes de la choroïde.

Certaines de ces tumeurs peuvent atteindre le volume d'un œuf (fig. 81). La néoplasie naît des gaines ou du tissu même du nerf, et est constituée par toutes les variétés des tumeurs cérébrales et méningitiques, le nerf optique n'étant qu'un pédoncule cérébral. La variété sarcomateuse et myxo-sarcomateuse est la plus fréquente.

Les *symptômes* oculaires consistent en amaurose rapide et lésions papillaires (stase ou atrophie blanche). Très lentement, les signes d'une tumeur orbitaire (exophtalmie, disparition de la mobilité, etc.), s'accusent. On a quelquefois observé un glaucome secondaire. L'exophtalmie est en général plus directe que dans les autres tumeurs orbitaires. La mobilité disparaîtrait aussi plus tard que dans ces dernières. Des propagations intracrâniennes ou des kératites résultant du progrès de l'exophtalmie viennent modifier la physionomie de la maladie. Les tumeurs du nerf optique ne siègent à peu près jamais dans la papille, envahie secondairement par des sarcomes juxtapapillaires, ou par la tuberculose.

Sarcomes. — Le sarcome de l'orbite dépend du périoste et des os ou du tissu conjonctif. Le sarcome, quelquefois compliqué d'ossification, est souvent mélanique comme aux paupières. Exceptionnellement il peut se développer dans l'entonnoir musculaire. La vascularisation très abondante de la tumeur entraîne dans son intérieur des épanchements hématiques et même des pulsations. Chez les enfants, le sarcome est fréquent et d'une malignité exceptionnelle. Le sarcome orbitaire, sur la nature générale duquel on est encore peu fixé (2), peut, comme plusieurs autres tumeurs de l'orbite, subir une amélioration par le fait d'un érysipèle intercurrent. On a signalé souvent de violents traumatismes dans les antécédents des sarcomateux. Le sarcome est le type de la tumeur maligne de l'orbite avec exophtalmie rapide, stase papillaire et récidive presque invariable, à l'exception de rares cas (Combalat), même après le curage de l'orbite.

On observe encore dans l'orbite le fibro-sarcome, l'endothélioma, le lymphome souvent symétrique, le cylindrome, enfin l'épithélioma généralement consécutif, en particulier, à celui des glandes lacrymales et des fosses nasales.

Traitement. — Les tumeurs malignes sont justiciables de l'*exentération totale* de l'orbite. On écarte les paupières avec les releveurs de Desmarres, et on fend d'un coup de ciseaux la commissure externe jusqu'au bord de l'orbite, ce qui permet de renverser les paupières : M. Panas les détache quelquefois en les laissant adhérer à un pédi-

(1) Jocqs, thèse de Paris, 1887.
(2) Voy. Pierre Delbet, *Traité de chir. clin.*, t. I, p. 626.

cule nasal, puis les remet en place, après le curage. On sectionne alors circulairement les culs-de-sac conjonctivaux par une incision au bistouri allant jusqu'au périoste. Dans le plus grand nombre des cas, il est préférable d'énucléer l'œil, en général perdu, comme premier temps de l'opération. On décolle le périoste à la rugine, jusqu'au fond de l'orbite et on serre l'extrémité du pédicule avec une forte pince hémostatique. On retranche alors ce qui est au-devant de la pince. Après avoir fait la toilette complète des os mis à nu et touché au thermocautère les artérioles qui saignent, on enlève la pince et on brûle le pédicule au thermocautère. Les ciseaux compresseurs de Warlomont sont ordinairement inutiles. On bourre ensuite la cavité

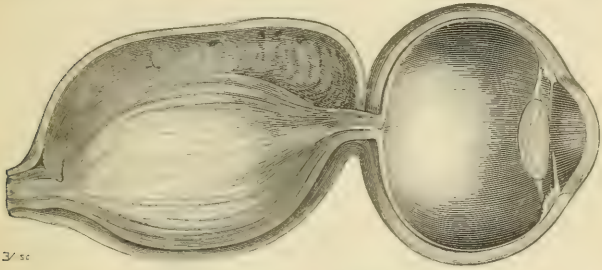

Fig. 81. — Tumeur du nerf optique (Goldzieher).

avec de la gaze iodoformée et on suture la commissure externe divisée.

Dans le cas où l'on voudrait conserver l'œil tout en enlevant une énorme tumeur, on pourra mettre en pratique l'exentération orbitaire avec résection temporaire cunéiforme de la paroi orbitaire externe. (Krönlein.)

S'il s'agit d'une tumeur du nerf optique, il est plus prudent et plus sage de faire une opération complète, au lieu de conserver l'œil (Knapp) [1], qui peut garder avec lui des débris néoplasiques amenant une récidive rapide.

Après l'exentération de l'orbite, on fait (Collins, Salt) la prothèse avec des pièces de forme conique, mais il faut reconnaître que la rétraction des paupières contre l'os qu'elles finissent par tapisser en partie la rend bientôt illusoire.

A côté des opérations, se place le traitement *toxithérapique*, né de la constatation de l'heureuse influence, momentanée du reste, de l'érysipèle sur les tumeurs. On pourra le tenter, quand la tumeur n'est opérable qu'avec de grands dégâts : d'autre part, dans toute tumeur

(1) Thiry, thèse de Nancy, 1891.

orbitaire, l'intervention sera toujours *consécutive* à un traitement mercuriel et ioduré intensif, arsenical, etc. L'ignorance de la nature exacte de certaines tumeurs d'apparence maligne (pseudoplasmes de Panas) doit introduire la plus grande circonspection dans la thérapeutique, quelquefois efficace, en dehors de toute intervention chirurgicale.

DIAGNOSTIC GÉNÉRAL DE L'EXOPHTALMIE ET DES TUMEURS ORBITAIRES.

Il s'agit du problème d'ensemble qui se pose en face de tout malade atteint d'une protrusion de l'œil.

Le *diagnostic différentiel de l'exophtalmie* elle-même ne saurait nous arrêter : un phlegmon de l'œil, une ophtalmie blennorragique, la saillie quelquefois extrême de certains yeux, ne seront pas confondus avec l'exophtalmie vraie.

On pourrait plus facilement méconnaître une légère exophtalmie bilatérale, ou unilatérale au début ; aussi l'exploration et la palpation, unies à l'étude des signes fonctionnels généraux ou locaux concomitants, doivent-elles être toujours très minutieuses dans les cas où l'hésitation est permise. On ne confondra pas avec une exophtalmie l'état d'un l'œil, alors que celui du côté opposé est en énophtalmie.

Aucun instrument n'est réellement pratique pour ce diagnostic précoce : c'est par l'étude des petits signes physiques, de la mobilité, de la consistance des tissus périoculaires, du larmoiement qui peut déjà exister en relation avec une exagération peu apparente de la fente palpébrale, qu'il faudra tâcher de former sa conviction.

Une fois l'exophtalmie indiscutable, il faut noter avec soin : d'abord, *en quel point de l'orbite* paraît siéger l'obstacle et dans *quel sens exact se produit l'exophtalmie*, qui est presque toujours en sens opposé à l'obstacle ; voir si l'exophtalmie est *double* ou *unilatérale*, si elle est *traumatique* ou *spontanée*, si elle est *réductible* ou *irréductible* en tout ou en partie, faire l'étude clinique complète de l'*état fonctionnel de l'œil* et des *phénomènes concomitants* du côté du système *nerveux* et *circulatoire*, des *organes des sens*, avec examen soigné des *fosses nasales*, des *conduits auditifs*, de la *bouche*, des *dents* et du *pharynx*.

Du côté des *troubles subjectifs de l'œil*, il faudra noter l'état de la réfraction, surtout quand les malades accusent de ce côté une modification récente et survenue rapidement.

Pour classer les *troubles objectifs*, on passera en revue l'*état de la conjonctive* (chémosis séreux ou inflammatoire, ecchymoses), les *fonctions des muscles*, pour savoir si la gêne dans les mouvements de l'œil provient, soit d'une parésie musculaire, soit du gonflement inflammatoire ou néoplasique qui repousse l'œil et l'enchâsse : on notera la présence ou l'absence du signe de Graefe. On examinera

la *sensibilité de la cornée*, pierre de touche de l'état du trijumeau dans ses filets oculaires, l'*état de la pupille* (inégalité, mydriase, myosis, signe d'Argyll-Robertson); enfin on pratiquera un rigoureux *examen ophtalmoscopique*, qui permettra de constater tantôt un état œdémateux de la papille dû à la compression du nerf, tantôt des hémorragies dans la rétine et même dans le corps vitré, tantôt une atrophie blanche du nerf optique. Même dans le cas de tumeur il est possible de voir se produire d'emblée une atrophie simple du nerf optique.

On passe ensuite en revue, au point de vue fonctionnel comme au point de vue des altérations organiques, les fosses nasales et surtout *leurs dépendances périorbitaires* (sinus frontal, sinus maxillaire, sinus sphénoïdal), la cavité *buccale* avec examen des dents de la mâchoire inférieure et de la mâchoire supérieure, enfin les *oreilles* pour voir s'il n'y a pas de suppuration chronique : on notera ensuite l'état général, l'état du cœur, du corps thyroïde, des autres organes, à cause des *métastases* possibles.

Pour procéder d'une façon qui permette de trouver dans l'interrogatoire du malade et dans l'évolution du symptôme la vraie cause de la maladie, nous attacherons la plus grande importance à l'existence antérieure d'un *traumatisme* céphalique. Un grand nombre de cas d'exophtalmie de cette origine se juxtaposent dès lors d'eux-mêmes.

Dans le cas d'un traumatisme *orbitaire*, on pensera à l'enclavement d'un fragment osseux détaché, ou d'un volumineux corps étranger, pouvant séjourner pendant des mois et des années, alors que le malade et le chirurgien croient à son absence, malgré une histoire clinique soigneusement fouillée. C'est sur la persistance des phénomènes inflammatoires que se fonderont le diagnostic et la nécessité de l'intervention. Quand il s'agit de projectiles, de balles par exemple, entraînant des accidents, l'intervention exploratrice pourra s'aider de l'*explorateur-extracteur électrique*, qui, résonnant dès que ses pointes touchent le plomb, permettra de ne pas confondre avec une esquille détachée.

Quand le traumatisme a été surtout *crânien* et que la fracture du crâne a entraîné une exophtalmie qui peut être double, ce sont en général des hématomes de l'orbite qui la produisent, à moins de thrombose et de caillots dans la veine ophtalmique et les sinus veineux de la base.

Le traumatisme peut déterminer une exophtalmie *pulsatile* : il s'agit alors presque toujours d'une rupture de la carotide interne dans le sinus caverneux. On basera le diagnostic sur le chémosis, la réductibilité partielle, les souffles, la vibration fréquemment perceptible et diminuant avec la compression momentanée de la carotide.

D'autres fois, il s'agit de mécanismes bien différents. Les efforts, les quintes de toux, ont pu déterminer des hématomes orbitaires sans

gravité. L'action de se moucher violemment occasionne des exophtalmies traumatiques *emphysémateuses*, par pénétration de l'air dans une fissure du sac lacrymal donnant dans l'orbite.

Cet antécédent dominant du traumatisme nous semble nettement classer les diverses éventualités précédentes, qu'elle sépare complètement des autres. Il nous reste à présent une masse compacte de variétés exophtalmiques où semblent se heurter les formes les plus diverses. Procédant comme nous le ferions en face d'un malade, après avoir *définitivement éliminé le traumatisme*, nous nous demanderons à présent si l'exophtalmie spontanée appartient à une forme *inflammatoire*, ou si elle n'a rien de commun avec une origine *inflammatoire*.

Dans le second cas, on doit tâcher de découvrir s'il y a ou non une *tumeur de l'orbite*.

L'*exophtalmie ne s'accompagne d'aucun signe inflammatoire* et il n'y a pas de *tumeur sensible*. L'examen du cœur et du corps thyroïde nous fera retrouver le goitre exophtalmique, dans bien des cas d'exophtalmies à peine accentuées, même unilatérales et, par conséquent, atypiques. Le même examen éliminera les exophtalmies survenant quelquefois chez les cardiaques et les chlorotiques.

On a pu voir se développer chez les enfants des *hématomes spontanés* de l'orbite dont la rapidité de l'évolution aidera le diagnostic.

Une dernière variété d'exophtalmie sans inflammation et sans tumeur apparente, est constituée par l'*exophtalmie alternante* (Voy. p. 311) facile à reconnaître. On ne confondra pas les *bourrelets graisseux* sous-palpébraux des sujets âgés avec des tumeurs orbitaires, bien qu'on les ait traités aussi par l'ablation (De Wecker).

Quand on aura constaté une *tumeur orbitaire*, il faudra se rappeler la présence, même sur des adultes, de *kystes congénitaux de l'orbite*, siégeant en dedans et en haut, en dedans et en bas, en bas et en dehors : ils ne déterminent que des accidents très lents ; leur consistance, leur forme arrondie, leur siège les distinguent nettement. Quelquefois on pourra en venir à la ponction exploratrice avec la seringue aseptisée, mais elle ne donnera de résultats que s'il s'agit de kystes *séro-muqueux* siégeant surtout en bas et en dedans.

Les *kystes hydatiques* de l'orbite viennent presque toujours bomber sous la conjonctive, entraînant fréquemment, par leur accroissement rapide, une compression du nerf optique avec stase papillaire. Là aussi la ponction donnant le liquide classique est indiquée. Dans quelques cas de kystes situés très profondément, le diagnostic peut rester en suspens : on est obligé d'attendre, intrigué par des phénomènes isolés (ophtalmoplégies (Meyer), papillites), et l'hydatide devient peu à peu accessible sous la conjonctive. Nous avons insisté sur les caractères distinctifs avec les *cysticerques* (Voy. p. 306).

Quand l'exophtalmie coexistant avec une masse remplissant l'orbite est *pulsatile*, dans les cas spontanés, la *dilatation variqueuse* des veines ophtalmiques et l'*anévrysme artériel* sont les causes les plus fréquentes.

Les *angiomes enkystés* ont la consistance d'une tumeur solide et on ne les diagnostique souvent qu'au cours de l'opération.

Quand il y a les signes d'*une tumeur solide* située *sur les bords et les parois de l'orbite*, ce sont presque toujours des *sarcomes* que leur développement rapide chez des enfants ou des sujets jeunes, l'enchâssement et le refoulement prompts du globe de l'œil, l'apparition prématurée de la papillite feront reconnaître. Quand les tumeurs prennent naissance en dehors et en haut, on a presque toujours affaire à des cancers épithéliaux de la *glande lacrymale*. On peut confondre ces diverses affections avec des néoplasies et des *ostéopériostites syphilitiques*, quand la tumeur est encore très localisée, d'où le soin extrême qu'il faut employer à rechercher les antécédents de syphilis, à retrouver un reste de cicatrice spéciale, à mettre en œuvre un traitement mercuriel ou ioduré intensif, nécessaire pour le diagnostic et qui, même en l'absence de syphilis, pourra quelquefois faire fondre d'énormes néoplasies orbitaires (pseudoplasmes) d'origine infectieuse inconnue.

La consistance de la tumeur située en haut, entraînant une exophtalmie lente, s'accroissant pendant plusieurs années, permettra de supposer une *exostose* partie du sinus frontal.

Dans ces divers cas, l'*acupuncture avec une aiguille stérilisée* (ou la ponction avec l'aiguille de Pravaz), pratiquée absolument comme dans la recherche des calculs des reins, sera indiquée quand on soupçonne une tumeur osseuse.

L'exploration des sinus périorbitaires et des fosses nasales sera, dans les cas de tumeurs latérales, toujours faite avec le plus grand soin, pour savoir si la tumeur est primitive ou secondaire (polypes naso-pharyngiens, etc.).

Les tumeurs *situées au contraire en arrière de l'œil* constitueront un diagnostic de simple probabilité. Les *tumeurs du nerf optique* entraînent une exophtalmie plus directe, malgré les exceptions à cette règle : leurs autres signes, même ophtalmoscopiques, ne sont pas caractéristiques et, comme bien d'autres tumeurs, elles ne seront reconnues que par l'intervention à la fois *exploratrice* et *curative* (cas de Nüel : dégénérescence hyaline des muscles simulant des tumeurs). Voy. p. 277.

Les tumeurs *mobiles* sont surtout des fibromes, rarement des exostoses : on ne les confondra pas avec une *luxation de la glande lacrymale*.

Il nous reste à étudier les *tumeurs symétriques des deux orbites*. Ces tumeurs, pouvant se développer à tout âge, sont presque toujours

des *lymphomes* orbitaires (Gayet) : on fera avec soin l'examen général du malade ; dans un cas que nous avons étudié récemment, la lymphadénie orbitaire s'accompagnait d'autres tumeurs siégeant au niveau du cuir chevelu, sur la poitrine et dans d'autres régions du corps. On pratiquera toujours la numération des globules blancs, étant donné l'état leucocythémique fréquent et l'accroissement de volume de la rate, qu'il faudra rechercher.

Nous arrivons à l'exophtalmie caractérisée par des symptômes *inflammatoires*. A son plus haut point, généralisée à toute l'orbite, elle constituera le *phlegmon* dont on retrouvera assez vite les origines de voisinage (affection des sinus osseux, suppuration des voies lacrymales, etc.), ou les origines générales (maladies infectieuses, pyohémie, fièvres éruptives).

Un moindre degré d'acuité dans les symptômes permettra de reconnaître la simple *phlébite orbitaire primitive* (anthrax des lèvres, érysipèle), qui peut tourner au phlegmon. Dans un certain nombre de cas, on remarque des phénomènes cérébraux accentués ; lorsque l'exophtalmie est *double*, il s'agit de phlébites orbitaires *secondaires* à des infections des sinus de la dure-mère. Il faut se rappeler que la phlébite orbitaire primitive, d'abord unilatérale, peut devenir bilatérale par pénétration des microbes dans le sinus circulaire et phlébite orbitaire secondaire, et, d'autre part, que, dans des cas exceptionnels, la phlébite orbitaire secondaire a pu rester unilatérale.

L'*empyème des sinus périorbitaires* donnera de l'exophtalmie opposée à la lésion primitive, avec *ostéopériostite chronique* ; c'est cependant quelquefois sur la douleur localisée, sur les sécrétions purulentes évacuées par le nez d'une façon intermittente, sur les antécédents du malade qu'on fondera le diagnostic de sinusite et de polysinusite.

La *ténonite* s'accompagne d'une légère exophtalmie ; la très grande diminution dans la mobilité de l'œil, la vive injection de la conjonctive bulbaire sans lésions visuelles, les douleurs bien plus modérées que dans le phlegmon, la présence très fréquente du rhumatisme dans les antécédents personnels et héréditaires, la brusquerie dans l'apparition de la maladie, l'absence de graves phénomènes généraux, permettent de la reconnaître.

Les lésions osseuses envahissantes feront penser à l'*actinomycose* qui nécessite l'examen microscopique.

En général, la ponction exploratrice aseptique, pratiquée avec une aiguille aspiratrice, est permise, quand on percevra une tumeur ne s'accompagnant d'aucun battement ou souffle appréciable ; elle sera pratiquée au point le plus saillant, en évitant l'emplacement, facile à préciser, des muscles droits.

MALADIES DES OREILLES

PAR

ANDRÉ CASTEX

Chargé du cours de laryngologie, rhinologie et otologie
à la Faculté de médecine de Paris.

L'otiatrie a réalisé, dans ces dernières années, d'importants progrès en entrant dans la voie chirurgicale. Je m'attacherai donc surtout à décrire les divers procédés opératoires qui sont appliqués à l'oreille moyenne et à l'apophyse mastoïde mobilisation des osselets, trépanations diverses, opérations de Schwartze, Kessel, Stacke, etc. , sans négliger les divers moyens de diagnostic qui nous permettent de poser les indications nettes de l'intervention opératoire.

Après quelques pages consacrées aux divers procédés d'*exploration des oreilles externe, moyenne et interne*, vient l'exposé des divers cas morbides en procédant, autant que possible, de l'extérieur vers les parties profondes. Ce seront, avant tout, les diverses *malformations*, puis les *maladies du pavillon*, de l'*oreille externe* inflammations, corps étrangers, bouchons de cérumen, otomycoses, etc. . Les *affections de la membrane tympanique* forment un chapitre distinct en raison d'une plus méthodique description. Viennent ensuite les *maladies de l'oreille moyenne* tympanites aiguës, simple ou suppurée, tympanites chroniques, simple ou sclérose . L'importance des *complications des otites moyennes* et des *suppurations de l'attique* m'a décidé à leur consacrer un chapitre particulier ; puis viennent les *maladies de la trompe d'Eustache* et les *maladies de l'apophyse mastoïde* avec les *trépanations*. J'envisage enfin les *affections de l'oreille interne*, auxquelles se trouvent naturellement rattachées les *névropathies* et *surdités*, je termine par l'étude des *traumatismes* qui peuvent exercer leur influence immédiate et consécutive sur les diverses parties de l'appareil auditif.

Historique. — Je signalerai simplement les progrès de l'otologie dans la période contemporaine.

Les anatomistes illustres du XVIe siècle, Fallope, Vésale, Eustachi, Ingrassias avaient approfondi beaucoup l'anatomie de l'appareil auditif.

En 1683, Duverney publie son excellent Traité où il réfute l'idée, acceptée jusqu'alors, que le pus de l'otorrhée procède du cerveau. Avec lui, Le Cat et Boerhaave admirent qu'il existe dans le labyrinthe un grand nombre de cordes, dont quelques-unes vibrent à l'unisson avec les divers sons de l'échelle diatonique.

Paraît ensuite l'important Traité de Valsalva (1704), où se trouve, entre autres notions utiles, l'idée de pratiquer l'effort, tout en fermant nez et lèvres, pour que l'air pénètre dans les trompes (expérience de Valsalva). Viennent après quelques recherches anatomo-pathologiques dues à Vieussens, Willis, Hoffmann, etc.

En 1727, Guyot imagina d'introduire, par la bouche, un tube coudé dans la trompe d'Eustache pour en chasser « l'excrément de la lymphe, cause de surdité ». La technique du cathétérisme fut ultérieurement perfectionnée par l'Anglais Cleland, par Deleau, Itard et Kramer, qui firent adopter la voie nasale.

Avec J.-L. Petit, en 1724, nous voyons apparaître la trépanation mastoïdienne, mais on l'abandonna à la suite de la mort de Berger, médecin de la cour de Danemark, qui succomba par ouverture de la cavité crânienne.

Cheselden eut l'idée d'essayer de l'ouverture de la membrane tympanique contre la surdité chez un condamné à mort qui ensuite eût été gracié comme compensation, mais il dut y renoncer devant une désapprobation générale. Astley Cooper l'inaugura en 1800.

En 1842, Itard, médecin de l'Institution des sourds-muets à Paris, fait paraître un important traité (1) à dater duquel l'otologie devient rationnelle et se débarrasse des moyens empiriques qui arrêtaient son développement scientifique.

De nos jours les recherches anatomo-pathologiques et l'observation sévère des symptômes ont fait avancer beaucoup l'otiatrique. L'honneur en revient surtout : en France, à Itard, Deleau, Duplay, Tillaux, Terrier, Triquet, Bonnafont; à des spécialistes autorisés, Ménière, Ladreit de la Charrière, Gellé et autres; nous pouvons citer en Allemagne Lincke, Kramer, Schwartze, Politzer, Gruber, Moos, Urbantschitsch; en Angleterre Wilde, Toynbee (2).

(1) Itard, Traité des maladies de l'oreille et de l'audition, 2e éd. Paris, 1842.

(2) Duplay, Examen des travaux récents sur l'anatomie, la physiologie et la pathologie de l'oreille (*Arch. gén. de méd.*, 1863, II, p. 327, 576 sur quelques recherches nouvelles en otiatrique (*Arch. gén. de méd.*, 1866, II, p. 337, 723 et 1867, I, p. 460). — Roosa, Treatise on the Diseases of the Ear. New-York, 1880. — Urbantschitsch, Traité des maladies des oreilles, trad. franç. par Calmettes. Paris, 1881. — De Rossi, Le malattie dell'orrechio. Napoli, 1884. — Miot et Barratoux, Traité théorique et pratique des maladies des oreilles. Paris, 1884. — Politzer, Traité des maladies des oreilles, trad. franç. par A. Joly. Paris, 1884. — Gellé, Précis des maladies des oreilles. Paris, 1885. — Hartmann, Les maladies de l'oreille, trad. franç. par Potiquet. Paris, 1890. — U. Pritchard, Diseases of the Ear. London, 1896.

EXAMEN DE L'OREILLE.

Pour que l'examen d'une oreille soit complet, il doit successivement porter sur les trois parties principales de l'appareil : oreille externe, oreille moyenne, oreille interne. Le mode d'exploration varie pour chacune d'elles.

I. — EXAMEN DE L'OREILLE EXTERNE.

C'est sur le conduit auditif qu'ont été faites les premières investigations ; un examen sommaire est possible en tirant en haut et en arrière le pavillon de l'oreille pour redresser le conduit et en regardant directement avec la simple lumière du jour. Mais aujourd'hui la plupart des auristes pratiquent l'exploration à l'aide du réflecteur frontal et avec le spéculum de Toynbee plus ou moins modifié (fig. 82). On le fait en caoutchouc durci, mais il faut le préférer en métal pour la plus facile désinfection. Le spéculum en argent a l'avantage d'éclairer plus vivement le fond du conduit quand on y fait pénétrer un faisceau lumineux émanant d'une lampe à gaz ou d'une lampe électrique. On s'éclaire parfaitement avec la lumière solaire lorsqu'elle se présente. Il est, en ce cas, nécessaire de recourir à un miroir réflecteur plan. Le spéculum cylindro-conique doit réaliser plusieurs conditions pour servir utilement à l'examen; il doit être relativement long (de 4 à 5 centimètres), et présenter une coupe aplatie d'avant en arrière au niveau de son bec. Cette forme se heurte moins aux diverses saillies, en s'enfonçant dans le conduit. Il faut encore, détail important, que la bordure du bec de l'instrument soit légèrement inclinée vers son axe; à cette condition, le spéculum n'éraflе pas la peau du conduit et a plus de chances de glisser entre les couches de cérumen qui se sont déposées sur les parois du conduit et qu'il refoulerait devant lui, faute d'avoir sa petite circonférence renversée en dedans. La forme de l'oreille externe variant beaucoup suivant les personnes, il est utile de posséder divers modèles de spéculums : larges et étroits, ovalaires et cylindriques, courts et longs.

Fig. 82. — Spéculum de Toynbee.

L'instrument doit être maintenu dans le conduit avec le pouce et l'index gauches qui s'appliquent sur sa base évasée. Le médius et l'annulaire de la même main peuvent en même temps saisir le pavillon de l'oreille et le tirer en haut et en arrière pour redresser le conduit. La main droite embrasse alors légèrement la nuque du ma-

lade ou s'appuie sur sa tempe pour donner à la tête cette attitude inclinée en avant et vers le côté opposé qui facilite au regard la vue de la membrane tympanique, ou encore pour lui donner les diverses inclinaisons requises, afin que les différentes parties de la membrane soient successivement explorées. Quelques auristes interposent une lentille biconvexe, tenue de la main droite, entre leur œil et le spéculum pour agrandir l'image. On construit des réflecteurs à manche et des réflecteurs à bandeau (fig. 83). Ceux-ci, portés par la tête et laissant libres les deux mains, sont généralement préférés. Urbantschitsch a justement fait remarquer que les hypermétropes ne peuvent voir nettement avec le réflecteur à distance locale fixe sans y adapter une lentille biconvexe.

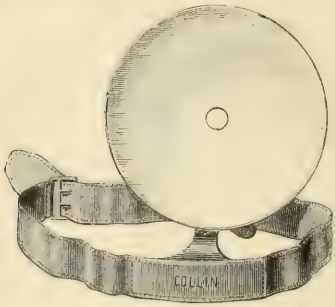

Fig. 83. — Réflecteur frontal.

Il existe un modèle de réflecteur frontal supporté par un arc métallique antéro-postérieur à ressort ; sans doute il serre moins la tête que le ruban horizontalement placé, mais, par contre, il tient moins bien en place.

L'examen de l'oreille externe peut se faire aussi avec le spéculum de Brunton (fig. 84). Il est moins pratique que celui de Toynbee, mais, comme il renferme une lentille grossissante, il amplifie l'image de la membrane et sert ainsi utilement au diagnostic; il ne permet pas l'introduction d'instruments (stylets ou pinces) dans le conduit, pendant que le regard explore. L'ouverture latérale qu'on y a disposée dans ce but est le plus souvent insuffisante. Par là s'explique la préférence accordée à celui de Toynbee par l'ensemble des médecins auristes. Pour utiliser le Brunton sans faire mal au malade, il faut d'abord l'introduire suivant une direction oblique en haut et en avant tout en guettant sur le visage du patient le moindre indice de douleur. Dans un deuxième temps, on éclaire l'instrument en tournant son entonnoir vers le foyer lumineux utilisé (lampes diverses). Dans un troisième et dernier temps, on applique l'œil sur l'oculaire pour l'examen. Au moyen d'une vis de rappel, cet oculaire peut avancer ou reculer pour s'adapter aux différentes visions. Je ne puis que mentionner les otoscopes moins usités de Bonnafont, Voltolini, Garrigou-Désarènes.

En introduisant un spéculum, il faut avoir présents à l'esprit la profondeur du conduit auditif et ses diverses inflexions. En moyenne,

d'après Tillaux, la profondeur de l'oreille externe est de deux centimètres et demi (25mm). Deux reliefs seulement sont importants à connaître, pour les éviter. Le premier situé à l'entrée et en arrière, formé par la moitié postérieure de la conque peut assez aisément être refoulé en appuyant dessus avec le spéculum ; le deuxième, plus profondément placé et sur la paroi antérieure du conduit, porte le nom de bourrelet. Tant que le bec du spéculum ne l'a pas contourné, le regard n'embrasse pas l'ensemble de la membrane tympa-

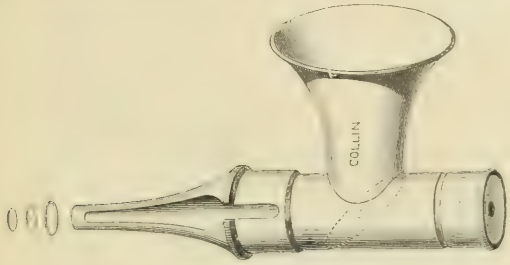

Fig. 84. — Spéculum de Brunton.

nique. L'axe horizontal du conduit dessine en somme un Z. Il est bon de chauffer un peu le spéculum avant de l'introduire. Le contact du métal froid est très désagréable pour quelques malades.

L'introduction du spéculum doit être prudente chez l'enfant, dont le conduit auditif est relativement court (S. Duplay). Ne pas oublier que la membrane est inclinée en bas et en dehors de manière à faire avec la paroi supérieure du conduit auditif externe un angle d'environ 140°. C'est donc surtout en haut qu'on est exposé à la blesser.

Quand le Toynbee est bien mis en place et le faisceau lumineux envoyé dans son axe, on aperçoit la membrane du tympan dont je rappellerai les détails principaux.

Elle se montre, à l'état normal, nacrée ou gris perle, translucide mais non pas transparente. Le détail le plus apparent, celui que les débutants doivent chercher à reconnaître dès l'abord, est le relief du manche du marteau. Il occupe la moitié supérieure de la membrane, et descend obliquement en arrière et en dedans. Son extrémité supérieure porte une petite saillie blanchâtre, comparable à une petite pustule (apophyse externe, courte apophyse du marteau), tandis que son extrémité inférieure s'élargit et s'aplatit pour former la *spatule*. Le centre de la membrane porte le nom d'ombilic (*umbo*). Le sommet du triangle lumineux se place au niveau de l'ombilic, tandis que sa base s'approche plus ou moins de la périphérie ou cercle tympanal. La forme du triangle lumineux varie considéra-

blement suivant les sujets, à ce point qu'on n'est pas autorisé à lui attribuer une signification précise. On peut dire, pourtant en thèse générale, que plus il est étroit et plus la membrane est déprimée vers la caisse.

De l'apophyse externe ou courte apophyse du manche partent, en haut de la membrane, deux replis, l'un pli antérieur, l'autre pli postérieur, qui circonscrivent avec la circonférence de la membrane un petit triangle curviligne (*membrane de Shrapnell, membrana flaccida*). Dans cette partie de la membrane, la couche moyenne conjonctive fait défaut, d'où sa flaccidité. Tout le reste de la membrane constitue la membrane tendue (*membrana tensa*). C'est au niveau de la membrane de Shrapnell que se montrent les perforations dans les suppurations de l'attique (1). A travers des membranes particulièrement translucides, on peut apercevoir en haut une ligne grisâtre arciforme, la corde du tympan; en arrière du manche, la longue branche descendante de l'enclume, parfois même l'étrier. Pour la facilité des descriptions, on est convenu de diviser la membrane tympanique en quatre quarts de cercle séparés par une ligne horizontale et une ligne verticale : quarts antéro-supérieur, antéro-inférieur, postéro-supérieur, postéro-inférieur.

La membrane tympanique offre certaines particularités sémiologiques, qu'il y a lieu de signaler déjà.

1° Son *enfoncement* vers la paroi profonde du tympan est plus ou moins marqué, selon les adhérences ou le degré de rétraction du muscle tenseur de la membrane (2). Cette enfonçure est surtout indiquée par la position qu'a prise le manche du marteau. Plus son extrémité inférieure ou spatule se porte en haut et en arrière, plus la membrane se rapproche de la paroi profonde de la caisse. Dans le degré maximum de cette rétraction, on voit le manche du marteau presque horizontalement placé se présenter en raccourci, tandis que son apophyse externe proémine comme si elle avait traversé la membrane. Il arrive encore que la zone périphérique de la membrane résiste à l'enfonçure; une brisure circulaire, sur laquelle Politzer a justement appelé l'attention, se produit en ce cas.

2° Les *altérations*. Celle qu'on constate le plus souvent est la transformation scléreuse qui se reconnaît à son opacité et à sa coloration d'un blanc grisâtre. Elle coïncide habituellement avec la rétraction en dedans et en arrière du manche du marteau. Plus rarement s'observent les altérations graisseuse ou calcaire, qui se révèlent par une tache jaune ou blanche en forme de croissant, dont la concavité regarde le centre de la membrane ou par un semis rappelant les cultures bactériologiques sur l'agar-agar. Ces diverses transforma-

1 Ruggiu, Des perforations de la membrane de Shrapnell, thèse de Paris, 1893.
2 *N. B.* Me conformant au langage usuel en otologie je désignerai sous le simple nom de *membrane* la membrane du tympan.

tions n'indiquent pas forcément l'invalidité de l'oreille. Elles peuvent se concilier avec une ouïe relativement bonne, pourvu que la caisse et le labyrinthe soient à peu près intacts.

3° La *coloration*. Normalement la membrane est de couleur gris perle, mais elle devient d'un vert bouteille quand un épanchement séreux s'est accumulé au-dessous d'elle, ou d'un jaune pâle, si du pus s'y est produit. Le plus souvent, en ce cas, une voussure se soulève dans le quart postéro-supérieur de la membrane parce qu'il est le plus élastique.

4° Les *perforations*. On les trouve le plus habituellement sur le quart ou quadrant antéro-inférieur de la membrane tympanique. Leur forme varie (rondes, ovalaires, réniformes, etc.). La perforation est-

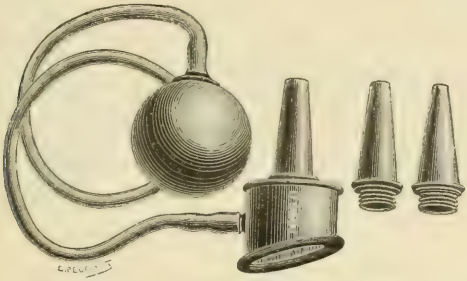

Fig. 85. — Spéculum pneumatique de Siegle.

elle petite, le faisceau lumineux envoyé dans l'oreille par l'observateur ne parvient pas à éclairer la cavité tympanique, et la perte de substance se détache en noir. Si au contraire elle est plus large, la caisse peut être éclairée et montrer sa paroi interne. C'est souvent alors sur le promontoire que tombe le regard. Quand la perforation est récente, elle est dissimulée sous la suppuration de la tympanite qui l'a produite, mais son existence peut être soupçonnée aux secousses isochrones au pouls que subit la surface du dépôt purulent. Sur cette surface existe un reflet lumineux, d'où la dénomination de *reflet pulsatile* pour désigner ce phénomène caractéristique. Il est produit par l'ébranlement qui se transmet à travers la perforation, du pus de l'oreille moyenne à celui de l'oreille externe, quand agit la diastole des artérioles pariétales.

5° La *consistance*. L'examen avec un petit stylet coudé et boutonné la fait connaître. Est-elle très dure? On pensera que la membrane s'est retirée jusqu'au contact du promontoire, ou qu'elle a subi la dégénérescence calcaire. La différenciation est d'ailleurs aisée.

6° Enfin la *mobilité*. Le spéculum pneumatique de Siegle (fig. 85) sert à l'apprécier. L'instrument ayant pénétré à frottement dans le

conduit auditif, on comprime la boule de caoutchouc. Le regard peut suivre alors les incursions de la membrane en se fixant de préférence sur le manche du marteau et le triangle lumineux.

L'examen de l'oreille externe doit être complété par l'emploi du



Fig. 86. — Stylet coudé à plaque.

stylet coudé, boutonné à son extrémité libre (fig. 86). Sous le contrôle de la vue, il apprécie la consistance de la membrane, l'existence des caries, etc.

Nous devons à Gellé un endotoscope pour enregistrer les pulsations de la membrane tympanique.

II. — EXAMEN DE L'OREILLE MOYENNE.

Le moyen le plus généralement adopté pour savoir en quel état se trouve l'oreille moyenne, est le cathétérisme de la trompe d'Eustache. Il nous aide en effet à savoir, par les insufflations d'air, si la caisse est ou non aérable, si la trompe d'Eustache est ou non perméable, et quel est l'état, sec ou humide, de ses parois.

Il est néanmoins trois procédés plus simples pour aérer la trompe en même temps que la caisse; ce sont les procédés de Valsalva, de Politzer et de Toynbee.

Procédé de Valsalva. — Les narines et la bouche étant solidement obturées, le sujet fait un violent effort d'expiration, l'air expiré entre alors dans les trompes sous l'effort de la pression qu'il subit. On a très bien ainsi la sensation que les membranes tympaniques sont refoulées en dehors.

Procédé de Politzer. — Le sujet, après avoir mis dans sa bouche une gorgée de liquide, introduit dans une de ses narines l'embout de la poire de poche à insufflation de Politzer (fig. 87). L'autre narine est bouchée par ses doigts gauches. La main droite tenant horizontalement la poire avec le pouce sur l'orifice, la vide au moment précis où le malade déglutit, lèvres closes, car en même temps les trompes d'Eustache s'entr'ouvrent.

Procédé de Toynbee. — Il a pour but de faire circuler l'air dans la

trompe, de la caisse vers le naso-pharynx. Pour l'employer, on ferme les lèvres et les narines, celles-ci entre le pouce et l'index de la main droite, puis on fait un mouvement de déglutition. A ce moment l'air se trouvant raréfié dans le naso-pharynx, celui qui est contenu dans la trompe et la caisse se trouve attiré vers le haut pharynx, et circule ainsi de l'oreille vers l'arrière-nez.

Cathétérisme. — La voie buccale, qu'avait proposée Guyot dès 1724, n'a pas été consacrée par l'usage. Itard et Deleau firent justement adopter la voie nasale. C'est la sonde d'Itard (fig. 88) qui sert à ce cathétérisme.

On fait des sondes en caoutchouc durci (ébonite) ou en métal (maillechort, argent). Nous donnons la préférence aux sondes métalliques, car si les premières sont moins dures pour les

Fig. 87. — Insufflateur de Politzer.

Fig. 88. — Sonde d'Itard.

muqueuses, elles peuvent par contre se briser plus facilement, et sont d'une stérilisation moins commode.

Politzer recommande les sondes d'Itard à extrémité ovalaire.

Plusieurs procédés peuvent être employés, qu'on désigne souvent par le nom des auristes qui les ont inventés ou conseillés, mais nous croyons préférable l'emploi de la dénomination *anatomique* d'après les points de repère qui jalonnent leur marche. On pourra mieux, de la sorte, savoir de quel procédé l'on parle.

Quelques notions d'anatomie topographique sont utiles à rappeler :

L'orifice pharyngien de la trompe est à 7 centimètres et demi en arrière de la partie profonde de la narine.

Il est à un demi-centimètre de l'extrémité postérieure du cornet inférieur; il est à un centimètre et demi en avant de la paroi postérieure du pharynx; il est à un centimètre au-dessus du plan du plancher des fosses nasales; à partir de cet orifice, la trompe monte à 40° en se dirigeant en arrière (fig. 89).

1° *Procédé du pharynx* (Politzer). — Très employé par l'école de Vienne, il consiste à enfoncer le cathéter, bec en bas, en suivant le plancher de la fosse nasale, jusqu'au contact de la paroi pharyngée postérieure (premier temps). Le contact une fois bien éprouvé, on fait pivoter un peu en dehors le bec de la sonde pour qu'il accroche le bour-

relet tubaire tandis qu'on la retire d'un centimètre en avant approximativement (deuxième temps). Ce ressaut bien senti, on relève d'un quart de cercle le bec de l'instrument pour entrer dans l'orifice de la trompe (troisième temps). On est sûr d'y avoir pénétré si la sonde résiste aux petites poussées qu'on cherche à lui imprimer d'avant en arrière ou d'arrière en avant et surtout si son bec ne peut être tourné vers le haut du naso-pharynx, retenu qu'il est dans l'orifice eustachien. Ce procédé est des plus sûrs, encore qu'entre les mains des débutants il irrite assez la muqueuse.

2° *Procédé du voile du palais* (Kramer, Krause, Tillaux). — La sonde est conduite, bec en bas, le long du plancher nasal jusqu'à ce

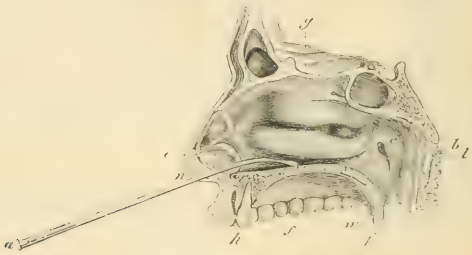

Fig. 89. — Coupe antéro-postérieure médiane des fosses nasales et du pharynx vue de la paroi externe des cavités. — *a*, sonde ou cathéter montrant le plancher des fosses nasales, et le sillon horizontal formé sous le cornet par la rencontre du plancher et de la paroi externe des fosses nasales; — *b*, orifice de la trompe d'Eustache à lèvre postérieure saillante et dure; — *c*, creux rétro-tubaire ou fossette de Rosenmüller, où s'égare facilement la sonde derrière le bourrelet cartilagineux de la trompe; — *d*, extrémité postérieure du cornet inférieur, en arrière duquel on voit de *b* à *d*, un méplat répondant à la face interne de l'apophyse ptérygoïde, que le bec du cathéter doit traverser pour atteindre en *b* l'orifice tubaire; — *e*, extrémité antérieure du cornet inférieur; — *f*, coupe de la voûte palatine horizontale; — *g*, cornet inférieur; au-dessus de lui un sillon, et le cornet moyen au-dessus; — *h*, dents; — *k*, voile du palais, derrière lui le pharynx nasal (régions rétro-tubaire et rétro-staphyline).

qu'on le sente tomber dans le vide, c'est qu'alors il arrive à la portion inclinée du voile; qu'on tourne alors en dehors le bec de la sonde et on entrera dans la trompe. On peut aussi envoyer l'extrémité de la sonde *dans* le naso-pharynx, puis reculer pour prendre contact avec le voile avant de virer en dehors.

3° *Procédé de la cloison* (Frank, Boyer). — Aller d'abord dans le naso-pharynx, tourner en dedans le bec de la sonde et reculer pour venir heurter le bord postérieur, vomérien, de la cloison, alors faire demi-tour pour envoyer le bec dans la trompe au regard de laquelle il se trouve.

4° *Procédé du cornet inférieur* (Triquet, Duplay). — Celui-ci s'impose quand un éperon de la cloison ne permet pas à la sonde

d'Itard de suivre le plancher. En ce cas, aussitôt entré dans la fosse nasale, le bec est insinué sous le cornet inférieur, puis est poussé profondément en glissant sur la ligne d'insertion du cornet. Arrivé devant son extrémité postérieure, il s'arrête un instant, on le pousse, il franchit le léger obstacle et à un demi-centimètre plus en arrière il rencontre l'orifice tubaire où il pénètre grâce à un petit pivotement du pavillon de la sonde.

Lœwenberg a décrit un procédé spécial (1) pour faciliter l'introduction du bec de la sonde dans le pavillon de la trompe. Il sonde son malade fermant la bouche et respirant par le nez. Quand le bec du cathéter a franchi la choane, il fait exécuter par le sujet un mouvement de déglutition. Ce mouvement a pour effet de soulever la sonde tout en la tournant en dehors et de la présenter au pavillon de la trompe. Cozzolino (de Naples), dans une lettre ouverte (2), a réclamé la priorité de cette pratique pour de Rossi, par lequel il l'a vu employer à Rome dès 1882, sous le nom de *méthode physiologique*.

Gellé, pour faciliter l'arrivée exacte au pavillon tubaire, conseille deux points de repère extérieurs. D'abord le tubercule osseux qui termine en dehors, sous la peau, la racine transverse de l'apophyse zygomatique et que l'on trouve devant le condyle du maxillaire inférieur. Il est sur le même plan transversal que le pavillon tubaire. Puis l'épine nasale antéro-inférieure, bien sensible sous la peau. La sonde est d'abord présentée horizontalement à l'extérieur, sur la joue. On y marque, à l'aide d'un curseur, le point qui correspond à l'épine. On introduit alors la sonde, renseigné sur la profondeur où il faut pousser son bec.

Quel que soit le procédé employé, quand il a réussi, on doit marquer sur la sonde le point qui correspond au contact avec l'aile du nez pour éviter les tâtonnements dans les cathétérismes ultérieurs.

Obstacles et accidents du cathétérisme. — Les obstacles peuvent être apportés par une déviation très accentuée de la cloison. C'est surtout alors que convient le procédé dans lequel on fait glisser la sonde vers la paroi externe, sous le cornet inférieur. Un autre obstacle réside dans l'hypertrophie de l'extrémité postérieure du cornet inférieur (queue de cornet) ; en ce cas, au contraire, il convient de faire glisser la sonde en dedans, contre le septum nasal. Si le cathétérisme est néanmoins indispensable on le fera précéder de la mise en état des fosses nasales (résection de l'éperon ou de la queue du cornet). La difficulté vient-elle d'une sensibilité excessive du patient, on cocaïnisera sa muqueuse avant de lui faire subir le contact de la sonde. Si l'une des fosses nasales est décidément impraticable, on peut avoir recours au cathétérisme croisé, au moyen d'une sonde à grande courbure. On pénètre alors dans la trompe, en passant par

(1) Lœwenberg, *Soc. parisienne de laryngo-rhino-otologie*, 6 mai 1892.
(2) Cozzolino, *Ann. des mal. de l'oreille et du larynx*, 1892, p. 326.

la fosse nasale du côté opposé. On a rarement besoin de recourir à ce moyen, car avec un examen préalable des fosses nasales et avec une sonde de petit calibre, conduite d'une main légère qui tourne les obstacles, on arrive presque toujours dans le pavillon de la trompe.

Les accidents possibles sont : 1° L'inoculation de la syphilis ou d'une autre maladie contagieuse. Depuis la série de contaminations que produisit il y a quelques cinquante ans un auriste, nous procédons avec la plus grande prudence. Le moyen radical de ne pas faire courir ce risque est d'avoir pour chacun de ses malades une sonde différente qu'il porte sur lui ou qu'on dépose dans une boîte à son nom. 2° La rupture de la membrane tympanique, quand la poire à insufflation est trop brusquement maniée. On évitera cette complication en employant une soufflerie à deux boules, comme celle du thermocautère. 3° L'emphysème sous-muqueux, lorsque la sonde déchire la muqueuse. J'ai vu cet accident se produire dans les mains d'élèves débutants. Le dommage n'a jamais été grand : un gonflement rapide de la luette et du voile, un peu d'emphysème sous-cutané au cou, un peu d'oppression, mais rien de plus, encore ces troubles disparaissaient-ils dans les vingt-quatre heures.

La sonde d'Itard une fois en place, on y insuffle de l'air soit avec une soufflerie de thermocautère qu'on y a préalablement adaptée et qui porte sur son trajet une ampoule de verre remplie d'ouate stérilisante, soit avec une poire à insufflation. Si la pression ainsi produite n'est pas suffisante, on a recours à la pompe à compression.

Introduction de bougies dans les trompes. — L'injection d'air dans les trompes, soit par l'expérience de Valsalva, soit avec la poire à insufflation de Politzer, ou encore avec la sonde d'Itard, ne suffisent pas toujours à désobstruer la trompe. On a recours en ce cas à de fines bougies qu'on y fait pénétrer. Divers modèles ont été utilisés, plus ou moins analogues aux bougies urétrales. On en a fait même en celluloïde, qui ne m'ont pas paru avoir la souplesse désirable. On met d'abord en place la sonde d'Itard, puis on y introduit la bougie qu'on aura eu soin d'oindre de vaseline. On y aura marqué la longueur de la sonde, de sorte qu'on sait le moment où la bougie commence à pénétrer dans la trompe. A ce moment, du reste, le patient accuse une douleur nette entre le pharynx et l'oreille. On laisse la bougie quelques instants en place dans la trompe, puis, après l'avoir retirée, on donne la douche d'air qui, souvent alors, pénètre jusqu'à la caisse.

Tout en introduisant la bougie dilatatrice dans la trompe, il faut avoir présente à l'esprit sa longueur moyenne qui est de 36 millimètres (24 millimètres pour la portion membraneuse interne et 12 millimètres pour la portion osseuse externe). En employant des bougies dont la tige est graduée, on saura à quel moment précis on

pénètre dans la portion osseuse de la trompe ou même dans la cavité tympanique.

Otoscopie manométrique. — D'un usage peu fréquent, elle a été imaginée par Politzer. Un manomètre en U est muni d'un flotteur à l'une de ses branches introduites dans le conduit auditif. Les variations de niveau dans la branche libre indiquent les variations de la tension intratympanique. Politzer a aussi utilisé le diapason pour savoir si les trompes sont ou non perméables. Le faisant vibrer sous les narines au moment de la déglutition, il voit s'il est également entendu des deux oreilles en ce moment. L'oreille qui entend moins doit avoir sa trompe obturée.

Auscultation de l'oreille. — Tandis que la poire envoie de l'air dans la trompe, un tube de caoutchouc, interposé entre l'oreille du malade et celle du médecin, indique à celui-ci si l'air passe dans la trompe. Le fait lui est révélé par le souffle un peu rude qui lui est transmis. Si la trompe est en état de catarrhe, il perçoit un gargouillement à bulles plus ou moins fines. Deux embouts de verre terminent ce tube otoscope. Politzer a imaginé un tube otoscope à trois branches dont deux sont dans les oreilles du malade et la troisième dans celle du médecin ; il permet de contrôler l'état des deux oreilles.

III. — EXAMEN DE L'OREILLE INTERNE.

Après s'être renseigné sur l'état des deux premières parties de l'appareil auditif, on doit examiner l'oreille interne, c'est-à-dire pratiquer l'examen de l'ouïe.

Un premier moyen d'investigation est fourni par la recherche des *bruits* dont l'organe peut être le siège. Parmi ces bruits, les uns sont *subjectifs*, perçus uniquement par le malade. Ce seront des bourdonnements variés presque à l'infini suivant les sujets examinés, mais toujours d'une tonalité grave (murmure de la mer, roulements lointains de voiture, ronflement des machines à vapeur, bruit perçu dans les grands coquillages, etc.). Cette espèce de bruit coïncide assez souvent avec l'obstruction tubaire.

D'autres malades se plaindront d'un bruit à tonalité élevée, se rapprochant plus ou moins d'un sifflement, on l'imite avec le mot *djii* (jet de vapeur, sifflet des locomotives, grincement de la scie dans une pierre). En ce cas on constatera souvent l'ankylose des osselets.

Quelques bruits sont musicaux, à ce point qu'on pourrait nommer les notes perçues (son des cloches, abeilles bourdonnantes, etc.). Des malades se sont plaint d'entendre des mélodies. C'était le cas d'une malade observée par Brunner. Parfois elle entendait une mélodie déterminée, une autre fois c'était une mélodie différente. Ces deux thèmes finirent par se superposer, amenant une véritable cacophonie.

J'ai observé dernièrement une malade atteinte de sclérose tympanique et labyrinthique des deux oreilles, qui entendait de l'oreille droite une musique de fête foraine, et de l'oreille gauche les mots : « Oh ! maman ! Oh ! la, la ! » Ces bruits musicaux signifient généralement que le labyrinthe est en cause. Ils peuvent, comme les précédents, être à ce point obsédants qu'on a vu des malades se suicider pour en être affranchis ou aboutir à des psychoses avec délire auditif.

Les bruits *objectifs* diffèrent assez des précédents, notamment en ce qu'ils peuvent quelquefois être perçus par l'auriste. Ils sont *entotiques* quand ils ont pour siège l'oreille même : tels les bruits musculaires qui résultent d'une contraction brusque du muscle du marteau ou du muscle de l'étrier ; tels encore les bruits membraneux qui sont dus à un craquement de la membrane tympanique. D'autres sont *exotiques*. Je fais allusion aux bruits de souffle intermittents ou continus, qui se produisent dans la carotide, dans la veine jugulaire ou même dans le sinus latéral. Les bruits carotidiens se reconnaissent à leur cessation, quand on vient à comprimer cette artère au cou. Je fais encore allusion aux bruits que produisent les deux parois tubaires quand elles se disjoignent. Ce bruit est généralement désigné sous le nom de *crépitement tubaire*.

A la suite de ces bruits entotiques ou exotiques nous devons signaler les anomalies de l'audition : ce sont surtout :

La *paracousie*. Le malade entend un son, mais différent de celui auquel il est soumis. Qu'on fasse vibrer un diapason sur son vertex, il percevra au lieu du *la* ^{3} un *la* ^{4} ou un *la* ^{2} ou encore une note toute différente.

La *paracousie de Willis* ou *surdité paradoxale*, consiste dans la facilité plus grande qu'ont certains malades à entendre dans le bruit et le mouvement que dans le calme. Willis, le premier, remarqua qu'une femme sourde suivait mieux la conversation pendant un roulement de tambour. Depuis on a vu nombre de sujets suivre plus aisément une conversation en voiture ou en wagon. Politzer admet que l'ébranlement, en secouant les osselets, les met mieux à même de transmettre les vibrations sonores. La constatation de la surdité paradoxale est d'un fâcheux pronostic pour la récupération de l'ouïe.

Enfin il y a *diplacousie* lorsqu'une seule note étant produite, chaque oreille en perçoit une différente, avec écart plus ou moins considérable entre les deux notes.

L'*autophonie* ou *tympanophonie* est cette sensation particulière qu'ont certains malades d'une résonance excessive de leur propre voix dans une ou deux oreilles. Ils parlent doucement pour atténuer cette sensation qui augmente avec la prononciation des consonnes nasales. Vient-on à ausculter l'oreille en cause avec le tube otoscope, on constate bien que la voix du malade y résonne avec plus d'intensité. Le phénomène s'explique par une béance anormale

de la trompe. Brunner l'a aussi observée au début d'un catarrhe tubo-tympanique, sans doute parce que la tuméfaction transitoire des parois empêchait leur exact accolement. J'ai rencontré dernièrement la tympanophonie chez une femme d'une trentaine d'années. Le trouble était apparu par une journée de grand vent. Non seulement elle se plaignait d'une résonance exagérée de sa voix dans l'oreille droite, mais, au moment des déglutitions, elle sentait un gargouillement dans la trompe correspondante. L'examen rhinoscopique postérieur ne révélait aucune différence dans les pavillons tubaires; cependant l'insufflation d'air avec la poire de Politzer déterminait un choc violent et douloureux dans le côté affecté. La thérapeutique, recommandée en pareil cas, consiste dans les sondages de la trompe ou les massages directs du pavillon avec l'index (Zaufal) pour réveiller la contractilité des parois tubaires.

Acoumétrie. — Un acoumètre de valeur rigoureuse est encore à trouver. Nous disposons, en attendant, de divers moyens qui peuvent nous renseigner d'une manière seulement relative sur le degré de la fonction auditive.

La montre, si elle est à la portée de tout examen, n'est pourtant qu'un moyen médiocre, parce qu'il est d'observation que chez les gens âgés elle est, toutes choses égales d'ailleurs, très faiblement entendue. En tout cas, c'est en l'approchant peu à peu du malade que la montre doit être employée.

Prout et Knapp ont proposé d'indiquer l'acuité auditive par une fraction. Le dénominateur y indique la distance à laquelle la montre est entendue par une oreille normale et le numérateur celle à laquelle entend l'oreille qu'on examine.

Les diapasons sont un bien meilleur moyen d'investigation. On utilise d'abord le diapason ordinaire (*la* ^{3}), puis on peut recourir à des diapasons graves (*la* ^{1}) ou à des diapasons aigus (*la* ^{5}) pour savoir si l'oreille examinée n'aurait pas perdu l'audition pour telle ou telle autre partie de l'échelle des sons. J'ai vu, à la clinique de Lucæ, à Berlin, un harmonium que le maître utilise à ce genre de recherches. Moos a démontré que les sons graves sont moins utiles pour l'audition que les sons aigus.

Pour les examens qui nécessiteraient une exploration plus approfondie, il y a divers acoumètres (de Politzer, de D. Levi, Hartmann, Boudet de Paris), les audiphones, les phonographes, la réaction aux courants électriques.

De tous les moyens le plus approprié, c'est la parole, puisqu'elle est l'agent usuel du fonctionnement auriculaire. On peut employer d'abord la voix haute en s'approchant du malade jusqu'à ce qu'il perçoive distinctement le mot ou la phrase prononcés. On note alors la distance qui vous sépare du sujet. Puis, approchant de plus en plus, on prend la voix chuchotée et on note à quelle distance l'oreille

soumise à l'examen a entendu distinctement. La perception de la voix chuchotée s'affaiblit notablement plus que celle de la voix haute, par exemple dans les cas de sclérose tympanique. En moyenne une oreille saine doit entendre la voix basse à vingt mètres. Les voyelles et les *r* sont particulièrement mieux entendues.

L'examen par la parole une fois terminé, il faut inscrire les chiffres de la fonction auditive à la date du jour pour les comparer avec ceux qu'on relèvera après un ou deux mois de traitement. Il y a dans cette pratique un élément d'appréciation pour décider ou non l'intervention chirurgicale après un certain temps de traitement simple.

La fonction auditive doit être examinée par deux voies différentes : voie aérienne et voie osseuse. Le diapason est l'agent le plus commode pour cette double investigation.

Pour l'examen par la voie aérienne, le diapason est présenté à l'entrée du conduit auditif. On voit ainsi quelle est la durée de la perception.

Pour l'examen par la voie osseuse (ou solidienne) on le fait vibrer sur l'apophyse mastoïde, ou sur le vertex ou sur les dents incisives supérieures. Par la comparaison de ces deux perceptions on obtient divers renseignements que nous allons exposer.

Les diverses manières d'utiliser le diapason constituent autant d'épreuves différentes désignées d'après le nom de leur inventeur. Nous signalons d'abord celles qui ont conquis le plus de crédit auprès des médecins auristes.

1° *Epreuve de Weber.* — Elle est fondée sur ce fait souvent constaté que lorsqu'on fait vibrer un diapason sur le sommet du crâne (diapason-vertex), si l'une des oreilles est fermée par l'application de la main sur le pavillon ou par l'introduction d'un tampon d'ouate dans le méat auditif, c'est précisément cette oreille qui entendra résonner le son plus fortement. On peut admettre, pour expliquer ce fait, que les vibrations émanant de la source sonore rencontrant un obstacle pour s'écouler au dehors et retenues dans les cavités otiques, y ébranlent plus fortement l'appareil récepteur des sons. Par suite, l'épreuve de Weber consiste à faire vibrer un diapason sur le vertex, ou sur le front, ou sur les incisives, mais sur la ligne médiane en tout cas. Si le sujet entend mieux le son à droite, on aura lieu de penser que la caisse se trouvant épaissie par une sclérose tympanique ou toute autre lésion empêche l'issue des vibrations sonores au dehors. On dit alors que le Weber est latéralisé à droite.

Si on place le diapason sur le côté du maxillaire inférieur, c'est l'oreille opposée qui entend le mieux, parce qu'un contact plus intime s'établit entre la base du crâne et le condyle du côté opposé (1).

1. Courtoux de Nantes, *Ann. des mal. de l'oreille et du larynx*, 1891, p. 391.

Corradi de Vérone [1] a remarqué que si un diapason vibrant sur l'apophyse mastoïde est enlevé dès que la sensation auditive a cessé, puis remis en place au bout de quelques secondes, l'audition reparaît encore. L'expérience peut être répétée deux ou trois fois (perceptions secondaires). Il semble donc que le nerf auditif ait besoin de repos. Or, d'après Corradi, l'absence des perceptions secondaires correspondrait à des lésions profondes dans les éléments nerveux de l'oreille interne.

Gellé propose l'*audiphone* pour apprécier la valeur de l'oreille interne. Il considère ce moyen comme très supérieur à l'emploi du diapason-vertex, auquel il reproche d'être trop vague. Il a fait construire cet audiphone assez semblable à celui de Delstanche, mais en celluloïde. L'instrument est placé entre les dents du malade. On cause devant lui et les vibrations sont transmises à l'oreille par voie osseuse [2].

2° *Épreuve de Rinne.* — Elle est fondée sur cette deuxième constatation empirique que, à l'état normal, le diapason présenté près du méat auditif y est plus longtemps perçu que si on le fait vibrer sur l'apophyse. Que si les conditions de l'expérience ne sont pas telles on peut en tirer cette conclusion que l'oreille n'est pas normale. Exemple : un diapason est approché du méat auditif, on attend qu'il ne soit plus perçu. A ce moment précis on l'applique par son pied sur l'apophyse mastoïde et le sujet entend encore un reste de tonalité. Nous pouvons alors conclure que la caisse (appareil de transmission) est en cause, puisque le son envoyé directement à l'oreille interne par la voie osseuse rencontre moins d'obstacle. On dit que le Rinne est positif dans les conditions normales de l'expérience et qu'il est négatif si la voie osseuse s'est montrée la meilleure. Dans la rédaction des observations, on note : Rinne + ou Rinne —.

3° *Épreuve de Schwabach.* — Elle repose sur la durée comparative de la perception sonore sous le diapason-vertex. Est-elle plus longue que sur une personne normale, on peut conclure à une affection de l'appareil de transmission (oreille moyenne) ; est-elle plus courte, au contraire, l'oreille interne doit être en cause.

4° *Épreuve de Bing.* — Quand le diapason-vertex a cessé d'être perçu, on obture avec la pulpe de l'index l'oreille à examiner. Si cette obturation fait entendre un reste de sonorité (perception tardive de Bing) on en peut conclure que les oreilles moyenne et externe sont libres, sans quoi ce son retardé ne se fût pas produit.

5° *Épreuve de Gellé* (ou des pressions centripètes). — Ce procédé très ingénieux a pour but de nous renseigner sur la mobilité de l'étrier dans la fenêtre ovale et par suite sur les chances de succès dans une intervention de mobilisation. Si, tandis qu'un diapason vibre sur le

1 C. Corradi, *Arch. für Ohrenheilk.*, Bd. XXX, Heft 3.
2 Gellé, *Ann. des mal. de l'oreille et du larynx*, juillet 1892.

vertex d'une façon continue, on exerce dans l'oreille externe, à l'aide du spéculum de Siegle par exemple, des pressions successives, la compression se transmet à la membrane du tympan, puis aux osselets et finalement à la platine de l'étrier. Celle-ci s'enfonce à chaque coup dans la fenêtre ovale et le son se trouve interrompu. Si donc, pendant que le diapason vibre, une série de pressions sur la membrane laissent le son avec sa continuité, on en peut conclure que la platine ne s'enfonce pas et que l'étrier se trouve ankylosé dans le *pelvis ovalis*.

6° *Réactions électriques du nerf auditif.* — Cette méthode, imaginée par Brenner en 1869, consiste à faire passer un courant électrique continu à travers l'oreille. L'anode (pôle positif) est appliquée sur le côté du cou et la cathode (pôle négatif) sur le tragus. Si le nerf réagit normalement il doit percevoir au début une sensation sonore, puis une élévation du son, enfin des bourdonnements, mais il faut dire que des douleurs, des convulsions, des vertiges ou des nausées contraignent souvent à renoncer à l'épreuve électrique de Brenner.

7° *Epreuve des deux diapasons, aigu et grave.* — Les recherches d'Hartmann tendent à prouver que si la perception des sons graves est perçue, une sclérose tympanique est probable, et qu'au contraire, si c'est la perception des sons aigus qui est abolie, l'affection est plutôt labyrinthique. Dans la pratique courante, l'essai de l'oreille aux deux voix, haute et basse, l'épreuve de Weber, celle des trois diapasons (grave, moyen, aigu), et au besoin l'épreuve de Gellé suffisent.

Surdité simulée. — Les moyens à employer diffèrent, selon que le simulateur se dit sourd d'une seule oreille ou des deux.

S'agit-il d'une oreille seulement, on peut recourir au moyen que recommandait Moos d'Heidelberg : mettre dans l'oreille avouée saine un tampon d'ouate et faire vibrer le diapason sur le vertex. Dans ces conditions, le sujet doit entendre, au moins de l'oreille saine. Si, trompé par l'occlusion de sa bonne oreille, il dit n'entendre ni à droite ni à gauche, c'est un simulateur.

Si le sujet en observation se dit sourd des deux oreilles, on cherche à le surprendre, quand il ne s'y attend pas, par exemple au sortir du sommeil chloroformique.

L'examen direct de l'oreille apporte aussi sa part de renseignements.

D'une manière générale, le vrai sourd fixe attentivement son interlocuteur, cherchant à comprendre : le faux sourd baisse la tête et joue l'inattention. C'est ainsi que l'attitude seule doit mettre en éveil la méfiance du médecin.

I

MALFORMATIONS DE L'OREILLE

Les malformations de l'appareil auditif sont assez fréquentes et diverses. On doit les répartir en *congénitales* et *acquises* (1). Les principales, examinées de l'extérieur vers la profondeur, sont :

1° **Malformations du pavillon.** — Il peut affecter des proportions exagérées, le plus souvent d'origine congénitale. Ce sera par exemple l'hypertrophie du lobule qui arrive à pendre jusque sur la joue, comme dans un cas observé par Boyer ; l'excision est alors facile. Ou bien ce sera la partie haute du pavillon qui présentera des proportions exagérées. On a, dans ces cas, réséqué un segment triangulaire à sommet antérieur et rapproché les deux portions conservées de l'hélix (Martino, cité par Triquet). Les cas de pavillons surnuméraires (polyotie) sont rares et discutables, car il s'agit ordinairement de masses chondrales atypiques, révélant un trouble de développement.

Plus fréquente est la difformité par amoindrissement des dimensions. Des enfants sont venus au monde sans trace de pavillon, d'autres ne présentent qu'un rudiment d'hélix, sous forme d'un bourrelet qui descend obliquement en avant sur la région auriculaire (Birkett, Nélaton, Toynbee). Chez des sourds muets, Gellé a vu le pavillon réduit à un simple appendice plus ou moins régulier. Hartmann a vu, à la place du pavillon, un simple lambeau de peau sortant d'un conduit auditif normalement développé. Bien souvent, avec les malformations du pavillon, coexistent diverses anomalies indiquant le trouble profond qu'a subi la première branchie : asymétrie de la face, déjettement du maxillaire inférieur, kystes dermoïdes de voisinage. Une autre anomalie des pavillons consiste dans leur insertion à des niveaux différents. Gradenigo a noté cette particularité chez des aliénés. L'hétérotopie peut être plus accentuée. On a trouvé le pavillon attaché sur la joue.

D. Mollière eut à relever le haut du pavillon qui retombait comme dans les oreilles de porc. Il y parvint en le fixant à la tempe par deux points de suture. Cette malformation externe peut coïncider avec un état normal des parties profondes et l'ouïe n'être que fort peu com-

(1) Triquet, Maladies de l'oreille. — Trœltsch, Anatomie de l'oreille. — Sonrier, *Gaz. des hôp.*, n° 7, 10 février 1870. — J. Paget, *Soc. roy. de méd. et de chir. de Londres*, 1878. — Gellé, Précis des maladies de l'oreille, 1885. — Urbantschich, *Monatsschr. für Ohrenheilk.*, 1887. — Mollière, *Lyon méd.*, mars 1888. — Gradenigo, *Acad. roy. de méd. de Turin*, 6 juin 1890. — Bellland, *Gaz. méd. de Paris*, 13 septembre 1890. — Hartmann, Maladies de l'oreille, 1890, p. 267. — Vali (de Budapest), *Orvosi Hetilap.*, n° 7, 1891.

promise. Nous savons en effet, d'après les travaux de Hyrtl, que le développement des oreilles moyenne et interne est distinct de celui de l'oreille externe.

Les plaies, brûlures et autres accidents peuvent réaliser encore cette absence du pavillon. Si la perte de substance n'est que partielle, Dieffenbach a conseillé la réfection par autoplastie méthode italienne) en empruntant le lambeau dans le voisinage de l'oreille (régions temporale ou mastoïdienne).

Les adhérences du pavillon aux téguments sous-jacents s'observent à la suite de brûlures ou de traumatismes graves. La séparation peut être pratiquée avec ou sans autoplastie, suivant l'indication particulière aux divers cas.

On signale des malformations de la conque du pavillon, qui gênent l'entrée des ondes sonores; telle l'adhérence du tragus avec l'antitragus. Le mieux, en pareil cas, sera d'exciser largement ces deux éminences.

Nous devons à Vali (de Budapest) d'intéressantes constatations sur les altérations morphologiques du pavillon, à l'état normal, chez les aliénés et chez les idiots. Ses recherches ont porté sur 1000 individus sains, sur 397 aliénés et sur 90 idiots. Il en conclut que 20 p. 100 des individus sains n'ont pas le pavillon normal. Chez les aliénés et les idiots, l'anomalie existe dans la moitié des cas. Ce seront des pavillons très grands ou écartés de la tempe, un élargissement de la fossette scaphoïde, l'absence de l'hélix, etc. Ces anomalies sont le plus souvent uniques, unilatérales et sur le pavillon gauche. Gradenigo, sur 2500 examens, a trouvé le maximum à droite. Elles pourraient être utilisées en anthropométrie pour l'identité des criminels. (Beulland.)

Des fistules congénitales se rencontrent sur le pavillon. Betz (de Heilbronn) a rapporté l'observation d'une fillette de dix ans qui présentait un orifice fistuleux sur le lobule gauche. Un fin stylet introduit dans le trajet s'enfonçait à deux millimètres sous le cartilage de la conque. Ces anomalies s'expliquent par un défaut de coalescence entre les arcs branchiaux. Ici c'est la première fente branchiale qui persiste en partie. Heusinger, Albrecht ont vu surtout des fistules situées au-dessus du tragus. Il existait en ce point un petit cul-de-sac d'où s'écoulait un liquide visqueux. Urbantschitsch, Hartmann ont remarqué le caractère héréditaire de la fistule otique. Ce dernier auteur l'a trouvée sur onze membres d'une même famille.

Sir James Paget a communiqué, en 1878, à la Société royale de Londres, l'observation d'une famille, dans laquelle le père, la sœur et ses cinq enfants présentaient des fistules de l'hélix.

2° **Malformations du conduit auditif externe.** — Le conduit auditif varie notablement chez les divers individus, d'où les difficultés de l'examen. Quelques-unes de ces difformités intéressent plus particulièrement le chirurgien.

a. Dilatation du conduit. — Soit de naissance, soit parce qu'une tumeur extirpée l'aura dilaté, le conduit externe peut présenter des dimensions à ce point agrandies, que dans un cas observé par Itard, le doigt auriculaire parvenait à toucher la membrane. L'emploi habituel d'un tampon d'ouate est indiqué chez ces individus.

b. Rétrécissements. — On a vu (Tröltsch, Triquet) des sténoses congénitales presque complètes gênant notablement la perception des sons par la voie aérienne; mais ordinairement le rétrécissement est d'origine pathologique (eczémas chroniques, ecchondroses, exostoses). Les parois venant l'une vers l'autre, le conduit affecte alors la forme d'un canal prismatique et triangulaire. On en pratique la dilatation avec des tiges métalliques ou laminaires, mais pour les cas extrêmes l'usage de la gouge et du maillet s'impose.

Une autre catégorie de rétrécissements affecte la forme d'une fente verticale. Elle peut être innée, mais le plus souvent elle est le résultat de la vieillesse. Tröltsch l'attribue à un relâchement des tissus fibreux qui retiennent la partie postéro-supérieure du conduit membraneux. Cette modification favorise la formation de bouchons cérumineux; aussi conseille-t-on en pareil cas de porter un petit tube métallique qui tient écartées les parois du conduit. La paroi antérieure, refoulée par le condyle du maxillaire inférieur, vient parfois faire une voussure qui rend impossible l'inspection de la moitié antérieure de la membrane.

c. Oblitérations. — L'imperforation du conduit auditif est ou *congénitale* ou *acquise* pathologiquement.

L'oblitération congénitale peut être constituée par un simple diaphragme tégumentaire qui remplit le méat auditif ou siège plus profondément dans le conduit. Si, malgré cette difformité, le pavillon a son développement normal, on est autorisé à penser que cet obstacle membraneux constitue toute la malformation. Moos a observé un sujet qui avait une oblitération osseuse des deux conduits, et entendait cependant la parole à une distance de plusieurs mètres. Lorsqu'au contraire le pavillon est atypique les probabilités sont en faveur d'un vice de développement qui atteint oreilles moyenne et interne. Hartmann cite un cas où après avoir décollé un pavillon rabougri, il trouva à la place du conduit, l'articulation temporo-maxillaire.

L'examen de l'audition renseigne sur l'espèce des cas. L'ouïe est-elle bonne, quoique imparfaite, on admettra que le trouble évolutif a respecté les parties profondes de l'appareil. Un malade d'Allen Thomson, qui présentait une membrane oblitérante, semblait surtout entendre par le haut de la tête. Il la baissait devant son interlocuteur. Bonnafont a proposé, pour établir le diagnostic, d'enfoncer une fine aiguille à travers la membrane oblitérante; si, quand elle a pénétré dans la profondeur, le sujet accuse une vive douleur, on en peut conclure que la membrane tympanique existe, cette sensation indiquant qu'elle a

été piquée. Une opération n'est proposable que dans cette dernière hypothèse ; encore Duplay conseille-t-il d'attendre que l'enfant ait l'âge de raison pour que le diagnostic puisse être mieux établi. Contre ces membranes oblitérantes on a employé les caustiques (Boyer, Itard), notamment les caustiques chimiques (nitrate d'argent fondu sur un stylet, potasse), mais ils exposent à la récidive par cicatrisation vicieuse. Il est plus simple de recourir à l'incision cruciale suivie de l'excision des quatre lambeaux. Au-dessous de l'opercule membraneux on a trouvé un amas gélatineux qu'il importe d'extraire. (Rau.)

L'oblitération acquise succède à des brûlures (Nard), à l'introduction de corps étrangers. Le procédé chirurgical à lui opposer est le même que pour l'oblitération congénitale.

Dans l'un et l'autre cas (congénital ou acquis) l'examen avec le diapason doit établir l'état des oreiltes moyenne et interne.

3° **Malformations de la cavité tympanique et de l'oreille interne.** — La membrane tympanique est sujette à quelques anomalies, par exemple dans son inclinaison. On peut la voir presque horizontalement placée, surtout chez les crétins, parce que la base du crâne ne subit pas son développement normal. Chez un sourd-muet dégénéré, Tröltsch a pu mesurer l'angle de la membrane avec la paroi supérieure du conduit : il était de 167 degrés.

En d'autres circonstances la membrane présentera une division verticale, sorte de coloboma (Tröltsch) ou des perforations congénitales au niveau de la membrane flaccide de Shrappnell, sans apparence d'atténuations morbides (Bochdalek). Gruber, Wreden ont signalé l'absence de la trompe d'Eustache. Elle peut être oblitérée à l'un ou l'autre de ses orifices. Son coude au niveau de l'artère carotide a été trouvé très accentué.

Plus on avance vers les parties profondes de l'appareil auditif et plus sont rares les difformités. La caisse peut manquer et être remplacée par un massif osseux, ou bien ce seront les osselets qui feront défaut, qui présenteront un type irrégulier.

Le labyrinthe aussi peut manquer, quelquefois en partie seulement (absence des canaux demi-circulaires, du limaçon, limaçon n'ayant qu'un tour de spire). Encore est-il souvent difficile de se prononcer sur l'origine évolutive ou pathologique de ces altérations.

Des déhiscences existent assez souvent, remplaçant par une paroi membraneuse les couches osseuses. Ainsi s'explique l'irruption du pus en des points qui semblaient préservés. On les rencontre sur le canal de Fallope, le *tegmen tympani*.

II

MALADIES DU PAVILLON

I. **Lésions traumatiques** (1° — 1° Contusions. — Qu'il y ait chute ou heurt violent sur la tête, le pavillon est appliqué fortement contre la région temporale très résistante, d'où lésions d'importance variable : ecchymoses, bosses sanguines, fracture des cartilages. Celle-ci s'observe principalement chez les vieillards dont l'âge ou l'arthritisme ont rendu cassantes les pièces cartilagineuses.

Certaines professions (lutteurs) entraînent des contusions chroniques par la répétition des violences endurées. Le pavillon prend alors le caractère éléphantiasique avec rougeur des téguments. Cette altération n'est point rare chez les fous, qui ont la manie de tirailler constamment leurs pavillons. Le traitement ne comporte pas d'indications particulières à la région. S'il y a fracture des cartilages, on immobilise entre des plaques d'ouate et une bande mouillée de tarlatane qui enserre la tête. Jarjavay a mentionné le cas d'un blessé chez lequel la consolidation n'avait pas eu lieu et dont les deux parties pouvaient se superposer comme les deux parties d'un livre.

2° Plaies. — Les piqûres sont sans gravité. Parmi elles, cependant, le percement du lobule peut être l'origine de quelques accidents. Ce sont les bijoutiers qui pratiquent généralement cette petite opération. Si leurs poinçons ne sont pas propres ou si la plaie n'est pas surveillée, quelques accidents peuvent se montrer (érythème, érysipèle, impétigo). Chez les femmes lymphatiques, le crochet de la boucle d'oreille élargit parfois la perforation et arrive même à sectionner le lobule en deux languettes. Ces personnes sont astreintes à de grands soins de propreté. Les unes, en déposant leurs pendants quelques jours, arrivent à les supporter. D'autres sont obligées de renoncer à les mettre.

Les coupures peuvent détacher une portion du pavillon. On doit en ce cas procéder à la suture, puisque Bérenger-Féraud a mentionné sept cas de réunion parfaite. Gellé en cite un autre. Dans quatre cas

(1) A. Foville, Rech. sur les tumeurs sanguines du pavillon de l'or. chez les aliénés (*Gaz. hebdom.*, 1859). — Köhn, Hématocèle du pavillon de l'or., thèse de Strasbourg, 1864. — Dolbeau, *Soc. de chir.*, 6 janvier et 24 février 1869. — Claverie, De l'hématome du pavillon de l'or., thèse de Paris, 1870. — Foville, *Union méd. de la Seine-Inf.*, 1877. — Gellé, *Soc. de biol.*, 1878. — Treillet, thèse de Paris, 1882. — Gellé, Précis des mal. de l'oreille, 1885, p. 11 et suiv. — L. Jullien, *Lyon méd.*, 26 mai 1889. — Hamon du Fougeray, *Ann. des mal. du lar. et de l'or.*, 1890, p. 236. — Audain (de Haïti), *Bull. de Soc. de chir.*, 3 juin 1896.

même, il a vu la réunion se faire, bien que l'appendice eût été complètement détaché. Beck cite un cas de ce genre.

Si le pavillon est totalement coupé ou arraché de la tête, le méat auditif se resserre sous forme d'un petit pertuis. C'est ce que je viens d'observer chez un homme dont l'ouïe n'était pourtant pas mauvaise. Une opération peut être alors de mise pour refaire un méat de largeur suffisante.

Le pavillon est facilement le siège de gelures qui le laissent rouge et difforme. Urbantschitsch conseille comme préventif l'enduit d'une solution de gutta-percha dans le chloroforme.

II. **Affections cutanées.** — Il y a lieu de signaler ici :

1° Les *érythèmes*, fréquents l'hiver chez les sujets scrofuleux. Gellé les signale chez les enfants qui mettent leurs premières dents.

2° Les *engelures* se développent dans les mêmes circonstances. Elles peuvent prendre le caractère phagédénique. (Triquet, Larrey.)

3° L'érysipèle y complique les lésions qui suivent. La tuméfaction envahit surtout la face profonde qui est d'un tissu moins serré.

4° Les *ulcérations* d'origines diverses : quelques-unes succèdent à des phlyctènes et entament jusqu'au cartilage qui est ou non sphacélé. Elles peuvent durer pendant toute l'enfance. Gilloth les a également observées chez des vieillards. Constantin Paul considérait la fente du lobule, par les boucles d'oreille, comme un stigmate de scrofulose.

5° La *gangrène* s'observe chez les alcooliques, diabétiques, aliénés, dans le choléra. Si elle se limite, par exemple à la suite d'une congélation, on peut, à la chute de l'escarre, réunir les parties restantes. Nélaton pratiqua dans un de ces cas une opération qui dissimulait à merveille la perte de substance. Blaise et Sarda ont vu un cas de gangrène palustre atteignant les pavillons et le bout du nez (1).

6° Les *phlegmons* et les *abcès* siègent ordinairement sur le lobule, provoqués par les boucles d'oreille.

7° La *syphilis* s'y rencontre sous ses divers types : chancres simulant des épithéliomes, gommes, etc. Jullien a décrit un syphilome lympho-chondrique du pavillon, venu trois mois après le chancre et envahissant lymphatiques et cartilage.

8° L'*eczéma* y est aigu ou chronique. Isolé quelquefois, mais le plus souvent associé à l'eczéma du conduit auditif, du cuir chevelu, etc., sec ou humide, il est des plus tenaces. Le pavillon couvert de gerçures ou rhagades rend le décubitus douloureux et détermine ainsi de l'insomnie. Cet eczéma s'observe surtout chez les femmes, à l'époque de la puberté ou de la ménopause. Il peut laisser des œdèmes tenaces et des hypertrophies éléphantiasiques qui portent surtout sur le lobule au point de grandir vingt fois les

(1) Blaise et Sarda, *Montpellier méd.*, 1er septembre 1888.

dimensions normales (Gellé). Le pavillon semble, dans certains cas, soulevé et détaché de la tête.

Les lotions à l'eau bouillie chaude, l'application d'une lame de caoutchouc sont, avec le traitement général arsenical, les moyens les plus recommandables. Comme topiques, on utilise au début l'huile d'olive stérilisée et salicylée (à 1 p. 100), plus tard le glycérolé d'amidon à l'oxyde de zinc à 1 p. 30.

On signale quelques cas de zona sur le pavillon en même temps que sur la membrane tympanique. Ils accompagnent des névrites du trijumeau ou du facial.

9° L'*impétigo*, sec ou humide, peut creuser le pli auriculo-temporal qui suppure et sent mauvais, le pavillon se détache presque. Le traitement général de la scrofule et des soins de propreté antiseptiques suffiront en général.

10° Je mentionnerai le *lupus*, la *tuberculose* et la *lèpre du pavillon*. Gellé y a vu des ulcérations couvertes de diphtérie.

11° Les auteurs allemands, Hartmann par exemple, mentionnent le *phlegmon du pavillon* qui est le plus souvent une périchondrite. Le pus s'accumule sous le périchondre et le pavillon se déforme à la suite. Hartmann dit avoir vu ces périchondrites s'étendre à tout le pavillon. On incise la collection purulente et on curette au besoin. Hessler a même dû reséquer une portion du cartilage nécrosé.

III. **Tumeurs du pavillon**. — Hématome du pavillon. — Cet hématome consiste en un épanchement de sang entre les cartilages et leur périchondre. Son étude n'a été faite que récemment. On la doit surtout à A. Foville, Kuhn, Claverie, Gudden et Wilde.

Étiologie. — On l'observe comme conséquence de traumatismes répétés (lutteurs, boxeurs). Son apparition est préparée chez eux par l'état congestif de la tête qu'amènent les efforts de la profession. Gudden a fait cette remarque que, sur les statues antiques d'Hercule, Castor et Pollux, Hermès, etc., le pavillon est déformé, recroquevillé comme chez nos lutteurs. Virchow a constaté sur un lutteur japonais de trente-quatre ans, que les oreilles étaient épaissies par places, amincies en d'autres. Le lutteur japonais heurte son adversaire avec la face latérale de sa tête. On le rencontre aussi chez les aliénés, principalement chez les déments paralytiques. Chez eux, Gudden les attribua aux poings rudes des infirmiers. Mais Jarjavay, Schwartze et Wendt l'ont observé chez des individus sans aucune tare cérébrale.

Hématocèle du pavillon. — Il est surtout fréquent chez les hommes (52 hommes, 10 femmes (Kuhn). Il siège à la face externe du pavillon, de préférence vers le haut, au niveau de la fosse naviculaire et à gauche. Il s'en rencontre de bilatéraux.

Pathogénie. — Il n'est pas aisé de s'expliquer l'apparition souvent spontanée de ces extravasats sanguins.

A leur niveau même, diverses altérations ont pu être constatées. A. Foville a publié, en 1877, l'examen histologique de l'hématome d'un aliéné. Il y avait constaté le ramollissement très accentué du cartilage, la dégénérescence embryonnaire des capillaires et vaisseaux sanguins, avec leur rupture au niveau de l'épanchement. Hartmann y a vu des cavités kystiques résultant du ramollissement du cartilage et prêtes à recevoir le sang pour former l'hématome. Se fondant sur ces lésions locales trophiques, divers physiologistes en ont cherché l'explication dans des altérations centrales du système nerveux. On ne pouvait pas oublier la célèbre expérience de Claude Bernard qui, sectionnant sur un lapin les filets cervicaux du grand sympathique, voit toute la moitié de la tête et surtout l'oreille se congestionner et s'échauffer. Schiff n'avait-il pas aussi (1855) amené les congestions du pavillon en pratiquant sur des animaux l'hémisection du bulbe? Brown-Séquard, de son côté (1879), détermine des hémorragies sous la peau du pavillon en lésant les corps restiformes ou la moelle cervico-dorsale.

MM. Mathias Duval, Laborde, Gellé ont publié les derniers documents relatifs à cette question. Sectionnant, sur un chien, la partie la plus inférieure du plancher du quatrième ventricule, ils constatent tous les troubles circulatoires et thermiques que Claude Bernard avait signalés dans la section du grand sympathique au cou. Gellé a étudié ce qui se passe plus particulièrement dans les cavités otiques de ces animaux; ce sont : une muqueuse tympanique écarlate, ecchymotique, des caillots encombrant les rampes du limaçon. Ainsi les hémorragies se produisent dans les profondeurs de l'oreille, tout comme dans le pavillon.

Par ces considérations, l'othématome résulterait de lésions nerveuses centrales (bulbe, grand sympathique, trijumeau). Ainsi s'expliquerait son apparition spontanée, de préférence chez les aliénés et déments.

En somme, il est des othématomes traumatiques (lutteurs), des othématomes spontanés (aliénés) et des othématomes mixtes où traumatismes et prédispositions combinent leur influence.

Symptomatologie. — Au début, c'est un gonflement de tout le pavillon, qui est rouge, luisant, douloureux, comme s'il allait être le siège d'un érysipèle. Puis une tuméfaction se montre, occupant ou débordant la fossette scaphoïde. Fluctuante au centre, elle donne à sa périphérie la sensation de caillots écrasés. Les parois sont formées en dehors par le périchondre et la peau, en dedans par le cartilage plus ou moins altéré, ramolli, présentant de petits séquestres chondraux. L'épanchement siège parfois dans l'épaisseur du cartilage (Gellé). La cavité contient un mélange de sérosité sanguinolente et de caillots noirâtres.

Après quelque temps ce contenu se résorbe, la cavité disparaît,

mais le pavillon est déformé par ce mouvement de résorption. Il se ratatine dans sa longueur et dans sa largeur. Si l'hémorragie s'est produite, comme il arrive, sur les deux faces du pavillon, la résorption consécutive le déforme totalement. L'othématome peut s'ouvrir spontanément sans autres suites. Rarement il suppure.

Le diagnostic de l'affection doit être établi avec celui de quelques kystes. Ceux-ci ont un développement graduel, tandis que le premier évolue rapidement.

Traitement. — La compression ouatée suffit si la tumeur est peu volumineuse. Dans le cas contraire on y pratique des ponctions évacuatrices. On est rarement obligé d'inciser et de curetter.

Tumeurs érectiles. — On les rencontre rarement. Elles sont artérielles ou veineuses.

Artérielles, elles se compliquent souvent d'ectasies artérielles dans le cuir chevelu. Il faut en ce cas recourir, suivant l'étendue de l'affection, à la ligature de telle ou telle artère. Colles a lié avec succès l'artère auriculaire postérieure. D'autres chirurgiens ont lié la carotide primitive. Dans un cas où cette dernière opération n'avait pas suffi, Mussey lia, quelques semaines après, la carotide du côté opposé et obtint la guérison complète. En cas d'angiome limité à une partie du pavillon, l'ablation est indiquée.

Veineuses, elles sont peu saillantes et le meilleur traitement à leur opposer consiste dans la galvanopuncture.

Fibromes. — Les exemples en sont rares. Triquet en mentionne un cas, dans son *Traité des maladies de l'oreille*, qui, occupant la face postérieure de l'oreille, la refoulait en avant.

Une variété particulière de ces tumeurs est connue sous la désignation de *fibromes du lobule*. Ce sont de petites tumeurs, dures et arrondies, qui siègent sur le trajet des boucles d'oreilles. Les unes sont de vrais fibromes, les autres des tumeurs chéloïdes (Dolbeau). Elles sont surtout fréquentes chez les négresses des tropiques qui portent de lourds pendants d'oreilles et sont naturellement plus exposées aux chéloïdes. Elles sont généralement symétriques, existant de chaque côté (Saint-Vel.) implantées de préférence sur la face postérieure du lobule (Knapp). Leur ablation doit être pratiquée très largement pour éviter les récidives très fréquentes.

A l'occasion d'un *Mémoire* envoyé par le Dr Audain (de Haïti), la Société de chirurgie revenait dernièrement sur cette question des fibromes du lobule (3 juin et 10 juin 1896). Il résulte de la discussion qu'il y a lieu de séparer la chéloïde du fibrome, si fréquent dans la race noire (Kirmisson). L'ablation des chéloïdes est souvent suivie de récidive. Il est arrivé à Richet de voir récidiver la tumeur après cinq ablations. De guerre lasse il ne conseillait plus que la compression. L'électrolyse a bien réussi entre les mains de Quénu pour les chéloïdes qui sont le plus souvent d'ordre trophique.

Tophus (tumeurs crétacées). — Ils se montrent, chez les goutteux, sur le bord supérieur de l'hélix et dans la fosse naviculaire (Garrod, Charcot). Gros comme un pois, en moyenne, entourés de petits vaisseaux, ils ne sont douloureux que durant la crise de goutte. Ils sont constitués d'un dépôt d'urate de chaux et représentent un des signes les plus caractéristiques de cette dyscrasie. Ils coïncident généralement avec des dépôts calcaires sur la membrane tympanique. On ne les confondra pas avec les kystes sébacés qu'ont signalés Moos, Toynbee.

On les excise quand ils deviennent gênants.

On trouve mentionnées quelques observations des pavillons ossifiés chez les arthritiques ou à la suite de périchondrites. (Bochdalek, Gudden.)

Tumeurs malignes. — Les observations publiées n'en sont pas nombreuses. Treillet a pu en réunir onze cas dans sa thèse (1).

Le plus habituellement il s'agit d'épithéliome. Sur 5000 malades d'otiatrie, Ferreri n'a compté que huit cas. Il y est primitif ou secondaire, émanant des téguments environnants. Quand il est primitif, il débute par une sorte de verrue, que le malade écorche, et qui se transforme en ulcère envahissant, évoluant rapidement. Bouisson a montré que l'eczéma du pavillon peut à la longue dégénérer en cancroïde, de même que l'impétigo et les psoriasis (Orne, Green). La marche peut être rapidement envahissante. Duplay a vu à Beaujon un malade chez lequel un cancroïde débutant par le lobule avait en quelques mois détruit tout le pavillon, mis à nu le crâne et ouvert l'articulation de la mâchoire.

Un cancer encéphaloïde a été signalé par Velpeau.

Campbell a observé fréquemment une variété de tumeurs qui se rencontrent chez les habitants de la vallée du Népal. Siégeant sur le haut du pavillon, elles le réclinaient et obstruaient la conque. Il a opéré deux de ces tumeurs, qui lui ont paru être des sarcomes.

Témoin a publié l'observation d'un lymphadénome (2) dont l'examen histologique fut fait par Malassez. Gros comme un œuf de pigeon, il siégeait au-dessus du lobule. La tumeur était demi-molle et d'un rouge violacé.

Quel que soit le genre de ces tumeurs malignes, il faut leur opposer l'excision du pavillon, partielle en V, ou totale, suivant le cas.

1 Treillet, Du cancer du pavillon de l'oreille, thèse de Paris, 1882.

2 Témoin, in *Dict. des sc. méd.*, Paris, 1882, 2e série, t. XVII, p. 172, art. Oreilles, par Laboulbène et Lacharrière.

III

MALADIES DE L'OREILLE EXTERNE

I. **Bouchons de cérumen** 1). — Les parois du conduit auditif sont recouvertes à l'état normal d'une mince couche de cérumen : des soins de propreté bien entendus suffisent à l'en débarrasser. Mais lorsque ces soins ne sont pas pris et qu'il y a hypersécrétion sous des influences diverses, le cérumen s'accumule progressivement et finit par former avec les débris épidémiques du conduit un véritable corps étranger, qui l'obstrue plus ou moins.

Étiologie. — Le bouchon de cérumen se rencontre le plus souvent chez les adultes ; il complique parfois d'autres affections de l'oreille, et survient particulièrement à la suite d'inflammations guéries. On l'observe aussi bien chez les gens attentifs aux soins de propreté que chez les pauvres qui vivent dans la poussière et la saleté.

L'accumulation du cérumen est due soit à une augmentation de la sécrétion, soit à une disposition du conduit empêchant son élimination.

Certains sujets eczémateux, herpétiques, ayant des sécrétions exagérées, ont également une hypersécrétion de cérumen. Dans certains cas, la cause d'hypersécrétion est locale, le conduit auditif est hyperhémié, eczémateux et cette lésion cause l'accumulation du cérumen. On a remarqué également que les diverses altérations chroniques de l'oreille et du pharynx étaient souvent accompagnées de ces dépôts particuliers.

Le cérumen, substance onctueuse, grasse, peut se dessécher, devenir dur et adhérer aux parois du conduit auditif, il s'accumule ainsi peu à peu, surtout si le malade est peu soigneux. On ignore quelle influence modifie ainsi la nature de la sécrétion cérumineuse. Une

(1 Bonnafont, Extraction des corps étrangers de l'oreille (*Ann. des mal. de l'or. et du lar.*, 1875, p. 250). — J. Mascarel, Vers vivants dans le cond. aud. ext. *Ann. des mal. de l'or. et du lar.*, 1875, t. I, p. 311). — Wreden, Affect. parasitaires de l'or. *Ann. des mal. de l'or. et du lar.*, 1876, p. 116). — Delie, Deux curieux cérumens (*Soc. d'otol. belge*, mai 1861. — Rohrer, Les bactéries du cérumen (*Arch. für Ohr.*, Bd. XXIX, 1er et 2e livr.). — Hertz, Ascaride lombricoïde dans l'oreille (*Soc. de méd. de Vienne*, in *Sem. méd.*, 1885, p. 384). — Berger, Rech. et extract. de balles de revolver dans les cavités de l'or. (*Soc de chir.*, 18 oct. 1888). — Siebenmann, Nouvelle contribution botanique et clinique de l'otomycose (*Arch. of Otology*, n. 34, 1889). — Herzog, Réflexes produits par l'accumulation du cérumen (*Monats. f. Ohrenh.*, mai 1889). — Cozzolino, Nouvelle méth. pour l'extraction des corps étr. (*Ann. des mal. de l'or. et du lar.*, 1889, p. 165). — Rougier, Trois cas d'extraction de corps étrangers de l'or. (*Bull. du disp. de Lyon*, févr. 1890). — Luc, Dangers des manœuvres d'extract. (*Rev. de clin. et de thér.*, 16 mars 1892). — Bonnier, Corps étr. d. cond. réflexes (*Soc. d'otol. de Paris*, févr. 1893).

disposition spéciale du conduit peut mettre obstacle à l'évacuation du cérumen, et il n'est pas rare que cette cause vienne s'ajouter à l'augmentation ou à l'altération de la sécrétion. Certains conduits très étroits ou d'une courbure trop prononcée, ou encore rétrécis à la suite d'altérations pathologiques, empêchent l'issue du cérumen, en même temps qu'ils sont difficiles à nettoyer.

Anatomie pathologique. — Les bouchons de cérumen peuvent contenir, en proportions variées, les divers éléments qui entrent dans leur composition. Ils sont formés du produit de glandes cérumineuses, uni au liquide fourni par les glandes sébacées, à des débris épidermiques, à des poils. Suivant la prédominance de tel ou tel de ces éléments, le bouchon est très mou si ce sont les substances grasses qui dominent ; si ce sont les parties solides il offre une très grande dureté. Dans ce dernier cas sa surface apparaît terne, jaunâtre, inégale ; elle est au contraire brillante, lisse, de couleur noirâtre, lorsque le bouchon est d'une consistance molle. On trouve souvent aussi mélangés à la masse, de petits corps étrangers venus de l'extérieur.

Les bouchons de cérumen ne séjournent pas dans le conduit sans y produire des lésions anatomiques pouvant même se propager au tympan et à la caisse. Après l'ablation des bouchons, on voit souvent le conduit auditif rouge, parfois excorié ; le tympan est vasculaire, épaissi. La réaction inflammatoire peut devenir beaucoup plus intense, et aller jusqu'à la perforation du tympan et à l'infection de la caisse. Dans d'autres cas, le bouchon est la cause d'un processus atrophique ; le conduit auditif se dilate, ses parois se résorbent et Toynbee a rapporté des cas de dilatation considérable du conduit par résorption de ses parois ; sur une de ses pièces une masse de cérumen était couchée au milieu des cellules mastoïdiennes après avoir passé à travers une perforation de la paroi postérieure du conduit.

Symptomatologie. — La surdité est le symptôme principal pour lequel les malades viennent demander conseil. Cette surdité a des caractères souvent très spéciaux, qui peuvent mettre d'emblée sur la voie du diagnostic. Le début est brusque et subit ; le malade, devenu sourd tout d'un coup, croit avoir une lésion grave de l'oreille. Cette marche rapide, presque instantanée, doit rassurer le malade. La surdité est survenue dans des circonstances variables, tantôt à la suite d'un nettoyage de l'oreille ou après un bain, tantôt c'est au cours d'un mouvement, d'un saut par exemple. Ce brusque début, étrange en apparence, puisque le bouchon se forme peu à peu, s'explique aisément. L'ouïe a persisté tant que l'obstruction du conduit n'est pas complète et il suffit d'un très petit pertuis pour le passage des ondes sonores. Mais, à un moment donné, sous l'influence du gonflement du cérumen par l'eau ou de son déplacement pendant une secousse, l'obstruction du conduit s'est achevée, et par suite a disparu la lumière qui permettait encore la transmission aérienne du

son. A l'aide du diapason, on pourra s'assurer de l'intégrité de la perception osseuse et de l'oreille interne.

Toutefois il n'en est pas toujours ainsi : l'ouïe peut s'affaiblir peu à peu, progressivement, sa diminution indiquant les progrès lents de l'accumulation cérumineuse.

La surdité est constante ; le malade peut encore se plaindre de bourdonnements qui ont un timbre grave, et ressemblent à un bruit de coquillage. Quelquefois il éprouve du vertige ; c'est que le cérumen a été refoulé contre le tympan ; rarement il ressent une douleur véritable. Des vomissements, des lipothymies peuvent survenir, donner le change et faire croire à une affection cérébrale.

Diagnostic. — Il est facile, en général, par l'examen de l'oreille à l'aide du spéculum qui montre une masse noirâtre ou jaunâtre ; un stylet mousse renseignera sur la consistance, l'adhérence du bouchon.

Quelquefois le conduit est fermé par une lamelle épidermique grisâtre ; le stylet la déplace facilement et montre que le conduit est libre derrière elle.

On devra ne pas oublier que les bouchons volumineux et durs peuvent comprimer le tympan et provoquer un ensemble symptomatique pouvant faire croire à une affection cérébrale : il suffit d'examiner l'oreille pour éviter semblable erreur.

Pronostic. — La guérison est la règle, cependant il ne faut pas se hâter de porter un pronostic favorable et promettre au malade la guérison complète. Avant de s'engager ainsi, on devra s'assurer s'il n'existe aucune maladie soit antérieure, soit concomitante, ainsi qu'il arrive dans presque le tiers des cas. (Von Tröltsch.)

De plus le bouchon, par sa présence prolongée, a pu déterminer des lésions plus ou moins graves du conduit auditif osseux, du tympan, et même de la caisse.

En général, pour éviter des déconvenues, on se montrera réservé dans le pronostic, réserve motivée par l'examen des statistiques : Toynbee, sur 165 cas, n'a obtenu la guérison radicale que soixante fois.

Traitement. — Pour enlever les bouchons de cérumen, l'injection d'eau chaude est la vraie méthode : on doit proscrire d'une façon absolue l'usage des instruments. Quelques seringues auront raison d'un bouchon mou et peu adhérent. Il faut employer une canule à bout olivaire et diriger le jet de liquide entre la paroi du conduit et le bouchon pour que ce dernier pris *a tergo*, soit expulsé au dehors.

S'il résiste, il ne faut pas seringuer plus fort ; on s'exposerait à irriter le conduit, à refouler le bouchon sur le tympan et à déterminer ainsi des symptômes pénibles. Il faut le ramollir. On prescrit la solution suivante :

Carbonate de soude	1 gramme.
Glycérine Eau	20 grammes.

Le malade instillera, trois fois par jour, quelques gouttes de ce mélange dans son oreille, et au bout de quarante-huit heures le bouchon sera assez ramolli pour céder facilement aux injections. On les ramollit aussi très bien en mettant pendant deux ou trois soirs de suite quelques gouttes de glycérine neutre dans le conduit auditif.

Après s'être assuré par l'examen au spéculum de l'issue de toute la masse et de l'état du tympan, on mettra dans l'oreille un petit tampon d'ouate hydrophile pour garantir l'oreille contre l'action du froid et contre l'impression des bruits extérieurs, qui est parfois des plus pénibles. Cette hyperesthésie auditive dure rarement plus de vingt-quatre heures.

Il sera encore recommandé aux malades de faire usage d'injections chaudes de temps à autre, pour prévenir la récidive du bouchon.

II. **Corps étrangers du conduit auditif externe.** — **Étiologie.** — On trouve les objets les plus divers dans le conduit auditif.

On peut les diviser en deux grandes classes, selon qu'il s'agit de corps vivants ou inanimés.

Quelquefois des insectes, tels que perce-oreilles, puces, punaises, mouches, s'introduisent dans l'oreille pendant le sommeil et y restent englués par le cérumen. Chez les malades atteints de suppuration chronique de l'oreille, et peu soigneux, des larves de mouche se développent parfois, après avoir été déposées à l'état d'œufs à l'entrée du conduit.

Les corps étrangers inanimés doivent être divisés en plusieurs classes, car de leurs caractères dépendent souvent les accidents qu'ils produisent, et les moyens d'extraction qu'ils réclament. Les uns sont des corps durs : petits cailloux, noyaux de cerise, perles de verre, les autres des corps mous : tampons d'ouate, graines. Certains d'entre eux, les graines notamment, peuvent se gonfler et augmenter de volume par imbibition. La surface de ces corps étrangers est tantôt lisse, tantôt irrégulière, hérissée même de pointes, d'aspérités, capables de s'implanter dans les parois du conduit, de déchirer le tympan.

En général la présence de ces corps étrangers est l'effet du hasard. On les trouve le plus souvent chez les enfants qui, en jouant, introduisent dans leurs conduits les divers objets qu'ils ont sous la main.

Le corps étranger pénètre plus ou moins profondément. Tantôt il reste à l'entrée, tantôt, surtout s'il est petit, il va jusqu'au tympan, et gît dans le sinus que forme la paroi inférieure du conduit, en avant du tympan (sinus hypo-tympanique), de sorte qu'il est difficile à voir lors de l'examen au spéculum. Le tympan lui-même peut être perforé, et le corps étranger, à travers la déchirure ou l'ulcération de la membrane, passe du conduit dans la caisse.

Symptomatologie. — Le conduit auditif est parfois singulièrement

tolérant pour les corps étrangers : tel malade perd lui-même le souvenir de l'introduction, et s'il devient sourd croit avoir une affection spontanée de l'oreille. Les cas de corps étrangers latents sans réaction inflammatoire, sans troubles auditifs, sont assez fréquents : Politzer retira d'un conduit auditif un bout de crayon d'ardoise, qui gisait là depuis vingt-deux ans, sans avoir causé le moindre malaise ; Rein, une molaire cariée habitant le conduit depuis quarante ans.

Accidents primitifs. — Les malades éprouvent d'habitude une sensation de gêne, l'oreille semble bouchée. La surdité, les bourdonnements, les bruits dont ils se plaignent ont une intensité variable, qui augmente avec le volume du corps étranger et sa situation profonde. Lorsque le tympan est touché, des sensations plus ou moins pénibles, des douleurs même peuvent exister soit dans le conduit, soit au fond de l'oreille.

Les symptômes les plus pénibles sont produits par les corps étrangers vivants ; par leurs mouvements ils font vibrer le tympan et déterminent ainsi des sensations auditives extrêmement violentes.

Phénomènes réflexes. — Les corps étrangers s'accompagnent parfois de troubles nerveux d'origine réflexe, bien faits pour amener des erreurs de diagnostic.

On a considéré comme atteints d'une affection cérébrale et traités comme tels des malades qui, ignorant la présence d'un corps étranger, se plaignaient de surdité avec bourdonnements, vertiges, céphalalgie. D'autres malades étaient tourmentés d'une toux violente, rebelle à tous les traitements et qui cessa par l'extraction d'un corps étranger de l'oreille.

Itard rapporte l'observation d'un malade atteint d'une salivation abondante s'élevant à deux pintes et demie en vingt-quatre heures et qui disparut après l'extraction d'un morceau de laine. Citons encore les vomissements incoercibles, des convulsions, des paralysies même étendues suivies parfois d'atrophie, de l'épilepsie.

Ces phénomènes nerveux réflexes sont dus à l'irritation des nerfs du conduit auditif et de la caisse : pneumogastrique, rameau de Jacobson, grand sympathique et facial.

Accidents consécutifs. Complications inflammatoires. — Les accidents inflammatoires peuvent être causés soit par les corps étrangers eux-mêmes, soit par l'emploi intempestif des instruments.

L'otite aiguë qui en est la conséquence se caractérise par les douleurs vives, le gonflement et la rougeur du conduit, un écoulement purulent et sanguinolent. Cette otite traumatique est plus ou moins intense, elle peut se propager au tympan et à la caisse, et rester chronique.

Le tympan finit par s'enflammer, s'ulcérer et se perforer : la caisse suppure à son tour, et parfois surviennent des complications cérébrales (méningite, abcès) qui emportent le malade.

Diagnostic. — La présence d'un corps étranger ne peut être reconnue que par l'examen de l'oreille. Malgré les commémoratifs les plus exacts, les symptômes les plus concluants, le praticien ne doit jamais négliger l'examen de l'oreille au spéculum. Il évitera ainsi les grossières erreurs relatées dans les classiques. Souvent, en effet, le médecin, confiant dans le dire du malade, s'efforce d'extraire un corps étranger imaginaire, ou sorti depuis longtemps.

D'autre part, cet examen a plus d'une fois montré la véritable cause de troubles nerveux, difficiles à expliquer, alors qu'aucun commémoratif ne permettait de soupçonner un corps étranger.

Les renseignements fournis par la vue seront contrôlés par une exploration extrêmement prudente avec un stylet introduit doucement dans le spéculum, et dont l'œil suivra chacun des mouvements.

Le diagnostic devient difficile quand le corps étranger est entouré de masses cérumineuses, de bourgeons charnus qui le cachent, ou quand il a pénétré dans la caisse.

Le stylet prudemment manœuvré donne alors les plus utiles renseignements.

Traitement. — Le plus grand danger des corps étrangers réside dans les tentatives d'extraction faites avec des instruments par une main non exercée, surtout si celle-ci manœuvre sans s'éclairer et tente d'enlever le corps étranger avec des pinces introduites à l'aventure. En procédant ainsi, on blesse le conduit, le corps étranger est repoussé vers la profondeur, crève la membrane et tombe dans la caisse. La blessure des organes de voisinage, l'inflammation qui s'y joint, peuvent amener la mort. (Hartmann.

On ne peut donc apporter trop de prudence dans les tentatives d'extraction des corps étrangers. On devra s'assurer, par un examen au spéculum, de la présence, du siège exact du corps étranger, et ne tenter aucune manœuvre avec un instrument avant d'avoir recouru à ce moyen qui réussit dans l'immense majorité des cas et qui a l'avantage d'être inoffensif s'il reste impuissant : Ce moyen consiste en injections d'eau stérilisée chaude pressée avec force à l'aide d'une grosse seringue. La seringue à hydrocèle est excellente pour faire ces injections, pourvu qu'elle soit munie d'une canule olivaire.

L'injection sera faite avec ou sans le spéculum, il est même préférable d'enlever le spéculum. On aura soin de redresser la courbure normale du conduit, en tirant sur le pavillon. L'eau, lancée le long de l'une des parois du conduit auditif, pénètre derrière le corps étranger, et, s'accumulant dans le fond du conduit, l'en chasse.

Il est rare que le résultat désiré ne soit pas obtenu par une série d'injections faites avec soin et persistance. Si, malgré tout, le corps étranger n'est pas délogé, la conduite du chirurgien devra varier selon les circonstances.

Il vaut mieux patienter, si les accidents sont nuls ; si néanmoins

le corps étranger par son siège peu profond, par sa forme, sa consistance, se prête à une attraction facile, on pourra le saisir avec un instrument approprié. Le meilleur instrument est une pince fine à griffes très petites. Parfois un crochet, une simple épingle dont la pointe est recourbée, permet de harponner un corps mou, et de l'extraire facilement.

L'intervention s'impose quand les accidents d'otite ou les phénomènes nerveux compliquent la présence du corps étranger. Dans ces cas, le chloroforme facilite beaucoup les manœuvres, surtout s'il s'agit de l'enfant.

Pour ces cas spéciaux, on peut avoir recours à une opération jadis conseillée par Paul d'Égine, et qui consiste à pratiquer une incision semi-circulaire derrière le pavillon de l'oreille, pour pénétrer dans le conduit auditif derrière le corps étranger. Tröltsch incise non en arrière, mais en haut ; en ce point il est très facile de détacher le conduit auditif de la portion écailleuse du temporal.

Si le corps étranger est dans la caisse, on peut être obligé de faire un véritable Stacke pour l'extraire et faire cesser les symptômes alarmants qu'il provoque.

III. **Otites externes** [1]. — L'otite externe est l'inflammation du revêtement cutané qui tapisse le conduit auditif externe. La peau de ce conduit est riche en glandes sudoripares et en glandes sébacées. Chacun de ces éléments peut donner naissance à un petit abcès, à un furoncle, inflammation isolée du reste, qui restera localisé à l'appareil sudoripare ou sébacé dans lequel il est développé. C'est l'otite externe circonscrite, l'abcès folliculaire du conduit.

Sous certaines influences, que nous passerons en revue, la peau elle-même et ses deux couches constituantes, épiderme et derme, s'enflamment. Les germes d'infection pénètrent les couches profondes de la peau et arrivent au périoste.

Toute la paroi est prise sur la longueur du canal auditif. L'otite externe est diffuse.

Otite externe localisée, otite diffuse, tels sont les deux chapitres dans lesquels rentreront tous les processus inflammatoires dont le conduit auditif peut être le siège.

1 Kirchner, Pityriasis versicolore du cond. aud. *Monatschr. fur Ohrenh.*, n° 3, 1885. — Lichtenberg, Études thérap. et bactériol. sur le furoncle de l'or. *Union méd.*, août 1888. — Sexton, Mal. du cond. aud. ext. *Med. Record*, 13 oct. 1888). — Grosch, Sur le traitement de la furonculose de l'or. (*Berlin. klin. Wochenschr.*, n° 18, 1888. — Gorham Bacx, Otite ext. hémorragique (*Arch. of Otol.*, n° 1, 1890. — Maggiora et Gradenigo, Observat. bactériol. sur les furoncles du cond. aud. ext. *Giorn. della Accad. di med. di Torino*, juillet-aout 1891, n°s 7 et 8, p. 713. — Luc, Hémorragies névropathiques de l'or. *Arch. int. de laryng.*, févr. 1891, p. 14).

1° Otite externe circonscrite.

Wilde est le premier qui ait signalé cette affection sous le nom d'*abcès du conduit auditif*. La description a été reprise par Tröltsch et par Hagen.

Étiologie. — L'agent le plus fréquent des suppurations folliculaires du conduit est le staphylocoque sous ses trois variétés, *citreus aureus*, *albus* : beaucoup plus rarement c'est le streptocoque. C'est donc de la staphylococcie du conduit auditif. Ces éléments microbiens pénètrent dans les follicules de la peau et, sous une influence souvent mal déterminée, deviennent virulents.

Quelquefois c'est le traumatisme, l'introduction d'un corps étranger soit involontairement, soit volontairement, pour satisfaire une démangeaison, qui vient excorier, déchirer la peau et fournir une porte d'entrée à l'infection.

Cette prédisposition aux abcès folliculaires peut être créée par un état général diathésique : diabète, albuminurie, état de cachexie créé par une pyrexie.

Chez les gens atteints d'eczéma du conduit auditif la peau présente une minceur extrême, ses éléments desquament sans cesse : nouvelle cause d'infection pour les éléments glandulaires.

Jusqu'ici c'est à une affection ascendante, marchant de dehors en dedans, que nous avons affaire.

Le furoncle du conduit auditif externe peut succéder à une infection descendante partant de la caisse dont les parois sécrètent du pus.

Symptomatologie. — Les symptômes subjectifs sont variables suivant l'étendue et le siège du furoncle et peuvent être une sensation de prurit, puis de chaleur, de tension, une sensibilité douloureuse au contact qui incommodent le patient pendant deux ou trois jours.

Ou bien la douleur est plus vive, plus aiguë, il y a des élancements qui s'irradient le long de la mâchoire. Les mouvements de mastication, de déglutition, de la parole provoquent des exacerbations de la douleur, parfois si intenses que le malade refuse toute nourriture solide.

Cette réaction douloureuse atteint son maximum lorsque le furoncle siège dans la moitié interne du conduit, il y a là adhérence solide entre le périoste et le fibro-cartilage qui double le derme. La congestion, l'œdème périfolliculaire étranglent les éléments nerveux si nombreux en cette région. Il peut y avoir de l'insomnie, de l'agitation chez certains sujets, le furoncle du conduit auditif peut s'accompagner le soir d'une réaction fébrile qui en impose pour une inflammation de la caisse ; enfin, sous l'influence de la tuméfaction de la peau,

le conduit auditif se rétrécit plus ou moins et la fonction auditive tend à disparaître si la lumière est obstruée totalement.

En même temps tout choc, tout heurt portant sur le pavillon provoque un retentissement douloureux sur le conduit : le malade protège de la main son pavillon et se couche sur le côté sain.

Il y a tuméfaction des parois du conduit auditif, d'autant plus grande que l'abcès est plus proche de l'orifice externe ; le gonflement, l'œdème peut aller jusqu'à l'oblitération complète. L'introduction du spéculum est très douloureuse et le sujet se défend ; si on peut apercevoir le furoncle, on distingue une petite saillie rouge à son sommet.

Marche. — Terminaison. — Le furoncle peut se terminer par résolution : au bout de deux ou trois jours, les signes s'amendent et tout rentre en ordre. Le plus souvent, après une période aiguë qui dure trois ou quatre jours, les symptômes douloureux s'apaisent ; en même temps on voit un point jaunâtre apparaître sur la saillie furonculaire, la peau s'amincit et bien souvent l'ouverture se fait spontanément. Une petite quantité de pus s'écoule, mais le plus souvent ce n'est que sous l'influence de lavages répétés ou d'une pression que le bourbillon s'échappe. Souvent les phénomènes de tension, de prurit douloureux persistent. C'est qu'un appareil glandulaire voisin s'est infecté. Il y a un nouveau furoncle.

Diagnostic. — Il ne souffre pas de difficultés : les symptômes subjectifs attirent assez nettement l'attention du côté de l'oreille pour que l'on examine le conduit auditif. Avec ou sans spéculum, on constate en un point une tuméfaction couronnée elle-même par une petite saillie accuminée, qui est le furoncle.

D'après Duplay, on pourrait arriver à faire le diagnostic différentiel entre le furoncle et l'hydosadénite, du moins à la période de suppuration : le furoncle provoque une réaction inflammatoire plus vive, la marche est plus rapide. L'abcès sudoripare présente des limites précises, une saillie arrondie, non acuminée, la pression avec le stylet est peu douloureuse.

L'abcès furonculeux pourrait être confondu avec une variété d'abcès du conduit auditif, dont le siège est à la partie supérieure du conduit près du tympan ; la caisse envoie au-dessus de cette membrane, en plein massif osseux, un diverticule, qui surplombe le conduit. Une collection occupant ce diverticule peut carier la mince lame osseuse qui le sépare de la peau et venir former abcès, que l'on prendra pour une otite externe primitive, si on méconnaît l'otite moyenne préexistante. C'est, en somme, un abcès par congestion.

Pronostic. — L'affection est douloureuse, mais guérit toujours. Les récidives sont à craindre, — et il faut en prévenir le malade, — expliquées par la nature infectieuse du mal, il est difficile souvent d'arriver à désinfecter complètement le conduit.

Traitement. — C'est un abcès, il faut l'ouvrir. Wilde et Tröltsch

conseillent, au début, d'essayer la thérapeutique abortive, à l'aide de cautérisations énergiques, soit avec le nitrate d'argent, soit avec une solution forte de sulfate de zinc (2 à 3 p. 100).

Il est préférable, à cette période, de s'adresser aux antiphlogistiques, aux instillations d'eau stérilisée chaude ou de liquides émollients ou narcotiques, à des applications de compresses chaudes, renouvelées sans cesse.

En cas de réaction intense, recourir à l'application de sangsues, en avant du tragus.

Mais, règle générale, inciser le furoncle, dès qu'on le pourra : si le pus n'est pas formé, l'incision préviendra la tension douloureuse des tissus, si le pus est collecté, la sortie du bourbillon sera facilitée.

La peau du segment cartilagineux est dure, épaisse, le siège de l'abcès profond ; l'incision, faite avec un bistouri droit et pointu, doit, elle aussi, être profonde.

Il faut faire suivre cette incision de fréquents lavages à l'eau boriquée. Il sera bon de conseiller au malade de faire examiner parfois son oreille, afin de prévenir la formation de bouchons de cérumen, causes d'obstruction du conduit, par suite de nouveaux furoncles.

2° Otite externe diffuse.

Nous avons défini l'otite externe diffuse, l'inflammation de la peau du conduit auditif, qui peut être envahi en entier, y compris le revêtement cutané du tympan.

Nombreuses, trop nombreuses sont les divisions suivies par les auteurs dans la description de cette otite externe : les termes ont été multipliés sans raison et la question n'a fait qu'y gagner en obscurité.

Certains ont décrit des otites traumatiques, rhumatismales, dartreuses, exanthématiques, blennorragiques, parasitaires, variétés basées sur l'étiologie ; — catarrhales, purulentes, suivant la nature de l'écoulement ; — cutanées, périostiques, d'après le point de départ de la lésion.

Cette dernière classification, d'abord, repose sur une erreur. Il est bien avéré aujourd'hui que le processus débute toujours par la couche cutanée pour envahir secondairement le périoste. — Peau et périoste forment, dans la moitié interne du conduit, une seule et même membrane et le périoste se détache plutôt de l'os sous-jacent que de la peau, quand on veut disséquer celle-ci. Toute inflammation portant sur la couche cutanée retentira bien vite sur le périoste, et l'otite sera cutanéo-périostique.

Quant aux dénominations d'otites catarrhale, purulente, elles ne visent que les degrés de l'affection.

Étiologie. — C'est une affection de tous les âges, fréquente chez

les enfants, même chez le nouveau-né. Chez l'enfant nous trouvons l'influence prédisposante de la dentition ; parfois chaque éruption de dent provoque une poussée d'otite externe.

Nous retrouvons, importante, l'influence des traumatismes : introduction de corps étrangers, tentatives maladroites et brutales pour les extraire, instillation de liquides irritants soit par leur température, soit par leur causticité ; les concrétions cérumineuses, laissées à demeure, peuvent enflammer les parois du conduit.

Toute fièvre éruptive peut envahir le conduit : variole, scarlatine, rougeole, érysipèle ; l'épiderme desquame ; plus de barrière défensive vis-à-vis des éléments microbiens qui vivent à la surface de la peau.

Même rôle prédisposant joué par l'eczéma du conduit auditif : les fièvres graves comptent l'otite externe parmi leur complications. Bordier en a signalé un cas dans le cours du choléra.

On a même décrit une otite externe blennorragique, développée à la suite du transport du pus sur la peau du conduit. Des exemples en ont été rapportés par Hunter et Vigouroux, puis par Itard et Triquet, mais ces observations prêtent à discussion et, pour Duplay, l'otite blennorragique est loin d'être démontrée.

Une dernière variété étiologique intéressante, c'est l'otite parasitaire, la mycomyringite, le myringomycosis, décrite par Mayer, Pachini, Schwartze, Weber, l'élément parasitaire appartiendrait au genre *Aspergillus*, dont les différentes variétés auraient été rencontrées *penicillatus*, *glaucus*, *flavescens*. Tröltsch insiste sur cette variété d'otite, dans son *Traité des maladies de l'oreille*, et en relate un cas personnel. On discute pour savoir quel est l'élément primordial en jeu : est-ce le parasite qui, installé le premier, provoque toute la série des lésions de l'otite diffuse ? ou bien préexistait-il des troubles de nutrition de la peau, desquamation intense, troubles de sécrétion, obstruction du conduit, qui serviraient de point d'appel au parasite ? Toutefois Siebenmann déclare que l'*Aspergillus* ne devient pathogène que sur une peau déjà malade, altérée dans sa nutrition, à surface ulcérée et le meilleur terrain de culture serait le sérum.

Le parasite repose sur la couche de Malphigi, où il forme des taches noirâtres, plus ou moins étendues, comparées comme aspect à du papier de journal mouillé : le tympan est souvent envahi.

Symptomatologie. — Les symptômes du début sont constitués par une sensation de démangeaison dans l'oreille, de sécheresse, de chaleur ; le malade souffre d'une envie impérieuse de se gratter, et, bien souvent, la satisfaction de ce désir est douloureuse.

Cette sensation augmente d'intensité, elle devient douleur véritable, analogue à une brûlure, qui se manifeste sous forme d'élancements, gagne en profondeur, devient pongitive, térébrante et s'irradie dans la moitié correspondante de la tête, le long de la mâchoire ; il y a des

bourdonnements d'oreille ; le patient perd le sommeil, il a de l'agitation, de la fièvre.

Ces symptômes douloureux augmentent d'acuité au moindre choc subi par le pavillon. Tout mouvement du maxillaire inférieur, l'acte de déglutir, de bâiller, la toux, l'éternuement provoquent une exacerbation et ces phénomènes douloureux seront d'autant plus vifs que l'inflammation aura envahi le cartilage du conduit.

Le pavillon de l'oreille, les lèvres du méat externe peuvent conserver leur aspect normal, mais, le plus souvent, il y a tuméfaction.

La sensibilité est très vive, nous l'avons vu, à tout contact ; aussi l'examen de l'oreille, la traction du pavillon arrachent des cris au malade.

Le tympan participe souvent à l'inflammation et cet envahissement se traduit par une abolition plus ou moins complète de l'ouïe.

Si l'on parvient à examiner le fond de l'oreille, on constate une forte injection, une hyperhémie manifeste du tympan et du revêtement cutané de la portion profonde du conduit, la minceur de l'épiderme permet à ce niveau de constater la vascularisation du derme, dans les autres segments du conduit, il y a tuméfaction, boursouflement, infiltration de la peau.

Telle est la période de réaction inflammatoire, qui dure deux à trois jours, et à laquelle succède la période d'écoulement ; en effet, en même temps qu'une détente dans les symptômes douloureux, se produit un écoulement, d'abord séreux, puis muqueux, quelquefois purulent.

Le tympan, les parties profondes du revêtement cutané sont le siège d'une desquamation abondante. Le conduit auditif se remplit de lamelles blanchâtres, humides, et Tröltsch raconte que, parfois, il lui est arrivé de retirer du conduit des lames blanchâtres, humides, de la forme et de la grandeur de la membrane du tympan, pourvues d'un prolongement tubuliforme, détaché du fond du conduit. En général, plus la réaction douloureuse a été vive, plus les lames de desquamation sont épaisses.

L'écoulement établi persiste un certain temps, pour disparaître parfois complètement ; plus souvent, il tend à la chronicité, surtout si on néglige de le traiter, il peut durer même toute la vie, avec des alternatives d'aggravation et de rémission.

Complications. — L'otite externe n'avait envahi, jusqu'alors, que la couche cutanée, mais l'inflammation peut gagner en profondeur. Le périoste, les couches superficielles de l'os sont attaqués. L'otite est cutanéo-périostique, alors la réaction douloureuse présente une acuité particulière.

Toutefois, d'après Duplay, l'otite externe périostique est rare, au moins comme affection isolée. Presque concurremment il y a catarrhe purulent de la caisse, perforation ou destruction de la membrane tympanique.

Le tympan, au cours de violentes inflammations de l'oreille externe, peut se perforer : il y a myringite, et myringite destructive.

Ou bien le tympan se sclérose en partie : il s'épaissit ; un certain degré de surdité en est la conséquence.

Pronostic. — L'otite externe aiguë, dans sa forme légère, comporte un pronostic bénin. Mais dès qu'elle se montre violente, il faut toujours penser aux complications du côté du tympan ou de l'oreille moyenne, à la perte plus ou moins totale de la fonction auditive. Enfin il ne faudra pas oublier qu'elle passe souvent à l'état d'otite chronique.

Diagnostic. — En présence des phénomènes douloureux dont le conduit auditif est le siège, il est souvent difficile de se prononcer entre : furoncle simple et otite externe diffuse. Le rétrécissement du conduit, la sensibilité douloureuse rendent l'examen presque impossible.

Cependant, dans un cas, la localisation de la tuméfaction, de l'infiltration, de la douleur, la possibilité d'apercevoir la saillie furonculeuse, de la toucher avec le stylet, sont autant d'éléments qui imposeront le diagnostic : abcès folliculaire du conduit.

Dans l'autre, la tuméfaction généralisée, la participation de tout le conduit, de la membrane tympanique même plaident pour l'otite diffuse.

Avec celle-ci, la suppuration est plus rapide, la lésion superficielle. Le furoncle est profond, en plein derme, et le pus apparaît plus tard.

Il serait avantageux de pouvoir diagnostiquer les complications qui peuvent apparaître, en pleine période aiguë, du côté du tympan. On pourrait, en connaissance de cause, réserver son pronostic, mais il est impossible de voir l'état du tympan, et ce n'est qu'en tenant compte de l'intensité des phénomènes locaux et généraux que l'on peut présumer des désordres graves, survenus dans le fond du conduit.

Traitement. — Il faut faire appel aux antiphlogistiques, sous forme de saignée locale.

L'application de quelques sangsues au-devant du tragus exerce une influence sédative très nette sur la douleur.

Beaucoup d'auteurs préconisent l'instillation de quelques gouttes d'huile additionnée d'un antiseptique. Il est préférable de recourir aux bains d'oreille : on fait incliner la tête du malade du côté sain et on lui verse dans l'oreille malade de l'eau boriquée chaude ou de la décoction de pavots. On laisse en contact pendant une dizaine de minutes.

Duplay préconise, dans les formes très douloureuses, l'instillation de quelques gouttes d'une solution de cocaïne à 1/25.

On renouvelle les bains d'oreille toutes les heures. Dans l'intervalle, on appliquera les compresses d'eau bouillie, maintenues toujours humides.

Le traitement chirurgical n'est pas de mise, il ne donne que de mauvais résultats.

La période aiguë terminée, l'écoulement se produit. Il faut assurer l'antisepsie relative du conduit par des lavages tièdes. Il faut agir avec douceur et bien recommander de redresser la courbure du conduit, en portant le pavillon en haut et en arrière.

Si le conduit reste encombré de lames de desquamation, on fera bien de les enlever avec des pinces.

Enfin, si le microscope révèle l'existence de parasites de mucédinées, recourir aux instillations d'alcool pur ou additionné de 2 à 4 p. 100 d'acide salicylique.

3° Otite externe chronique.

Étiologie. — Elle peut être l'aboutissant d'une otite externe aiguë, mal soignée, ou bien peut évoluer telle d'emblée, chez les sujets entachés d'une diathèse, chez les scrofuleux, les arthritiques, les eczémateux. La femme adulte y paraît spécialement prédisposée.

On a décrit une otite externe chronique consécutive au développement de plaques muqueuses de l'entrée du conduit.

Symptomatologie. — Quand l'otite externe chronique s'installe, précédée d'une phase aiguë, on assiste à la disparition de tous les signes de réaction inflammatoire. Il ne persiste qu'un état légèrement douloureux du conduit, avec un écoulement plus ou moins abondant.

Dans la forme chronique d'emblée, le début est insidieux. L'affection se crée lentement, sans tapage, sans que le malade puisse préciser à quel moment l'oreille a été prise.

Cette forme, selon Tröltsch, s'observe le plus souvent, chez les enfants, et quand on la constate chez les adultes, bien souvent il s'agit du réveil d'une otite datant des premières années de l'existence.

Bref, le seul symptôme, traduisant ce trouble morbide, c'est une sensation de démangeaison, d'agacement, de tension dans l'oreille avec surdité plus ou moins accentuée.

Quelquefois même il n'existe aucun phénomène subjectif; le seul signe de l'otite chronique, c'est l'écoulement.

Cette otorrhée est très variable, quant à sa nature et à son abondance.

Elle peut ne se manifester que par quelques gouttes de sérosité claire ou muco-purulente, qui humectent le méat externe. C'est, plutôt alors à une forme douloureuse que l'on a affaire. Les malades se plaignent de bourdonnements, de cuisson, de tension pénible. A l'examen au spéculum, gêné souvent par un rétrécissement du conduit, on aperçoit une surface cutanée, recouverte de lames épider-

miques blanchâtres, humides, imbibées de sécrétions purulentes, ces lames de desquamation, parfois peu adhérentes, se détachent, encombrent la lumière du conduit et forment corps étranger, ou bien elles adhèrent solidement à la paroi : leur extraction est douloureuse, le derme est ulcéré et saigne.

Le tympan est caché par les mêmes lamelles de desquamation, nombreuses, épaisses. Si on parvient à les détacher on voit une membrane rouge injectée, épaissie, laissant à peine voir le manche du marteau.

Dans la seconde forme, la forme humide, l'otorrhée est considérable, presque continuelle, variable aussi dans ses caractères : ou bien c'est un pus épais, bien lié, ou bien un liquide séreux, clair. — Quelquefois il exhale une odeur nauséabonde.

L'examen montre la surface interne du conduit, cachée par un enduit purulent : par places on aperçoit des croûtes brunâtres qui, après leur chute, laissent voir un derme ulcéré, fongueux. Le tympan est injecté, épaissi. Le conduit est parfois uniformément rouge, et ressemble à la muqueuse conjonctivale atteinte de granulations.

Marche. — Durée. — L'otite externe chronique est désespérante par sa ténacité, le malade passe par des alternatives d'aggravations et de rémissions : le froid, l'humidité provoquent une accentuation des symptômes.

Les malades négligent souvent les soins nécessaires à la guérison, excités en cela par quelques médecins qui partagent ce préjugé que la suppression d'un écoulement peut être nuisible pour la santé, ou que, s'il s'agit d'un enfant, la guérison se fera d'elle-même, par les progrès de l'âge.

L'affection devient alors presque incurable, et suit le malade jusqu'à la mort, bien heureux s'il ne survient pas quelques complications pouvant mettre sa vie en danger.

Complications. — Au cours d'une poussée aiguë, le tympan peut s'ulcérer, se perforer même, l'infection gagne la caisse et l'otite moyenne est constituée avec toutes ses conséquences. La perforation du tympan peut se faire peu à peu, le pus, séjournant dans le fond du conduit, macère la membrane et détermine sa fonte purulente. Sur les parois enflammées du conduit des bourgeons charnus se développent, ils partent quelquefois de la surface cutanée du tympan. Ces masses polypeuses augmentent de volume, ferment le conduit et déterminent de la surdité, en même temps qu'elle provoquent des hémorragies et un écoulement plus abondant.

Nous savons que le périoste et la couche cutanée sont intimement unis à la partie profonde du conduit, aussi la participation du périoste et de l'os au processus inflammatoire n'a rien qui doive surprendre. Cette ostéopériostite complique très souvent le catarrhe purulent de la caisse; toutefois elle existe parfois seule, et s'ajoute à l'otite

externe. Dès que le périoste est envahi, le symptôme douleur s'accuse avec des caractères particuliers : d'abord sourdes au début, profondes, les douleurs deviennent vives et térébrantes, avec exacerbations nocturnes. Le conduit se tuméfie davantage, son calibre se rétrécit, la paroi supérieure paraît s'abaisser. Cette tuméfaction du conduit est œdémateuse ; la peau est rosée plutôt que rouge ; enfin le contact du stylet ne réveille de douleurs que si l'on appuie fortement.

Ainsi installée, cette ostéopériostite peut s'arrêter et guérir sans suppuration, ne laissant comme trace qu'un épaississement de la paroi supérieure du conduit, ou bien il se fait des poussées aiguës avec formation de pus, la peau s'ulcère, des parcelles d'os se nécrosent, des séquestres tendent à s'éliminer, et le spéculum montre le conduit rempli de fongosités baignant dans le pus.

L'ostéopériostite peut ne pas pousser aussi loin ses lésions destructives, mais s'étaler, gagner en superficie. Le périoste de la mastoïde se prend, la région devient douloureuse, tuméfiée et rouge. Plus rarement, l'écaille du temporal se laisse envahir. Tous les degrés peuvent s'observer dans l'intensité de l'inflammation, depuis la tuméfaction douloureuse guérissant vite, jusqu'à la formation d'abcès périostiques.

Si la périostite descend, elle envahit l'articulation temporo-maxillaire, qui devient le siège d'une arthrite purulente.

Enfin il est une complication, redoutable au premier chef et qui assombrit le pronostic de l'ostéopériostite du conduit, c'est la propagation possible aux méninges et au cerveau. En effet, la paroi supérieure du conduit auditif osseux, formée d'une lame peu épaisse, répond à la fosse cérébrale moyenne. Chez l'enfant, cette lame est très mince et, de plus, creusée, comme chez l'adulte, de canaux qui permettent aux vaisseaux veineux et lymphatiques de transporter dans le crâne les germes infectieux venus du conduit.

Sans lésion aucune du tympan et de la caisse, il peut donc se développer une complication encéphalique ou méningée, à la suite d'une simple otite externe chronique. Tröltsch pense même que cette complication est plus fréquente qu'on ne le pense. A l'autopsie, on trouve les lésions habituelles, abcès du cerveau, méningite purulente, thrombose du sinus latéral, du sinus transversal. Toynbee, Gall rapportent des cas nettement confirmatifs.

Pronostic. — On peut donc dire qu'une affection qui comporte de tels dénouements est d'un pronostic des plus sombres. Cependant un traitement bien dirigé et persévérant peut prévenir ces accidents. L'otite externe chronique n'en reste pas moins une affection grave par sa résistance au traitement.

De plus, à côté de complications graves, mortelles, l'otite externe peut amener des rétrécissements du conduit, des lésions de l'oreille moyenne qui provoquent la surdité.

Diagnostic. — Le tableau clinique est assez net pour permettre un diagnostic facile : otorrhée plus ou moins abondante, symptômes douloureux vagues, augmentant de temps en temps, longue durée de l'affection, constatation des lésions au spéculum.

L'ostéopériostite, point de départ des complications graves, a des caractères propres qui permettent de la reconnaître.

Traitement. — Le traitement général est des plus importants, car l'otite est souvent sous l'influence d'une diathèse. L'huile de foie de morue, les préparations iodées seront prescrites aux lymphatiques, aux enfants surtout. Les eczémateux se trouveront bien l'usage des préparations arsenicales. Un traitement spécifique sera donné aux syphilitiques.

Le traitement local peut se résumer en un mot : antisepsie persévérante du conduit sous forme de lavages, d'instillations.

En première ligne, on devra recourir aux grands lavages de l'oreille, faits plusieurs fois par jour, avec une solution chaude légèrement antiseptique. Ces lavages de l'oreille seront faits sans violence, de crainte de blesser le tympan souvent ramolli, et de propager ainsi l'infection à la caisse.

Après avoir ainsi nettoyé le conduit par quatre ou cinq lavages par jour, on cherchera à modifier l'état des parois par des instillations de liquides astringents ou légèrement caustiques et antiseptiques.

Les insufflations de poudres sont un moyen peu recommandable ; elles forment, avec le pus qui séjourne dans le conduit, des magmas plus ou moins denses, difficiles à enlever, et vont à l'encontre du but que l'on se propose.

Si, malgré ce traitement rationnel, des complications périostiques ou osseuses surviennent, il ne faudra pas trop s'attarder aux moyens révulsifs, souvent recommandés, mais plutôt chercher, par une intervention chirurgicale, à limiter le processus, à donner au pus une issue à l'extérieur, après avoir nettoyé et curetté le foyer osseux.

Exostoses du conduit auditif. — Ces tumeurs osseuses du conduit auditif, étudiées d'abord par Toynbee, ont été examinées ensuite par Triquet, Welcker, Bonnafont.

Étiologie. — Le chapitre étiologie est cependant plein d'obscurités. Toynbee rattache ces exostoses à la diathèse goutteuse, Triquet à la syphilis.

Duplay et Urbantschitsch rejettent cette origine et les attribuent à un vice de développement ; ce dernier auteur appuie son opinion sur la constatation suivante : sur la paroi supérieure du conduit, immédiatement en avant du tympan, on trouve, chez quelques sujets, deux renflements osseux, situés l'un en haut et en avant, l'autre en haut et en arrière, et cela des deux côtés, symétriquement ; ces deux saillies répondent aux points de soudure primitifs de l'anneau tympanique avec le temporal et se développeraient sous l'influence d'une

irritation quelconque, pendant l'enfance, peut-être la sécrétion purulente de l'oreille moyenne.

Seeliegmann aurait observé que ces tumeurs se rencontraient fréquemment chez certains crânes américains dolichocéphales.

Anatomie pathologique. — C'est à la partie profonde du conduit qu'elles se développent, et à la paroi postéro-supérieure.

On en trouve une seule parfois assez volumineuse pour obstruer tout une partie de la lumière, ou bien le conduit est hérissé en divers points d'exostoses de grosseur variable.

Wilde et Bonnafont les décrivent unilatérales, Troltsch, bilatérales. Elles sont sphériques, sessiles ou pédiculées, elles peuvent encore se développer sous la forme plan-convexe, pouvant atteindre une grande surface.

Quant à la structure histologie, peu de chose de précis : il s'agit de tissu compact et rarement de tissu aréolaire, voilà tout.

Symptomatologie. — La symptomatologie fonctionnelle, la seule qui attire l'attention du malade est tardive. C'est la diminution de l'acuité auditive, quelquefois la douleur du fond de l'oreille, qui engage le malade à consulter.

L'exostose seule ou l'exostose doublée d'une couche de cérumen et de squames épidermiques obstrue le conduit.

Duplay raconte l'observation d'un jeune homme, porteur d'une exostose oblitérant complètement le conduit auditif, et dont les premiers symptômes avaient été de vives douleurs, irradiant à tout le côté de la tête, et revêtant l'aspect d'accès névralgiques.

Le siège de l'exostose paraitrait jouer un rôle dans la réaction douloureuse : plus elle est profonde, plus la douleur serait vive.

A l'examen de l'oreille on voit l'une des parois du conduit auditif, en général la postéro-supérieure, hérissée d'une, de plusieurs saillies mamelonnées, recouverte d'une peau saine sans injection, quelquefois un peu rouge.

Le stylet renseigne sur la consistance de cette tumeur qui est dure, d'une dureté ligneuse, peu sensible ; il peut y avoir en même temps otite externe concomitante par rétention du cérumen, et infection par saprophytes venus du dehors, trouvant, dans cette rétention cérumineuse, un milieu de culture.

Marche. — L'exostose peut s'arrêter dans son développement. Mais jamais elle ne rétrocède et se manifeste par sa tendance à envahir toute la lumière du conduit.

Alors, si on l'abandonne à elle-même, l'otite externe se développe, puis la myringite et l'inflammation de la caisse, avec toutes ses conséquences.

Diagnostic. — Il est facile, en général. Le malade se plaint de surdité, de bourdonnements. On constate aisément, dans le fond du conduit, à sa paroi supérieure, la petite tumeur mamelonnée, faisant hernie, et cause de tout le mal.

S'il y a accumulation de cérumen, si l'exostose est recouverte de débris épidermiques, on peut hésiter. A ce simple examen, on croit à un furoncle, à une hydrosadénite.

Mais le stylet renseigne sur la consistance, sur l'état de sensibilité.

Le lavage de l'oreille permet de constater l'absence de zone d'injection : on se trouve bien en présence d'une tumeur ligneuse, indolore et recouverte de peau saine.

Traitement. — Tant que l'exostose, par ses petites dimensions, ne gêne pas la fonction auditive, s'abstenir de tout traitement : il faudra simplement assurer la propreté du conduit par les lavages quotidiens qui préviendront l'accumulation de cérumen.

Mais dès que la lumière est oblitérée de telle façon que la fonction est compromise, dès que l'exostose s'accompagne d'irradiations douloureuses, dès que l'on redoute l'inflammation du tympan, et par suite de l'oreille moyenne, il faut intervenir chirurgicalement, enlever ou diminuer la tumeur.

Si l'on remarque que la peau doublant l'exostose est très épaisse, l'ablation de plusieurs couches épidermiques pourra soulager le malade : le traitement se bornera là.

Toynbee avait recours au traitement iodé : teinture d'iode ou glycérine iodée, en badigeonnages.

Quelques résultats heureux, obtenus par Wreden, plaident en faveur de l'efficacité de ce procédé médical.

On a préconisé l'emploi de tiges de *laminaria*, de bâtonnets d'ivoire, qui dilatent le conduit en exerçant une compression assez forte sur l'exostose pour causer la nécrose et l'élimination des parties superficielles de l'os.

Ces procédés sont douloureux et ouvrent la porte à l'infection.

Le procédé le plus sûr, le plus rapide, c'est l'ablation avec la gouge fine et le maillet.

Les exostoses limitées se détachent facilement avec quelques coups de marteau.

Pour celles à large base, à l'entrée du méat, il est bon de détacher d'abord la peau et le périoste : dans le cas d'exostose plus profonde, de décoller le pavillon et le méat cartilagineux.

L'ébranlement du labyrinthe par les coups de marteau peut déterminer le développement d'une surdité nerveuse qui disparaît d'ordinaire complètement par l'application de révulsifs sur la mastoïde.

Si le conduit est totalement oblitéré, il est préférable de creuser un véritable tunnel dans le massif osseux, et de rétablir un nouveau conduit. On s'est servi, dans ce but, du perforateur des dentistes américains. Deux opérations, pratiquées par les Drs Mallhewson et Field, ont donné de bons résultats.

D'autres opérateurs se sont adressés à l'électrolyse, au galvanocautère.

L'opération terminée, tamponner le méat avec de la gaze et appliquer un pansement occlusif, qui sera laissé en place quatre à cinq jours, s'il n'y a pas d'otorrhée.

S'il y a otite moyenne avec sécrétion, retirer le pansement chaque jour.

S'il y a infection des cellules de la mastoïde, recourir au traitement spécial de cette complication.

IV

MALADIES DE LA MEMBRANE DU TYMPAN

I. **Traumatismes** (1). — Ils consistent presque exclusivement en piqûres ou ruptures.

Les *piqûres* résultent de l'introduction de cure-oreilles ou d'épingles dans le conduit, pour son nettoyage.

Plus fréquemment observées sont les *ruptures*. On les rencontre après les tentatives maladroites pour extraire un corps étranger, si on l'a refoulé vers la profondeur, jusque dans la caisse, comme il arrive parfois. La rupture peut être la conséquence d'un soufflet appliqué violemment sur le pavillon et refoulant brusquement l'air dans le conduit. Ce genre de déchirure se rencontre surtout dans l'oreille gauche, puisque c'est habituellement la main droite qui envoie le soufflet. Les détonations d'artillerie, l'explosion de la foudre (Clarck) agissent de même, comme les quintes de coqueluche qui refoulent brusquemment l'air du naso-pharynx dans la caisse. Les contusions violentes du crâne, qu'elles soient ou non compliquées de fractures, déterminent souvent la rupture de la membrane.

Symptomatologie. — Le malade ressent une vive douleur dans son oreille. Il a bien l'impression d'une sorte d'éclatement, et, pour peu qu'il soit de tempérament nerveux, il tombe en syncope.

Peu après se montre un écoulement de sang (otorragie). Il est de faible importance, à moins que l'artère de la membrane et ses deux veines satellites qui descendent derrière le manche du marteau ne

(1) J. Blake, *Transactions of the American Otological Society*, 1875. — H. Wendt (de Leipzig), *Arch. fur Heilkunde von Wagner*, Bd. XV. — S. Clark (de San Francisco), *Arch. of Otol.*, vol. XXI, n° 1. — J. Blake, *Arch. of Otol.*, vol. XXI, n° 2. — Barafoux, Les gommes du tympan (*Soc. franç. d'otol. et laryng.*, avril 1885). — Pomeroy, *New York med. Journal*, avril 1885. — Lannois (de Lyon), *Ann. des mal. de l'oreille et du lar.*, janvier 1890. — Trutter (de Breslau), Les ruptures du tympan; leur importance médico-légale (*Arch. fur Ohrenh.* 1890, n°s 2-3). — Habermann, *Prager med. Wochenschr.*, n° 39, 24 septembre 1890. — Bonnier, *Bull. de la Soc. d'otol. de Paris*, 6 janvier 1893.

soient ouvertes. Le sujet n'entend plus, mais cette surdité n'est que temporaire.

Que l'on examine alors avec un spéculum de Toynbee et on trouvera des déchirures de siège et de forme variés. On cherchera surtout dans le quadrant postéro-supérieur, où elles sont plus habituelles parce que la membrane y est moins résistante. On les trouvera linéaires, étoilées, triangulaires. La membrane se composant dans sa couche moyenne de fibres conjonctives circulaires et radiées, on s'explique que les déchirures soient souvent une combinaison de lignes circulaires ou radiées. C'est la forme que j'ai constatée sur les oreilles des victimes qu'ont faites à Paris les attentats par la dynamite. Les lèvres de la plaie sont infiltrées de sang et cette infiltration peut se propager à toute la membrane qui apparaît noirâtre. Urbantschitsch a vu que les ébranlements de l'oreille peuvent déterminer de simples bulles sanguines entre les couches de la membrane, sans rupture du revêtement épidermique externe.

Diagnostic. — Il est à établir entre une simple rupture de la membrane, la fracture du rocher, et l'enfoncement de la paroi antérieure du conduit externe.

Si, en cas d'otorragie prolongée, les signes caractéristiques de la fracture du rocher (écoulement de liquide céphalo-rachidien, paralysie du facial) font défaut, si d'ailleurs on voit sur la membrane les déchirures que je viens de décrire, on peut s'arrêter au diagnostic de rupture simple.

La fracture du conduit auditif, produite par le heurt du condyle maxillaire, se reconnaît à l'absence d'ecchymoses sur la membrane et à la coïncidence d'une petite plaie ou contusion sur les téguments du menton qui ont touché le sol dans l'accident. (Morvan, Voltolini.)

Pronostic. — Il doit être réservé en raison des troubles profonds qui peuvent coexister (dislocation de la chaîne des osselets, commotion labyrinthique, etc.). Les ruptures ont, en médecine légale, une importance sur laquelle nous ne pouvons nous arrêter ici.

Traitement. — On commence par quelques injections phéniquées à 1 p. 100 pour prévenir la suppuration, puis on remplit le conduit auditif de gaze iodoformée. On recommande en outre au malade de ne pas chanter et de se moucher doucement. Grâce à ces précautions, la rupture se cicatrise sans complications.

II. **Myringites.** — La myringite se montre bien rarement à l'état d'isolement. Elle coïncide le plus souvent avec les états inflammatoires de la cavité tympanique ou du conduit auditif externe. Si nous l'isolons dans cette description, c'est pour mieux mettre en relief ses caractères propres. Il y a deux formes de la myringite : la forme aiguë et la forme chronique.

La *myringite aiguë* se rencontre surtout après les changements brusques de température extérieure, à la suite d'un bain de mer par

exemple. Le malade ressent des douleurs vives dans son oreille. Il s'y joint ordinairement des pulsations, des bourdonnements, parfois même de la fièvre. Le spéculum mis en place montre une membrane hyperhémiée par places, ou opaques en d'autres. Le relief du manche du marteau est effacé. La suppuration se fait souvent entre les diverses couches de la membrane (abcès interlamellaires) et s'évacue par de petites perforations qui n'intéressent pas toute l'épaisseur, mais qui laissent après elles de petites taches blanchâtres, taies comparables à celles de la cornée. Quelques veinules de la couche muqueuse vont se perdre dans les sinus de la dure-mère (Poirier), d'où quelque danger d'infection veineuse ayant la membrane pour point de départ.

Contre l'inflammation aiguë de la membrane tympanique, il faut agir par des injections antiseptiques et chaudes. L'application d'une ou deux sangsues devant le tragus reste un bon moyen de calmer les douleurs. Si l'infiltration purulente s'est produite, la paracentèse est indiquée. De toute manière les recommandations faites pour les ruptures (ne pas crier, ne pas se moucher fort) sont encore applicables.

On a signalé quelques cas de zonas tympaniques. Bonnier en a vu un coïncider avec un zona ophtalmique.

Les formes chroniques de la myringite sont représentées par divers états diathésiques (scrofulose, syphilis, herpétisme). La membrane est alors rouge et grise par places ; elle a dans son ensemble l'aspect sale. Elle peut être exulcérée, ou villeuse, ou même tomenteuse. Ses parois sécrètent une humeur d'odeur fétide. En cas de syphilis héréditaire, Pomeroy (de New-York) a vu des éruptions papulo-tuberculeuses sur la membrane, et Baratoux y a observé des petites gommes opalescentes, qui disparaissent sans laisser de perforation.

Un traitement général doit être institué, qui vise la cause diathésique. Il agit très efficacement. On sera surpris de voir s'éclaircir en quelques jours l'ouïe d'un enfant strumeux, porteur de myringite, après un court traitement spécial. Les lavages seront faits à l'eau bouillie chaude ou à l'eau naphtolée (1 p. 1000). Quelques attouchements sont un adjuvant très utile. On peut les pratiquer à la teinture d'iode, mais la solution de chlorure de zinc à 1/40 nous paraît préférable, car elle est moins douloureuse et ne tache pas le linge.

III. **Dégénérescences.** — Désignons sous ce nom les altérations variées du tissu de la membrane. La plus fréquemment observée est la dégénérescence *fibreuse*. Au fond du conduit se montre une sorte d'écran grisâtre, opaque. S'est-il fait entre les divers plans une infiltration adipeuse, l'aspect est plutôt jaunâtre. Chez les arthritiques, des plaques calcaires se forment qui affectent le plus souvent la figure de croissants dont la concavité est tournée vers la spatule du marteau. On a trouvé dans ces dépôts calcaires quelques commen-

cements d'organisation osseuse. Les ostéoplastes y étaient, mais non les canaux de Havers. J. Habermann.

Ces altérations ne compromettent pas, autant qu'on l'avait cru d'abord, la fonction auditive. Une membrane peut être scléreuse, calcaire par places même; si la chaîne des osselets et les cavités labyrinthiques sont relativement indemnes, l'ouïe sera satisfaisante.

IV. **Anomalies de tension.** — Certaines membranes sont insuffisamment tendues et c'est le plus souvent au niveau de leur quart postéro-supérieur. J'ai vu un malade atteint de cette anomalie, chez lequel l'audition était suspendue quand un effort le plus simple, le fait de chanter par exemple, bombait en dehors sa membrane. Pour retrouver l'audition il déglutissait, narines et bouche closes. Par la raréfaction d'air produite ainsi dans les trompes, la membrane se détendait et l'ouïe reparaissait.

On conseille, en pareil cas, de toucher avec une fine pointe de galvanocautère le centre du relâchement. La cicatrisation aurait chance de retendre. Ce moyen ne m'a pas réussi. On a encore conseillé d'appliquer sur cette espèce de prolapsus la convexité d'une anse de caoutchouc. J. Blake a utilisé ce moyen, non sans succès, chez des musiciens qui présentaient un relâchement de l'articulation du marteau et de l'enclume. Lannois de Lyon recommande pour ces cas l'emploi du collodion. Une simple boule d'ouate a pu quelquefois suffire.

Nous sommes mieux à même d'agir sur les hypertensions. Une section sur les plis antérieur et postérieur *plicotomies antérieure ou postérieure* rend à la membrane le degré de laxité voulue. Si les plicotomies n'ont pas suffi, on a recours à la ténotomie du muscle du marteau ou tenseur de la membrane. Les plicotomies sont faciles avec le myringotome ordinaire. La ténotomie du muscle se pratique au moyen d'un petit bistouri courbé sur le plat, qu'on introduit par une incision menée devant le manche du marteau. On sait que la section est faite lorsqu'on a eu la sensation d'une petite résistance vaincue.

V. **Adhérences ou synéchies.** — Elles se font entre la face profonde de la membrane et un point quelconque de la cavité tympanique (osselets, promontoire, etc.). On les voit bien après la douche d'air *per tubam*, parce qu'elles fixent par autant de petits cordages la membrane gonflée vers le dehors, en d'autres points. On les détache alors avec le petit bistouri courbé qui pivote de bas en haut, comme pour sectionner le tendon du muscle du marteau. Si l'adhérence avec la paroi profonde de la caisse est trop étendue pour qu'une synéchotomie simple réussisse, on trace autour d'elle une incision circulaire qui permet à la membrane de revenir en dehors, en laissant attachée profondément l'adhérence incisée circulairement. J. Blake (de Boston) a vu une de ces adhérences, comblant une ancienne perforation, qui oscillait suivant la pression intratympanique dans

la respiration et la phonation, produisant alors des sensations pénibles (cicatrice manométrique).

VI. **Difformités**. — Quelques-unes sont à signaler : par exemple, le coloboma fente verticale que von Tröltsch a rencontré, ou le non-redressement de la membrane qui s'observe chez les dégénérés idiots ou autres. Bonnafont, Schwartze, Tillaux ont remarqué que la membrane est presque verticale chez les musiciens. Cette disposition en effet est plus favorable à la transmission qu'à la réflexion des sons au dehors.

VII. **Tumeurs**. — Quelques cas rares sont mentionnés dans les auteurs. Tel ce cholestéatome trouvé par Wendt (de Leipzig) dans le quart antéro-postérieur de la membrane.

V

MALADIES DE L'OREILLE MOYENNE

I. — OTITES MOYENNES AIGUËS.

On peut étudier sous ce titre général diverses modalités de la tympanite à marche aiguë (1). Ce sont :

1° Le *catarrhe* caractérisé par une simple hypersécrétion, sans symptômes généraux;

2° L'*otite moyenne aiguë simple*, sans suppuration, mais avec retentissement sur l'état général ;

3° L'*otite moyenne aiguë suppurée*, s'accusant aussi par des troubles généraux.

1) S. Cordier, Étude sur le catarrhe de l'or. moy. dans la rougeole, thèse 1875 et (*Ann. des mal. de l'or. et du lar.*, 1875, p. 868). — Burckhardt-Mérian, *Volkmann's Samml. klin. Vorträge*, n° 182, 1880. — Nettler, Recherches bactériologiques sur les otites moyennes aiguës (*Ann. des mal. de l'or. et du lar.*, 1888). — Zaufal, *Prager medicinische Wochenschr.*, n° 8, 20, 21, 1888. — Bezold, *Arch. für Ohrenh.*, Bd. XXI, p. 8. — Knapp, *Zeitschr. für Ohrenheilk*, Bd. VIII, p. 36. — Katz, Des otites dues à l'influenza (*Therap. Monatschr.*, n° 21850). — Zaufal, Du bacille de Friedlaender comme agent pathogène de l'otite moyenne aiguë (*Réunion des méd. allem.*, Prague, 1888). — Wagnier (de Lille), Otite moy. aiguë obs. chez un lépreux (*Ann. de dermat. et syph.*, 1888, p. 715. — Ludwig Jankan, De l'otite moyenne aiguë consécutive à l'influenza (*Deutsche med. Wochenschr.*, n° 12, 1890). — Kantack, Bactériologie de l'inflammation de l'oreille moyenne et de l'apophyse mastoïde (*Arch. of Otol.*, n° 1, 1890). — Gellé, L'oreille et l'épidémie de grippe actuelle (*Méd. mod.*, 16 janvier 1890). — Hermet, Les otites de la grippe (*Gaz. hebd.*, 8 mars 1890). — Duplay, Otite ostéopériostique (*Bull. méd.*, 28 août 1890). — Lœwenberg, L'otite grippale observée à Paris en 1891 (*Ann. des mal. de l'or. et du lar.*, nov. 1891). — Mounier, De l'incision précoce du tympan dans l'otite moyenne aiguë simple (*Ann. des mal. de l'or. et du lar.*, octobre 1892). — Bolt, Trois cas d'otite moyenne avec carie mastoïdienne après la variole (*Arch. für Ohrenh.*, 1893).

J'aurai soin, au cours de ma description, de mettre en relief ce qui appartient à chacun de ces types.

Étiologie. — Le catarrhe simple se rencontre principalement chez les enfants, notamment chez les nouveau-nés qui, n'expectorant pas, ont leurs trompes plus menacées par les infections. Le décubitus dorsal, où on les tient habituellement, laisse en contact avec les pavillons tubaires les mucosités contaminantes du rhino-pharynx. Le bouchon gélatineux qui remplit la caisse chez le fœtus et persiste en partie chez le nouveau-né, peut être considéré comme un milieu favorable à la pullulation microbienne (Netter).

L'hérédité peut accuser son influence, puisque Hubert Valleroux [1] et Tröltsch ont vu, dans certaines familles, les divers enfants atteints de catarrhes tympaniques identiques. Les sujets scrofuleux y sont spécialement exposés.

Après ces conditions prédisposantes viennent les influences occasionnelles, comme les refroidissements portant sur l'oreille ou sur le corps entier. Aussi les catarrhes de l'oreille moyenne sont-ils particulièrement observés dans les saisons du printemps et de l'automne (*otite rhumatismale*). L'influenza agit très activement ici, de même que la rougeole et les autres fièvres éruptives, la diathèse rhumatismale. Le plus habituellement un catarrhe naso-pharyngien a précédé. Il résulte des travaux de Wreden, Baréty et Renaut, que très souvent l'otite des nouveau-nés s'accompagne d'affections pulmonaires graves. Wreden a vu que sur cinquante-deux nouveau-nés morts d'infections thoraciques, tous avaient en même temps de l'otite moyenne.

Les causes des otites aiguës simples ou suppurées sont un peu différentes.

Même pendant la vie intra-utérine, l'oreille moyenne peut s'infecter, si le liquide amniotique ou le contenu de l'estomac refluant pénètrent dans la trompe d'Eustache (Wendt). L'emploi des douches nasales, au moyen du siphon de Weber, est parfois la cause de suppurations tympaniques, si l'on n'a pas la précaution de lancer l'injection dans la moins perméable des deux fosses nasales, ou si le liquide n'est pas stérilisé ; si, en un mot, la douche est donnée dans des conditions défectueuses. La trompe se laisse surtout forcer par les liquides quand on les renifle. Le tamponnement des fosses nasales constitue, par son tampon postérieur, une menace d'otite suppurée. (Hartmann, Gellé.)

Les ruptures de la membrane tympanique, qu'elles se produisent de dedans en dehors (insufflations d'air avec la poire de Politzer, effort brusque en se mouchant ou en toussant), ou de dehors en dedans (explosions d'armes à feu, de dynamite, violent soufflet reçu sur l'oreille, aspirations ou refoulements trop brusques avec le masseur

[1] Hubert Valleroux, Mémoire sur le catarrhe de l'oreille moyenne et sur la surdité qui en est la suite. Paris, 1875.

du tympan, exposent la caisse à l'infection venue du dehors.

La tympanite aiguë s'observe encore dans les tentatives maladroites pour l'extraction de corps étrangers, si surtout ces manœuvres sont employées sans précautions antiseptiques. Les brûlures profondes agissent de même. Dans les méningites l'infection peut se propager à travers la suture pétro-écailleuse. (Klebs, Moos.)

Divers états généraux graves figurent dans cette étiologie : rougeole, scarlatine, variole, fièvre typhoïde, syphilis, diphtérie, influenza, coqueluche, constitution tuberculeuse. C'est notamment la scarlatine qui fait fréquentes et graves les tympanites. Burckhardt-Mérian mentionne que, dans une épidémie, la proportion des otites moyennes fut d'une sur trois cas.

Signalons enfin le rôle de quelques états pathologiques des centres nerveux ou des nerfs trijumeau, glosso-pharyngiens, qui amènent des troubles trophiques souvent compliqués d'inflammations aiguës.

Anatomie pathologique. — C'est ici qu'il convient de rappeler cette juste remarque de Toynbee, que *la muqueuse de la caisse réagit plutôt comme une membrane séreuse*, dont elle se rapproche, du reste, par ses caractères histologiques.

Dans le catarrhe, il existe une quantité variable d'un liquide séro-muqueux floconneux, parfois teinté de sang qui peut être suffisamment abondant pour emplir la caisse et la trompe d'Eustache. La muqueuse est congestionnée, tuméfiée. Cette congestion peut être assez intense pour que la muqueuse semble recouverte d'une couche de sang de teinte sombre (Toynbee). L'épithélium, desquamé par places, s'est mélangé au *secretum* tubo-tympanique. Dans le chorion muqueux, vaisseaux sanguins et lymphatiques sont dilatés ; ceux-ci présentent même des cavités kystiques que Politzer considère comme étant de nouvelle formation. La membrane du tympan n'est que fort peu modifiée, parce que les altérations ne portent que sur sa couche interne muqueuse ; aussi le manche du marteau, le triangle lumineux ont-ils leur aspect habituel et la translucidité de la membrane persiste-t-elle.

Les recherches bactériologiques de Zaufal, von Besser, Netter, Moos, Kantack, Martha, ont révélé dans les produits sécrétés des microbes variés, pathogènes ou non.

Les principaux sont : le staphylocoque pyogène doré, le streptocoque, le bacille de la pneumonie de Friedlaender. Kantack y signale les *Staphylococcus pyogenes albus*, *cereus albus*, les bacilles saprogènes (*x*, *y*, *i* de Rosenbach. Les plus virulents d'entre ces microbes ne le sont que peu en somme. Quelques-uns se trouvent, même à l'état normal, dans les cavités buccale, nasale et pharyngée, sans y être pathogènes, mais qu'une circonstance adjuvante intervienne (coup de froid, rougeole, scarlatine) et des accidents graves se déclareront.

Dans l'otite les lésions sont bien plus accentuées. La muqueuse n'est plus seulement atteinte dans ses couches superficielles, mais bien dans toute son épaisseur où l'on peut trouver de l'infiltration purulente et quelques ecchymoses. L'épithélium est tuméfié et détaché par places. Le chorion muqueux est épaissi et ramolli. L'ensemble de la muqueuse se détache assez facilement de l'os sous-jacent, qui peut participer plus ou moins au processus inflammatoire (*otite périostique*).

Wreden l'a trouvée transformée en putrilage gangreneux (*tympanite gangreneuse*). Cette complication se rencontre surtout chez les enfants qui ont succombé à la variole ou à la rougeole. Gradenigo estime qu'il ne s'agit là que d'une modification post-mortem. L'inflammation a des sièges de prédilection; c'est surtout à la voûte (*tegmen tympani*), à la paroi interne près des fenêtres. Les cellules mastoïdiennes voisines et la paroi supéro-postérieure du conduit auditif sont toujours atteintes quelque peu.

Chez le nouveau-né, la masse embryonnaire qui emplit normalement la caisse se trouve mélangée de muco-pus sanguinolent. L'ensemble adhère si fortement à la muqueuse qu'il est impossible de l'enlever sans entraîner celle-ci par arrachement. (Parrot, Baréty et Renaut.)

La membrane du tympan, épaissie et rouge, perd sa transparence. Les osselets peuvent être luxés et éliminés avec la suppuration. Si l'étrier n'occupe plus la fenêtre ovale (*pelvis ovalis*), l'infection envahit le labyrinthe. Même résultat, si la membrane de la fenêtre ronde est ulcérée. Triquet a vu cette complication dans un cas de fièvre typhoïde. Les muscles du marteau et de l'étrier sont atteints de myosite d'abord et plus tard de dégénérescence fibreuse. Celui de l'étrier est moins atteint, protégé qu'il est par sa gaine osseuse.

Quelques organes ou cavités voisines peuvent être, surtout chez les enfants, envahis par la suppuration méninges et cerveau, canal de Fallope, golfe de la veine jugulaire, apophyse mastoïde, sinus latéral.

Chez les enfants morts de diphtérie, Moos a trouvé tantôt une tympanite simple, tantôt des labyrinthites avec lésions graves des nerfs auditifs, des vaisseaux sanguins, des espaces lymphatiques, du périoste et de l'os. Dans tous les cas il y avait des streptocoques.

Le pus de la tympanite aiguë a des caractères divers. Il peut emplir complètement la caisse et la trompe. C'est du pus franc ou du muco-pus, du séro-pus, suivant les circonstances. Dans l'otite des tuberculeux il est crémeux et renferme des bacilles de Koch. Chez les malades atteints d'influenza, le contenu de la caisse peut être sanguin. (Delstanche, Reynier, Roosa, Matheson.)

Les bactéries trouvées dans ce pus ne diffèrent pas sensiblement de celles que nous avons signalées dans les catarrhes.

Röhrer, ayant examiné le pus de 100 malades atteints de tympanites, a remarqué que dans le pus fétide il y a des bacilles, tandis qu'il n'en a pas trouvé dans le pus non fétide. Voici le résultat de ses examens :

Pus fétide.		*Pus non fétide.*	
De bacilles.....	28 p. 100.	De staphylocoques.	50 p. 100.
De cocci divers.....	72 —	De diplocoques.....	26 —
		De monocoques....	19 —
		De streptocoques..	5 —

Symptomatologie. — Le malade éprouve dans l'oreille et dans la moitié correspondante de la tête une sensation de plénitude avec quelques accès de douleurs lancinantes. Ces douleurs augmentent quand le malade fait un effort, se mouche ou exécute simplement un mouvement de déglutition.

Des bruits variés se produisent, quelquefois isochrones aux battements du pouls et cessant par la compression de la carotide, parfois au contraire rappelant le mot *djii* et pouvant apparaître ou disparaître tour à tour. Le malade entend sa propre voix comme assourdie, mais elle résonne davantage dans l'oreille atteinte. Il se plaint que la marche retentit douloureusement dans son oreille. Parfois même il n'a plus la sensation de la résistance du sol. Tout travail intellectuel devient pénible, et si l'oblitération tubaire s'est produite brusquement des vertiges peuvent intervenir. Enfin on peut constater des névralgies du trijumeau affectant surtout la première branche, des troubles de la fonction gustative limités à la moitié correspondante de la langue. Ces troubles s'expliquent bien par les connections nerveuses de la caisse, notamment avec la corde du tympan. Très rarement on voit le facial paralysé durant quelques jours.

La membrane tympanique est plus ou moins enfoncée vers la paroi labyrinthique suivant le degré d'obstruction de la trompe. Elle est congestionnée, surtout au niveau du manche du marteau où les vaisseaux sont normalement plus abondants. Le promontoire s'accuse par un reflet clair et au-dessous une tache sombre indique la fenêtre ronde. Si la congestion de la membrane est très accentuée, le manche du marteau est dissimulé. Le triangle lumineux perd son éclat ou disparaît tout à fait. Quand les produits sécrétés sont en assez grande quantité, la membrane est rejetée en dehors et l'on peut voir une ligne de niveau dessinant une courbe à concavité supérieure. Si la cavité tympanique est remplie, la ligne de niveau disparaît et l'ensemble de la membrane prend une coloration d'un vert sale ou grisâtre.

Le liquide se déplace en avant ou en arrière selon l'attitude que prend la tête du sujet. Après l'insufflation d'air par la trompe, on peut voir des bulles se dessiner dans l'épaisseur de la couche liquide. Le

naso-pharynx est également atteint de catarrhe et on voit, par la rhinoscopie postérieure, des mucosités obstruer le pavillon tubaire.

Vient-on à interroger l'oreille avec le diapason-vertex, on remarque qu'il est mieux perçu de l'oreille la plus sourde ou la seule sourde, à moins qu'il n'existe préalablement une affection labyrinthique du même côté qui annule l'oreille interne. On peut encore, avec le diapason, constater l'obstruction tubaire. On le fait vibrer sous les deux narines du sujet en lui recommandant d'exécuter des mouvements de déglutition. A ce moment le son est renforcé seulement dans la trompe libre ou dans la moins obstruée (Politzer). L'expérience de Rinne, qui consiste à mettre successivement le diapason devant le conduit auditif et sur l'apophyse mastoïde, est négative, c'est-à-dire contraire aux conditions normales dans lesquelles le diapason est mieux entendu au méat auditif que par la mastoïde. Le degré de surdité est très variable, en général l'ouïe n'est atteinte qu'en partie.

C'est alors qu'il faut faire des insufflations d'air dans les trompes pour apprécier leur état.

Tout d'abord, malgré les insufflations, le médecin ne perçoit aucun bruit, puis brusquement un craquement se produit non sans quelque douleur; c'est la membrane tympanique qui est projetée en dehors tandis que l'air passant à travers la trompe fait entendre des râles muqueux. Si les produits sécrétés sont très abondants dans la trompe, on perçoit du gargouillement. La tonalité du son perçu donne quelque indication sur la consistance du liquide. Est-il aigu, on peut penser que les sécrétions sont très séreuses; est-il grave, au contraire, les sécrétions doivent être plus épaisses.

Après la douche d'air, la plupart des symptômes s'amendent, l'ouïe redevient bonne pour un temps plus ou moins long.

Le catarrhe tubo-tympanique présente une durée variable selon les cas. Il disparaît après quelques jours s'il s'agit d'une forme aiguë et s'installe au contraire pour longtemps lorsqu'il coïncide avec un catarrhe chronique naso-pharyngien. Les variations saisonnières influent sur sa marche. C'est ainsi que les poussées sont plus marquées au printemps ou à l'automne.

L'*otite moyenne* aiguë s'accuse par un ensemble de symptômes plus marqués. Ce sont d'abord des douleurs lancinantes, comparées à des coups de marteau, qui cessent et reparaissent. Elles sont plus fortes le soir et la nuit, empêchant le malade de dormir. Elles se propagent à toute la moitié correspondante de la tête et peuvent même s'étendre à l'épaule, et au côté correspondant du thorax (Valleroux). Moos a signalé des névralgies dentaires annonçant une tympanite.

Le malade a la sensation d'oreille pleine. La voix résonne exagérément dans sa tête. On exaspère la douleur quand on tire sur le

pavillon de l'oreille, ou si l'on presse transversalement sur le tragus. Des ganglions périauriculaires peuvent se tuméfier, surtout au sommet de l'apophyse mastoïde ou devant le méat auditif. Ici encore, comme dans le catarrhe simple, peuvent apparaître des troubles circonvoisins de pathogénie nerveuse : conjonctivites, photophobie (Wilde, Rau), nausées et vomissements, altérations de la sensibilité gustative dans une moitié de la langue par irritation de la corde du tympan (Urbantschitsch), paralysie faciale (Toynbee, Triquet). Duplay fait justement remarquer que nombre de paralysies faciales, dites rhumatismales, sont sous la dépendance d'une otite moyenne.

Les malades ont quelquefois des vertiges. Ils sont attribuables soit à l'obstruction tubaire, soit à une hyperhémie concomitante du labyrinthe.

Une fièvre plus ou moins intense accompagne l'inflammation tympanique. Elle s'accroît au moment de la formation du pus et peut aller jusqu'à provoquer des frissons, du délire et des convulsions.

La surdité augmente à mesure que la caisse s'enflamme et s'emplit de pus. Le diapason est surtout perçu par l'oreille malade, le Rinne est négatif.

Si on pratique l'examen objectif de l'oreille atteinte, on constate des signes assez caractéristiques.

Tout d'abord une rougeur limitée se montre dans le fond des parois supérieure et postérieure du conduit auditif. La membrane du tympan offre les caractères que nous avons déjà signalés en étudiant les myringites. Quelques vaisseaux se montrent congestionnés autour du manche du marteau ou à la périphérie de la membrane. Bientôt toute celle-ci devient d'un rouge luisant ; sa couche épidermique se craquelle et ces débris épidermiques se détachent par places. Le manche du marteau et le triangle lumineux finissent par disparaître, et la tuméfaction rouge de la membrane se continue avec celle qui occupe la paroi postéro-supérieure du conduit. Quelques ecchymoses peuvent se montrer, soit autour du manche du marteau où passent les vaisseaux les plus importants de la membrane, soit sur la paroi du conduit auditif (Politzer). A signaler encore de petites phlyctènes qui peuvent apparaître sur la membrane, très comparables à celles de la kératite phlycténulaire. Une tuméfaction manifeste finit par se montrer sur la membrane du tympan. Elle est rouge, très convexe, étendue plus ou moins, et siégeant le plus ordinairement en arrière du manche du marteau. Avant que la perforation se produise, le pus peut s'écouler par la trompe d'Eustache, surtout chez les enfants.

Si la perforation vient à se produire, les douleurs cessent avec les phénomènes généraux et on trouve le conduit rempli d'un pus visqueux, mélangé de débris épidermiques et de quelques bulles d'air. Que l'on pratique une injection, et on trouvera tout le fond du conduit rouge. Tant que la suppuration est abondante, il est difficile

de voir la perforation parce qu'elle est baignée dans le pus, ou parce que le gonflement des parties la dissimule, c'est ce qui arrive, notamment, si la paroi supéro-postérieure vient s'accoler à la paroi antéro-inférieure. La surface du pus peut présenter un reflet brillant, qui est animé d'une petite secousse isochrone au battement des artères, toutes les fois qu'un peu de liquide est chassé de la caisse dans le conduit. Ce *reflet pulsatile* révèle l'existence de la perforation quand celle-ci n'est pas visible directement. Quand la suppuration est presque tarie, on peut apercevoir la perte de substance, sombre si elle est de petites dimensions, rougeâtre quand elle est large, parce que, seulement alors, la lumière peut la traverser pour aller éclairer l'intérieur de la caisse. Le siège de la perforation est ordinairement dans la moitié inférieure de la membrane. Dans quelques circonstances, chez les enfants notamment, on la trouve à la partie supérieure, au-dessus de l'apophyse externe du marteau (perforation de membrane de Shrapnell). Il peut arriver que la membrane tympanique résiste et que le pus s'insinue sous les ligaments du conduit auditif, pour aller se faire jour près du méat. C'est une sorte d'abcès par congestion, qui peut former une fistule persistante. Les ganglions préauriculaires et carotidiens supérieurs sont souvent tuméfiés et douloureux.

Duplay décrit, sous le nom d'*otite périostique*, une forme particulière d'otite moyenne aiguë peu signalée et pourtant assez fréquente.

On l'observe surtout à la suite des otorrhées anciennes. L'écoulement s'arrête, tandis que le malade est pris de douleurs atroces, avec vertiges, délire, fièvre intense. Un gonflement œdémateux se montre dans le conduit, puis dans les régions mastoïdienne et temporale, où la peau est rouge, tendue. De la fluctuation apparaît, et si l'on incise le stylet tombe ensuite sur l'os dénudé. L'injection poussée dans le conduit ressort par cette incision. Dans cette forme, la suppuration de la caisse s'est propagée *sous* le périoste du conduit auditif, qui se continue avec celui de l'apophyse mastoïde, et de l'écaille du temporal.

La marche de l'otite aiguë varie selon qu'elle a suppuré ou non. Dans ce dernier cas, les divers troubles rentrent peu à peu dans l'ordre et il ne persiste qu'un peu de dureté de l'ouïe, ou quelques bruits anormaux (sifflements, bruit de pluie, etc.) qui cessent assez promptement. En cas de suppuration, la terminaison est moins prompte. Quand elle est terminée, la perforation peut se fermer et on trouvera plus tard une partie déprimée, de couleur plus foncée, adhérente ou non à la paroi profonde de la caisse (*synéchies*). Plus souvent la membrane garde sa perforation, dont les bords se cicatrisent sans se rejoindre.

Chez les enfants la membrane est épaisse, la trompe d'Eustache rectiligne, la suture pétro-écailleuse non ossifiée. Ainsi s'explique

que, chez eux, le pus s'écoule plus aisément par la trompe ou pénètre dans la cavité crânienne (Toynbee). Burckhardt-Mérian a vu que, dans la scarlatine, la membrane se perfore vite et largement.

La marche dépend du terrain sur lequel évolue l'otite. Chez les tuberculeux et les affaiblis, elle se prolonge beaucoup.

L'antisepsie du conduit, pratiquée même avant la perforation, abrège beaucoup la durée en prévenant les infections secondaires.

Diagnostic. — L'otite moyenne aiguë peut être confondue avec une myringite de même marche. Cependant, dans l'otite, la suppuration est bien plus abondante et la membrane est voussurée en dehors, ce qui n'existe pas dans la myringite. Dans celle-ci l'ouïe est moins affaiblie et, si l'on vient à donner la douche d'air par la trompe, on n'entend pas des râles humides comme dans l'otite.

Les petits abcès développés dans l'épaisseur de la membrane tympanique, et bien décrits par Boeck, se distinguent de la tympanite par les mêmes caractères différents que la myringite. Leur évacuation ne donne issue qu'à quelques gouttes de pus crémeux bien différent du pus abondant qui coule en cas d'otite moyenne.

On a pu croire à une otite alors que le conduit auditif était rempli par une polype de coloration rouge ; mais l'absence de douleurs, la possibilité de contourner avec un stylet coudé la surface du polype, rend cette erreur difficile.

L'otalgie a quelques caractères de la tympanite aiguë, mais il suffit d'examiner la membrane au spéculum pour constater qu'elle reste de couleur naturelle.

Enfin c'est surtout avec la méningite qu'il importe d'établir le diagnostic chez l'enfant. L'examen direct de l'oreille suffit. On doit poser en règle que tout enfant qui présente de la fièvre avec agitation cérébrale doit être examiné à l'otoscope. Le diagnostic de la méningite, sans cette condition, manquerait de certitude.

Une variété spéciale, l'otite goutteuse, se reconnaît à certains caractères particuliers. La douleur, très aiguë, survient la nuit et offre des rémissions peu communes dans les autres variétés.

Au matin, une sueur profuse couvre le pavillon. Cette otite apparaît presque toujours pendant un accès de goutte, et la constatation de tophus dans le pavillon vient encore affirmer sa nature arthritique.

Les deux variétés, catarrhe simple et otite, se distinguent par l'importance des symptômes, des douleurs notamment.

Pronostic. — Le catarrhe tubo-tympanique est habituellement sans gravité et guérit assez facilement. Il est quelques facteurs de gravité qu'il convient pourtant de signaler : la coïncidence d'un catarrhe naso-pharyngien qui expose aux récidives, la scrofulose qui entraîne facilement la persistance de l'affection et son passage à l'état chronique, l'arthritisme qui peut le faire dégénérer en sclérose

tympanique. La nature séreuse de l'épanchement comporte un pronostic moins fâcheux que la nature muqueuse.

L'otite est plus grave chez les enfants que chez les adultes, parce que la non-soudure de la suture pétro-squameuse expose aux complications cérébrales.

Celles qui complique les fièvres éruptives (rougeole, variole, scarlatine) sont particulièrement graves.

Chez les tuberculeux l'otite s'éternise, détermine caries et nécroses et contribue pour sa part à l'épuisement de l'organisme.

L'examen bactériologique est utile encore pour le pronostic. Il est d'expérience en effet que le streptocoque fait des otites plus graves que le pneunocoque.

On ne peut porter un pronostic sur la fonction auditive que lorsque l'affection est terminée. L'examen avec le diapason-vertex, les épreuves de Rinne et autres montrent alors si, oui ou non, l'oreille interne est intéressée, auquel cas le pronostic est beaucoup plus sombre. En tout cas il convient d'être très réservé sur le sort de la fonction auditive au début d'une tympanite.

Traitement. — Le malade atteint de catarrhe tympanique aigu doit garder la chambre, couvrir ses oreilles d'ouate et prendre des tisanes sudorifiques. En même temps, il convient de traiter le catarrhe naso-pharyngien par les moyens appropriés.

Pour atténuer les douleurs il convient de recourir aux instillations *chaudes* faites dans le conduit auditif, sous forme de bains locaux que le malade laisse en place pendant cinq ou six minutes en inclinant sa tête vers le côté sain. Les instillations peuvent être faites avec la solution :

Chlorhydrate de cocaïne	1 gramme.
Extrait d'opium	10 centigr.
Eau distillée	20 grammes.

Entre-temps les oreilles seront couvertes d'une couche d'ouate.

Quand les phénomènes aigus ont cédé, on peut commencer les insufflations d'air par la trompe, au moyen de la sonde d'Itard, pratiquées tous les jours au minimum. Si la trompe ne se laisse pas traverser par l'air insufflé il suffit d'y envoyer par la sonde d'Itard quelques gouttes d'une solution de cocaïne à 1 p. 10 qui rendent immédiatement plus perméable le conduit tubaire.

Les sangsues restent un bon moyen pour apaiser les douleurs. On en met trois ou quatre devant le tragus et en arrière du pavillon.

Dès que les symptômes indiquent que l'otite a rempli la caisse de pus, il faut pratiquer la myringotomie ou paracentèse. Le conduit étant préalablement nettoyé et stérilisé par des bains au sublimé (1 p. 1000), on y instille 8 ou 10 gouttes d'une solution à 1 p. 100 de chlorhydrate

de cocaïne. On les laisse en place durant dix minutes environ, puis, avec le petit bistouri tympanique coudé, on pratique une incision courbe à concavité supérieure dans la moitié inférieure de la membrane. Si la tuméfaction se montre surtout à la partie postéro-supérieure de la membrane, c'est là qu'il convient d'inciser. Des injections antiseptiques à l'acide phénique ou au sublimé complètent ce traitement, le plus efficace contre les douleurs et les diverses conséquences de l'otite aiguë. Pour tarir ensuite la suppuration il n'est pas de meilleur moyen que l'instillation matin et soir de 8 ou 10 gouttes de glycérine phéniquée à 1 p. 10. La nécrose des osselets exige quelquefois leur extraction consécutive.

Contre l'otite goutteuse, l'application de sangsues et l'enveloppement des oreilles dans de l'ouate restent les moyens les plus recommandables.

II. — OTITE MOYENNE CHRONIQUE SIMPLE.

Catarrhe chronique

Je réunis ici les divers états pathologiques de la caisse de type inflammatoire et de marche chronique qui évoluent *sans suppurer* (1).

Anatomie pathologique. — On peut, avec le professeur Duplay, distinguer deux variétés de l'otite moyenne chronique simple : forme *catarrhale* et forme *plastique*.

a. Dans la FORME CATARRHALE on retrouve les lésions signalées dans l'otite aiguë simple, mais moins accentuées. La muqueuse congestionnée et épaissie se montre d'un rouge pâle jaunâtre. La membrane tympanique participe plus ou moins aux altérations, épaississements, etc., d'où variétés d'aspects assez sensibles. C'est principalement sa couche interne muqueuse qui est prise. Dans la caisse, la chaîne des osselets et ses muscles (muscles du marteau et de l'étrier) sont envahis, leur corps musculaire a subi la transformation graisseuse. Le ligament suspenseur du marteau est rétracté. Toynbee a même trouvé la disjonction de l'enclume avec l'étrier. Les altérations s'accusent notamment à la paroi profonde, où les fenêtres ronde et ovale sont obstruées et l'étrier enfoncé sous les divers produits inflammatoires.

1. SCHWARTZE, *Arch. fur Orenh.*, Bd. VI, p. 182. — BARNETT, Rapports de l'otite moyenne catarrhale chronique avec le catarrhe chronique du nez (*Americ. otol. Soc.*, juillet 1885). — THOMAS BARR, *Brit. med. Journ.*, avril 1888. — SEMBLIZ DE MENDOZA, Accidents cocaïniques par instillation dans la caisse (*Soc. fr. d'otol.*, 1889, p. 397). — PICANO, Accidents graves par l'instillation de cocaïne dans la caisse du tympan (*Gaz. degli Ospitali*, 26 octobre 1890). — A. BROMIER, Le massage dans l'otite moyenne chronique (*Brit. med. Journ.*, 24 mai 1890). — HARTMANN, Maladies de l'oreille, 1890. — MIOT et BARATOUX, Maladies de l'oreille et du nez. Paris, 1894. — GARNAULT, Précis des maladies de l'oreille. Paris, 1895.

La caisse contient un liquide séreux, muqueux ou muco-purulent dans quelques cas. Schwartze a noté la qualité du liquide dans quatre-vingt-dix-sept cas. Il a trouvé qu'il était huit fois séreux, quatorze fois séro-muqueux, soixante-sept fois muqueux, huit fois enfin muco-purulent. Ce mucus est incolore, visqueux, s'étirant en filaments. L'épanchement est muco-purulent dans les états infectieux, fièvre typhoïde, etc. Il est possible de voir le liquide à travers la membrane où il forme une ligne de niveau. Th. Barr a vu des hémorragies graves chez un enfant de neuf mois, au cours d'un catarrhe chronique. La trompe d'Eustache a ses parois épaissies, d'où rétrécissement de son calibre. Des bouchons muqueux se forment à son orifice pharyngien ou en divers points de sa longueur.

b. Dans la FORME PLASTIQUE la sécrétion manque ou presque toujours et la lésion caractéristique consiste dans des fausses membranes qui rattachent la membrane tympanique à la paroi profonde de la caisse, entraînant en dedans et en haut le manche du marteau, ou qui enveloppent la chaîne des osselets, l'immobilisant, ou qui couvrent les fenêtres (ovale et ronde). Entre ces fausses membranes on peut rencontrer un peu de liquide louche.

Étiologie. — On y retrouve les causes qui déterminent le catarrhe aigu. L'âge et le sexe sont sans influence très marquée. La jeunesse y est un peu plus sujette. Parmi les causes générales on relève : l'influence héréditaire, la scrofule, la syphilis, l'arthritisme. Parmi les causes locales figurent le froid humide, les catarrhes naso-pharyngiens.

Le catarrhe chronique peut succéder à la forme aiguë, mais il apparaît d'emblée le plus ordinairement. Les deux oreilles sont prises habituellement ensemble, moins l'une que l'autre.

Symptomatologie. — 1° SYMPTÔMES SUBJECTIFS. — L'affection est indolore la plupart du temps. Ce n'est qu'au moment des fluxions transitoires que le malade accuse une sensation de corps étranger, de plénitude qui peut aller jusqu'à la douleur. La surdité est peu marquée d'habitude. Elle augmente si les trompes viennent à s'obstruer. Le malade peut alors ne pas entendre la voix haute, même à proximité de son oreille. Cette surdité augmente par les temps humides et dans les diverses circonstances qui congestionnent l'extrémité céphalique (fatigues, travail cérébral, sommeil). Le sujet se plaint notamment d'une surdité plus marquée du côté sur lequel il a dormi. Que le malade désobstrue ses trompes en bâillant, en se mouchant ou en toussant, l'ouïe redevient bonne. Le malade indique lui-même qu'il a senti un craquement ou un déplacement après lequel l'ouïe s'est éclaircie. Il éprouve assez souvent une autophonie gênante. Toute secousse du corps, dans un faux pas par exemple, retentit douloureusement a son oreille.

Les bruits otiques consistent surtout dans un bruissement. Ils augmentent par les jours humides et dans l'obstruction de la trompe. Des névralgies faciales ou autres, des vertiges se produisent chez un certain nombre de malades.

2° Signes objectifs. — La membrane se montre un peu congestionnée en haut et le long du manche du marteau. Dans son ensemble elle est terne et verdâtre, sans triangle lumineux. Si la trompe s'est obstruée, la membrane est attirée vers la paroi profonde de la caisse ; alors le manche du marteau prend une direction oblique en dedans et en arrière ; il se détache en saillie, de même que son apophyse externe qui semble avoir traversé la membrane ; les plis antérieur et postérieur s'accusent davantage. Au travers de la membrane enfoncée, la branche descendante de l'enclume, l'étrier et le promontoire sont reconnaissables.

La moitié postérieure du tympan seule est parfois distendue de liquide ; en ce cas elle fait une saillie jaunâtre tandis que sa moitié antérieure reste d'un gris foncé. C'est surtout le quart postéro-supérieur de la membrane, moins résistant, qui arrive à former une ampoule saillante.

La caisse est-elle partiellement remplie de liquide, on peut voir dans quelques rares occasions la *ligne de niveau*, claire, à reflets et à concavité supérieure. Cette ligne peut se déplacer si l'épanchement est fluide. Qu'on incline en avant ou en arrière la tête du malade, on sera témoin du fait. Tel malade entendra couché qui redeviendra sourd dans l'attitude verticale. La partie de membrane qui correspond au liquide est verdâtre ou grisâtre selon qu'elle recouvre un épanchement séreux ou muqueux. Politzer a signalé la coloration vert bouteille. Au-dessus elle est d'un gris plus clair. Les bulles d'air, plus ou moins grosses, se voient dans l'épanchement ; une secousse peut les faire monter et éclater à la surface. La ligne de niveau et les bulles d'air peuvent ne se révéler qu'après une douche d'air par la trompe. Hagen a donné comme signe d'épanchement séreux dans l'oreille moyenne un bruit métallique perçu par le malade quand on percute sa tête.

Le diapason-vertex est mieux entendu de l'oreille la plus malade. L'épreuve de Rinne donne un résultat négatif ; la contre-audition se produit assez habituellement ; l'auscultation par le tube otoscope, tandis que la sonde envoie de l'air dans la trompe, fait entendre un bruit plus sourd et moins prolongé que dans une oreille normale.

Marche et terminaison. — La marche de l'affection dépend surtout de la cause qui l'a déterminée. Quand elle dépend d'un catarrhe naso-pharyngien simple, elle augmente ou diminue avec lui. Elle présente des aggravations ou des améliorations successives, principalement quand elle relève de l'arthritisme. Au contraire, dans l'ozène elle est tenace à l'égal de l'affection.

La marche n'est pas la même aux divers âges. Elle évolue plus vite vers la guérison chez l'enfant que chez les adultes.

La durée est encore en rapport avec la nature de l'exsudat. Est-il séreux? la résorption sera plus facile. Est-il muqueux? la disparition, plus lente, ne se fera guère sans qu'il persiste quelques fausses membranes.

Souvent il aboutit à la guérison s'il s'installe définitivement, l'audition restera diminuée, mais dans une proportion bien moindre que s'il s'agissait d'une sclérose tympanique.

Diagnostic. — Il s'établit assez aisément par l'examen de la membrane et de la trompe. L'amélioration de l'ouïe après la douche d'air est un bon signe diagnostique. La connaissance des causes aide encore à la reconnaître.

Il importe de ne pas confondre le catarrhe chronique avec les obstructions de la trompe. Celles-ci peuvent tenir à un épaississement des parois ou à la présence de mucosités dans sa cavité. On conclura à l'épaississement des parois lorsqu'après avoir cocamisé la trompe et introduit une bougie, on ne fait passer qu'une « veine gazeuse » étroite, sans production de crépitations. On pensera au contraire qu'il s'agissait de mucosités si, après le sondage, l'air passe largement en produisant du gagouillement. La rhinoscopie postérieure quelquefois permet de voir un bouchon muqueux dans le pavillon de la trompe.

Il arrive que la trompe et la caisse sont remplies à ce point que la douche d'air ne peut y prendre la place de l'exsudat. Pour ces cas, Miot et Baratoux conseillent la myringotomie inférieure qui donne issue aux mucosités, tout en établissant le diagnostic. On ne confondra pas la coloration jaunâtre d'un épanchement muco-purulent avec l'accollement de la membrane au promontoire, car le stylet montre en ce dernier cas une résistance osseuse.

Pronostic. — Il est indiqué par l'effet de la douche d'air, car c'est uniquement si elle dégage l'audition que l'on peut espérer une heureuse terminaison. Les rechutes sont très à craindre. La cause intervient encore pour le jugement du pronostic. Quand le catarrhe est entretenu par des tumeurs adénoïdes, il suffit de les enlever pour guérir en même temps l'oreille moyenne. Celui qui complique les rhinoses hypertrophiques est plus tenace. Le pronostic s'améliore notablement si le malade peut habiter un climat sec et d'altitude élevée.

Traitement. — Il comprend des moyens locaux et généraux.

1° Le TRAITEMENT GÉNÉRAL s'adresse au tempérament du sujet ou a ses diverses propathies : scrofule, syphilis, arthritisme seront combattus par les ressources habituelles, et non sans confiance, car ils peuvent beaucoup en l'espèce. J'ai vu des malades guérir par l'administration presque exclusive du traitement antiscrofuleux.

2° TRAITEMENT LOCAL. — Une des premières indications est de rendre

la trompe perméable, car habituellement on est en face d'un état complexe (catarrhe tubo-tympanique). Le moyen le plus commode à employer tout d'abord est la douche d'air avec la poire de Politzer. Le malade l'utilisera matin et soir, tout en avalant des gorgées d'eau, six fois environ pour chaque côté du nez. Elles décongestionnent la muqueuse et favorisent la résorption des mucosités en les déplaçant. Les instillations d'eau alcaline dans les trompes aident à la désagrégation de ces bouchons muqueux. La douche d'air ne doit être employée que si toute phase aiguë a cessé, autrement elle serait douloureuse et pourrait accroître le mal. Les bains d'air comprimé sont employés pour remplir la même indication.

Quand les parois tubaires sont très tuméfiées, la veine gazeuse n'arrive pas à pénétrer dans la caisse. On peut alors élargir momentanément la trompe en y instillant cinq gouttes environ de la solution de cocaïne au dixième. On met en place la sonde d'Itard et faisant incliner la tête du côté malade on verse les gouttes dans le pavillon de la sonde. La douche d'air les projette ensuite dans la trompe. Ficano a vu que les instillations peuvent déterminer des accidents graves (vertiges et divers troubles du mal de mer). Suarez de Mendoza les a constatés de son côté.

Si le passage ne se fait pas avec les moyens précédents, on en arrive à l'introduction des bougies. Après avoir placé dans le pavillon tubaire le bec de la sonde, on fait pénétrer la bougie en gomme, plus souple que celle en celluloïde, sans oublier qu'elle ne doit pas pénétrer au delà de 4 centimètres, longueur maxima de la trompe. Le malade a du reste bien la sensation que la bougie pénètre dans son oreille moyenne. Ces sondages peuvent être répétés tous les deux jours environ et la sonde peut être laissée en place de quelques minutes à une heure. L'action des bougies est aidée par quelques instillations tubaires soit à la solution de nitrate d'argent (1 : 20), soit à celle de sulfate de zinc (1 : 40).

Les douches d'air arrivent assez souvent à vider la trompe et la caisse pleines de liquide, surtout si on emploie concurremment les douches médicamenteuses et si on fait pencher en avant la tête du sujet. Elles réussissent mieux chez l'enfant dont la trompe est large et les mucosités peu adhérentes.

Pour évacuer la trompe et la caisse du tympan, on peut recourir à l'aspiration pratiquée pour la première fois par Bonnafont avec une sonde introduite dans la trompe et une poire en caoutchouc préalablement comprimée. Ce procédé ne vide que la trompe. Son effet est rendu plus efficace, si on incline la tête du côté sain.

Ménière père et Weber-Liel ont transporté l'aspiration jusque dans la caisse au moyen de sondes et de bougies creuses (cathéter tympanique de Weber-Liel). Ce procédé difficile et douloureux est moins adopté.

Enfin, si le cas l'indique, si en particulier la cavité tympanique est remplie de liquide au tiers environ, on pratique la paracentèse de la membrane. La myringotomie sera faite en bas suivant une ligne courbe à une concavité supérieure, pour que, le lambeau supérieur se rétractant, l'ouverture ait chance de persister plus longtemps. L'épreuve de Valsalva ou la douche d'air assurent l'évacuation du tympan. Hinton et Schalle ont pratiqué l'aspiration du liquide par le conduit auditif.

Des lavages *per tubam* ou par l'extérieur, au moyen de la canule coudée d'Hartmann complètent l'évacuation quand il est nécessaire.

Itard recommandait la solution suivante, pour dissoudre le secretum tympanique :

Sulfate de soude.	2 grammes.
Eau bouillie.....	100

L'incision peut à la rigueur n'être qu'exploratrice.

Il va sans dire que la thérapeutique doit s'appliquer particulièrement à l'état du cavum et du pharynx naso-pharyngites, adénoïdes, grosses amygdales, points de départ fréquents du catarrhe tubo-tympanique.

C'est principalement contre cette affection de l'oreille, qu'une saison hydrominérale sulfureuse peut être prescrite.

A. Bronner préconise le procédé connu du massage du tympan et des osselets. Sur un ensemble de 64 cas, il n'a eu que 20 améliorations certaines. Cinq fois la guérison fut définitive, sept fois elle persista une ou deux semaines, huit fois elle fut plus courte encore.

III. — OTITE MOYENNE CHRONIQUE SÈCHE.

Sclérose tympanique.

Cette variété de processus chronique représente un des cas les plus habituels de la pratique otologique, comme aussi l'une des plus rebelles (1). Elle est désignée par des noms différents, mais qui tous marquent sa nature scléreuse : *sclérose de la caisse, catarrhe sec de*

(1) Ladreit de Lacharrière, De l'emploi des préparations iodées dans les affections de l'oreille. — *Ann. des mal. de l'or. et du lar.*, 1890, p. 178. — Weber-Liel, *Virchow's Arch.*, LXII. — Kostoyarits, *Arch. of Otol.*, n° 2, 28. — Schwabach, *Therap. Monats.*, mars 1890. — A. Bronner, *Brit. med. Journ.*, 24 mai 1890. — Choiewer, *Arch. of Otol.*, n° 23 1890. — Katz, *Deutsche med. Wochenschr.*, n° 50, 1890. — Samuel Sexton, *Brit. med. Journ.*, 11 janvier 1890. — Suarez de Mendoza, *Soc. fr. d'otol.*, septembre 1890. — Delstanche, *Soc. belge d'Otol. et lar.*, 17 mai 1891. — Theobald, *Americ. Ass. Otol.*, Washington, septembre 1891. — Miot, *Soc. fr. d'otol.*, mai 1891. — Ladreit de Lacharrière et Castex, Le traitement marin dans les maladies du larynx, du nez et des oreilles. *Presse méd.*, 1894. — E. Menière, Manuel d'otologie clinique, 1890.

l'oreille moyenne (von Troeltsch), *otite interstitielle ou sclérémateuse* (Duplay), *processus adhésif de l'oreille moyenne*. Politzer.

Le propre de la sclérose tympanique est de débuter d'emblée et de marcher presque fatalement à la rigidité de la muqueuse et à l'immobilisation de la chaîne des osselets par le développement d'adhérences membraneuses. Elle succède cependant quelquefois aux diverses tympanites déjà étudiées.

Causes. — On peut distinguer celles qui agissent par modification de l'organisme dans son ensemble (causes générales) et celles qui ont une action directe sur l'organe de l'ouïe (causes locales).

Au nombre des premières il faut mentionner l'hérédité. Une fois sur quatre, d'après les relevés de Triquet, c'est là qu'il faut rechercher la raison des tympano-scléroses. L'arthritisme, sous ses diverses formes, se trouve chez presque tous les scléreux, et si l'on se rappelle la très exacte remarque de Toynbee, que la caisse se comporte en pathologie comme une cavité séreuse, on ne sera pas surpris de la trouver très souvent atteinte au cours de cette dyscrasie.

C'est surtout chez l'adulte qu'elle se révèle, bien qu'à certains indices il soit facile de comprendre qu'elle existait déjà depuis longtemps à l'état latent.

Une grossesse peut la faire apparaître. En tout cas le mal s'aggrave à toutes les grossesses successives.

Comme influence locale directe, on note l'existence antérieure d'otites catarrhales simples, ou les divers états inflammatoires du nez et du naso-pharynx (rhinites atrophiques, syphilis, mal de Bright).

L'influence de l'humidité est des plus manifestes (habitation des vallées, du bord de la mer). Il en est de même des variations brusques de température. Il est d'expérience que les scléreux reviennent chaque fois plus sourds d'un séjour à la mer.

Les maladies des dents, de l'estomac, de l'utérus, le froid aux pieds (habituel), déterminent dans l'extrémité céphalique des congestions d'ordre réflexe qui aident au développement de la sclérose tympanique.

Le tabac et surtout l'alcool entretiennent dans l'arrière-bouche un état inflammatoire qui, se propageant aux trompes, activent le processus scléreux de la caisse.

Tillaux indique, comme cause prédisposante, la rectitude et l'élargissement du conduit auditif, parce que la caisse serait en ce cas plus exposée aux transitions brusques de température.

Anatomie pathologique. — Les lésions sont un peu différentes, suivant que la sclérose est consécutive à une otite, ou qu'elle s'est installée d'emblée.

Dans le premier cas on trouve surtout des fausses membranes. Sur un total de 1189 autopsies, Toynbee a constaté 271 fois leur présence. Ces pseudo-membranes vont d'une paroi à l'autre de la caisse, où

elles relient à la paroi l'osselet qui en est le plus proche. Elles sont rares ou multipliées au point d'envelopper toute la chaîne des osselets qui se trouve enfouie dans leur épaisseur. Exceptionnellement on trouve, baignant ces néomembranes, une petite quantité de liquide. Quand elles ont subi l'infiltration calcaire, la chaîne est immobilisée.

On discute encore sur l'origine de ces dépôts membraneux. Hinton et Politzer y voient un vestige du tissu gélatiniforme qui remplit la caisse chez l'embryon. Avec Gradenigo, Miot et Baratoux admettent cette interprétation pour les adhérences qui laissent libre la membrane du tympan, et qui ont pu subir ultérieurement le processus scléreux, mais on ne peut refuser une origine simplement inflammatoire à celles qui attachent la face profonde de la membrane tympanique à divers points des parois de la caisse. Elles succèdent à des tympanites aiguës ou chroniques.

Dans le deuxième ordre de faits où la sclérose s'est installée primitivement, d'emblée, les altérations sont plus caractéristiques. La muqueuse s'épaissit un peu et devient rigide, envahie par le processus fibreux. Son irrigation sanguine est amoindrie parce que la lumière des vaisseaux se rétrécit, la tunique externe étant envahie de fibres conjonctives. Les couches profondes de la muqueuse subissent la transformation calcaire : des hyperostoses se développent même sur les parois osseuses à son contact.

Lorsqu'on veut constater ces altérations dans les autopsies, il faut les chercher principalement sur la paroi profonde de la caisse, au voisinage des deux fenêtres (ovale et ronde).

La chaîne des osselets subit l'ankylose fibreuse ou osseuse, suivant le degré ou l'ancienneté de l'affection. Ces soudures se font principalement à l'articulation de l'étrier avec la fenêtre ovale (stapédo-vestibulaire). Plus rarement, elles existent à l'articulation de l'enclume avec l'étrier (incudo-stapédale). Toybee ne l'a constaté que deux fois sur l'ensemble de 1149 autopsies. Lorsqu'il y a simplement ankylose fibreuse de l'étrier, la sclérose a envahi le ligament annulaire, ou même, d'après Politzer, il s'est fait, autour de l'articulation, un entassement des fausses membranes (ankylose périphérique). Il persiste encore un peu de mobilité. Les osselets sont parfois accolés aux parois tympaniques et enserrés dans leur manchon de muqueuse sclérosée ; on a noté leur subluxation (Théobald). Si l'ankylose est osseuse, on constate l'hyperostose de la platine de l'étrier, et du pourtour de la fenêtre ovale (*pelvis ovalis*). Des stalactites osseuses fixent l'étrier autour de cette fenêtre. Aucune mobilité ne persiste, il y a synostose complète. Ici, comme dans les grandes articulations, nous trouvons les deux types d'ankylose (centrale et périphérique).

La membrane du tympan, selon les cas, se montre indemne avec sa translucidité normale, ou plus ou moins blanchâtre, à cause de la

transformation scléreuse qu'elle a subie. L'opacification marche de la périphérie au centre, si bien qu'il n'est pas rare de voir une membrane grisâtre au pourtour et translucide au centre. A la longue, peuvent se former des infiltrations graisseuse, calcaire ou ostéoïde, qui affectent le plus souvent la figure d'un croissant, dont la concavité regarde le centre de la membrane. Le manche du marteau, plus ou moins porté en arrière et en dedans, se montre en raccourci, tandis que son apophyse externe proémine sous forme d'une petite petite saillie blanchâtre. L'aspect de la membrane ne renseigne pas exactement sur l'état de la caisse. Celle-ci peut être relativement indemne avec une membrane très altérée et vice versa.

Dans le fond de la caisse, la membrane de la fenêtre ronde subit à peu près les mêmes modifications, épaississement fibreux, etc. Le cadre osseux de sa niche peut être hyperostosé, au point que la fenêtre est rétrécie ou même obstruée complètement.

Les muscles de la chaîne (muscles du marteau et de l'étrier) subissent quelquefois la transformation fibro-graisseuse, et même osseuse (Wreden, Weber-Liel). Leurs tendons sont rétractés, et c'est une des causes qui attirent en haut et en arrière le manche du marteau.

La trompe d'Eustache est le plus ordinairement élargie. C'est seulement dans les cas où l'affection succède à des tubo-tympanites catarrhales que des épaississement se sont formés pouvant rétrécir les trompes.

La mastoïde subit en même temps un processus de condensation osseuse qui diminue la capacité de ses cellules ou la transforme même en une masse compacte, éburnée. (Duplay.

La sclérose s'étend souvent à l'oreille interne où elle atrophie la membrane basilaire, les vaisseaux artériels et le vaisseau spiral.

Cette forme d'otite envahit habituellement les deux oreilles à des degrés égaux ou non.

Symptomatologie. — 1° Symptômes subjectifs. Les deux symptômes majeurs, ceux pour lesquels viennent consulter les malades sont la *surdité* et les *bruits anormaux*. Le vertige s'observe moins habituellement.

La *surdité* tient surtout à la rigidité de la chaîne des osselets. Elle se présente avec des modalités différentes. Tel malade entendra bien sa montre et mal la parole; tel autre, qui ne pourra pas suivre une conversation, percevra un bruit éloigné, ou un bruit faible comme la chute d'une épingle. D'une manière générale, la surdité est plus prononcée pour les sons graves : ainsi s'explique que les scléreux entendent mieux les voix de femmes et d'enfants, qui sont plus élevées. Toutes les conditions qui déterminent des poussées congestives ou inflammatoires, locales, aggravent momentanément cette surdité. Les plus communes sont les catarrhes naso-pharyngiens contractés dans les pays humides, ou au bord de la mer, les chaleurs excessives, l'abus du travail cérébral, le froid aux extrémités inférieures. A signaler

encore les congestions céphaliques que déterminent la venue des règles, le travail de la digestion, la constipation, l'administration du sulfate de quinine ou du salicylate de soude.

L'accommodation est plus ou moins troublée. Les sujets entendent bien qu'on parle autour d'eux, mais ils ne parviennent plus à distinguer les syllabes. Leur gêne est grande, surtout s'ils se trouvent mêlés à une conversation générale ; dans un dîner par exemple, ils n'entendent plus qu'un murmure confus. Leur oreille se fatigue vite, la surdité allant croissant, mais s'ils s'éloignent quelques minutes du bruit ambiant, ils peuvent mieux entendre. Il semble que l'oreille amoindrie ait perdu l'endurance. Cette fatigue de l'accommodation qu'on trouve aussi dans le globe oculaire, qui a son analogie dans le fonctionnement du nez et du larynx, pourrait prendre le nom d'otocopose (de ὠτὸς, oreille, et κοπωσις, fatigue).

Quelques sujets ont perdu la faculté de distinguer de quelle direction leur parvient le bruit (*paracousie de lieu*).

D'autres ont la *paracousie de Willis* ou *surdité paradoxale*. Ils entendront mieux au milieu du bruit, dans un train en marche ou dans une voiture, sans doute parce que les trépidations mobilisent leurs osselets.

Les *bruits otiques* anormaux, souvent désignés sous le nom de *bourdonnements*, constituent un symptôme des plus importants pour le diagnostic, en même temps que des plus graves pour le pronostic, car bien des malades accepteraient encore d'être sourds, qui ne peuvent supporter les bruits obsédants qu'ils ont dans les oreilles. Ils s'expliquent, soit par la pression qu'exerce sur la fenêtre ovale, l'étrier refoulé en dedans, soit par l'extension au labyrinthe du processus scléreux.

Leur caractère varie presque à l'infini. Souvent il s'approche plus ou moins de la syllabe *djiï* qui semble plus particulièrement être entendue quand il y a ankylose des osselets.

Mais, autour de ce type commun, que de variétés individuelles. Chaque malade indique une comparaison différente (jet de vapeur, fuite d'un bec de gaz, bourdonnements de frelons, eau en ébullition, etc.). Le malade ne les entend pas seulement dans ses oreilles, mais encore dans la moitié correspondante de la tête ou dans toute la tête. A ces bruits d'origine tympanique peuvent s'en ajouter d'autres, qui appartiennent plutôt à l'obstruction tubaire (murmure de la mer, bruit des grands coquillages). Ce seront encore des bruits synchrones à la diastole artérielle, intermittents, attribuables au passage difficile du sang dans les vaisseaux otiques rétrécis par périartérite. Si le labyrinthe est aussi scléreux, des bruits musicaux se font entendre (sons de cloches, etc.). Quelques sujets entendront même des voix. C'était le cas d'une malade que j'ai examinée dernièrement. Son oreille droite entendait un bruit de fête foraine et la

gauche percevait la plainte : « Oh ! la ! la ! » ou « Oh ! maman ! ». De là à l'hallucination, la distance est faible, et les nerveux la franchissent souvent. Ces divers bruits peuvent coexister et être plus tenaces les uns que les autres, si bien qu'on guérit les uns, sans pouvoir atténuer les autres.

Comme autres symptômes subjectifs, il reste à mentionner la sensation de resserrement ou de plénitude que les malades éprouvent dans l'oreille ou dans la tête, les vertiges, la paracousie de Willis, les névralgies faciales, l'inaptitude au travail, la diminution de la mémoire, et, comme aboutissant, la lypémanie qui leur conseille parfois le suicide.

Politzer a remarqué que les manifestations symptomatiques (surdité, tintouins, etc.), ne sont pas en proportion exacte avec le degré des altérations anatomo-pathologiques.

2° Symptômes objectifs. — Le conduit auditif externe est, chez ces malades, souvent élargi, à peau sèche ou pityriasique.

La membrane tympanique sera normale, plus ou moins scléreuse. Alors, elle se montre grisâtre et opaque, en totalité, ou seulement par places, et c'est principalement la périphérie qui est blanchâtre. Parfois, on y trouve des dépôts calcaires ou adipeux, affectant la forme d'un croissant dont la concavité regarde le centre de la membrane.

Le stylet coudé qui explore cette membrane la trouve tendue, et quelquefois anesthésiée.

Des synéchies se sont quelquefois produites entre la face profonde de la membrane et les parois de la caisse. Elles se traduisent par des opacités en forme d'étoiles, sur la membrane. A signaler aussi les plaques atrophiques, constituées par un amincissement pathologique et circonscrit de la membrane qui proémine en dehors, ou rentre vers la caisse, sous l'action du spéculum pneumatique de Siegle.

Le manche du marteau est relevé en dedans et en arrière. Son apophyse externe, proéminente en dehors, frappe le regard, dès qu'on examine. De cette apophyse externe se détachent, en avant et en arrière, deux plicatures arciformes (plis antérieur et postérieur). Ils résultent de l'enfonçure des parties centrales de la membrane. Avec le cadre tympanique, ils circonscrivent la membrane flaccide de Shrapnell.

Pratique-t-on la douche d'air avec la sonde d'Itard, les sensations perçues varient. Tantôt le médecin entendra des râles muqueux par le tube otoscope qui relie son oreille à celle du sujet malade. Ils indiquent que des mucosités encombrent la trompe. Tantôt, si ce canal de communication est élargi et sec, comme il arrive d'habitude, ce seront des souffles tubaire ou amphorique.

Le diapason mis sur le vertex montre que le diapason est plus entendu de l'oreille la plus scléreuse (épreuve de Weber).

Marche. - Terminaisons. — La marche, insidieuse au début, est fatalement progressive. Quand le malade reconnaît qu'il commence à perdre l'ouïe — ce que son entourage a remarqué avant lui — l'affection est déjà solidement installée. Favorisés sont ceux qui sont prévenus du danger par des bourdonnements ou autres bruits entotiques, car, suivant les cas, ce sont les bruits ou la dysécée qui se montrent d'abord. Les deux oreilles sont prises, le plus souvent, à des degrés différents.

Toute inflammation intercurrente du rhino-pharynx ou de la trompe aggrave l'affection.

Elle met plus ou moins de temps à évoluer, de un à vingt et trente ans. Elle aboutit, à la longue, à la sclérose labyrinthique. La panotite est alors constituée et la surdité complète.

Diagnostic. — Quand on soupçonne la sclérose tympanique, d'après le récit du malade parlant de sa surdité et de ses bruits d'oreille, il faut d'abord s'assurer qu'on n'a pas affaire à une affection similaire comme :

1° Une otite moyenne catarrhale. En ce cas, la membrane est plus terne, des bulles d'air se montrent sous elle après l'insufflation par a trompe, celle-ci révèle l'existence de mucosités intratubaires. Enfin surtout, l'affection est moins ancienne et de marche plus rapide. Dans la sclérose, la membrane de Shrapnell reste mobile sous le Siegle, tandis qu'elle est soudée au col du marteau dans le catarrhe hypertrophique.

2° Une otite interne labyrintique. Celle-ci se caractérise par les vertiges. Le diapason-vertex est mieux perçu par la bonne oreille. L'épreuve de Rinne est positive. Les antécédents (syphilis, tabès) éclairent aussi le diagnostic. La disparition de l'audition des sons graves est un signe de sclérose labyrinthique.

3° La surdité nerveuse se reconnaît à l'absence des lésions constatables, au manque de bourdonnements, à l'apparition ou à la cessation brusques de la surdité.

Le diagnostic positif étant établi, il reste à se prononcer sur l'état des diverses parties.

Y a-t-il ankylose des osselets ? On le saura par l'emploi du spéculum pneumatique ou par l'épreuve des pressions centripètes de Gellé. Pour apprécier le degré de mobilité de l'étrier, Schwartze incise la membrane et va toucher directement l'osselet.

Le labyrinthe est-il intéressé ? C'est par la constitution de bruits musicaux (cloches, chants d'oiseaux), et par l'enquête aux diapasons qu'on sera fixé.

Pronostic. — Il est toujours grave, mais avec des degrés. Le traitement peut certainement arrêter le processus ou même le faire rétrocéder, mais, comme il est impossible de se prononcer dès le premier examen, il est prudent de remettre son jugement à quelques semaines.

lorsqu'on aura pu apprécier le résultat de l'intervention thérapeutique.

De prime abord, on peut considérer comme d'un pronostic fâcheux la tympano-sclérose des héréditaires ou des vieillards, celle des arthritiques, celle où la perception osseuse est mauvaise et les bruits intenses, continus. Au contraire, l'espoir est permis si le labyrinthe est indemne, si les premiers efforts du traitement donnent un résultat. La forme qui succède aux tympanites suppurées comporte un moins fâcheux pronostic. Il en est de même si on découvre une affection naso-pharyngienne causale sur laquelle on puisse agir.

Traitement. - Les moyens à utiliser contre la sclérose tympanique se divisent en traitement général ou local.

A. Traitement général. — Il faut d'abord placer le malade dans les meilleures conditions hygiéniques possibles. La suppression des excès cérébraux, ou autres, s'impose. On cherche si le malade n'est pas syphilitique ou arthritique, pour agir sur son état diathésique.

Deux médicaments ont une certaine action sur la sclérose tympanique, ce sont l'iode et le mercure.

Le premier s'administre sous la forme d'iodure de sodium, moins fatigant pour le malade que l'iodure de potassium. Il est mieux de l'administrer à dose faible, mais continue. Le malade prendra, tous les jours, pendant plusieurs périodes de quinze jours, une cuillerée à café de la solution :

Iodure de sodium	10 grammes.
Eau distillée	200 —

Toynbee a montré les bons effets du calomel et du sublimé. Il faisait prendre, chaque jour, pendant plusieurs mois, 3 centigrammes de calomel, ou 4 milligrammes de sublimé. Baratoux administre le sublimé par voie hypodermique. Il recommande la formule :

Bichlorure de mercure	50 centigr.
Chlorure de sodium	10 -
Chlorhydrate de cocaïne	10 -
Eau distillée	50 grammes.

Dix gouttes en injection sous-cutanée.

B. Traitement local. — Le moyen le plus fréquemment employé consiste dans les insufflations d'air par la trompe d'Eustache, au moyen de la sonde d'Itard, pour désobstruer le canal, s'il y a lieu, mais surtout pour remettre dans la cavité tympanique la quantité d'air nécessaire qui y fait défaut partiellement et mobililiser la chaîne des osselets par l'irruption brusque de l'air qui refoule en même temps, en dehors, la membrane tympanique rétractée en dedans. Le moyen est un peu fatigant pour le malade, mais il est très utile au début du traitement. La difficulté est que l'intervention du médecin est indispensable chaque fois, car bien peu de malades arrivent à se passer la sonde d'Itard eux-mêmes.

C'est alors qu'on peut leur prescrire une poire de Politzer avec orifice sur le côté de la poire et embout recouvert de caoutchouc. Avec cet appareil ils maintennent plus aisément et augmentent même les résultats acquis par la sonde, en pratiquant trois insufflations en moyenne, matin et soir, dans chaque côté du nez. On suspendra les insufflations au bout de vingt-cinq jours environ, pour ne

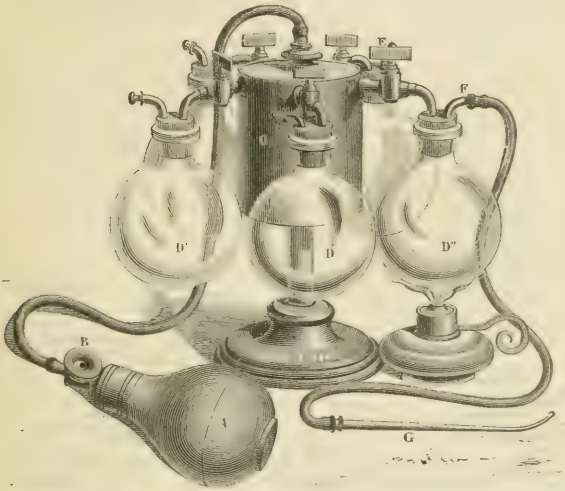

Fig. 99. — Appareil de Mot, pour insufflations. — A, poire en caoutchouc; B, soupape; C, caisse à air avec soupape; D, D', D'', ballons; E, robinet; F, tube en caoutchouc avec embout; G, sonde.

pas fatiguer l'oreille, puis on y reviendra : si dès les premières séances le mal s'aggravait, y renoncer immédiatement.

Les insufflations médicamenteuses ont pour but d'adjoindre à l'action mécanique du moyen précédent un effet thérapeutique direct sur les muqueuses. Les vapeurs les plus usitées sont celles de vapeur d'eau et de chlorhydrate d'ammoniaque (Triquet), d'iode, d'éther sulfurique (Itard), d'éther iodoformé, de chlorhydrate d'ammoniaque à l'état naissant (Politzer), de menthol, d'iodure d'éthyle (Burckhardt-Mérian), d'hydrogène (Lœwenberg). Divers appareils sont utilisés pour les injections médicamenteuses. Je citerai la poire à chlorhydrate d'ammoniaque de Politzer; l'eau, quelques gouttes d'acide chlorhydrique, un peu d'ammoniaque y sont disposés séparément pour réaliser l'état naissant au moment de l'insufflation. A citer également les capsules à insufflation, en verre et remplies d'ouate sur

laquelle on dépose le liquide. Nous avons aussi les petits pulvérisateurs simples, agencés d'après le système de Richardson. Le grand, appareil de Bonnafont et celui de Miot à réservoir central et ballons multiples (fig. 90), enfin le petit ballon à chlorhydrate d'ammoniaque, de Baratoux. Les insufflations médicamenteuses doivent être pratiquées trois fois par semaine en moyenne, selon la tolérance du malade. A chaque séance cinq à six insufflations; traitement poursuivi pendant un ou deux mois environ.

Les injections ont été pratiquées depuis que Guyot eut l'idée d'injecter de l'eau tiède dans les trompes d'Eustache. On les pratique avec divers liquides dont voici les formules :

Chlorhydrate d'ammoniaque	1 gramme.
Eau distillée	30 grammes.

ou

Iodure de potassium	1 gramme.
Eau distillée	30 grammes.

ou

Potasse caustique	0gr,05
Eau bouillie	20 grammes.

SCHWARTZE

ou

Bicarbonate de soude	1 gramme.
Glycérine	2 grammes.
Eau bouillie	20 —

POLITZER.

Ces diverses injections sont assez douloureuses et ont quelquefois déterminé des poussées aiguës. Ne les employer qu'avec réserve.

Les injections de cocaïne ne sont pas sans danger. Dans un cas où il avait injecté cinq gouttes d'une solution à 5 p. 100, Schwalbach de Berlin a constaté des vertiges qui revinrent trois jours durant. Suarez de Mendoza a fait la même observation.

Delstanche a beaucoup prôné les injections massives de vaseline liquide; elles sont efficaces. On en introduit quelques gouttes dans la sonde d'Itard et on insuffle avec la poire au moment où le malade déglutit. Le liquide est de la sorte projeté en pulvérisation sur les parois de la caisse. En même temps le tube otoscope est mis entre l'oreille du malade et celle du médecin pour apprécier ce qui se passe dans la caisse. Hinton pense que l'amélioration obtenue tient surtout à la dissolution des mucosités qui encombrent la trompe, car les lésions de la caisse sont difficilement modifiables. Les inconvénients de ces injections sont une sensation de plénitude dans l'oreille, quelques douleurs ou même l'augmentation temporaire de la surdité et des tintouins. Dans des cas particulièrement malheureux, on a vu des mastoïdites ou des phlébites du sinus.

Ces diverses interventions *per tubam* peuvent être empêchées par un rétrécissement de la trompe ou son engouement par des mucosités. On doit alors introduire des bougies dans la trompe. Mettant en place

la sonde d'Itard, on y fait pénétrer une bougie fine, qui entre dans la trompe et détermine une douleur nette dans l'oreille, quand elle est parvenue dans la caisse. L'insufflation ou l'injection pratiquées après cette désobstruction par la sonde réussissent bien mieux. E. Ménière recommande les bougies, non seulement pour explorer et dilater la trompe, mais aussi pour y porter des substances médicamenteuses. Il recommande particulièrement la solution iodo-iodurée.

Un autre moyen d'agir sur la caisse et sur la membrane tympanique en particulier est de recourir au masseur du tympan (fig. 91). Ce petit appareil est une simple pompe aspirante et foulante adaptée à un tube muni lui-même d'un embout qu'on place dans le conduit auditif. Par ce moyen, le malade, raréfiant et condensant tour à tour l'air dans son conduit auditif externe, attire en dehors et refoule en dedans la membrane. Les osselets peuvent être mobilisés ainsi. Il faut que l'embout auriculaire soit ovalaire et recouvert de caoutchouc afin d'entrer à frottement dans le conduit. Faire mettre au malade, deux fois par semaine environ, dans son oreille, cinq ou six gouttes de glycérine neutre le soir, pour que sa membrane tympanique s'assouplisse un peu. Certains malades se trouvent mieux de ces massages spéciaux que des insufflations d'air par la trompe

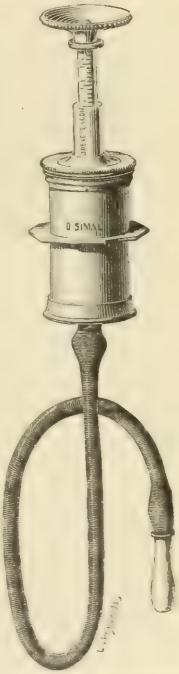

Fig. 91. — Masseur du tympan

Lucae agit sur la chaîne des osselets en pressant directement sur le marteau au moyen d'un appareil qui consiste en une tige terminée par une petite pelote et mue par un ressort à boudin. Faire agir la pelote sur l'apophyse externe.

Ces actions directes sur la caisse ont pu aggraver l'état des malades, le cas est rare.

Nous avons une statistique de Bronner qui est instructive à cet égard. Sur soixante-quatre cas de massage du tympan, il a obtenu vingt améliorations, quarante-trois résultats négatifs, une aggravation.

La médication indirecte sur l'apophyse mastoïde (pommade excitante à la vératrine, teinture d'iode, pointes de feu) n'a pas d'action bien efficace, du moins dans la sclérose tympanique.

Le traitement particulier des bruits subjectifs ne doit pas être négligé. Il est représenté par les courants galvaniques et surtout l'électricité statique (E. Ménière), l'administration du sulfate de quinine,

des bromures, les injections sous-cutanées de pilocarpine (Politzer). Elles agissent en provoquant dans la caisse une hyperhémie, puis une exsudation qui relâche les tissus sclérosés et les adhérences. Le séjour dans les hautes altitudes réussit parfois.

Si ces divers moyens n'ont procuré aucune amélioration, on envisage la question du traitement chirurgical.

C. Traitement chirurgical. — 1° Les plicotomies antérieure ou postérieure portant sur les plis antérieur ou postérieur qui, de l'apophyse externe du marteau, vont au cadre tympanique. Cette opération rend de la souplesse à la membrane.

2° La myringotomie donne quelques résultats. Voici ceux qu'indique E. Ménière : Sur un ensemble de cent cinquante et une interventions, amélioration durable, neuf ; amélioration passagère, cinquante-cinq ; pas d'amélioration, soixante-quinze ; aggravation, douze.

3° La ténotomie du muscle du marteau. On peut, suivant le procédé de Miot, pratiquer une incision devant le manche du marteau, puis inciser le tendon du muscle avec un ténotome courbe. Cette petite opération peut donner assez de sang à cause de l'artériole du tendon. Les opérés en crachent même quelquefois. Weber-Liel l'a pratiquée deux cent vingt-cinq fois, et constaté qu'elle agit favorablement surtout contre les bourdonnements et les vertiges. Suivant le conseil de Cholewa (de Berlin), opérer l'oreille la plus malade, à moins que l'ouïe n'y soit tout à fait perdue.

4° La ténotomie du muscle de l'étrier pratiquée à l'aide d'une incision dans le quadrant postéro-supérieur. (Kessel, Urbantschitsch.)

5° La mobilisation de l'étrier. Cette opération est acceptable, pourvu que le malade entende encore la voix haute à un mètre et la voix basse à 50 centimètres. Elle est contre-indiquée s'il y a surdité au diapason-vertex, si le malade n'entend plus de bourdonnements et si l'épreuve de Gellé (des pressions centripètes) montre que l'étrier est soudé dans la fenêtre ovale (*pelvis ovalis*).

Supposons-la indiquée : Une incision est conduite, périphérique, dans le quart postéro-supérieur. On peut après débrider la lèvre supérieure par une petite incision perpendiculaire à la première, si l'étrier se cache sous le cadre tympanique. C'est l'incision recommandée par Miot. Politzer taille, dans la même partie de la membrane, un lambeau triangulaire à sommet supérieur qui se rabat autour de sa base, mettant à découvert l'étrier. Avec un stylet à palette on cherche alors à le mobiliser en tous sens, en agissant au-dessous de l'articulation incudo-stapédale. S'il est nécessaire, on sectionne la branche descendante de l'enclume. Les accidents à craindre sont la lésion de la corde du tympan, la dislocation incudo-stapédale, la fracture des branches de l'étrier. Les résultats de cette opération, appliquée à la tympanosclérose, sont encore discutables. Si certains cas ont été améliorés, d'autres sont aggravés. Le bénéfice est plus certain contre les bour-

donnements que contre la surdité. Nous en dirons autant de l'extraction des osselets.

En somme : administration des iodures, cathétérismes, massage du tympan et au besoin mobilisation de l'étrier, telles sont nos usuelles ressources contre cette affection, très rétive à la thérapeutique.

IV. — OTITE MOYENNE CHRONIQUE SUPPURÉE.

Otorrhée.

Cette variété d'otite, désignée par Itard sous le nom d'*otorrhée*, est encore très exactement dénommée par Urbantschitsch *tympanite suppurée chronique*. Elle consiste dans une suppuration chronique de la cavité tympanique et se présente souvent aux soins du médecin auriste (1).

Étiologie. — Elle peut succéder à une otite moyenne aiguë, mais, le plus généralement, elle s'installe d'emblée. Ses causes *générales* sont surtout la scrofulose et la tuberculose. La rougeole, la scarlatine, la fièvre typhoïde, sont assez souvent l'origine d'otorrhées rebelles. C'est ainsi qu'on l'observe principalement chez l'enfant ou l'adulte.

Les causes *locales* sont variées. On la voit succéder à l'otite externe ou à la rupture traumatique de la membrane. Il n'est plus possible d'admettre l'*otorrhée cérébrale*, à laquelle croyait Itard. D'après cet auteur, elle consistait en des abcès cérébraux qui venaient se faire jour à travers les cavités de l'oreille. Son interprétation était erronée, car, dans les faits évoqués pour établir cette variété observations de Lallemand, Malherbe, Bertin , on a trouvé des otopathies primitives, telles que fractures du rocher, précédant l'abcès cérébral.

Anatomie pathologique. — La muqueuse de la caisse est épaissie et granuleuse, rappelant l'aspect de certaines conjonctivites granuleuses. Ce sont ces granulations qui, augmentant de volume, arrivent à constituer les polypes qu'on voit apparaître au méat auditif. L'épithélium, qui manque par places, prolifère exagérément en d'autres, au point d'emplir presque complètement la cavité du tympan (tympa-

1. Hagen, Die Karbolsaüre und ihre Anwendung. Leipzig, 1865. — Gruber, *Monats. fur Ohrenh.*, 1875, p. 10. — Guyon, *Ann. des mal. de l'or. et du lar.*, 1876, p. 362. — Moseir, *Virchow's Archiv*, Bd. XIV, p. 557. — Bezold, *Arch. fur Ohrenh.*, Bd. XV, p. 1. — Urbantschitsch, *Wiener med. Presse*, n° 25, 1876. — Fanton, Affectations de l'oreille moyenne consécutives aux fièvres exanthématiques, thèse de Montpellier, 1878. — E. Mesnard, Du traitement de l'otorrhée purulente (*Congrès intern. d'otol.*, 1880. — Ludewig, Carie et extraction de l'enclume (*Arch. für Ohrenh.*, Bd. XXIX, 4e livraison). — Noquet, Otite purul. chronique chez les alcooliques (*Rev. de laryngol.*, 1882). — Itard, Deux cas de guérison de suppuration chronique de la caisse par excision du marteau (*Soc. de laryngo-otol. de Paris*, 1891). — Sexton et Bryant, *Med. Record*, New York, 18 avril 1891. — Marthy, *Arch. de méd. expérim.*, 1er janvier 1892. — Bonnier, Otorrhée bilieuse au cours d'un ictère grave (*Soc. de laryngol. de Paris*, 1893).

nite desquamative). Sur la muqueuse existent des ulcérations qui conduisent sur les parois osseuses, plus ou moins altérées selon les cas (otites simples ou hyperostoses, caries, nécroses). La muqueuse tympanique peut aussi se montrer pâle et atrophiée sur le vivant. Ces divers états sont reconnus au moyen du stylet.

Les osselets peuvent être indemnes, mais, ordinairement, ils sont cariés et disloqués. C'est l'enclume qui semble le plus souvent cariée. (Ludewig.)

La fenêtre ovale est ouverte quand la platine de l'étrier a été entraînée par la suppuration, et l'oreille interne s'infecte à son tour. La fenêtre ronde est ouverte aussi, mais la membrane y est remplacée par des granulations fongueuses. Les muscles de l'étrier et du marteau ont disparu ou ont subi la transformation granulo-graisseuse.

La perforation de la membrane tympanique n'existe pas forcément, mais quand on la constate elle occupe généralement la presque totalité de cette membrane. Ce qui en reste, au voisinage de l'os tympanal, est épaissi et grisâtre.

L'infection suppurative ne se limite guère à cette partie de la caisse (*atrium*) que ferme la membrane. Elle gagne sa partie haute (*attique*) et les suppurations de l'attique constituent une variété si importante de l'otorrhée, que nous aurons à l'étudier à part. Elle s'étend aussi à l'antre et aux autres cellules mastoïdiennes. On peut dire que dans l'otorrhée la mastoïde est presque invariablement atteinte ; plus ou moins, les diverses cavités sont remplies de pus, de fongosités, et des deux ensemble. De même la trompe participe, dans une certaine mesure, aux altérations pathologiques de la caisse. Ses parois sont épaissies et son revêtement épithélial prolifère.

Le pus est liquide ou épaissi, au point de devenir caséeux.

Les examens bactériologiques y ont révélé les staphylocoques blanc et doré, le streptocoque, le pneumocoque, des saprogènes divers. (Kantack.)

Martha, sur cinquante-trois cas d'otorrhée, a trouvé deux fois le bacille pyocyanique à l'état de pureté, mais il a essayé en vain de reproduire l'otite moyenne pyocyanique.

Ce pus est fétide lorsqu'il existe quelque carie des osselets ou des parois.

Symptomatologie. — 1° *Symptômes fonctionnels.* — La surdité est très variable, car elle dépend de la vacuité ou de la plénitude des cavités otiques, ainsi que de l'état de l'oreille interne. D'une manière générale, elle est relativement peu compromise, si surtout les lésions siègent dans l'attique. Contrairement aux assertions de Bonnafont, il a été démontré par Wolff, Miot, Polo, que le siège de la perforation était sans influence sur la perception plus facile des sons graves ou aigus. Le diapason vertex est mieux entendu de l'oreille malade, à moins que le labyrinthe ne soit pris aussi.

Les douleurs se montrent quand il y a rétention de la sécrétion, ou, d'après Hartmann, quand le squelette, la mastoïde comprise, se sclérose. Moos a signalé des névralgies trifaciales de la première branche, des accès d'éternuement qu'augmentaient les pressions sur l'oreille externe.

2° *Signes physiques.* — L'écoulement est variable comme quantité. Ordinairement il ne fait pas issue au dehors, entre les diverses injections, se bornant à tacher le petit tampon mis dans l'oreille externe et à recouvrir les parois du conduit d'une couche caséeuse. Chez quelques malades il est d'une abondance telle que le petit tampon, mis en place, est imprégné en quelques instants. Il montre, à l'otoscope, des points brillants qui peuvent être animés de battements isochrones au pouls (reflet pulsatile).

Le pus de l'otorrhée peut être de diverses couleurs : ordinairement blanc jaunâtre il peut devenir noirâtre par la présence de l'*Aspergillus nigricans*, ou bleuâtre, par celle de divers vibrions (Gruber, Zaufal). Cet écoulement est franchement purulent ou séro-purulent, muco-purulent ; on a signalé des otorrhées bilieuses.

Il est inodore ou fétide, et rappelle alors l'odeur d'œufs pourris, de pièces anatomiques, de fromage putréfié. Il ne faut pas confondre cette odeur avec celle qui révèle la carie. Il y a souvent, dans ce liquide, une proportion d'hydrogène sulfuré. Aussi quand on y plonge un instrument d'argent il est couvert d'une tache noirâtre (sulfure d'argent) (Bonnafont). Ces liquides peuvent tomber dans le pharynx, par la trompe d'Eustache, et provoquer des troubles digestifs.

Si on examine au spéculum, après avoir fait plusieurs irrigations détersives et avoir absorbé ce qui reste de liquide avec de l'ouate hydrophile, on constate que le conduit auditif est rouge vers sa paroi supérieure et que les parois de la caisse sont rouges, couvertes de granulations ou de fongosités polypiformes.

Ce qui reste de la membrane tympanique est blanchâtre, épaissi. L'apophyse externe et le manche du marteau se voient à peine. Elle peut être infiltrée de dépôts calcaires ou graisseux. Les bords, libres ordinairement, peuvent s'être soudés à la paroi profonde de la caisse.

La perforation est généralement unique. Tröltsch et Wreden ont cité des cas exceptionnels de trois ou quatre perforations. Elles siègent dans la moitié inférieure de la membrane, le plus souvent. Elles sont arrondies ou ovalaires, ou en forme de rein dont le hile regarde le centre. Leurs dimensions sont aussi très variables : presque punctiformes quelquefois, elles arrivent, ailleurs, à envahir toute l'étendue de la membrane dont il ne persiste que la portion la plus périphérique. Leur coloration dépend assez de leurs dimensions. Petites, elles se montrent noirâtres, parce que l'éclairage n'entre qu'à peine dans la caisse ; plus grandes, elles sont rouges, parce que la

paroi profonde de la caisse est bien éclairée au delà de la perte de substance.

La chaîne des osselets peut être intacte, mais habituellement le marteau et l'enclume sont cariés.

Selon les dimensions et le siège de la perforation, on aperçoit telle ou telle autre partie de la paroi profonde plus ou moins altérée. Si elle se trouve à la membrane de Shrapnell, on peut apercevoir le col du marteau.

Quand le malade fait l'expérience de Valsalva, ou quand on donne la douche d'air par la trompe, un sifflement se fait entendre, ou bien un gargouillement, si du liquide remplit la caisse. La sortie de l'air peut être empêchée, cependant, par l'oblitération de la trompe ou par l'adhérence de tout le pourtour de la membrane aux parois tympaniques.

Marche, durée, terminaisons. — La *marche* de la maladie dépend beaucoup du terrain sur lequel elle évolue. Un état général scrofuleux ou tuberculeux, la convalescence de maladies infectieuses (rougeole, scarlatine, surtout) sont ici facteurs de gravité.

L'écoulement persiste, s'il n'est pas bien traité. Les granulations et polypes qui se forment alors dans la caisse le font persister, de même que les amas d'épithéliums déchus et les altérations osseuses des parois. Il peut cesser spontanément ou sous l'influence d'un traitement local simple, mais on doit se méfier des apparences de complet tarissement. Un coup de froid, un excès quelconque peut faire réapparaître l'écoulement ; même chez les malades qui en sont débarrassés, il peut suffire de laisser à demeure, pendant une nuit, un peu d'ouate, pour la trouver tachée le lendemain matin d'une teinte verdâtre. Des poussées aiguës se montrent assez souvent dans le cours de l'otorrhée. Elles s'accusent par des douleurs violentes, des bruits plus intenses et un accroissement de surdité.

Parfois l'écoulement prend fin quand une partie nécrosée a été éliminée. Ce peuvent être les osselets, une portion des parois tympaniques ou des cellules mastoïdiennes, le limaçon (Wilde, Toynbee, Baratoux). L'écoulement peut cesser brusquement, à la suite d'un coup de froid, d'un bain de mer, par exemple. Des accidents cérébraux éclatent alors, suivis de suppurations intracrâniennes ou disparaissant par le retour de l'écoulement. L'influence des appareils sexuels se fait sentir sur la marche des otorrhées. Saissy a rapporté l'histoire d'une femme dont l'écoulement persista pendant six mois, aussi longtemps que ses règles restèrent supprimées. Des enfants sont débarrassés de leur otorrhée dès que la puberté s'est accomplie. Miot et Baratoux appellent l'attention sur la difficulté de tarir l'écoulement des oreilles chez les femmes arrivées à la ménopause.

La membrane peut se cicatriser complètement, et la cicatrice adhérer plus ou moins aux parois tympaniques. Ordinairement, la

perforation est définitive, ses bords se fixant ou non à la paroi profonde de la caisse.

La cavité tympanique reste avec une muqueuse fongueuse, et parfois avec de petits séquestres qui feront suppurer tant qu'ils n'auront pas été éliminés. A la longue, la muqueuse reprend son apparence normale, mais, dans la majorité des cas, elle subit l'infiltration calcaire ou adipeuse. La chaîne des osselets perd sa mobilité par formation d'adhérences ou par épaississement de la muqueuse qui l'enveloppe.

L'ouïe n'est pas mauvaise dans les premiers temps. Le diapason-vertex produit le maximum de sonorité dans l'oreille du côté malade. Peu à peu, cependant, on la voit baisser, surtout si l'ankylose des osselets s'est produite, ou si le processus inflammatoire s'étend insidieusement au labyrinthe. Le degré de surdité est en rapport avec les altérations qui atteignent le pouvoir vibrant des fenêtres ovale et ronde. Politzer a fait remarquer que le champ auditif de l'oreille saine peut être diminué, par sympathie, alors même que l'oreille malade est tarie. Urbantschitsch signale la fréquence des anomalies du goût dans l'otorrhée. Il l'a rencontrée quarante-six fois sur cinquante cas. Ce peut être la disparition du goût dans toute une moitié de la langue ou l'hypersécrétion salivaire. Ces troubles sont explicables par des névrites de la corde du tympan.

Diagnostic. — L'écoulement du pus, datant de quelques mois ou années, la présence de bulles d'air dans ce liquide et le sifflement sortant de l'oreille quand le malade se mouche ou fait effort, en fermant sa bouche et ses narines, sont caractéristiques de l'otorrhée tympanique. Ce dernier signe peut faire défaut, pourtant, même si on donne une vigoureuse douche d'air à travers la trompe. Il manquera, par exemple, si le pus, très épaissi, n'est pas déplacé par le courant d'air, si des fausses membranes ou des granulations arrêtent l'air qui sort de la trompe, ou encore si les bords de la perforation ont pris adhérence avec les parois tympaniques.

Pour s'assurer de la perforation, il peut être nécessaire de mettre dans le fond du conduit quelques gouttes d'eau stérilisée, à travers laquelle on constatera l'explosion de petites bulles s'accompagnant d'une petite crépitation.

1° L'otorrhée moyenne peut être confondue avec l'otorrhée externe. La distinction est pourtant assez aisée, car, dans l'otite externe, les parois du conduit sont particulièrement modifiées et la membrane ne montre pas de perforation.

2° Le difficile est de différencier une membrane tympanique rouge et épaissie avec une paroi profonde de la caisse, dans les mêmes conditions. On est alors embarrassé pour décider si la membrane existe encore ou non. Les moyens de diagnostic sont les suivants : En regardant à la périphérie, près des parois du conduit auditif

externe, on voit, si elle existe encore, la membrane se continuer avec les parois du conduit. L'insufflation par la trompe arrive toujours à soulever ne fût-ce qu'une partie de la membrane existante. Au contraire, si elle a été détruite, on voit, en quelques points de sa périphérie, une portion plus ou moins large de la membrane tympanique qui a persisté. La présence des osselets n'est pas une preuve certaine de l'existence de la membrane, car ils ont pu rester intacts dans le haut de la caisse.

3° Un polype pourrait être pris pour un tympan congestionné quand il remplit complètement la lumière du conduit, mais, avec le stylet coudé, on verra qu'il s'agit bien d'un polype, car on peut l'insinuer tout autour de lui.

Le stylet est encore utile pour juger de l'état des osselets, de l'absence ou de la présence de l'étrier sous les granulations qui sont au fond de la caisse.

Pronostic. — On doit l'envisager au double point de vue de la santé générale et de la fonction auditive.

a. Les dangers que court le malade sont en proportion avec l'ancienneté de l'affection et le siège de la suppuration. C'est ainsi que les suppurations de l'attique sont un danger particulier. L'otorrhée à streptocoques paraît la plus grave, comme l'otorrhée à pneumocoques est la moins redoutable.

Noquet appelle l'attention sur la gravité particulière de l'otorrhée chez les alcooliques. Son évolution est plus rapide, l'envahissement des centres nerveux plus fréquent et les désordres plus étendus.

Les Compagnies d'assurances refusent généralement de passer une police avec les otorrhéiques. Les conseils de revision devraient prononcer l'ajournement, sinon la réforme, pour les hommes dont l'otorrhée n'est pas en bonne voie de guérison. Les morts subites peuvent emporter les malades.

En tout cas il n'est plus permis d'envisager l'otorrhée comme une affection qu'il est mauvais de guérir, avec cette crainte que le mal se porte sur un autre point du corps.

b. L'audition n'est relativement pas trop amoindrie, mais le danger vient surtout d'une possibilité de sclérose tympanique ou labyrinthique venant à la suite. Cette complication est particulièrement à craindre pour les arthritiques, qui feront bien d'aller ensuite habiter les pays secs et de température peu variable. Des cas se rencontrent où l'ouïe diminue quand la perforation se cicatrise, sans doute parce que la platine de l'étrier ne reçoit plus les vibrations.

Le *pronostic* est particulièrement grave chez l'enfant, qui pourra rester sourd-muet.

Traitement. — L'otorrhéique doit habituellement protéger son oreille moyenne avec un petit tampon d'ouate aseptique. La théra-

peutique varie avec les cas; elle est efficace surtout par les moyens locaux.

Il convient d'abord de distinguer deux cas différents.

1° La perforation est vaste; elle permet aux divers topiques d'atteindre la cavité tympanique. Cinq ou six fois par jour le malade pratiquera des injections chaudes avec de l'eau stérilisée seulement, ou boriquée, naphtolée, résorcinée, eau oxygénée (Miot). Si le choc de l'injection est douloureux, pousse aux vertiges, on fait pencher l'oreille du côté sain pour que le jet arrive amorti par une certaine quantité de liquide, ou même on remplace l'injection par un bain d'oreille avec la même solution : le professeur Guyon a signalé l'heureuse influence d'un drain en caoutchouc fiché dans le conduit pour faciliter le tarissement et diminuer les douleurs. La cavité étant bien nettoyée, débarrassée des grumeaux purulents qui l'encombraient, et séchée à l'ouate aseptique, on instille dans le conduit quelques gouttes des diverses solutions dont voici les plus recommandables :

1°	Acide phénique	1 gramme
	Glycérine neutre	10 grammes.
2°	Sublimé	1 centigr.
	Eau distillée	10 grammes.
3°	Ichtyol	1 gramme.
	Eau distillée	10 grammes.
4°	Acide borique	1 gramme.
	Alcool	1 —
	Glycérine	10 grammes
5°	Naphtol	5 grammes.
	Camphre	10 —
6°	Alcool absolu. (Politzer).	

Barclay de New-York préconise la solution aqueuse de pyoctanine à 1 : 1000. Si ces moyens ne suffisent pas, on recourt à l'application des caustiques, après lavage et cocaïnisation préalables; on mettra par exemple dans l'oreille 5 ou 6 gouttes d'une solution de chlorure de zinc à 1 : 40 ou de nitrate d'argent à 1 : 20, pour ne l'y laisser que quelques minutes.

2° La perforation est-elle étroite, on fait d'abord des lavages dans la caisse, à travers la perforation, au moyen de la canule de Hartmann. La meilleure solution à employer est alors le sublimé à 1 : 2000, ou la solution phéniquée à 1 : 100. Mais l'évacuation de la caisse n'est pas toujours assurée de la sorte, il faut alors agrandir l'ouverture avec le galvanocautère qui, mieux que le bistouri, assure le maintien de la solution de continuité. Quelques auteurs préfèrent à cette incision une contre-ouverture dans le bas de la membrane.

A la fin on peut recourir à l'introduction de poudres : iodoforme, acide borique (Bezold); aristol, iodol, calomel (Gottstein). Ce serait

un tort de les employer plus tôt ; elles gêneraient la sortie du pus (Wilhem Meyer). On a fait des trochisques médicamenteux en forme de globules, mais ils sont peu usités.

Contre les cas rebelles et menaçants de complications il faut recourir à l'opération de Kessel, qui enlève la membrane du tympan et tous les osselets, au curettage de la caisse en y joignant l'évidement pétro-mastoïdien.

Le traitement général qui vise l'état constitutionnel du sujet ne doit en aucun cas être négligé.

L'otorrhée une fois tarie, on peut recourir aux divers tympans artificiels boulette d'ouate de Yearsley ou petit tympan en caoutchouc de Toynbee. Duplay explique les bons effets obtenus par la contiguïté que le tympan artificiel rétablit entre les divers osselets. C'est par cette pression sur les osselets qu'on peut expliquer le fait bien connu, cité par Ménière père : un président de tribunal, devenu sourd, parvenait à améliorer temporairement son ouïe en exerçant une pression sur le tympan, au moyen de la tête d'une épingle en or.

COMPLICATIONS DES SUPPURATIONS DE L'OREILLE MOYENNE

Ces complications sont le grand danger des diverses tympanites suppurées (1).

(1) Smith, *Glasgow med. Journal*, juillet 1888. — E. de Rossi, *Ann. des mal. de l'or. et du lar.*, 1889, p. 99. — Otto Korner, Complications intracrâniennes des caries du rocher (*Arch. für Ohrenh.*, Bd. XXVII, Heft 2 et 3). — Sangir et Sick, *Deutsche med. Wochenschr.*, 1890, n° 10. — Hoffmann Egon, *Ibid.*, n° 18. — O. Hecke (de Breslau), Abcès extraduraux (*Arch. für Ohrenh.*, Bd. XXXIII). — Paul Simon, Quelques complications cérébrales des otites suppurées chez les enfants (*Revue méd. de l'Est*, 15 juin 1890). — Picqué, Abcès cérébral consécutif à une otite moyenne suppurée (*Ann. des mal. de l'or. et du lar.*, juillet 1890). — Lewis, Phlegmon du long consécutif à une otite moyenne (*Brit. med. Journal*, n° 6411). — A. Robin, Complications cérébrales des otites (*Méd. mod.*, 1891). — Radsach (*New York Med. Record*, 27 juin 1891. — Jourdanet, Abcès du cervelet consécutifs aux otites, thèse de Lyon, juillet 1891. — Poirier, Topographie crânio-encéphalique. Paris, 1891. — Picqué et Février, Contribution à l'étude des abcès intracrâniens d'origine otique (*Ann. des mal. de l'or. et du lar.*, décembre 1892). — Raymond et Netter, Otite suppurée et pseudo-rhumatisme infectieux (*Bull. méd.*, 7 février 1892). — Jansen, 27 cas de phlébites sinusiennes (*Soc. d'otol. allem.*, avril 1892). — Emerson, Pyohémie à la suite d'une otite suppurée, guérison (*Soc. d'otol. américc.*, juillet 1892). — Ch. Hipp, Otite moyenne et névrite optique (*Soc. d'otol. américc.*, juillet 1892). — Hansberg, Thrombose des sinus (*Ann. des mal. de l'or. et du lar.*, août 1892). — Chaput, Résection large du rocher (*Revue int. de rhinol.*, 10 mars 1893). — Gérard Marchant, Les complications septico-pyohémiques dans l'otite (*Sem. méd.*, 20 juin 1893). — Lichtwitz et Sabrazes, Du cholestéatome (*Bull. méd.*, 1894, n° 25). — Brieger, 66e Réunion des médecins allemands. Vienne, 1894. — Kretschmann, *Soc. allem. d'otol.* Francfort, 20 et 21 mai 1893. — Gruening (de New York), Otite moyenne avec thrombose mortelle du sinus latéral (*Assoc. otol. américc.*, 19 juillet 1893). — Schwartze, Otite moyenne purulente aiguë avec carie mastoïdienne par carie de la deuxième molaire (*Arch. of Otol.*, n° 2, vol. XXII). — Lubet-Barbon, Otite moyenne suppurée, carie de la caisse, opération de Stacke, mort, autopsie (*Arch. internat. de laryng.*, sept. 1893). — Delie, Quelques cas d'otorrhée compliquée (*Soc. des otol. belges*, 4 juin 1893). — A. Broca, Opérations sur l'apophyse mastoïde (*Congrès de chir.*, 1894). — A. Broca, Abcès du cerveau

On peut les classer, d'après la considération de leur siège, en :

1° *Complications dans la cavité tympanique* (cavitaires, intérieures ; 2° *Complications dans les parois osseuses* (pariétales ; 3° *Complications à distance.*

I. **Complications dans la cavité tympanique.** — Envisageons ici les polypes et le cholestéatome.

a. **Polypes.** — On les rencontre principalement dans les otorrhées anciennes. Dans les trois quarts des cas, ils s'implantent sur la paroi profonde de la caisse (Moos et Steinbrügge). Le pédicule est généralement à leur partie postéro-supérieure (Tröltsch), mais cette implantation n'a pas besoin d'être diagnostiquée d'avance, le mode d'exérèse s'appliquant aux diverses implantations profondes. Les polypes n'étant que des fongosités devenues grandes indiquent souvent la présence d'un séquestre. Leur pédicule est mince ou gros. Il peut être étranglé dans une perforation de la membrane tympanique. Son ablation laisse alors subsister dans la caisse toute sa partie profonde. La partie la plus externe, exposée au contact de l'air extérieur, s'indure, devient blanchâtre et se couvre de couches épidermiques superposées, mais la partie profonde reste plus rouge et plus souple. Histologiquement, les polypes sont divers : granulomes, fibromes, myxomes. Les granulomes sont les plus fréquents.

Ces productions étant généralement très vasculaires, saignent facilement. Aussi l'*otorrhée sanguinolente* a-t-elle un caractère de présomption qui permet de soupçonner l'existence d'un polype.

Le diagnostic en est facile, même s'il ne fait pas saillie à l'extérieur ; il se montre dès qu'on regarde dans le *speculum auris.* Encore faut-il ne pas les confondre avec de petites fongosités de la caisse ou avec un corps étranger. On y parvient à l'aide du stylet qui explore la surface et le pédicule du polype.

Divers instruments existent, parmi lesquels on peut choisir pour l'extraction d'un polype. Le meilleur est celui dont on a l'habitude. Le petit polypotome de Blake est, en l'espèce, très recommandable. Des irrigations antiseptiques ont préalablement nettoyé le conduit auditif. On y instille 10 gouttes environ d'une solution forte de cocaïne (1 p. 20) et cinq minutes après on peut introduire la petite anse froide. On la pousse, tout en la fermant peu à peu, aussi profondément qu'il est possible, et on serre brusquement entraînant ainsi un polype plus ou moins volumineux. L'excroissance, bien que tranchée, peut rester au fond du conduit, mais une injection l'entraîne immédiatement et la fait tomber dans le bassin présenté sous le pavillon. L'écoulement de sang est modéré. Quand il s'est arrêté on peut toucher le point d'implantation avec la pointe du

et méningites consécutives à des suppurations de l'oreille moyenne (*Soc. anat.*, juillet 1894, p. 561). — Schaumann. Quelques complications graves de l'otite moyenne (*Monatschr. für Ohrenh.*, novembre 1894, p. 341).

galvanocautère ou avec une solution concentrée de chlorure de zinc. On termine cette petite opération en mettant dans le conduit une mèche de gaze iodoformée qu'on recouvre d'un tampon d'ouate.

b. **Choleséatome.** — Cette complication est signalée par J. Cruveilhier dans son *Anatomie pathologique du corps humain* sous le nom de « tumeurs perlées ». Elle est constituée par un amas grisâtre, de consistance butyreuse, où se trouvent des stratifications concentriques de cellules épithéliales entre lesquelles sont déposés des cristaux de cholestérine. On discute encore sur la cause du cholestéatome, mais nombre d'auteurs s'accordent à le considérer comme une hypergenèse des épithéliums, lorsque l'irritation locale est entretenue par la difficulté de l'écoulement du pus, que cette difficulté soit due à une perforation trop étroite ou située trop haut, ou à l'adhérence de ses bords avec la paroi profonde de la caisse, ou encore à la présence de polypes.

Cliniquement : le cholestéatome se traduit par des lourdeurs dans la tête, des vertiges. Parfois il se fait par le méat auditif ou par une fistule mastoïdienne issue d'une certaine quantité de cette matière grasse et blanchâtre, car le cholestéatome siège plus volontiers encore dans l'antre mastoïdien que dans la caisse. C'est une complication qu'il faut chercher de propos délibéré dans les vieilles otorrhées, car la méconnaître serait laisser l'écoulement de pus s'éterniser. On en débarrasse les cavités otiques par le curettage après avoir ouvert la mastoïde, si besoin est. On touche les cavités avec la solution de chlorure de zinc au dixième et l'on s'abstient de refermer immédiatement la brèche pour surveiller et réprimer les récidives assez fréquentes.

II. **Complications dans les parois osseuses.** — *a.* **Atrophies osseuses.** — On l'observe surtout dans les cas de cholestéatome. Caisse, antre, cellules mastoïdiennes, sont dilatés et leurs parois très amincies.

b. **Hypertrophies osseuses.** — La prolongation des otorrhées peut entraîner une condensation osseuse de l'apophyse mastoïde. Cette hyperplasie est douloureuse, parce qu'elle enserre les ramuscules nerveux : des névralgies faciales peuvent en être la conséquence. Il faut bien savoir que, dans ces cas, le volume de la mastoïde n'est pas augmenté; l'altération ne porte que dans l'épaisseur.

La trépanation mastoïdienne est alors indiquée. Elle agit, sans doute, en levant l'étranglement de petites branches nerveuses. On s'abstient de mettre un drain qui a été souvent mal supporté. Il peut être utile de refaire plusieurs fois cette ouverture de l'apophyse.

c. **Carie du rocher.** — Elle expose le malade à de grands dangers, soit du côté de la voûte de la caisse (*tegmen tympani*), mince cloison qui la sépare de la cavité cérébrale, soit du côté de la veine jugulaire (thromboses, hémorragies foudroyantes), soit aussi du côté des

diverses artères dont l'ulcération peut être suivie d'hémorragie mortelle artère carotide, méningée moyenne, stylo-mastoïdienne). Quant au labyrinthe il résiste assez bien à l'envahissement. La suppuration se fait jour, le plus souvent, à la surface de l'apophyse mastoïde, mais on doit aussi surveiller l'extrémité supérieure du muscle sterno-cléido-mastoïdien; le pus s'y présente, et si une incision ne vient le détourner au dehors, il fuse tout le long du cou jusque dans le médiastin.

Le pus peut fuser au loin, sans même que la membrane du tympan soit perforée. Emilio de Rossi cite un cas où le pus, après avoir forcé la paroi osseuse du sinus latéral et formé un foyer sous-dural, sortait ensuite par le trou déchiré postérieur, pour fuser le long du paquet vasculo-nerveux du cou.

La carie du rocher se traduit symptomatiquement par les séquestres que le stylet reconnaît à la fétidité du pus et à l'élimination de petites esquilles. On peut même trouver dans ces rejets une portion du labyrinthe, le limaçon par exemple. La paralysie faciale est presque de règle. Un torticolis se déclare, quelquefois, au cours d'une suppuration de l'oreille. D'après Radsach, il indiquerait la participation de l'apophyse mastoïde à la suppuration.

L'ouverture de l'apophyse et l'évidement pétro-mastoïdien s'imposent en pareille circonstance. Chaput a réséqué les deux tiers externes du rocher, respectant la carotide, mais intéressant forcément le facial.

III. **Complications à distance**. — Qu'il nous suffise de signaler les principales.

a. **Encéphalo-méningites**, dans lesquelles Thickenbrod a constaté de la glycosurie.

b. Les **abcès du cerveau ou du cervelet**, voisins ou éloignés de la lésion pétreuse.

D'après un relevé d'Otto Körner, sur 151 cas de complications intracrâniennes, 90 siégeaient à droite, 57 à gauche, 4 des deux côtés. Il faut remarquer que le sinus latéral s'avance plus dans le rocher à droite qu'à gauche; il est encore plus rapproché des cavités tympaniques chez les brachycéphales que chez les dolichocéphales.

L'abcès cérébral peut entraîner de l'aphasie. Dans un de ces cas, Sanger trépana au-dessus du pavillon, sur la première circonvolution temporale, et guérit son malade.

C'est parfois après avoir pratiqué l'évidemment mastoïdien qu'on est obligé d'ouvrir au même niveau la boîte crânienne. On peut trouver de la pachyméningite et au delà un abcès dans la pulpe cérébrale. (Egon.)

Picqué et Février ont particulièrement étudié ces abcès intracrâniens d'origine otique [1]. Sur la question de fréquence, ces

1 Picqué et Février, *Ann. des mal. de l'or. et du lar.*, décembre 1892.

auteurs concluent, avec Barker et Barr, que plus de la moitié des abcès intracrâniens relèvent d'une origine otique. Leur statistique personnelle leur a montré que les abcès cérébraux sont plus fréquents chez l'adulte que chez l'enfant, beaucoup plus fréquents aussi chez l'homme que chez la femme (:: 21 : 1).

On doit les diviser en : 1° abcès extra-dure-mériens; 2° abcès encéphaliques.

Les premiers sont toujours en communication directe avec une suppuration de la caisse. Le pus peut s'y accumuler en quantité considérable, et la terminaison fatale (méningite) se produire alors que le malade semblait bien guéri. (Hecke de Breslau).

Les seconds sont temporaux (dans le lobe temporal) ou cérébelleux. A titre exceptionnel on les a rencontrés dans le lobe temporo-sphénoïdal, le centre ovale, le pont de Varole, les pédoncules cérébelleux. Leur cavité va s'agrandissant et ils peuvent s'ouvrir dans la cavité de l'arachnoïde ou dans les ventricules latéraux.

Le plus souvent, les abcès du cerveau compliquent les suppurations anciennes de la caisse : la suppuration datait de vingt ans au moins dans un cas d'A. Robin, et d'une trentaine d'années dans celui de Jansen. D'après Schubert, l'otite moyenne aiguë se complique bien moins souvent d'abcès cérébral que l'otite chronique, dans la proportion de 1 à 6. Elles surviennent, en général, quand le drainage est insuffisant dans le conduit auditif. Un autre mode pathogénique est le transport par voie veineuse ou lymphatique des microbes de la suppuration loin du foyer où ils ont paru d'abord. Ainsi peuvent s'expliquer les abcès à distance.

Les abcès cérébelleux otitiques, bien étudiés par Jourdanet (1), seraient en moyenne de trois sur un ensemble de dix cas d'abcès encéphaliques, d'origine auriculaire. Ils sont uniques, en contact ou non avec le foyer osseux. Leur diagnostic est difficile, et dans beaucoup de cas on est amené à trépaner au niveau du cervelet, après avoir, comme Mac Ewen, trépané inutilement au niveau du lobe temporal.

D'après Albert Robin, la marche de ces abcès cérébraux, évolue de trois manières différentes :

1° Forme latente, lente, survenant après la carie du rocher;

2° Forme rapide, aggravation progressive, et durée de deux ou trois semaines;

3° Forme foudroyante, infectieuse, tuant en quelques heures.

Le danger de ces abcès est qu'ils sont multiples parfois. L'évacuation de l'un d'eux laisse le malade en proie aux dangers des autres, ainsi qu'il résulte d'une observation de Picqué.

Brieger a insisté sur l'importance de l'examen ophtalmoscopique et sur la recherche de la peptone dans l'urine pour le diagnostic de

(1) L.-G. Jourdanet, thèse de Lyon (juillet 1891).

ces abcès cérébraux. Il a rapporté l'observation d'un abcès cérébral, guéri après évacuation spontanée, à travers une fistule du conduit auditif externe.

Pour ouvrir les abcès consécutifs aux suppurations de l'oreille moyenne, qui sept fois sur dix siègent dans le lobe temporal, Bergmann indique de trépaner en avant et un peu au-dessus de l'angle postéro-inférieur du pariétal. Il trace une ligne allant du méat auditif à la protubérance occipitale externe, puis, à quatre centimètres en arrière du méat, il élève sur cette première ligne une perpendiculaire de quatre à cinq centimètres; mais on tombe ainsi à la jonction des lobes temporal et occipital, c'est-à-dire assez loin de l'abcès qui siège habituellement dans la profondeur du lobe temporal, immédiatement au-dessus du rocher.

Mac Ewen pratique une ouverture à six centimètres au-dessus du conduit auditif externe; mais avec cette indication on découvre la scissure de Sylvius. On est donc trop haut. Poirier conseille de trépaner *sur la verticale passant par le méat auditif, à trois centimètres au-dessus de ce méat*. On tombe ainsi sur la deuxième circonvolution temporale et sur le sillon qui la sépare de la première. La couronne aura trois centimètres de diamètre environ. On pourra de la sorte explorer non seulement le lobe temporal, mais encore la face supérieure du rocher où le pus s'accumule. Ce procédé exige qu'on décolle l'attache du pavillon au-dessus du méat, ce qui est sans inconvénient.

Pour ouvrir un abcès du cervelet, consécutif ordinairement aux suppurations mastoïdiennes, Poirier conseille de tracer une ligne réunissant le sommet de l'apophyse mastoïde à la protubérance occipitale externe, et à trépaner sur cette ligne, à égale distance de ses deux extrémités.

La surface cérébrale ou cérébelleuse mise à découvert, on va à la recherche de l'abcès, soit avec un petit trocart explorateur, sous le vide, soit avec la petite lame mince d'un couteau de de Graefe.

Kretschmann propose d'ouvrir au niveau de la base de l'apophyse mastoïde après évidement de celle-ci.

c. Les **phlébites des sinus crâniens**, qu'il faut évacuer lorsqu'elles sont abordables. Hansberg après avoir mis deux ligatures.

d. L'**infection purulente**, susceptible de guérison, d'après une observation d'Emerson. A. Fraenkel signale des dermato-myosites comme complications.

e. La **tuberculose généralisée**.

f. Des **pseudo-rhumatismes infectieux**. Raymond et Netter ont vu une tympanite suppurée, vieille de quinze ans, provoquer plusieurs arthrites suppurées avec broncho-pneumonie mortelle. L'agent infectieux était le streptocoque pyogène.

g. Les **névrites optiques**. Ch. Kipp a observé un malade qui

présentait de la névrite optique des deux côtés. Cette complication disparut par la trépanation de l'apophyse mastoïde.

b. Des **phlegmons du cou**, dont Lewis a cité un intéressant exemple, suivi de guérison. Le tympan n'était pas perforé.

SUPPURATIONS DE L'ATTIQUE (1).

L'attique, ainsi dénommée par Sexton, est cette partie haute de l'oreille moyenne qui est limitée sur la membrane tympanique par la portion supérieure, dite membrane de Shrapnell. La marche particulière des suppurations dans cette petite région, et les méthodes chirurgicales qui leur sont appliquées, rendent nécessaire un chapitre à part.

Résumé anatomique. — On sait que la caisse ou oreille moyenne se partage en deux parties distinctes : l'une inférieure, limitée à l'extérieur par la membrane tympanique proprement dite *membrana tensa* porte le nom d'*atrium*. L'autre, située au-dessus, est limitée par la membrane de Shrapnell *membrana flaccida* qui doit cette flaccidité à l'absence de couche moyenne conjonctive, dans son épaisseur ; c'est l'attique, encore désignée sous les noms de *coupole*, *recessus epitympanicus*, *sus-cavité*. Un orifice qui mesure environ un millimètre carré Chatellier met en communication l'attique et l'atrium.

N'envisageons ici que l'attique. Il se partage en deux parties distinctes :

a. Une partie interne, la plus profondément placée : c'est elle qui communique en bas avec l'atrium, en avant avec la trompe d'Eustache, et en arrière avec l'antre mastoïdien au moyen d'un orifice *aditus ad antrum* de forme triangulaire à sommet inférieur et mesurant environ six millimètres de hauteur.

b. Il y a aussi une partie externe, superficielle, où des replis muqueux incomplets forment des cavités mal closes et superposées dans l'ordre suivant, en allant de haut en bas : cavités de Tröltsch, au nombre de deux, l'une en dehors, l'autre en dedans, cavité de Kretschmann et cavité de Prussak. Ainsi l'attique est circonscrit par la membrane de Shrapnell, le mur de la logette, ou margelle, qui le surmonte, le *tegmen tympani* et le tendon du muscle tenseur du tympan (fig. 92).

(1) Weber-Liel, *Monatschr. fur Ohrenh.*, 1882. — Schwartze, Traité des mal. chir. de l'oreille, 1884, p. 59 à 66. — Richardson, Excision de la membrane et des osselets dans les suppurations de l'attique (*Arch. of Otol.*, vol. XXI, n° 3). — Stacke, Indications de l'excision du marteau et de l'enclume (*Congrès internat. de Berlin*, 5 août 1890 et *Archiv fur Ohrenheilk.*, Leipzig, 1891, Bd. XXXI). — Zaufal, *Congrès internat. de Berlin*, 1890. — Gruber, Traitement de l'otite moyenne suppurée chronique avec perforation de la membrane de Shrapnell (*Allgem. Wien. med. Zeitung*, 1891). — E. Weismann, Traitement des suppurations de l'attique, thèse de Paris, 1893. — A. Raoult, Perforations de la membrane de Shrapnell, thèse de Paris, 1893. — Gomperz, 66e Réunion des médecins allemands, Vienne, 1894.

Pathologie. — La suppuration de l'attique figure dans le nombre des otorrhées pour une proportion de 3 p. 100.

Elle est surtout fréquente dans l'enfance, où on la voit succéder

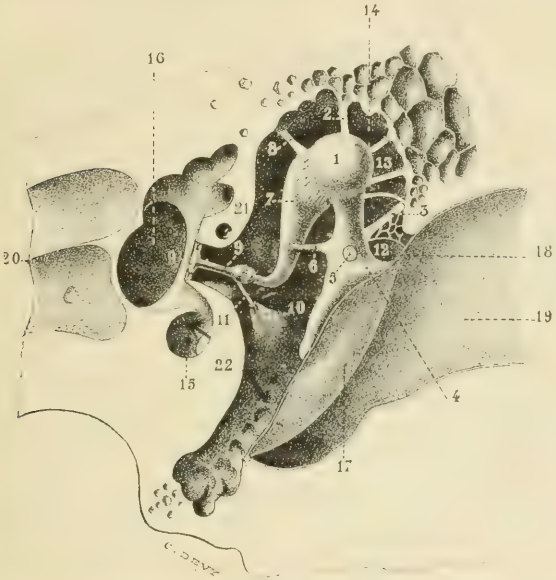

Fig. 92. — Coupe transversale de l'oreille moyenne. — 1, marteau ; — 2, son ligament supérieur ; — 3, son ligament externe ; — 4, son apophyse courte ; 5, surface de section de l'apophyse grêle ; — 6, tendon du muscle du marteau ; — 7, enclume ; — 8, ligament supérieur de l'enclume ; — 9, étrier ; — 9', sa base ; — 10, pyramide ; — 11, tendon du muscle de l'étrier ; — 12, poche de Prussak ; — 13, poche de Kretschmann ; — 14, poche de Tröltsch ; — 15, rampe tympanique du limaçon ; — 16, verticule ; — 17, membrane du tympan ; — 18, membrane de Shrapnell ; — 19, conduit auditif externe ; — 20, conduit auditif interne ; — 21, Aqueduc de Fallope ; — 22, promontoire.

aux diverses infections naso-pharyngiennes, aux végétations adénoïdes.

Cliniquement, elle se présente sous deux formes : aiguë et chronique.

La *forme aiguë* s'annonce par des douleurs intenses, accompagnées de vertiges. On dirait d'une méningite, mais dans les six ou sept jours qui suivent, un écoulement apparaît, l'enfant est soulagé, et si on nettoie le conduit auditif, on voit que la perforation s'est produite au-dessus de l'apophyse externe.

La *forme chronique*, qui existe depuis longtemps lorsqu'on est appelé à la traiter, se caractérise par de l'otorrhée souvent compliquée de crises exacerbantes.

Au cours de ces crises, des céphalalgies, des vertiges, de la fatigue intellectuelle et physique se montrent.

Pour pratiquer un examen, il est indispensable de débarrasser le conduit des débris épidermiques qui l'encombrent. Après cocaïnisation, un stylet coudé reconnaît la carie des parois ou des osselets. Elle occupe de préférence l'enclume Ludewig (1). Ces points de carie entraînent presque fatalement un écoulement fétide et une pullulation de polypes, parfois le développement d'un cholestéatome.

Au nombre des complications qui sont le plus à redouter en cas d'atticite, je mentionnerai les mastoïdites, car presque toujours l'infection de l'antre mastoïdien coïncide avec celle de l'attique, les caries du rocher, la phlébite des sinus, enfin les abcès cérébraux dans le lobe temporal.

Traitement. — J'indique la série des moyens à utiliser, en commençant par les plus simples. Si la perforation est assez large, on peut d'abord pratiquer des injections dans le *recessus epitympanicus* au moyen de la petite canule intratympanique coudée d'Hartmann.

Delstanche a présenté à la cinquième réunion annuelle des otolaryngologistes belges, en 1894, un petit appareil à injection de l'attique qui fournit une série de jets saccadés très favorables à l'évacuation de cette petite cavité.

L'injection la plus recommandable est la solution de sublimé à 1/2000. Ces lavages peuvent être faits *per tubam*, s'il y a indication particulière. On détruira les granulations avec le galvanocautère et on instillera dans l'oreille, tous les matins et soirs, cinq ou six gouttes de glycérine phéniquée à 1/10.

L'évacuation est-elle insuffisante? On pratique la paracentèse derrière le manche du marteau, à partir de la perforation et en descendant. Gomperz insiste sur les bons résultats de la méthode conservatrice; on obtient environ 50 p. 100 de guérisons.

Si pourtant la suppuration est intarissable, on procède à l'ablation du marteau et l'enclume, suivant les procédés de Schwartze ou de Kessel.

En dernier ressort, on recourt à l'opération de Stacke. Elle consiste à détacher le pavillon par une incision qui le circonscrit en haut et en arrière et se prolonge sur la moitié postérieure du conduit auditif membraneux. On approche ainsi de la membrane tympanique. Avec un petit bistouri spécial (tympanotome), on dessine une incision en U autour du manche du marteau. Puis, y insinuant une petite anse froide, on entraîne l'osselet par un mouvement de traction en bas et en dehors, on abat le mur de la logette avec une petite gouge,

(1) Ludewig. De la carie de l'enclume et de son extraction (*Archiv für Ohrenh.*, Bd. XXXIX und XXX).

après avoir placé au delà de lui le protecteur de Stacke, qui prévient les échappées dangereuses. On peut encore recourir, pour cet abatage, à la pince spéciale qu'a fait construire Gellé (fig. 93). Le mur tombé

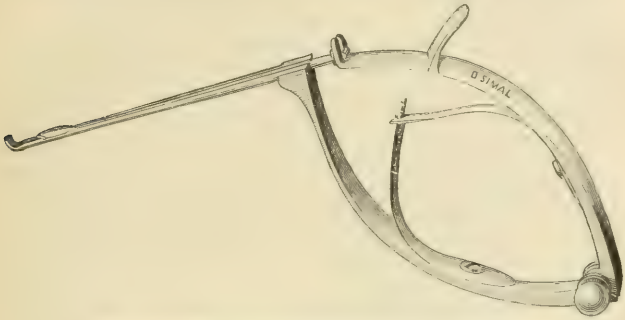

Fig. 93. — Pince pour abattre le mur de la logette (Gellé).

on est dans l'attique, d'où il est possible d'extraire l'enclume et où l'on peut curetter les parois. Inévitablement on lèse la corde du tympan. C'est sans gravité. On peut rendre l'opération plus complète en ouvrant, après l'attique, l'antre mastoïdien et l'aditus qui les fait communiquer.

Sur une première série de 33 cas, Stacke avait obtenu 19 guérisons.

VI

MALADIES DE LA TROMPE D'EUSTACHE

Pour examiner, à tour de rôle, les diverses affections de la trompe, je les répartirai en : *traumatiques*, *vitales*, *organiques* (1).

I. **Traumatismes, corps étrangers.** — La trompe peut être rupturée dans les traumatismes graves qui atteignent la tête, par exemple dans les fractures du crâne, mais le traumatisme le plus habituel consiste dans sa déchirure par les divers instruments introduits dans son intérieur. La sonde d'Itard, entre les mains d'élèves

(1) Dennert, *Deutsche Zeitschr. fur prakt. Medicin*, 1878, n° 44. — Weber-Liel, Tympano-Koniathrose (*Congrès méd. intern.*, 1881). — Urbantschitsch, *Wiener medic. Presse*, 1883, nos 1, 2, 3. — Hartmann, *Mitth. in der Otol. Sektion der Naturf.* Fribourg, 1883. — Mercier, Trait. des rétrécissements de la tr. par l'électrolyse (*Acad. de méd.*, 11 mars 1884). — Carl Laker de Grätz (*Arch. fur Ohrenh.*, Bd. XXVIII, 3e livr. — Méniere (*France méd.*, 2 avril 1889). — Suarez de Mendoza, Note sur le traitement galvanocaustique des obstructions de la trompe (*Soc. fr. d'otol.*, 1889). — Verdos, *Revista de rinologia*, avril 1890.

inexpérimentés, peut lacérer les parois. Une fausse route se produit principalement lorsqu'on y introduit des bougies pour dilater un rétrécissement. Pour peu que la muqueuse soit ulcérée ou simplement ramollie, le bout de la bougie pénètre dans les parois. Si, immédiatement après, on donne la douche d'air, de l'emphysème se produit. Cet accident n'offre en général que peu de gravité. Dans deux circonstances où je l'ai vu se produire, tout s'est borné à de la gêne pour déglutir, car le voile du palais et les piliers postérieurs se montraient infiltrés, à la sensation de crépitation gazeuse constatée sur le côté correspondant du cou, tandis que les malades se trouvaient un peu oppressés et avaient la voix sourde. Dans les quarante-huit heures tout avait disparu. Dans un cas observé par Verdos, l'emphysème s'est généralisé parce que le sujet, qui avait un peu d'infiltration palpébrale et de gêne au pharynx, se livra, pour s'en débarrasser, à de violents mouvements d'expiration. Pour éviter cette complication, il est de règle de ne pas faire l'insufflation d'air lorsque, ayant trouvé quelque difficulté à faire pénétrer la bougie, on la retire couverte de sang à sa pointe.

Il y a lieu de rappeler ici les contaminations possibles, que j'ai signalées déjà à propos de l'examen de l'oreille. Comme la syphilis et d'autres infections se localisent volontiers dans le naso-pharynx, on ne doit pas employer une sonde d'Itard ou tout autre instrument destiné à la trompe, sans une désinfection préalable. Pour la sécurité du malade, l'auriste lui conseille d'avoir une sonde qui ne serve qu'à lui ; sa responsabilité personnelle est ainsi à couvert si des accidents syphilitiques ou autres se montraient quelque temps après son intervention.

Corps étrangers. — Le canal tubaire est souvent rempli de mucosités plus ou moins concrètes, qui gênent la circulation de l'air. Une aspiration, pratiquée avec la sonde et la poire, lui rend en partie sa perméabilité. Elles se dessèchent surtout au voisinage du pavillon, et il n'est pas rare de retirer du *cavum* des croûtes verdâtres sur lesquelles se sont moulés les pavillons tubaires. Gellé en a entraîné qui s'étaient embrochées sur le bec de la sonde. L'expulsion d'un bouchon muqueux peut s'accompagner d'un bruit de détonation, avec retour immédiat de l'ouïe (Semeleder). Les trompes peuvent encore contenir du pus, du sang ; c'est ce qui se produit notamment après certains tamponnements des fosses nasales lorsque le sang ne peut s'échapper ni en avant, ni dans l'oro-pharynx. Les principaux corps étrangers solides trouvés dans les trompes sont des vers lombrics qui ont pu sortir par le conduit auditif externe (Audry), des épis de graminées (Fleischmann), une plume de corbeau (Heckscher), des parcelles alimentaires (Moos et Wolf), des séquestres (Urbantschitsch), des tiges de laminaire, mais surtout des fragments de bougies et de sondes ; enfin Meissner et Voltolini ont vu des polypes qui, prenant naissance dans la cavité tympanique, s'étaient engagés dans les trompes.

Quelques-uns de ces corps étrangers faisant saillie dans la lumière du pavillon peuvent être aperçus par rhinoscopie postérieure et extraits avec des pinces courbes.

II. **Inflammations.** — Elles se présentent sous les deux modes ordinaires : aigu, chronique.

La *salpingite aiguë* ou catarrhale complique habituellement la tympanite aiguë *catarrhe tubo-tympannique*, ou surtout la rhino-pharyngite, dans le cours d'un coryza, par exemple, à la suite d'un refroidissement de la tête ou des pieds.

On éprouve une douleur au niveau de l'angle de la mâchoire, avec quelques irradiations dans le cou. Elle est parfois lancinante.

Le malade a la sensation d'une tension entre son pharynx et son oreille. La douleur augmente s'il déglutit ou s'il se mouche. L'oreille même à la sensation d'être pleine et elle bourdonne. La surdité est très accusée de ce côté. La douche d'air est douloureuse. Le malade peut percevoir un petit bruit sec et spasmodique dans son oreille ; c'est le *bruit de Leudet*, également perceptible par l'auriste au moyen du tube otoscope. Ce bruit s'explique par un spasme réflexe du muscle péristaphylin externe. Si on regarde la membrane tympanique, on constate qu'au même moment elle éprouve une petite secousse révélée par le déplacement du manche du marteau et du triangle lumineux.

La rhinoscopie postérieure montre le pavillon rouge et tuméfié, tandis qu'avec le spéculum de Toynbee on constate un peu de dépression de la membrane et de la rougeur dans la paroi profonde de la caisse. L'air traverse avec peine l'étendue de la trompe, mais s'il y parvient l'ouïe s'améliore et la sensation de tension diminue.

Le *pronostic* est en rapport avec le degré de perméabilité tubaire. Il est surtout grave si la caisse se trouvait antérieurement atteinte.

Le *traitement* ne pouvant pas atteindre directement l'intérieur de la trompe, il faut se contenter d'agir sur la rhino-pharyngite causale, au moyen de pédiluves, sudations, fumigations aromatiques, chlorhydrate de quinine. La douche d'air ne doit être donnée que lorsque l'état aigu est tombé. Laker de Grätz introduit divers médicaments dans les trompes au moyen d'une seringue de Pravaz armée d'un cathéter.

La *salpingite chronique* est caractérisée par des lésions plus profondes qui amènent une diminution de calibre, d'abord au niveau de l'isthme. L'épithélium vibratile a disparu par places, le chorion muqueux est très épaissi. La surface présente des élevures papillomamateuses ou conoïdes qui sont produites par l'hypertrophie des glandes en grappe. La lumière de la trompe est encombrée d'une sécrétion visqueuse *engouement tubaire*. Si du pus s'écoule par le pavillon, on dit qu'il y a *otorrhée tubaire*.

Ces malades ont de la surdité, des bourdonnements d'oreille comparables au bruit de la mer ou au murmure que l'on entend dans les

grands coquillages. Ils ont la sensation que leur oreille est remplie et éprouvent quelquefois des vertiges. La membrane tympanique présente avec l'enfoncure les diverses modifications que nous avons signalées déjà.

Le traitement consiste dans la douche d'air qui désobstrue et au besoin dans l'introduction de bougies. S'il existe en même temps de la pharyngite ou de la rhinite chronique, il convient d'en faire le traitement.

III. **Obstructions, rétrécissements, oblitérations.** — L'obstruction du conduit tubulaire est produite le plus souvent par des sécrétions condensées que l'air ne parvient pas à déplacer. Les bouchons muqueux, sécrétés par les nombreuses glandes mucipares du pavillon, ont été vus par Dauscher, Lœwenberg. Ces mucosités agglutinent aussi les parois à ce point que la lumière de la trompe ne peut s'ouvrir sous l'action des muscles. Cet état s'observe chez les enfants, comme d'ailleurs les diverses affections des trompes plus particulièrement fréquentes à cet âge. (Bezold.)

C'est avec la poire de Politzer qu'on vient à bout de ces obstructions. Une forte pression est douloureuse et inutile. Hartmann a pu constater qu'une pression de 70 millimètres de mercure en moyenne suffisait pour forcer l'obstacle. En cas d'insuccès on met en place la sonde d'Itard, et, au lieu de refouler l'air, on l'aspire au moyen de la poire préalablement vidée.

Le rétrécissement tubaire est *intrinsèque* ou *extrinsèque* selon que son calibre est diminué par une lésion intérieure ou par une affection de voisinage. Les premières sont réalisées par des cicatrices survenant après des cathétérismes malheureux ou par l'épaississement des parois dans les salpingites chroniques. Les rétrécissements valvulaires décrits par Bonnafont ne sont pas démontrés. Comme altération de voisinage, il y a lieu de mentionner les tumeurs adénoïdes et l'hypertrophie de l'extrémité postérieure des cornets inférieures (*queues de cornet*) qui arrivent à couvrir plus ou moins le pavillon tubaire ou à l'aplatir dans le sens antéro-postérieur.

Dieffenbach a signalé, sous le nom de *collapsus de l'orifice tubaire*, un état particulier du pavillon que l'on peut rencontrer dans les paralysies et les divisions du voile du palais. Dans ces deux cas les muscles du voile ne fonctionnant pas régulièrement, les trompes ne s'ouvrent pas.

Le rétrécissement tubaire a pour symptômes principaux les changements survenus dans la membrane tympanique et le retour de l'audition sous l'action de la douche d'air. La membrane s'enfonce vers la paroi profonde de la caisse, parce que l'air raréfié dans celle-ci ne permet plus à la membrane de résister à la pression atmosphérique qui agit sur sa surface extérieure; le manche du marteau est refoulé en haut et en arrière, son apophyse externe forme une saillie

blanche, très visible dans le quart antéro-supérieur de la membrane. En avant et en arrière de cette petite saillie se détachent les plis antérieur et postérieur. Le triangle lumineux est très aminci, parfois même il a disparu. Un peu au-dessous du centre de la membrane une tache grisâtre s'accuse : c'est la saillie du promontoire sur laquelle la membrane est venue s'appliquer après que l'insufflation a rempli d'air la caisse, la membrane du tympan se montre boursouflée par places ou plissée à cause de l'extension que lui a fait subir son refoulement en dedans.

Si, pendant que l'air est envoyé dans la trompe, on examine ce qui se passe du côté de la membrane, on se rend bien compte de la difficulté qu'éprouve l'air à arriver dans la caisse. C'est d'abord le quart postéro-supérieur de la cloison qui vient bomber en dehors, puis c'est la partie placée en avant du manche du marteau qui se dilate, et c'est seulement en dernier lieu que la portion sous-ombilicale se porte également en dehors. Plusieurs séances sont quelquefois nécessaires pour décoller ainsi toute l'étendue de la cloison.

La résistance qu'oppose la trompe à la ventilation indique le degré de son rétrécissement. On peut être obligé d'avoir recours à des pompes foulantes pour forcer l'obstacle. La résistance est-elle promptement vaincue, on en peut conclure que l'obstacle siégeait au pavillon. Si, au contraire, la résistance se prolonge, on doit penser qu'il est vers le milieu du conduit.

Le diagnostic est complété par l'introduction de bougies qui indiquent le degré du rétrécissement et son siège. D'après Urbantschitsch, l'insufflation peut se faire sans obstacle, et cependant la bougie exploratrice montrer un rétrécissement.

Dans ces explorations, il faut craindre de déchirer la muqueuse souvent ramollie. On prend idée du *calibre* du rétrécissement par celui de la bougie qui a été employée, et de son *siège* par l'emploi de bougies graduées. Moure de Bordeaux a présenté au dernier Congrès de rhinologie (Paris, 1896) des mandrins gradués très utiles pour le bougirage des trompes.

Ces divers rétrécissements de la trompe doivent être traités par la mise en état du rhino-pharynx (curettage des tumeurs adénoïdes, résection des queues de cornets), si l'obstacle est périphérique, et par le passage des bougies dilatatrices, si c'est le calibre même du conduit qui est rétréci.

Les salpingotomies et électrolysations n'ont pas donné de bons résultats. La coarctation se reproduit au bout de quelque temps. En tous cas il importe de traiter sans retard ces divers rétrécissements, sinon les troubles fonctionnels persisteront, même après qu'on aura rétabli la circulation de l'air. (Duplay.)

L'oblitération complète de l'orifice tubaire s'observe à la suite des lésions ulcéreuses de la région, surtout dans le cas de syphilis, où

une portion du cartilage tubaire peut être détruite. Grubert, Dennert, Hartmann ont observé des cas de ce genre. La rhinoscopie postérieure montre l'absence d'orifice tubaire et l'audition est notablement diminuée. Les deux trompes peuvent être oblitérées en même temps. Cette altération des trompes ne peut être guérie sur place. Inciser dans la trompe serait illusoire. Mieux vaut alors pratiquer une ouverture dans la membrane du tympan, en réséquant le manche du marteau pour que la perforation soit permanente. On atténue de la sorte les divers troubles imputables à cette altération.

IV. **Dilatation de la trompe**. — On observe cette altération dans un très petit nombre de circonstances, lorsque par exemple un amincissement ou une atonie des parois eustachiennes ne leur permet plus de s'accoler. Ce peut être le résultat d'une rhino-pharyngite atrophique. Hartmann l'a observée à la suite d'une pneumonie qui avait beaucoup amaigri le malade. Celui-ci éprouve un phénomène très caractéristique : sa voix résonne exagérément dans ses oreilles au point d'être douloureuse (*tympanophonie*, *autophonie*). Il entend même les mouvements respiratoires sous forme d'un bruissement désagréable. Les *r* sont particulièrement retentissantes. Une actrice, citée par Hartmann, entendait ainsi fortement sa voix en chantant, ce qui la troublait beaucoup. J'ai observé ce phénomène chez une femme qui ne pouvait supporter la douche d'air avec la poire de Politzer, tant le choc se transmettait brusquement à travers ses trompes dilatées. L'autophonie cesse lorsque le sujet se place dans le décubitus dorsal ou sternal.

Le *pronostic* de ce trouble est peu favorable, surtout s'il accompagne la rhinite atrophique.

Le *traitement* consiste à agir sur les affections causales (émaciation, etc.). On peut diminuer la largeur de l'orifice tubaire au moyen de galvanocautérisations. Hartmann s'est bien trouvé d'instillations à la glycérine dans l'oreille externe avec occlusion ouatée hermétique pratiquée ensuite.

VII

MALADIES DE L'APOPHYSE MASTOÏDE

Ce sont les affections inflammatoires qui l'emportent de beaucoup en fréquence à l'apophyse mastoïde (1).

(1) Wilde, On aural Diagn. and Diseases of the Mastoïd. Process (*Med. Times*, May 1862). — Toynbee, *Med. Times*, 3 mars 1869, p. 238. — Rondot, *Ann. des mal. de l'or.*, 1875, p. 227. — Prince, De l'emploi de l'eau oxygénée dans les abcès mastoïdiens (*Saint-Louis med. Journ.*, mars 1884). — Giles, Carie de l'apophyse mastoïde sans perforation du tympan (*Glasg. med. Journ.*, mai 1889). — Gruber, Polypes des cellules mastoïdiennes (*Allg. Wien. med. Zeitung*, 1889). — Ayres

1° **Maladies inflammatoires.** — D'après la profondeur du siège de l'inflammation, on peut distinguer quatre variétés cliniques.

a. Phlegmon superficiel (*Abcès sous-cutané*). — Il n'est pas à proprement parler de l'apophyse mastoïde même, mais seulement de la région mastoïdienne. Il est la conséquence des érosions superficielles au pavillon de l'oreille ou au cuir chevelu qui s'infectent et arrivent à déterminer un adéno-phlegmon sous-cutané dans la région de l'apophyse. Quand la tuméfaction est entièrement développée, le sillon rétro-auriculaire est conservé, détail important pour le diagnostic. Si le chirurgien n'intervient pas, l'ouverture spontanée peut se faire derrière le pavillon ou dans le méat auditif; s'il pratique l'incision, il doit explorer avec la sonde cannelée pour s'assurer que la suppuration ne vient pas de l'intérieur de la mastoïde.

b. Abcès sous-périostique (*Ostéopériostite*). — Cette variété survient le plus ordinairement dans le cours d'une otorrhée tympanique ancienne et surtout chez l'enfant, dont le conduit auditif osseux est peu développé et la caisse peu profondément placée. C'est souvent à la suite d'un coup de froid qu'on voit éclater l'accident. L'inflammation, partie du périoste de la caisse, se propage à celui du conduit auditif et de là aux périostes de la surface mastoïdienne et de la fosse temporale.

Le malade est pris de douleurs intenses dans toute la moitié correspondante de la tête. La fièvre se déclare, accompagnée parfois de délire. Dans les quelques heures qui suivent, un gonflement rouge, œdémateux se prononce derrière le pavillon de l'oreille. Celui-ci est bientôt repoussé en avant et en dehors. Le gonflement se propage vers la fosse temporale. La suppuration peut être tardive (Gervais). Elle s'ouvre quelquefois dans le conduit auditif ou se propage vers le crâne, la face, la gaine du sterno-cléido-mastoïdien. On a signalé comme complications divers troubles oculaires (strabisme, myosis).

L'incision doit être pratiquée, longue et profonde, derrière le pavillon, dès que la suppuration est manifeste. La sonde cannelée explore soigneusement les surfaces pour s'assurer que les cellules mastoïdiennes ne participent pas à l'infection. Si l'on pousse une injection dans l'incision, on voit ressortir le liquide par le conduit auditif, ce qui prouve bien l'origine tympanique et sous-périostique de la collection purulente.

Des fistules plus ou moins durables s'établissent quelquefois à la suite de ces périostites mastoïdiennes pour ne prendre fin qu'après l'expulsion de petits séquestres.

(de Cincinnati), *Arch. of. Otol.*, n°s 2, 3, 1890. — Moos, Sur la mastoïde de Bezold (*Arch. of Otol.*, 1890). — 7. Moure, Mastoïdites primitives grippales (*Soc. fr. d'Otol.*, mai 1890). — Kornler, Mastoïdites diabétiques (*Arch. fur Ohrenh.*, Bd. XXIX). — Guye, Traitement des abcès mastoïdiens (*Soc. belge d'otol.*, mai 1891). — Politzer, *Ann. des mal. de l'or. et du lar.*, 1892, p. 417. — A. Broca, Le traitement des mastoïdites, *in* Traité de thérap. infant. Paris, 1894.

c. Abcès intramastoïdiens (*Cellulite mastoïdienne*). — Cette variété, comme la précédente, succède le plus souvent aux suppurations de la caisse, mais on possède actuellement un bon nombre d'observations où la suppuration s'est montrée d'emblée dans les cellules mastoïdiennes, sans tympanites préalables sûrement constatées. Ainsi après la grippe (Moure), ou chez les diabétiques. (Körner.)

Presque toujours, quand la caisse est infectée, l'aditus, l'antre et les cellules le sont avec elle, mais la suppuration ne se traduira au dehors que si une circonstance quelconque arrête le drainage naturel par le conduit auditif externe. C'est ainsi que le gonflement des parois, l'oblitération de la perforation tympanique par du pus concrété ou des productions polypeuses agissent comme circonstance adjuvante. Même résultat si la membrane tympanique ne s'est pas perforée.

Dès que l'affection est constituée, une tuméfaction rouge se montre derrière le pavillon qui, cette fois, n'est plus éloigné du crâne comme dans le cas précédent. Le sillon rétro-auriculaire est conservé. Bientôt la fluctuation se montre quand la paroi osseuse (corticale) est perforée. L'ouverture spontanée peut se faire au dehors ou dans le méat auditif. Il va sans dire que la suppuration intramastoïdienne coïncide souvent avec la forme précédente (Politzer a remarqué que les abcès consécutifs à l'otite grippale sont plus superficiels, plus faciles à ouvrir que ceux qui succèdent à une otite moyenne suppurée chronique.

Parfois la suppuration se montre à la pointe de l'apophyse et en dedans (Bezold). On incise alors sur le bord postérieur du sterno-cléido-mastoïdien ou sur son bord antérieur, car il se produit rapidement une infiltration phlegmoneuse de la région carotidienne.

Parmi les *complications* qui sont le plus à redouter figurent : 1° la *méningo-encéphalique* (vomissements, délire, convulsions) ; 2° la *phlébite du sinus latéral* (frissons, diarrhée, ictère, symptômes typhoïdes, infection purulente).

Toynbee a montré que les complications à redouter du côté de la paroi profonde de la mastoïde ne sont pas les mêmes chez l'enfant et chez l'adulte, en raison du développement de cette apophyse. Chez l'enfant les cellules, peu développées dans le sens vertical, répondent à la fosse cérébrale postérieure, au-dessus du sinus latéral. Chez lui la complication principale sera donc l'abcès cérébral. Chez l'adulte, au contraire, dont l'apophyse s'est développée verticalement, elle répond surtout à la fosse cérébelleuse et au sinus latéral, et quand la mastoïdite aura des complications profondes, elles se montreront plutôt dans le sinus et dans le cervelet.

Le *diagnostic* doit être établi surtout entre la périostite et la mastoïdite et sans tarder, en raison des complications qui peuvent surgir pour cette dernière.

Voici les principaux éléments de ce diagnostic :

Périostite.	*Mastoïdite.*
Gonflement diffus.	Gonflement circonscrit.
Sillon rétro-auriculaire effacé.	Sillon rétro-auriculaire maintenu.
Douleur à la pression vive.	Douleur à la pression médiocre.
Coïncidence d'une périostite du conduit auditif.	Coïncidence d'une otorrhée ancienne.
	Rougeur et gonflement de la paroi postéro-supérieure du conduit.

C'est à ce titre exceptionnel, que l'on voit jusqu'à présent signalées dans les *Revues* les ostéomyélites mastoïdiennes.

L'incision s'impose dès que le diagnostic est établi. Wilde a conseillé, dans le cas où on hésite, de pratiquer à un centimètre en arrière du pavillon, en plein sur l'apophyse, une incision longue et profonde, d'attendre vingt-quatre ou quarante-huit heures pour trépaner, uniquement si les accidents n'ont pas cessé. Tous les auristes reconnaissent aujourd'hui que cette pratique est imprudente : mieux vaut trépaner trop tôt que trop tard et ne pas risquer que l'infection ait le temps de se porter à l'encéphale ou dans les sinus. Il faut inciser aussi la membrane du tympan pour faciliter l'évacuation des cavités otiques et chercher les fusées purulentes de voisinage pour les ouvrir. Nous allons revenir sur la technique de la trépanation mastoïdienne. Entre autres injections dans l'abcès mastoïdien, Prince a proposé l'eau oxygénée qui, se décomposant en présence du pus, dégage l'oxygène qui fait évacuer les foyers purulents.

d. Abcès sous mastoïdiens. — Sous cette dénomination, le professeur Tillaux comprend les suppurations qui siègent sous la dure-mère et sont une des complications dangereuses des mastoïdites.

2° **Lésions traumatiques**. — On signale quelques fractures de l'apophyse mastoïde. Dans deux cas seulement la fracture était complète. Le plus ordinairement il s'agit de fractures incomplètes passant dans l'épaisseur de l'apophyse.

3° **Tuméfactions et tumeurs**. — La mastoïde peut être le siège de cholestéatomes qui s'ouvrent ou non spontanément à l'extérieur, de kystes congénitaux renfermant des poils et des productions épidermiques (Toynbee). Enfin, à la suite des otorrhées persistantes, l'apophyse peut s'hyperostoser sans que son volume extérieur augmente, mais il se fait au dedans une condensation, une éburnation du tissu osseux qui produit des névralgies par étranglement des filets nerveux. La trépanation peut seule mettre fin à ces névralgies, en levant l'étranglement. Il a même fallu la répéter plusieurs fois. (Duplay.

Il peut se rencontrer dans les cellules mastoïdiennes des *myxomes polypoïdes* consécutifs aux suppurations anciennes. (Gruber.

Des bouchons de cérumen ont pu pénétrer jusque dans l'apophyse

mastoïde et y déterminer une *paralysie* faciale, guérie par l'expulsion du bouchon (Dalley.)

Wernher a recueilli quelques cas de *pneumatocèle mastoïdienne*. L'un d'eux était consécutif à l'insufflation d'air par la poire de Politzer. Ed. Rondot a publié un cas de *cancer de l'apophyse mastoïde* consécutif à une mastoïdite ancienne.

TRÉPANATIONS MASTOÏDIENNES.

Cette opération a été pratiquée la première fois par Jean-Louis Petit en 1750. Après lui, Morand y eut recours en 1751, et Jasser en 1776. Abandonnée pendant longues années, à la suite de la mort de Berger, médecin de la cour de Danemark en 1791, elle a été remise en honneur par Schwartze de Halle et ses élèves. Grâce à eux la technique et les indications de cette opération ont été mieux étudiées, et on ne doit pas temporiser lorsque l'indication s'en présente. Le professeur Duplay a publié une très importante étude de la question (1).

Indications. — Il y a lieu de trépaner : 1° Dans toutes les mastoïdites aiguës, lorsque la douleur locale et la fièvre ne cèdent pas; on peut en effet présumer alors qu'il y a du pus dans l'apophyse. L'indication se pose tout particulièrement lorsque la température monte subitement à 40° ou 41°. Au cours d'une otite, ou dans la défervescence d'une fièvre grave, ou dans le milieu d'une accalmie succédant à des manifestations inquiétantes (Orgogozo) la tuméfaction et la rougeur du conduit auditif, au niveau de sa paroi postérieure sont encore un signe de l'empyème mastoïdien. Zaufal attache en ces cas une grande importance à l'examen de l'œil. S'il constate une hyperhémie de la papille optique, il y voit une indication formelle à l'ouverture de l'apophyse, car il considère cet état comme un indice non douteux de la complication intracrânienne. Cozzolino recom-

1 Duplay, Revue critique (*Arch. gén. de méd.*, mai-juin 1888). — Chipault, Abcès sous-durien de la région mastoïdienne, trépanation, opisthotonos, mort, carie du rocher, abcès du cervelet (*Soc. anat.*, novembre 1888). — Mémère, Du thermocautère dans la périostite mastoïdienne (*Gaz des hôp.*, 28 février 1889). — Küster, *Deutsche med. Wochenschr.*, n° 10, 13, 1889. — Bergmann, Die chirurgische Behandlung der Hirnkrankheiten, 2e Auflage, 1889. — Hartmann, *Langenbeck's Arch.*, Bd. XXI, 2e fasc. — Hessler de Halle, Incision des cellules mastoïdiennes sans ouvert. de l'antre (*Arch. für Ohrenheilk.*, Bd. XXVII). — Ricard, De l'apophyse mast. et de sa trépan. (*Gaz. des hôp*, 23 février 1889) — Cozzolino, Statistique de mastoïdites (*Ann. des mal. du lar. et de l'or.*, 1889, p. 7). — Zaufal, *Sitzungsber. des deutschen Aerzte*, 18 avril 1890 et *Arch. für Ohrenh.*, août 1894. — Stacke, *Arch. für Ohrenheilk.*, Bd. XXXI, 1891, et *Berlin. klin. Wochenschr.*, 1892, n° 4. — Weissmann, Suppurations de l'attique, thèse de Paris 1893. — Lubet-Barbon, Note sur l'opération de Stacke (*Soc. fr. d'otol.*, 1893). — Lermoyez, Rhinologie, otologie et laryngologie à Vienne. Paris, 1894. — Malherbe, Évidement pétro-mastoïdien, thèse de Paris, 1894. — Garnault, Précis des maladies de l'oreille. Paris, 1895, p. 510. — Castex, Trépanations mastoïdiennes (*Soc. fr. d'otol.*, 1896).

mande également l'ophtalmoscope pour le diagnostic des complications encéphaliques : on peut voir de l'œdème de la papille, de la névrite optique.

Il est encore des cas où la mastoïdite s'installe sans phénomènes locaux ni généraux. Elle est comme latente et seulement indiquée par une douleur plus ou moins vive à la pression sur le quart antéro-supérieur de l'apophyse qui correspond à l'antre mastoïdien. Cette douleur est, en l'espèce, une indication suffisante, comme l'a bien montré Tilden Brown (de New-York). Pomeroy (de New-York) a même trépané avec succès sur la seule indication d'une élévation persistante de la température générale.

Le mal de Pott cervical et quelques tumeurs de la base du crâne ont pu simuler une mastoïdite, mais l'examen de l'oreille met à l'abri d'une telle confusion.

2° Quand les suppurations persistantes avec fistules ou abcès par congestion indiquent qu'il existe dans l'épaisseur de la mastoïde de la carie, des séquestres, des amas caséeux ou tuberculeux.

L'opération prévient alors les complications cérébrales qui pourraient éclater. Ces fistules sont rebelles aux moyens ordinaires de traitement. On le guérit bien à l'aide d'une trépanation typique accompagnée d'ouverture de la caisse. (A. Broca.)

3° Quand, dans l'otorrhée, l'écoulement du pus ne peut se faire aisément par le conduit auditif externe, quelle qu'en soit la cause. C'est souvent le cholestéatome qui, pour lui-même, exige l'évidement mastoïdien.

4° Dans les *névralgies* de l'apophyse, attribuables bien souvent à son éburnation, la mise à jour des cellules mastoïdiennes reste le procédé thérapeutique le mieux indiqué. Cette variété de mastoïdite, signalée par Buck et Schwartze, a été bien étudiée par Hartmann, Knapp, Duplay. Il n'y a pas suppuration, mais les douleurs violentes persistent et s'irradient dans toute la moitié de la tête. Elle peut survenir sans suppuration de la caisse. Quand on ouvre ces apophyses, il ne faut pas compter y trouver des cellules mastoïdiennes. L'éburnation a tout envahi. Une intervention ne suffit pas toujours. Lippincott et Duplay ont mentionné des cas où il a fallu trépaner plusieurs fois.

5° Enfin, lorsqu'on ne parvient pas à atteindre par le conduit auditif des foyers de carie intéressant les osselets et les parois de la caisse. C'est la pratique de Politzer adoptée par Duplay.

6° Tröltsch a proposé la trépanation mastoïdienne pour extraire quelques corps étrangers de la caisse, indication bien rare.

Contre-indications. — Il n'en existe guère que trois : l'état cachectique avancé du malade ; l'existence d'une encéphalo-méningite, dont la réalité ne fait aucun doute, car, dans le cas contraire, mieux vaut intervenir à tout hasard ; enfin l'infection purulente. Schwartze.

Technique. — La région est préalablement désinfectée y compris le conduit auditif externe, et rasée. Schwartze mène ensuite une incision arciforme qui contourne la ligne d'insertion du pavillon à un centimètre en arrière d'elle et qui ne s'arrête qu'à la pointe de l'apophyse mastoïde. Le professeur Duplay conseille d'inciser sur le sillon rétro-auriculaire dans une longueur de 5 centimètres. Zaufal préfère une incision verticale de l'extrémité supérieure de laquelle il conduit en avant une horizontale courte qui passe au-dessus du pavillon. Les parties molles sont tranchées jusqu'à l'os, décollées en avant et en arrière avec la rugine et maintenues réclinées avec deux écarteurs. La perte de sang est faible, à moins que l'artère auriculaire postérieure n'ait été ouverte. Deux pinces à forcipressure répriment le jet sanguin.

L'ouverture avec les divers trépans doit être abandonnée. Mieux est de recourir à la gouge et au maillet, puisque, suivant la juste remarque de Gruening, ce qu'on peut faire avec le perforateur, on peut le faire avec la gouge, mais la réciproque n'est pas vraie. Schwartze utilise une série de gouges, dont le diamètre varie de 2 à 8 millimètres, et qui sont courbées vers l'extérieur afin que, sous les heurts du maillet, elles aient tendance à venir à l'extérieur plutôt que dans la profondeur. Zaufal opère avec de petites pinces coupantes, afin de pouvoir mobiliser et extraire les séquestres. Il pratique même presque toute l'opération avec cet instrument.

Le point de repère à utiliser est la *spina supra meatum* ou *épine de Henle*. C'est une petite crête située à l'union des parois postérieure et supérieure du conduit auditif. Mais elle n'existe pas toujours et peut même être remplacée par une fossette. Si elle manque, on s'orientera sur une ligne horizontale, tangente à la paroi supérieure du conduit. Cette ligne marque la limite supérieure à ne pas dépasser. En avant, on s'arrête au bord postérieur du méat osseux, et, en arrière, à l'insertion du muscle sterno-cléido-mastoïdien. Le point d'élection pour ouvrir l'antre est sur cette horizontale à 6 millimètres environ en arrière de l'épine de Henle. Ricard a bien montré qu'il faut trépaner en haut et en avant, pour éviter la zone dangereuse qui est en arrière. A. Broca donne, comme limites de l'ouverture (chez l'enfant), deux verticales, l'une à 5 millimètres en arrière du conduit, l'autre à 1 centimètre au plus en arrière de la première, et deux horizontales : l'une à la hauteur de la paroi supérieure du conduit, l'autre à 1 centimètre plus bas.

D'après Körner, la fosse cérébrale moyenne descend plus bas chez les brachycéphales que chez les dolichocéphales. Politzer a montré que plus l'apophyse est petite et compacte, plus le sinus latéral s'avance en dehors. On doit avoir présentes à l'esprit ces notions, quand on est sur le point d'ouvrir l'apophyse.

Si, après réclinaison du périoste, on trouve la table externe de la

mastoïde (*corticale*) perforée par des trajets fistuleux, on se guide sur eux pour aller sur les foyers de carie. On curette les cellules mastoïdiennes, on enlève granulations et séquestres, mais on ne peut considérer l'opération comme terminée que si l'on a ouvert l'antre.

Il arrive que la fistule existe au sommet de la mastoïde ou même à sa face interne. On est alors obligé de désinsérer partiellement le sterno-cléido-mastoïdien.

S'il n'existe pas de fistules à la surface de la mastoïde, on commence l'évidement par le haut, en arrière de l'épine de Henle. La pénétration dans l'antre peut être retardée quand la corticale a subi un travail d'hyperostose. Sur quelques apophyses, l'antre est même comblé de tissu osseux. On doit creuser une cavité en forme d'entonnoir dont l'entrée aura de 12 millimètres (Schwartze) à 15 millimètres (Politzer), dont le sommet coïncidera avec l'antre et dont l'axe se dirigera en dedans, en avant et en bas. Dans la moitié supérieure de l'entonnoir, le ciseau ne doit être dirigé ni en arrière, ni en haut, ni même perpendiculairement à la corticale, mais bien obliquement, en bas et en avant, sous un angle de 45° environ.

Dans la recherche de l'antre, on ne doit pas dépasser une profondeur de 25 millimètres, et, à partir de 20 millimètres, on redoublera de prudence, car le facial a pu être rencontré à 18 millimètres.

Si on ne peut arriver à l'antre, à cause de la procidence du sinus latéral, Schwartze et Kiesselbach conseillent de décoller le pavillon et d'enlever, couche par couche, la paroi postérieure du conduit auditif, mais cette voie expose à la lésion des organes profonds, du facial notamment.

Lorsqu'au cours de l'opération une anomalie se présente, on procède avec précaution pour ne pas refouler une esquille osseuse dans le sinus latéral, accident arrivé à Schwartze.

Si après avoir enlevé à la curette une certaine quantité de tissu mou, rouge sombre, on arrive sur une masse osseuse, compacte, se méfier, ce peut être le sinus latéral. L'ouvrirait-on, le cas ne serait pas très grave, la gaze iodoformée entassée arrive très bien à réprimer cette hémorragie.

Toutes les fois que l'on ouvre une apophyse, on se rappelera ce que Hartmann, Bezold, Zuckerkandl ont montré, à savoir qu'il existe trois types : 1° mastoïde pneumatique, à vastes cellules ; 2° mastoïde diploïque, remplie de tissu spongieux ; 3° enfin, mastoïde scléreuse, dont le tissu est compact comme de l'ivoire.

Si on a ouvert l'apophyse pour un cholestéatome, on pratiquera une ouverture aussi large que possible ; puis curetter et toucher avec la solution de chlorure de zinc à 1/10. Le thermocautère a l'inconvénient de déterminer des nécroses. On n'oubliera pas que le cholestéatome envoie parfois des prolongements dans la cavité crânienne.

où il serait dangereux de les poursuivre. Mieux vaut alors laisser l'opération incomplète.

Pour surveiller la récidive toujours menaçante, Schwartze maintient ouvert l'évidement, en greffant sur les parois de l'entonnoir opératoire de petits lambeaux de peau. Au-dessus de l'entonnoir, on dispose une plaque protectrice en argent ou en caoutchouc durci, qu'on soulève pour surveiller la récidive.

Chez les enfants, la corticale est fort peu résistante. Laurent a proposé, chez eux, la ponction au lieu de la trépanation. Il la pra-

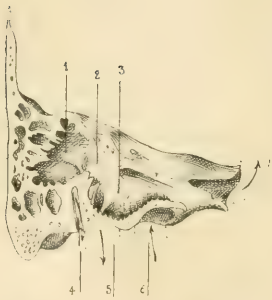

Fig. 94. — Coupe antéro-postérieure passant par la caisse et l'antre. — 1, antre mastoïdien; — 2, *aditus ad antrum*; — 3, paroi profonde de la caisse; — 4, nerf facial; — 5, veine jugulaire interne; — 6, artère carotide interne.

Fig. 95. — Trépanation de l'antre mastoïdien (due à l'obligeance du Dr Rundström [de Stockholm]). — *a*, fond de l'antre s'enfonçant vers l'attique; — *b*, conduit auditif; — *c*, sommet de l'apophyse mastoïde.

tique avec un trocart à manchon ayant une plaque d'arrêt; il adapte ensuite la canule à un aspirateur et peut même pratiquer des lavages antiseptiques de la cavité.

Les figures 94 et 95 montrent les principaux détails d'anatomie et de chirurgie utiles pour les trépanations mastoïdiennes.

Cette opération reste, malgré ses perfectionnements, très difficultueuse. Politzer a écrit qu'on ne devrait pas l'entreprendre sur le vivant, sans l'avoir répétée une cinquantaine de fois sur le cadavre.

Accidents opératoires. — Un certain nombre d'accidents sont à craindre, au cours de l'intervention. Les principaux sont :

1° *L'hémorragie ;* 2° *l'ouverture du sinus latéral ;* 3° la *lésion du nerf facial ;* 4° la *lésion du canal demi-circulaire externe ;* 5° *l'ouverture de la fosse cérébrale moyenne.*

1° Les HÉMORRAGIES sont dues soit à la section de l'artère auriculaire postérieure, soit à l'ouverture des veines émissaires et au curettage des granulations ; mais elles sont rarement une complication durable.

2° L'OUVERTURE DU SINUS LATÉRAL a plus de gravité. Elle s'annonce par une irruption abondante de sang. On doit aussitôt tamponner avec de la gaze iodoformée ou avec un amoncellement de catgut (procédé de Lister) et laisser en place le tamponnement jusqu'à ce que la lumière du sinus se soit oblitérée par un thrombus adhérent. Ces précautions prises, il ne résulte généralement aucune suite fâcheuse de cet accident. Tandis qu'on fait sauter des parcelles osseuses avec la gouge et le maillet, il arrive quelquefois d'apercevoir une membrane bleuâtre dépressive, c'est la paroi du sinus qu'il faut soigneusement respecter.

3° La LÉSION DU NERF FACIAL n'est point rare. Elle se révèle par une secousse des muscles de la face suivie de paralysie. Cette paralysie immédiate ne guérit que si la section du nerf a été incomplète. On voit encore des paralysies tardives, explicables par la production de périnévrites.

4° L'OUVERTURE DU CANAL DEMI-CIRCULAIRE EXTERNE entraîne de la surdité et du vertige. Elle est particulièrement grave, en cas d'infection septique du foyer opératoire, car la route est ouverte vers le labyrinthe et les méninges.

5° L'OUVERTURE DE LA FOSSE CÉRÉBRALE MOYENNE n'a pas d'inconvénients, à la condition que l'asepsie soit bien assurée. On a même pu, sans suites fâcheuses, ouvrir l'artère méningée moyenne qu'il fallut lier en libérant, avec le ciseau, son bout central engagé dans son canal osseux. Quand on change le pansement, on doit éviter de faire saigner la dure-mère par un brusque décollement de la gaze iodoformée. Chez les jeunes enfants, la paroi osseuse qui sépare la cavité crânienne de l'antre est très mince, mais, par contre, le sinus latéral est relativement éloigné de la paroi postérieure du conduit.

Noltenius, au Congrès otologique de Berlin de 1889, a produit quelques données anatomiques utiles pour la trépanation mastoïdienne :

1° Entre l'épine de Henle et le canal du facial, 16 millimètres de distance ;

2° Entre l'épine de Henle et le canal demi-circulaire, 15 millimètres ;

3° Entre la corticale (table externe) et le facial, 22 millimètres ;

4° Entre la corticale et le canal demi-circulaire, 22 millimètres.

Il conclut qu'on ne peut pénétrer à plus de 22 millimètres sans risquer de léser un organe important.

La plaie doit être lavée à la solution phéniquée forte (5/100) et un drain mis debout dans l'antre. Des sutures, au périoste et à la peau, amoindrissent l'étendue de la plaie chirurgicale. Un pansement iodoformé la recouvre.

Le pansement à l'iodoforme a pu, chez des enfants, produire soit des intoxications iodoformiques, soit surtout des eczémas. On recourt en ces cas aux gazes salolée ou sublimée ou simplement stérilisée.

Le pansement est remplacé tous les quatre jours en moyenne, à moins qu'une suppuration abondante n'exige des injections phéniquées quotidiennes et des pansements humides.

En cas de cholestéatome, la plaie ne doit pas être suturée, mais doit guérir par bourgeonnement.

Procédé de Küster. — Son auteur s'est surtout proposé de mettre largement à nu tous les points qui suppurent. Après avoir décollé le pavillon et la paroi postérieure du conduit membraneux et après les avoir réclinés en avant, il attaque avec la gouge et le maillet la paroi postérieure du conduit auditif osseux. Il la fait entièrement disparaître, ainsi que sa paroi supérieure et la paroi externe de l'attique. De la sorte l'antre, l'attique et la caisse sont largement mis à jour. C'est le procédé qu'emploie aussi Wolf.



Fig. 96. — Évidement de l'antre, de la caisse et de l'adytus. — *a*, fond de l'antre mastoïdien ; — *b*, fond de l'adytus ; — *c*, fond de la caisse ; — *d*, paroi membraneuse externe du sinus latéral.

Procédé de Bergmann. — Il ne diffère du précédent que par une ablation plus large des parois supérieure du conduit et externe de l'attique.

Procédé de Zaufal. — L'auteur a décrit son procédé dans une première communication, en 1890 (1). Il l'a complétée par une nouvelle communication en 1894 (2). Il pratique le lambeau anguleux dont j'ai déjà parlé, puis opère avec une pince coupante de Lüer. Quand il existe des trajets fistuleux, il introduit une des branches dans les trajets et fait ainsi sauter la corticale. Dans les autres cas il décolle les parois postérieure et supérieure du conduit membraneux jusqu'au tympan et fait sauter avec la pince la paroi postéro-supérieure osseuse, ainsi que la paroi externe de l'attique et la corticale. Il en résulte la réunion en une seule de toutes ces cavités diverses.

Procédé de Stacke. — Il mène au-dessus et en arrière du pavillon une incision courbe qui permet de le rabattre en avant. Décollant ensuite le conduit membraneux du squelette jusqu'aux approches de

(1) Zaufal, *Kongress des deutschen Aerzte*, 18 avril 1890.
(2) Zaufal, *Arch. für Ohrenheilk.*, août 1894.

la membrane du tympan, il l'incise dans sa moitié postérieure pour approcher plus de la membrane tympanique. Il enlève le tympan ou ce qui en reste avec le marteau, puis, introduisant son protecteur recourbé dans l'attique, contre la face profonde du mur de la logette, il fait sauter cette partie du squelette avec une petite gouge. L'enclume est enlevée à ce moment. Alors il introduit le protecteur dans l'aditus et fait sauter la paroi externe de l'antre. Ainsi la caisse, l'aditus et l'antre ne forment plus qu'une seule cavité en forme de bissac dont la concavité regarde en bas et en avant (fig. 96). Finalement Stacke recouvre les parties évidées au moyen d'un lambeau qu'il détache sur la portion membraneuse décollée du conduit auditif externe. Pour ce faire, il incise cette portion membraneuse, sur son bord supérieur jusqu'au pavillon, puis en descendant sur sa ligne de fusion avec le pavillon. Le lambeau quadrilatéral ainsi libéré est appliqué sur la brèche osseuse. Un point de suture mis en haut suffit à retenir le pavillon en place. Quand l'excavation osseuse est vaste, Stacke renonce à l'apposition de ce lambeau et laisse la plaie se fermer par bourgeonnement. Cette opération a l'avantage de mettre à jour et de nettoyer les diverses cavités qui sont généralement infectées.

Les statistiques montrent les heureux effets de l'ouverture de l'apophyse. La statistique de Schwartze donne 20 p. 100 de mortalité. Celles de Buck et de Poinsot indiquent seulement 17 p. 100. Stacke accuse dix-neuf guérisons sur trente-trois interventions conformes à son procédé.

VIII

MALADIES DE L'OREILLE INTERNE

La nosologie de l'oreille interne, ou labyrinthe, est formée d'un ensemble d'affections assez disparates, dont le classement ne semble pas définitif [1]. L'anatomie pathologique n'a pas, en effet, dit ici son

(1) Moos, Ueber Meningitis cerebro-spinalis epidemica. Heidelberg, 1881, p. 14. — Roosa et Kirchner, *Sitzungsb. der Würzb. physik. med. Gesellschaft*, 1881. — Politzer, Sur les affections du labyrinthe. Soc. imp. et royale de Vienne (*Sem. méd.*, 1885, p. 26). — Baginski, Du syndrome de Ménière (*Berlin. klin. Wochenschr.*, 1885, n° 5). — Boucheron, Contr. à l'ét. de l'otopiésis (*Acad. des sciences*, 6 juillet 1885). — Baratoux, Altérations de l'or. int. dans la syphilis héréd. (*Progrès méd.*, 29 octobre 1887). — Moos, Modif. histol. du labyr. dans quelques mal. infect. (*Arch. für Augen. und Ohrenh.*, Bd. V, p. 221). — Gradenigo, Les maladies du nerf acoustique (*Arch. für Ohrenh.*, Bd. XXVII, Heft 2 et 3). — Gradenigo, Les névrites de l'acoustique par méningites (*Congrès de Berlin*, 1890). — Steinbrügge, Anat. pathol. du labyr. (*Congrès de Berlin*, 1890). — Pélgniez et C. Fournier, Le vertige de Ménière et l'émotivité (*Revue de méd.*, nov. 1890). — Urbantschitsch, *Arch. für Ohrenh.*, Bd. XVI, p. 185. — Moos, *Zeitschrift für Ohrenheilkunde*, Bd. IX, p. 97. — Owen Pomeroy, *New Yord med. Journ.*, vol. I, 1891, p. 716. —

dernier mot et nous sommes obligés de grouper par approximation seulement les types divers dont nous donnons la description.

Les affections du labyrinthe peuvent être réparties en : 1° *troubles circulatoires :* nous y rattacherons la maladie de Ménière ; 2° *affections inflammatoires ;* 3° *altérations syphilitiques ;* 4° *maladies du nerf acoustique* qui comprendront ses néoplasmes.

Les lésions traumatiques seront étudiées dans un chapitre d'ensemble sur les traumatismes de l'oreille.

I. **Troubles circulatoires**. — 1° Anémie du labyrinthe. — Toutes les conditions qui amoindrissent la circulation sanguine dans l'oreille interne peuvent déterminer des troubles spéciaux. Parmi les principales, je rappellerai la chloro-anémie, l'affaiblissement qui survient après les maladies graves, la syncope, les hémorragies abondantes. Urbantschitsch a communiqué l'observation d'une cophose bilatérale à la suite d'une épistaxis prolongée. Des cécités ont été observées dans les mêmes circonstances.

Le sujet qui est dans ces conditions entend des bruits anormaux, a des vertiges et devient sourd. Mais il suffit qu'il congestionne son labyrinthe en se couchant ou en faisant un effort pour que l'ouïe revienne. Tel ce malade d'Abercrombie qui n'était sourd que dans la station verticale. Lermoyez a communiqué, en 1896, à la Société française d'otologie l'intéressante observation d'un malade chez lequel les troubles cessaient par l'inhalation de cinq ou six gouttes de nitrite d'amyle, dont l'action est vaso-dilatatrice. Comme cet agent augmenterait au contraire les troubles similaires dus à l'hyperhémie labyrinthique, Lermoyez propose, en cas de doute, de recourir à cette épreuve du nitrite d'amyle.

On guérit les troubles labyrinthiques par le traitement de l'affection causale, par les ferrugineux, l'absorption de l'oxygène, les séjours d'altitude. Lermoyez a pu guérir son malade en ayant recours à l'action vaso-dilatatrice persistante de la trinitrine. La formule de Huchard est recommandée :

Solution alcoolique de trinitrine à 1 p. 100.....	XXX gouttes.
Eau distillée.....	300 grammes.

dont le malade prendra chaque jour de trois cuillerées à dessert à trois cuillerées à potage, pendant une vingtaine de jours tous les mois.

2° Hyperhémie du labyrinthe. — Les bruits d'oreille, les maux de tête, les vertiges et la surdité surviennent dans l'hyperhémie, comme dans l'anémie, mais il s'y ajoute cette particularité que la membrane

Tsakyroglous, *Monatschr. für Ohrenh.*, n° 11, nov. 1892. — Romeo Mongardi, *Bollettino delle mal. dell'orecchio*, n° 2, 2 février 1892. — Lermoyez, Otol. rhinol. laryng. à Vienne. Paris, 1894. — E. Mémère, Otol. clin. Paris, 1895. — Lermoyez, *Soc. fr. d'otol.*, 5 mai 1896. — Gellé, Traitement du vertige labyrinth. (Rapport à la *Soc. fr. d'otol.*, 1896.).

tympanique se montre hyperhémiée surtout au niveau du marteau. La douche d'air aggrave les symptômes auriculaires (Schwartze). Les causes en sont assez nombreuses. D'abord toutes les congestions céphaliques, celles de la scarlatine et de la fièvre typhoïde, puis les diverses otites moyennes, les troubles vaso-moteurs des hystériques lorsque, d'après Hartmann, l'action constrictive du grand sympathique s'affaiblit. Les troubles auditifs qui surviennent après l'emploi de la quinine ou du salicylate de soude, comme dans les ivresses alcoolique, chloroformique, sont bien attribuables à la congestion de l'oreille interne, puisque Roosa et Kirchner, ayant administré à des animaux des doses excessives de quinine et d'acide salicylique, ont constaté un état apoplectique de la membrane typanique et des oreilles moyenne et interne.

Les principaux moyens thérapeutiques sont l'application de sangsues à la région mastoïdienne, la dérivation intestinale par les purgatifs salins, les courants électriques continus ou induits sur la portion cervicale du grand sympatique.

3° Hémorragies du labyrinthe. — Les traumatismes de l'oreille, et notamment les fractures du rocher, peuvent être cause d'un épanchement sanguin dans le labyrinthe. Une commotion céphalique ou simplement un bruit violent peuvent produire le même résultat (Moos). Les diverses inflammations aiguës ou chroniques de l'oreille déterminent aussi parfois des hémorragies labyrinthiques. Hartmann cite le cas d'un jeune sourd-muet qui avait été frappé d'hémorragie du labyrinthe dans un accès de toux de coqueluche. Enfin Moos a bien établi, par ses recherches microscopiques, que les troubles auditifs de la pachyméningite hémorragique étaient attribuables à des épanchements de sang dans l'oreille interne qui y auraient pénétré par diapédèse.

La *symptomatologie* est en rapport avec la quantité de sang épanché. Le labyrinthe est-il rempli ? Des bruits d'oreille et des vertiges intenses éclatent laissant après eux une surdité prononcée ou même une cophose absolue et souvent définitive. Les désordres sont moins graves si l'épanchement du sang est peu abondant.

Le *traitement* de l'affection causale, le repos absolu, l'application de vessies de glace sur la région sont les moyens les plus utiles.

Maladie de Ménière. — J'étudie cette affection particulière après les hémorragies labyrinthiques, puisque Ménière l'envisageait comme telle. Nous verrons, au cours de la description, que ce complexus symptomatique n'appartient pas exclusivement aux hémorragies du labyrinthe.

En 1861, Paul Ménière donnait à la *Gazette médicale de Paris* une étude importante sur « Les lésions de l'oreille interne occasionnant les symptômes de la congestion cérébrale apoplectiforme ».

L'attention une fois appelée sur cette maladie, des travaux nombreux ont surgi qui tendent à en faire l'expression clinique d'otopathies assez diverses.

La maladie ou vertige de Ménière force l'attention par ses caractères révélateurs.

Tableau symptomatique. — Dans le cours d'une santé parfaite le malade entend une sorte de détonation, ou des bourdonnements éclatent en même temps que des vertiges, des nausées et même des vomissements. Le visage pâlit et le malade tombe comme une masse, sans connaissance, ou tourne sur lui-même. Cette attaque dure quelques minutes, ou peut se prolonger pendant des heures. Le malade en sort abasourdi et assourdi. Cette surdité porte sur l'ensemble du champ auditif ou seulement sur une partie. La perception des sons aigus peut uniquement disparaître, ou ce seront les sons du médium, ou encore les notes graves. Quelquefois même, deux ou trois notes ont seules disparu. Ces attaques vont se répétant à intervalles, et le malade en sort de plus en plus sourd.

Telle est, dans ses traits principaux et groupés, l'attaque de la maladie de Ménière, mais il est des formes incomplètes, frustes, très embarrassantes pour le diagnostic, comme nous allons voir plus loin. Les variations du tableau clinique permettent de distinguer : 1° la forme apoplectique type ; 2° les formes légères incomplètes ; 3° les formes chroniques (Tsakyroglous). D'ailleurs des symptômes insolites peuvent se produire. C'est ainsi que Tsakyroglous dit avoir vu deux fois des secousses musculaires dans le bras et la moitié correspondante de la figure, pendant l'accès. Dans les formes incomplètes, la démarche du malade est assez significative. Il craint de tomber, pour peu qu'il regarde latéralement. C'est vers le côté malade qu'il penche et c'est la main correspondante qui s'appuie, sur une canne.

Guye a signalé au Congrès d'Amsterdam, en 1879, l'écriture tremblée de quelques sujets atteints de la maladie de Ménière.

Anatomie et physiologie pathologiques. — A quels désordres dans les cavités otiques répond ce complexus ? L'otologie n'est pas en mesure encore de répondre définitivement à la question. La cause de ce desideratum est surtout dans la difficulté et la rareté des examens nécroscopiques. Dans l'autopsie qui servit de base à son remarquable travail, Ménière trouva du sang dans les canaux demi-circulaires et dans le vestibule, mais le limaçon était indemne. On était encore sous l'impression des belles recherches de Flourens sur les canaux demi-circulaires (1842). Ce physiologiste a démontré, par les expériences, que si l'on détruit le canal demi-circulaire horizontal, l'animal exécute des mouvements rotatoires ; si c'est le canal demi-circulaire vertical, les mouvements se produisent verticalement de haut en bas. Quand les trois canaux sont brisés, lacérés, tous les

mouvements s'emmêlent et l'animal est pris de vertiges. Dans les expériences de Flourens, si le limaçon était seul détruit, la surdité se produisait, mais non la déséquilibration.

La description de Ménière, arrivant après les expériences de Flourens, a fait admettre pour pathogénie de cette affection singulière l'idée d'exsudations brusques dans l'oreille interne ; mais depuis, Moos, Lucæ, ont trouvé des labyrinthes remplis de sang ou de sérosité sans que, pendant la vie, les sujets eussent présenté le complexus de Ménière. Actuellement on sait que le vertige s'observe dans un bon nombre d'affections que nous allons énumérer à l'étiologie, sans qu'il soit possible d'indiquer le lien pathogénique qui les rapproche, si tant est qu'il existe.

Étiologie. — On voit figurer dans cette partie de la question des circonstances causales diverses, à ce point qu'il est difficile de les présenter dans un ordre méthodique.

Traumatismes graves (commotion cérébrale, fractures du rocher), coups de froid, ou insolations, efforts de l'accouchement, otite moyenne dans toutes ses variétés aiguës et chroniques, suppurées ou non, polypes de la caisse, influenza, fièvre typhoïde, syphilis tertiaire, méningites de la base, tumeurs du cerveau et du cervelet (O. Wolf), ataxie locomotrice (Gottstein), artério-sclérose, leucémie (E. Ménière). Mais des conditions plus simples peuvent avoir un effet semblable. Ainsi Lœwenberg signale quelques cas de vertige de Ménière dans des efforts brusques pour se moucher ou dans le sondage des trompes d'Eustache. Les diverses interventions de la chirurgie tympanique ont pu déchaîner les troubles graves du vertige auriculaire.

Diagnostic. — Avant tout il faut ne pas confondre la maladie de Ménière proprement dite avec le syndrome de Ménière, qu'on rencontre dans nombre d'otopathies et qui est constitué par des bruits subjectifs violents, du vertige, des troubles de l'équilibre, des vomissements, de la surdité. Or cette différenciation n'est pas toujours facile. C'est en constatant la cause du syndrome (bouchon de cérumen, etc.) qu'on y parvient. Le diagnostic n'est pas difficile quand le complexus morbide est au complet ou à peu près, et quand l'examen de l'appareil auditif y montre des altérations de l'oreille moyenne ou interne.

L'examen attentivement porté sur ces deux côtés, permettra généralement de différencier le vertige *ab aure* de celui des affections stomachales, cérébrales, spinales, oculaires. Charcot nous a laissé dans ses *Leçons* un magistral parallèle différentiel des vertiges auriculaire et stomacal. La neurasthénie prend parfois les apparences d'un vertige de Ménière. La congestion apoplectiforme se distingue de la maladie de Ménière par les phénomènes de paralysie.

Pronostic. — La gravité des cas dépend de la cause. D'une façon

générale, le pronostic est sombre, bien que quelques cas puissent être très améliorés et même guéris. Mais l'audition reste plus ou moins compromise. Les malades tombent à la longue dans un état d'excitabilité nerveuse que Gellé a heureusement dénommée *labyrinthisme*.

Traitement. — Le premier à essayer, si l'examen n'a rien révélé sur quoi l'on pourrait agir directement, c'est le traitement, dit *de Charcot*, par le sulfate de quinine. Le malade en prend pendant quinze jours d'abord aux doses de 60 centigrammes à 1 gramme par jour, pris en deux ou trois fois au moment des repas ; il supprime le médicament pendant huit jours, pour le reprendre encore pendant quinze jours, et ainsi de suite jusqu'à ce qu'il soit délivré de son mal. C'est ce qui arrive souvent après quatre ou cinq reprises de la médication. La dose de quinine doit être suffisante pour provoquer des bourdonnements d'oreille. Le bromhydrate de quinine, plus employé dans ces dernières années, et le valérianate ne m'ont pas paru préférables au sulfate. Il ne faut pas aller aux doses fortes qui risqueraient d'amener une rechute en congestionnant le labyrinthe. Aux doses habituelles, le sulfate de quinine agit comme anesthésique et anticongestif, ainsi que l'ont établi les expériences de Laborde. Nos soldats coloniaux combattent les bourdonnements du traitement en bourrant leurs conduits auditifs d'ouate. (Gentit.)

Si ce traitement pour ainsi dire classique n'a pas amené de résultat, on a le choix entre diverses médications qui ont pu donner des succès : injections sous-cutanées de pilocarpine, selon la méthode de Politzer (5 gouttes par jour d'une solution aqueuse à 2 p. 100) ; salol en potion, antipyrine, bromure de potassium. Romeo Mongardi donne ce dernier médicament à la dose de trois grammes par jour, en l'associant au valérianate de fer. D'après lui, cette médication améliorerait rapidement l'ouïe, ferait disparaître le vertige et la titubation. Le salicylate de soude (aux doses de 3, 4 à 6 grammes) est un utile succédané de la quinine.

L'iodure de potassium, à la dose de 50 centigrammes par jour, est recommandé par Politzer qui use aussi du traitement quinique. C'est dans la forme apoplectique notamment que réussit l'iodure. Il met en garde contre les douches d'air par les trompes, qui peuvent aggraver le cas.

Gruber conseille :

Teinture de noix vomique.....	1gr,50
Teinture d'arnica..... .	15 grammes.

Six à dix gouttes par jour.

Pour peu qu'il y ait des soupçons d'antécédents syphilitiques, traitement intensif par le mercure et l'iodure.

L'électrisation de l'oreille ou du grand sympathique cervical, le massage avec l'instrumentation spéciale ne sont pas à dédaigner.

Pendant l'accès, le malade doit être garanti contre la chute. Il ne doit pas sortir seul, le bruit des voitures l'attirerait sous les roues. Contre l'état demi-syncopal on emploiera quelques gorgées d'eau chloroformée. On n'oubliera pas les indications chirurgicales fournies par l'examen de l'oreille : paracentèse ou ablation de la membrane tympanique, des osselets, mobilisation ou ablation de l'étrier, section des muscles du marteau et de l'étrier, etc.

Remédier dans la mesure du possible aux lésions constatées, d'abord la quinine, puis la série des médicaments ci-dessus choisis d'après la considération du malade, telle est la ligne de conduite à suivre.

II. **Affections inflammatoires.** — 1° Labyrinthites aiguës. — On a cité quelques cas d'inflammation primitive de l'oreille interne, mais le plus souvent il s'agit d'infections propagées des méninges ou de l'oreille moyenne. Deux autopsies pratiquées (Politzer, Schwartze), se rapportent à ces labyrinthites aiguës primitives. Voltolini expliquait par une inflammation aiguë et primitive du labyrinthe, ces cophoses qui se montrent rapidement chez des enfants avec l'appareil symptomatique d'une méningite (*otite labyrinthique de Voltolini*). Un enfant, bien portant jusqu'alors, tombe brusquement malade vers l'âge de deux ou trois ans. Il a de la fièvre, des convulsions, du délire, ou du coma. Ces symptômes rétrocèdent rapidement, mais l'enfant conserve une cophose bilatérale incurable, avec des vertiges et de la titubation qui finissent par disparaître. Quelques-uns restent aphasiques ou idiots. L'épilepsie a été notée à la suite de ces otites. Phénomènes de méningite puis cophose, telle est, en somme, l'otite de Voltolini. Or, aujourd'hui, la plupart des auteurs admettent qu'il s'agit plutôt, en ces cas, de labyrinthites consécutives à des méningites simples ou cérébro-spinales. Sur quarante-trois cas de méningite cérébro-spinale épidémique, Moos a vu la surdité se produire tôt ou tard. Il est vraisemblable que l'inflammation se propage le long du périnèvre du nerf acoustique (névrite descendante). L'infection peut encore arriver au labyrinthe par les aqueducs. Une autopsie de Lucæ donne encore à penser que l'inflammation peut suivre les tractus vasculaires qui, de la dure-mère, se rendent au tissu spongieux entourant la capsule labyrinthique.

Les divers exanthèmes, la fièvre typhoïde, les oreillons se compliquent quelquefois d'otites internes aiguës secondaires.

La labyrinthite aiguë peut encore être secondaire à une otite moyenne. Le pus passe par les fenêtres ou à travers une carie de la paroi labyrinthique.

Le *pronostic* est des plus graves, surtout au point de vue de la fonction. Dans l'otite de Voltolini, la cophose est bilatérale.

Le *traitement* consiste d'abord dans l'application de vessies de glace, les émissions sanguines locales, les préparations mercurielles,

la dérivation intestinale. En cas d'insuccès, on aura recours aux injections sous-cutanées de pilocarpine, préconisées par Politzer. Chaque jour on pratique une injection de cinq gouttes en moyenne d'une solution à 2 p. 100. La dose nécessaire pour amener la sudation varie beaucoup avec les divers malades. La pilocarpine est contre-indiquée dans les affections du myocarde.

2° Labyrinthites chroniques. — Les autopsies d'oreille, qui se publient de plus en plus nombreuses, ont signalé dans le labyrinthe des altérations assez diverses, mais qu'il est logique de rattacher à un processus inflammatoire chronique : épaississements du labyrinthe membraneux, ses transformations fibro-scléreuse, dégénérescence graisseuse ou amyloïde, un développement excessif des vaisseaux, des accumulations de calcaire ou de dépôts pigmentaires, enfin des modifications du liquide labyrinthique. Moos et Steinbrügger ont rencontré l'atrophie scléreuse du premier tour de spire du limaçon. Chez les chaudronniers, Habermann a vu l'atrophie de la lame spirale. Toutes les professions à marteau exposent à ces altérations labyrinthiques.

Boucheron a décrit, sous le nom d'*otopiésis*, les effets de l'augmentation de pression dans le labyrinthe.

Ces lésions s'accusent par la triade symptomatique plus ou moins complète et plus ou moins compliquée (bruits entotiques musicaux, surdité, vertiges).

Ces labyrinthites chroniques coïncident parfois avec des rétinites pigmentaires. En ces cas, si la rétinite et la labyrinthite sont unilatérales, elles occupent le même côté. De la débilité intellectuelle s'ajoute souvent à ce complexus oto-ophtalmique. La combinaison de ces deux affections peut atteindre la famille, sinon l'individu. C'est ainsi que les malades atteints de rétinique pigmentaire ont souvent des ascendants ou collatéraux sourds-mets et *vice versa*. Graefe a mentionné le cas d'une famille où, sur cinq enfants, trois étaient atteints de rétinite pigmentaire et sourds-muets. Chez quelques-uns de ces malades affectés de rétinite, Hartmann a noté, avec le diapason-vertex, une diminution de la durée de l'audition pour les deux perceptions (aérienne et osseuse). Lucae a constaté un affaiblissement de la perception des sons élevés.

Diagnostic. — Le diagnostic des surdités labyrinthiques se pose :

1° En excluant, par l'examen direct et spécial, les altérations de l'oreille moyenne ;

2° Par l'affaiblissement ou la diminution de la perception des sons au diapason-vertex ;

3° Par l'insensibilité auditive de l'oreille sous un fort courant électrique (Moos) ;

4° Enfin, lorsque la surdité existe seulement pour quelques sons, on est en droit de conclure qu'elle a pour siège l'oreille interne.

Traitement. — La thérapeutique restera presque désarmée, tant que le labyrinthe sera inaccessible à nos moyens directs d'action, chirurgicaux ou autres. Nous n'avons d'autres ressources que la révulsion mastoïdienne (vésicatoires, pointes de feu, teinture d'iode, pommades irritantes de Fioravanti, etc.), la dérivation intestinale et l'administration à l'intérieur des iodures. Le traitement de Politzer, par des injections sous-cutanées, a donné quelques résultats encourageants.

III. **Syphilis du labyrinthe.** — Les manifestations syphilitiques du labyrinthe apparaissent surtout à la période secondaire. Les otopathies antérieures, otorrhées (caries, etc.), sont une cause puissante d'appel. Le processus est scléreux comme dans beaucoup d'autres organes.

La surdité est le plus souvent bilatérale. L'épreuve de Rinne reste positive (diapason mieux entendu et plus longtemps, par le conduit auditif que sur l'apophyse mastoïde ou la région temporale). On doit soupçonner la syphilis toutes les fois que la surdité ne s'explique pas autrement.

L'évolution est rapide et d'un *pronostic* grave.

Comme *traitement* : les frictions mercurielles ou les injections de calomel, l'iodure de potassium à hautes doses (5 ou 6 grammes par jour ; Buck a donné jusqu'à 30 grammes. Y joindre les bains sulfureux deux fois par semaine. Il y a quelques cas de guérisons.

La syphilis héréditaire se montre principalement entre les âges de dix et vingt ans, surtout chez les filles. On la reconnaît à la triade d'Hutchinson (dents cuspidées, surdité, kératite interstitielle). Cette dernière est la plus habituelle manifestation de la triade.

IV. **Maladies du nerf acoustique.** — Parmi les plus importantes, on doit signaler :

a. Les *névrites*, consécutives le plus souvent à des méningites ou des labyrinthites.

b. L'*atrophie*. On l'observe dans les cas où des inflammations de voisinage ou des tumeurs compriment son tronc. Les lésions siégeant à ses deux extrémités (périphérique, centrale) réalisent le même résultat. Le nerf subit la dégénérescence graisseuse.

Bœttcher et Moos y ont même trouvé des transformations calcaires. Politzer a signalé la dégénérescence amyloïde de la columelle du limaçon.

c. Les *tumeurs* signalées sur l'acoustique sont : des gommes, des fibromes, des névromes, des sarcomes. Virchow a vu un psammome qui, parti de la dure-mère, avait pénétré dans le conduit auditif interne et détruit les nerfs facial et acoustique. D'après cet auteur, le nerf auditif serait, de toutes les paires crâniennes, la plus souvent atteinte de tumeurs malignes.

IX

NÉVROPATHIES DE L'OREILLE

Quand on envisage au point de vue pathologique et en allant vers la profondeur, les diverses parties de l'appareil auditif, on rencontre des troubles variés de catégorie nerveuse *névropathies* ou *névroses*) (1).

I. **Névroses de l'oreille externe**. — Dès le conduit auditif externe, des troubles nerveux peuvent exister. Tantôt *anesthésies* que Lichtwitz signale chez les hystériques et qu'on peut aussi rencontrer dans les otites externes et moyennes de longue durée, dans les affections centrales hémorragies et tumeurs du cerveau, du bulbe rachidien, méningite cérébro-spinale . Tantôt *hyperesthésies*, quand les nerfs sensitifs de l'oreille, trijumeau et autres sont en cause. Les altérations de la secrétion cérumineuse chez les vieillards, comme certaines inflammations du conduit, peuvent être expliquées par des *trophonévroses*.

Le *traitement local* à employer, sans oublier le traitement général par les bromures, etc., consiste en vésicatoires devant le tragus, pointes de feu sur l'apophyse mastoïde et l'électricité en courants continus.

II. **Névroses de l'oreille moyenne**. — *a*. Névroses motrices. — Les petits muscles de la caisse (muscles du marteau et de l'étrier) comme ceux de la trompe d'Eustache peuvent être atteints de contractions cloniques ou toniques. Pour le muscle interne du marteau les contractions sont surtout cloniques. Elles coïncident souvent soit avec le tic convulsif de la face, soit avec un spasme des muscles tubaires. Symptomatiquement, on constate que la membrane tympanique se rétracte en dedans, tandis que se produit ce bruit de parchemin sec caractéristique des contractions de ce petit muscle. Celui de l'étrier offre plutôt des contractions toniques ou contractures. On les voit coïncider avec le blépharospasme. Comme symptômes on a noté des bourdonnements et du vertige. Quand les contractions des muscles tympaniques sont occasionnées par du

1) Grazzi, L'otologie (*Raccoglitore med.*, série IV, n° 13, 1885). — Verdos, Anesthésie de la légion temporo-auric. dans les affec. chir. de l'or. (*Anales de otol. y laryng.*, III, 1885, p. 73). — Althaus, Pathologie et traitement des traitements d'oreille (*Deutsche Arch. für klin. Med.*, Bd. XLII, V, n° 3). — Castex, Otologie dans les tum. mal. de l'arrière-bouche (*Rev. de chir.*, 1886). — Cozzolino, Troubles psych. dans les mal. de l'or. (*Psichiatria*, 1887). — Gellé, Effets nuisibles de l'aud. par téléphone (*Soc. de biol.*, 15 juin 1889). — Suarez de Mendoza, L'audit. colorée. Paris, 1890. — Kayser (de Breslau), De la diplacousie (*Congrès de Berlin*, août 1890). — Delstanche, Obs. d'audit. colorée (*Ann. des mal. de l'or. et du lar.*, 1891, p. 394). — Geill, *Presse méd.*, 3 mars 1894. — Garnault, Précis des mal. de l'or., 1895.

catarrhe de la caisse, leur traitement ne diffère pas de celui de cette dernière affection ; sinon il y aura lieu de recourir aux courants galvaniques et faradiques, aux frictions devant et derrière le pavillon, à l'usage interne des bromures, iodures, du bromhydrate de quinine. Habermann, Garnault ont eu des succès en sectionnant le muscle de l'étrier.

Quand le spasme atteint les muscles de la trompe, il se produit des bruits secs et de l'autophonie. Ces contractions, plus fréquentes que celles des muscles tympaniques et rares néanmoins, coïncident le plus habituellement avec d'autres spasmes de l'extrémité céphalique (face, yeux, pharynx, larynx). On les combat par les moyens indiqués pour les muscles de la caisse, notamment par les massages de la région de l'oreille et par la galvanisation du voile du palais.

III. **Otalgie**. — Cette variété de névralgie a pour siège les diverses branches du trijumeau, du glosso-pharyngien et du grand sympathique qui vont innerver l'oreille. Elle peut être circonscrite à la cavité tympanique ou s'étendre à tout l'appareil auditif : en ce cas elle se rattache à une névralgie diffuse des deuxième ou troisième branches de la cinquième paire (trijumeau).

Les *causes* se trouvent quelquefois dans l'organe même (périnévrites par compressions, plus souvent dans le voisinage : tumeurs cérébrales, inflammations du ganglion de Gasser, rhumatisme temporo-maxillaire. C'est surtout au cours des diverses affections siégeant dans l'arrière-bouche, le larynx et les régions connexes que se déclarent les douleurs d'oreille à type discontinu ou continu : caries dentaires, sortie difficile de la dent de sagesse, amygdalites, tumeurs ulcérées ou non de la langue, du pharynx, du larynx, de l'extrémité supérieure de l'œsophage. La douleur qu'éprouvent dans l'oreille, sous forme d'élancements, les malades atteints de tuberculose laryngée, est un des symptômes les plus graves de cette redoutable affection. Parmi les otalgies réflexes, il faut rappeler celles de l'anévrysme aortique et des maladies de l'appareil sexuel. Quelques autres formes d'otalgies ne sont explicables que par une cause générale (hystérie, chloro-anémie, neurasthénie, syphilis, malaria).

Les *symptômes* de l'otalgie sont : des crises de douleurs très vives, pouvant apparaître brusquement et durer une ou plusieurs heures et qui s'accompagnent de bruits entotiques (bourdonnements ; d'hyperesthésies ou d'hypoesthésies auditives, tandis que le pavillon de l'oreille et les parties environnantes présentent une rougeur plus plus ou moins accentuée.

L'affection peut prendre les trois marches : aiguë, intermittente, chronique.

Le *diagnostic* est facile à établir. On ne peut guère confondre l'otalgie qu'avec une variété d'otite. L'examen direct permet de faire la différenciation et de déterminer ce qui, dans un cas donné, appar-

tient à la névralgie pure ou à un processus inflammatoire antérieur. Dans la névralgie du pavillon, l'effleurement est douloureux, mais non la pression forte (Cozzolino). L'important est de déceler la cause en cherchant dans le système dentaire. Garnault fait justement remarquer qu'après l'extraction des racines un cal peut se former dans le fond de l'alvéole qui, en enserrant les fibres nerveuses peut entretenir l'otalgie. On cherchera tout particulièrement dans les régions respiratoires supérieures, par la rhinoscopie, la pharyngoscopie et la laryngoscopie. On n'oubliera pas de voir si l'otalgie ne se rattacherait pas à une névralgie trifaciale ou cervico-occipitale.

La notion de cause prime le pronostic comme le diagnostic. L'otalgie ne sera curable que dans les affections de l'appareil dentaire, les névralgies faciales et les états généraux sur lesquels a prise un traitement conforme.

Ce traitement doit avant tout s'adresser à la cause. L'examen fait par un dentiste et son intervention pourront s'imposer d'abord. On agira pour le mieux contre les affections chroniques des premières voies, s'il en existe. A défaut de ces indications on aura recours aux instillations *chaudes* dans l'oreille, à l'application de pointes de feu ou de vésicatoires sur la région mastoïdienne ou dans le haut de la région carotidienne, au massage local. (Politzer.)

Garnault recommande spécialement le massage par la méthode de Kellgren (vibrations et frictions nerveuses). Les courants galvaniques sont encore un bon moyen. On mettra le pôle positif dans le conduit auditif et le pôle négatif sur la nuque. Les médicaments les plus recommandables en l'espèce sont : les sulfate, bromhydrate, chlorhydrate, valérianate quiniques, l'iodure de potassium à haute dose, l'antipyrine, l'aconitine.

Urbantschitsch recommande les inhalations de nitrite d'amyle dont il s'est très bien trouvé. Il a également obtenu de bons résultats avec la suggestion hypnotique ; enfin, quand les crises sont très violentes, on a recours aux injections sous-cutanées de morphine, ou on instille dans le conduit auditif quelques gouttes de la solution :

Extrait d'opium.....	1 gramme.
Chlorhydrate de cocaïne...	1 —
Eau distillée.....	20 grammes.

IV. **Hyperesthésie.** — L'ouïe douloureuse peut se rencontrer dans certains cas d'otites et de paralysies faciales ; on l'observe aussi dans les névralgies faciales, les affections méningo-cérébrales, dans certains empoisonnements (Gellé), chez quelques névropathes.

Urbantschitsch la signale au sortir du sommeil chloroformique. La fatigue de l'oreille par les bruits violents répétés peut amener l'hyperesthésie. Chez quelques sujets, ce trouble, se caractérise par le prolongement dit l'impression sonore qui peut durer une demi-heure,

une heure et même plus et les conduire à l'obsession. Ou bien ce seront des oreilles particulièrement sensibles à certains accords, majeurs ou mineurs (Urbantschitsch a vu des cas où le dernier mot prononcé par l'interlocuteur est entendu deux fois. Il faut dire aussi que dans un certain nombre d'hyperesthésies douloureuses, il y a plutôt abaissement de l'ouïe. Gellé).

V. **Agoraphobie auriculaire**. — Je la signale simplement ici, en raison de son caractère névropathique, bien qu'elle soit liée habituellement aux diverses affections de l'oreille qui accroissent la pression intralabyrinthique. Ce trouble va de la simple oscillation jusqu'à la plus terrifiante agoraphobie (Gellé). Charcot, Féré et Demars ont insisté sur les agoraphobies auriculaires qu'il ne faut pas confondre avec l'accès du vertige de Ménière.

VI. **Bourdonnements**. — Ce symptôme que l'on désigne encore par les mots : *tintouins*, *acouphènes* (Gellé) est un des plus pénibles que puissent éprouver les malades. Le plus ordinairement ils sont produits par une otopathie quelconque, mais il en est qui existent sans aucune altération matérielle de l'oreille. On peut les distinguer en *entotiques*, quand ils prennent naissance dans les cavités de l'appareil et en *exotiques* s'ils ont pour siège les parties avoisinantes (artères anévrysmatiques, bruits anémiques dans la veine jugulaire). Ceux qui ont pour cause une irritation du nerf acoustique (*bruits subjectifs*) sont perçus par le malade seul, mais quelques autres peuvent être entendus par un observateur (*bruits objectifs* : tels les souffles chloro-anémiques, le décollement des parois tubaires, les craquements de l'articulation temporo-maxillaire, le craquement de la membrane tympanique et le gargouillement qui se produit dans la caisse chez les otorrhéiques. Le *bruit de Leudet* consiste dans un petit craquement perçu à la fois par le médecin et le malade. Leudet l'attribue aux contractions du muscle du marteau, et Politzer à la contraction brusque du tenseur du voile.

Les bruits subjectifs présentent encore cette particularité d'augmenter dans le silence de la campagne, et les malades, pour cette raison, se trouvent bien mieux dans le tumulte des grandes villes.

Causes. — Les bourdonnements d'oreille (*proprement dits*) sont explicables par une irritation du nerf auditif dans l'une ou l'autre de ses parties (centre, corps, expansions terminales). Cette excitation peut être due aux lésions de l'appareil de transmission qui accroissent la pression intralabyrinthique (enfoncure de la membrane tympanique avec ankylose des osselets ; quand le tympan est perforé l'effet s'atténue de même que le bourdonnement). L'ischémie, d'une part, et l'hyperhémie, de l'autre, agissent dans le même sens : bourdonnements des congestions céphaliques, des dyspepsies, de tous les efforts violents. L'oreille bourdonne quand elle est fatiguée par des bruits excessifs et prolongés. Elle bourdonne encore (sifflements ou son-

neries) par l'ingestion du café, des alcools, du salicylate de soude, des sels de quinine, du chloroforme, à la suite des excès vénériens. Un courant électrique traversant le nerf auditif y détermine une sensation sonore. Les bourdonnements viennent encore compliquer tous les cas où le nerf subit une compression (tumeurs cérébrales, méningites, carie du rocher). La syphilis tertiaire qui atteint si aisément le labyrinthe, s'accompagne de bruits entotiques intenses (Urbantschitsch).

A côté de ces bourdonnements produits sur place, il en est d'autres, d'ordre réflexe qui prennent leur origine plus ou moins loin de l'organe auditif. Tels ceux qui apparaissent dans les irritations du pavillon, dans les caries dentaires, dans les salpingites eustachiennes, ceux qui compliquent les affections de l'estomac et de l'utérus. En envisageant l'ensemble des bourdonnements Gellé propose de les répartir en :

1° Bourdonnements de cause mécanique ;

2° Bourdonnements de cause vasculaire ;

3° Bourdonnements de cause nerveuse ;

4° Bourdonnements de cause infectieuse ou toxique.

Variétés. — Ces symptômes sonores varient presque à l'infini, mais on peut distinguer des *bruits* et les *sons*, ceux-ci ayant une tonalité musicale. Pour les premiers, les malades se plaignent d'un sifflement de machine, d'un bruit de vent sous les portes, d'un bouillonnement d'eau, de coups de marteau, d'un jet de vapeur, d'un bruit de pluie tombant autour d'eux. Les autres sont comparés à des sons de cloche, des chants d'oiseaux, des notes de contrebasse, etc. Ces acouphènes peuvent rappeler plus ou moins des mots. J'ai déjà parlé d'une de mes malades, très nerveuse, qui entendait dans une oreille un bruit de fête foraine (car ces divers bourdonnements peuvent se superposer ou se combinant) et qui, dans l'autre oreille, entendait : « Oh ! la la ! » J'ai vu d'autres malades qui se plaignaient d'entendre une mélodie toujours identique. De là à l'obsession ou à l'hallucination chez les prédisposés il n'y a que quelques degrés. Le suicide peut en être la conséquence.

Les bourdonnements sont continus ou non. Ils cessent pendant le sommeil, mais s'accroissent dans toutes les conditions qui congestionnent la tête (travail de la digestion, travail intellectuel, émotions, froid aux pieds, air ambiant trop chauffé). Les bruits de la rue les exaspèrent aussi en général. On peut amplifier ces bruits en appliquant la paume de la main sur son pavillon. C'est même un bon moyen de les déceler à leur début. Par contre, une pression forte sur le méat auditif peut les suspendre. Le siège où les malades disent entendre leur bruit diffère encore assez. Les uns indiquent l'oreille même et peuvent s'imaginer qu'ils y ont une mouche bourdonnante. D'autres montrent toute la moitié correspondante de la tête,

ou seulement l'occiput, comme l'a observé Gellé chez une hystérique.

La **valeur diagnostique** des bourdonnements n'est que relative. D'une manière générale, on peut admettre comme assez conforme à la réalité des faits que les bourdonnements à tonalité grave coïncident surtout avec les obstructions tubaires, que les sifflements appartiennent aux états chroniques de la caisse avec ankylose des osselets, et qu'enfin les sons musicaux indiquent surtout les affections labyrinthiques. Encore une fois cette spécialisation des bruits n'est que relative.

Pronostic. — Les bruits de l'oreille annoncent généralement une affection grave de l'oreille, en évolution ou à venir. Précédant la surdité, ils l'accompagnent souvent et peuvent disparaître ensuite, ce qui indique l'atrophie définitive du nerf auditif. « On trouve chez les sourds, le plus souvent une oreille qui bourdonne, c'est la moins sourde, et la dernière prise. L'autre, totalement perdue, ne chante plus. » (Gellé.)

Traitement. — Parmi les *moyens locaux* figure d'abord la douche d'air *per tubam* au moyen de la poire de Politzer, ainsi que le cathétérisme de la trompe dans le but d'aérer la caisse et de soulager le labyrinthe en refoulant en dehors la membrane du tympan, qui entraîne avec elle le marteau. Les masseurs du tympan, celui de Delstanche notamment, agissent de même. Tel malade qui n'est pas soulagé par le cathétérisme le sera par la raréfaction de l'air dans le conduit auditif.

L'électrisation peut ici rendre des services, que l'on emploie le balai faradique sur le pavillon ou qu'on ait recours aux courants galvaniques. On met les deux électrodes sur les tempes ou sur les régions mastoïdiennes sans dépasser 3 milliampères. L'électricité statique convient bien à certains névropathes. Les courants à haute tension et sinusoïdaux devront être essayés.

On combattra les bourdonnements réflexes en agissant sur l'affection causale : affections cardiaques, gastriques, rénales et hépatiques.

Comme thérapeutique générale, on doit avoir recours aux purgatifs drastiques surtout chez les arthritiques, à l'hydrothérapie chez les neurasthéniques. Divers médicaments semblent spécialement indiqués : bromures, antipyrine, chloral, phénacétine, sulfonal, bromidia.

Les bourdonnements exigent un certain régime : suppression du café, de l'alcool, repos cérébral, exercices corporels. Le malade doit être moralement soutenu par le médecin, qui fera de son mieux pour détourner l'attention de son client de ses fâcheux bruits d'oreille.

VII. **Paracousie, diplacousie.** — Il s'agit d'un phénomène signalé par Sauvage. Deux sons différents sont perçus simultanément par les deux oreilles ou par une seule. Ils diffèrent d'une tierce au moins et d'une octave au plus. J'ai observé ce phénomène à la quinte chez un professeur de musique, qui avait reçu un coup sur l'une de ses oreilles. Ce trouble ne persista que quelques semaines. Duplay

tend à expliquer le phénomène par un trouble dans l'organe de Corti. Si, par exemple, un changement dans la pression intralabyrinthique modifie l'accord normal de certaines fibres, l'une d'elles, accordée pour un ton déterminé, vibrera en même temps qu'une autre accordée pour un ton voisin.

Le repos de l'oreille et les courants continus sont les moyens les plus indiqués.

VIII. **Audition colorée**. — Le phénomène consiste, on le sait, en ce qu'une impression auditive entraîne une impression visuelle. D'après une observation prise sur lui-même, Delstanche (de Bruxelles) a constaté que la note *fa* donne la sensation visuelle du *vert* et elle était d'autant plus nette que ce *fa* était plus aigu. D'autres auront l'*ut*, *rouge*; le *sol*, *bleu*, etc. L'explication du phénomène n'est pas aisée. Deux théories sont en présence. Pour les uns, il s'agit d'une excitation normale des centres sensoriels reliés les uns aux autres par les commissures encéphaliques (Lussana, Baratoux, Rochat ; pour d'autres, il ne s'agit que d'une association d'idées, d'un trouble psychique voisin de l'illusion. C'est à cette théorie que se range Suarez de Mendoza, dans une intéressante monographie sur la question.

IX. **Troubles réflexes**. — Les affections de l'oreille peuvent s'accompagner de quelques phénomènes n'ayant aucune apparence auriculaire et qu'il faut néanmoins connaître pour n'être pas exposé à faire erreur sur leur cause réelle. Tels sont :

a. La toux *toux auriculaire* de Cornelius Fox qui s'observe surtout dans les affections du conduit auditif externe : bouchons de cérumen, eczémas. Il s'agit d'un réflexe du nerf vague auriculaire sur le nerf vague respiratoire.

b. Les nausées, vomissements et vertiges, produits soit par l'accroissement de la pression intralabyrinthique, soit par irritation des filets du nerf glosso-pharyngien et du pneumogastrique.

c. Des salivations excessives, quand la corde du tympan est irritée pathologiquement.

d. Des névralgies faciales partielles, portant surtout sur le nerf maxillaire inférieur,

e. Enfin des convulsions épileptiformes dépendant de corps étrangées ou d'otites internes.

X

SURDITÉ ET SURDI-MUTITÉ

SURDITÉ (1).

La surdité est la perte plus ou moins complète de l'ouïe. C'est dire qu'elle se présente avec des différences suivant les divers cas.

Il y a la *surdité complète* (*cophose* et la *surdité incomplète* *dysécée* : la surdité *totale* ou *partielle* selon que tous les tons ou seulement quelques-uns ne sont plus perçus ; la surdité *bilatérale* ou *unilatérale* ; la surdité *par la voie aérienne* et la surdité *par la voie osseuse*.

Fréquence. — Il s'agit là d'une infirmité très fréquente, surtout si l'on compte les cas de simple dysécée qu'on dissimule encore assez facilement.

Le Dr Ely, dans l'article SERVICE MILITAIRE du *Dictionnaire des sciences*, indique par 8,59 sur 1000 les cas d'exemption pour cause de surdité, proportion trop faible d'après Gellé.

Causes et variétés. — Elle est un peu plus fréquente chez l'homme que chez la femme (Bonnafont, Trœltsch, Politzer). Sur un total de 159 sourds, Marc d'Espine a compté 97 hommes et 62 femmes.

C'est dans l'enfance qu'elle débute le plus ordinairement, et surtout dans les trois premières années : 120 fois sur 503 cas, d'après les relevés de Wilde, et dans la grande majorité des cas les deux oreilles sont prises en même temps (84 p. 100).

En thèse générale, ce sont les affections de l'oreille moyenne, la sclérose notamment, qui conduisent à la surdité.

Les divers cas de surdité peuvent être répartis selon leur étiologie. C'est d'après cette considération que nous passons succinctement en revue les principales variétés de la surdité.

1° **Surdités traumatiques.** — On les voit succéder aux acci-

(1) GELLÉ, Suite d'études d'otol., 1875-1881. — DUPUIS, thèse de Paris, 1877, p. 19. — LUYS, Rapports de la surdité avec l'aliénation mentale (*Ann. des mal. de l'or. et du lar.*, 1877, p. 203. — DOUMERGUE, Surdité dans l'albuminurie, thèse de Paris, 1880. — LEMOINE et LANNOIS, Surd. ourlemmes (*Union méd.*, 1883). — COZZOLINO, Surd. étudiées au point de vue physio-pathogénique (*Congrès de Bâle*, 1884). — LADREIT DE LACHARRIÈRE, Surdité (*Dict. encycl.*, 1884). — SAINT JOHNE BROOKS, Presbyacousie (*Soc. amér. d'otol.*, juillet 1885). — BOUCHERON, Surd. héréditaires (*Bull. méd.*, 1888). — BETTIO, Les « porte-son » (*Monats. für Ohrenh.*, 1890). — STUCKE, Indications de l'excision du marteau et de l'enclume (*Congrès de Berlin*, 1890). — GELLÉ, Surdité consécutive aux oreillons (*Soc. d'otol. de Paris*, juin 1891). — POLI, Opérations intratympaniques (*XIVe Congrès des médecins italiens*, Sienne, 1891. — SCHWABACH (de Berlin), Détermination de la surdité (*Congrès de Berlin*, 1890). — CASTEX, Lésions de l'or. par explosion de dynamite (*Soc. fr. d'otol.*, 1893). — P. GARNAULT, *Congrès de Rome*, 1894 et Rech. sur le trait. de la surd. (*Arch. de laryng.*, 1896).

dents violents qui atteignent directement ou indirectement la tête, (commotion et contusions cérébrales). Dans cette catégorie rentrent les surdités produites par la foudre ou par les explosions de dynamite. La foudre agit en disloquant la chaîne et en paralysant la sensibilité du nerf acoustique. Dans une autopsie qu'a pratiquée Toynbee, le tympan était perforé, les osselets brisés et disparus en partie. La lésion avait, il est vrai, quinze ans d'ancienneté. J'ai pu examiner les victimes d'un des premiers attentats de dynamite à Paris. Chez l'une, la membrane tympanique avait disparu à gauche, ses débris étaient accolés au cercle tympanique, les osselets étaient disjoints ; à droite, la membrane était déchirée dans sa moitié postérieure. Chez la deuxième victime il y avait à gauche rupture tympanique avec épanchement de sang abondant dans la caisse. La surdité fut complète immédiatement.

2° **Surdités réflexes**. — On les voit survenir par la présence de parasites dans le tube digestif, ascarides, lombricoïdes, oxyures (*surdité vermineuse*). Il s'agit en ce cas d'une véritable inhibition (Brown-Séquard). Rondeau a observé une enfant très nerveuse qui fut débarrassée d'une surdité subite par l'expulsion de lombrics et oxyures ; quelques mois avant, un mutisme avait cessé par le même moyen.

3° **Surdités nerveuses**. — Le type principal de ces surdités est représenté par la surdité des hystériques et autres névropathes. Elle se distingue des autres par l'absence presque constante des bourdonnements. Elle apparaît et peut cesser brusquement. Gellé a montré qu'elle est susceptible de transfert chez les hémianesthésiques et, dans ces cas, l'ouïe diminue du côté sain d'autant qu'elle augmente du côté malade. A mesure que le diagnostic devient plus pénétrant, le nombre des surdités dites nerveuses diminue. Kramer qui en comptait d'abord 50 p. 100, n'en comptait plus ensuite que 4 p. 100.

Von Trœlsch écrit : « Le degré d'instruction du médecin exerce une grande influence sur la fréquence du diagnostic *surdité nerveuse*. »

4° **Surdités toxiques**. — Le tabac agit sur l'oreille de deux manières distinctes. D'abord par l'irritation qu'il détermine dans le pharynx et qui se propage aisément à la trompe et à la caisse. Des fragments de tabac et surtout de tabac à priser ont été retrouvés dans le pus des tympanites suppurées.

Puis le tabac agit par nicotinisme sur le sens de l'ouïe comme sur le sens de la vue.

Les alcools ont une action néfaste identique, périphérique ou centrale.

Le sulfate de quinine, même à des doses modérées, peut déterminer bourdonnements et surdité. Les expériences de Laborde ont montré que le médicament exerce son action sur les centres perceptifs même. C'est par leur anesthésie que ce médicament agit favorablement

contre le vertige de Ménière, suivant le traitement formulé par Charcot. C'est tout à fait à titre exceptionnel que la quinine aurait déterminé des dysécées durables. (Dalby, Toynbee.)

L'acide salicylique et le salicylate de soude agissent de même, toujours d'une manière transitoire.

Les saturnins sont exposés à la surdité comme à nombre d'autres anesthésies (Debove). Raymond a pu guérir radicalement un cas par l'application des aimants.

L'empoisonnement par l'ansérine (*Chenopodium*), vermifuge usité aux États-Unis, produit des surdités assez durables.

5° **Surdité en rapport avec l'état général.** — Les diverses étapes de la vie sexuelle ont chez la femme une influence marquée sur la fonction auditive, soit qu'elles provoquent l'apparition des otopathies, soit qu'elles les aggravent. Ainsi peut agir la puberté qui réchauffe des otorrhées taries. La surdité augmente à chaque période menstruelle et certaines femmes ne sont réellement sourdes qu'à ces moments. C'est surtout la grossesse qui exerce une influence pernicieuse. Une femme atteinte de sclérose tympanique verra sa surdité augmenter après chacune de ses grossesses. Enfin la ménopause rend les bruits d'oreille plus obsédants et la surdité plus intense.

L'érysipèle peut être cause de surdité, qu'il aille de la peau vers l'oreille ou du pharynx vers la peau, en traversant l'oreille. (Collin de Vaugirard.)

La coqueluche figure dans quelques observations des cophoses infantiles.

La surdité à la suite des oreillons a été notée plus souvent (Moure, Lemoine et Lannois). Dans la plupart des cas elle se produit en même temps que le gonflement parotidien. La perte de l'audition à la parole est rapide, et c'est la perception crânienne qui disparaît la première. L'oreille moyenne ne montre pas de lésions, mais le traitement n'a guère de prise sur ces surdités ourliennes. On admet en général qu'elles sont de siège labyrintique, bien que les nécropsies manquent, mais on tient compte, pour cette interprétation, des troubles simultanés, vertige, titubations signalés par Moos, Toynbee et autres otologistes.

Toynbee signale la dysécée qui accompagne les affections hépatiques, mais sans en fournir d'observations à l'appui.

Broncho-pneumonies et pneumonies exposent aux surdités. Gellé nous dit avoir ouvert un abcès mastoïdien chez un jeune enfant au cinquième jour d'une pneumonie. Rappelons qu'il résulte des recherches de Wreden, Baréty et Renaut que chez beaucoup de nouveau-nés l'otite moyenne complique des affections graves des organes respiratoires. Nous savons aujourd'hui que la tympanite suppurée n'est parfois qu'une pneumococcie de la caisse. Si le petit pneumonique est pris de délire avec vertige, il y a lieu de soupçonner la complication otique.

L'impaludisme détermine des *surdités intermittentes* (Wolf, Voltolini, Urbantschitsch) qui peuvent compliquer l'accès ou être l'unique manifestation. Elles guérissent par le sulfate de quinine.

La *syphilis* peut abolir l'ouïe, qu'elle soit acquise ou héréditaire. Quand elle est acquise, elle frappe les oreilles moyenne et interne, rapidement et gravement surtout si le sujet est porteur de quelque otopathie précédente. Congénitale, elle se manifeste surtout chez les filles et vers l'âge de la puberté coïncidant avec les deux autres termes de la triade d'Hutchinson. Mercure et iodure améliorent exceptionnellement ces surdités syphilitiques.



Fig. 97. — Acoumètre d'Itard.

La tuberculose compte à son actif un grand nombre de surdités sous forme d'otorrhées taries le plus ordinairement.

On a signalé la surdité partielle ou totale dans la deuxième période de la pellagre. (Th. Roussel.)

L'arthritisme figure très souvent dans l'étiologie des pertes de l'ouïe. L'otite rhumatismale aiguë n'est pas grave, mais il en va tout autrement des processus chroniques. Ce sont surtout eux qui sont responsables de scléroses tympaniques et labyrinthiques. La tympanite goutteuse se reconnaît à son début brusque, très douloureux, chez des sujets qui portent des tophus au pavillon de l'oreille ou des exostoses dans le conduit auditif. Douleurs, surdité et vertige cessent dès que la fluxion s'est portée de l'oreille sur une jointure.

La surdité a été signalée dans l'*albuminurie* par Schwartz et étudiée par Dieulafoy. Elle y est assez fréquente et précoce. Doumergue note son intermittence.

La glycosurie fait suppurer les oreilles. Il s'agit ordinairement de panotite. La suppuration n'est pourtant pas fatale.

Dans le tabès et la sclérose en plaques, on voit aussi se produire un affaiblissement de l'ouïe avec des bourdonnements.

Le voisinage des origines dans le bulbe explique suffisamment ces coïncidences.

La surdité s'évalue au moyen des divers acoumètres ou audiomètres. Nous ne pouvons que signaler ici les principaux.

L'acoumètre d'Itard, d'abord (fig. 97).

Celui de Politzer, essentiellement constitué par un petit marteau qui, frappant sur un tube métallique, donne toujours un son identique.

Kœnig en a construit un avec des verges vibrantes.

Parmi les audiomètres, nous mentionnerons celui de Ladreit de Lacharrière, fonctionnant par l'électricité et donnant des intensités variables d'un son identique.

Celui de Baratoux, formé de plusieurs diapasons fournissant une échelle de sons.

Mais à défaut d'un acoumètre satisfaisant qui reste encore à trouver, on peut utiliser la parole : voix haute et voix chuchotée, en utilisant surtout les *voyelles* avec la lettre *r*, et notant à quelle distance ces voix sont distinctement entendues.

Avec les divers diapasons, la_1, la_2, la_3, la_4, la_5, on peut voir si l'audition est perdue ou non pour les sons graves ou aigus (surdités partielles).

Je ne reviendrai pas sur le diagnostic des surdités simulées Voy. p. 344, *Examen de l'oreille*. Les stratagèmes sont les mêmes pour déceler les surdités dissimulées. Le médecin qui soupçonne parle à l'improviste au dissimulateur et le convainc facilement de sa supercherie.

Le *pronostic* de la surdité peut être envisagé à bien des points de vue : service militaire, assurance contre les accidents, service dans les Compagnies de chemins de fer. Impossible de développer ici ces questions.

La surdité est-elle curable ? dans quelles proportions ? La réponse à cette question est dans la connaissance de la cause. En général il y a peu à espérer.

Toutes choses égales, elle est plus tenace chez les femmes. Sa résistance au traitement dépend aussi de son ancienneté. Si l'habitude s'établissait de faire mesurer son ouïe, au moins une fois par an, on préviendrait les surdités qui s'installent sournoisement, dans une oreille d'abord, dissimulées par l'intégrité de l'autre, qui, cependant, sera prise tôt ou tard.

Le *traitement* de la surdité s'inspirera avant tout de la cause qui l'a produite. S'il n'y a rien à espérer de ce côté, on recourt à la prothèse.

Prothèse auriculaire. — Les divers cornets acoustiques sont peu efficaces et résonnent parfois péniblement dans l'oreille des sourds, qui finissent par les abandonner.

Les audiphones, dentaphones, phoniphones sont des plaques vibrantes que le sourd met entre ses dents, et qui recueillent les ondes sonores. J'ai vu un de mes clients s'en trouver assez bien.

De tous ces appareils, le plus efficace est le tube acoustique avec embouchure. Peu recherché parce qu'il étale l'infirmité, il n'en est pas moins la plus utile ressource.

Traitement. — C'est en s'adressant à la cause qu'on peut avoir quelque chance de guérir ou d'améliorer les surdités, aussi me suis-je appliqué à signaler les diverses conditions étiologiques qui les produisent.

Des tentatives ont été faites pour combattre cette infirmité par des interventions chirurgicales.

Les premières, dues à Jasser (1776), restèrent sans résultat, car elles consistaient uniquement en trépanations de la mastoïde. C'était faire fausse route.

En 1876 Kessel aborda, un des premiers, les interventions directes sur l'étrier (mobilisation ou extraction). Ces opérations sont légitimées par cette considération que beaucoup de sourds qui n'entendent plus le diapason présenté au méat auditif, l'entendent très bien quand on le fait vibrer au contact du vertex, du front ou de l'apophyse mastoïde. C'est donc l'ankylose de l'étrier qui arrête les vibrations sonores en marche vers l'oreille interne et l'on peut se demander si son extirpation n'aurait pas sur le nerf acoustique le même effet que l'action d'un cristallin cataracté sur la rétine.

On savait, depuis les expériences de Flourens (1824), que l'étrier peut être enlevé sur les animaux sans compromettre leur existence. Encore Flourens opérait-il sans asepsie.

Avant d'opérer sur l'homme Kessel, a repris les recherches expérimentales sur les animaux. Il a pu enlever la columelle chez le pigeon et l'étrier chez le chien, sans complications graves. La fenêtre ovale se refermait par une membrane de nouvelle formation et l'ouïe reparaissait peu à peu. Botey, en 1890, et Straaten, en 1894, ont confirmé les résultats expérimentaux de Kessel, en opérant sur des poules et des pigeons.

Garnault, après des essais appuyant encore les recherches de ces expérimentateurs, communiquait au Congrès de Rome (1894) trois observations d'extraction de l'étrier chez l'homme. Il considère comme justiciables de la mobilisation ou de l'extraction de l'étrier, tous les cas de surdité qui ont résisté au traitement mécanique connu (cathétérisme, massages, etc.), pourvu que par le diapason on ait constaté l'intégrité de l'appareil percepteur (oreille interne), et l'altération exclusive de l'appareil transmetteur (oreille moyenne).

Pour que l'opération soit efficace, il faut que la dissection de l'osselet soit complète, c'est dire qu'il serait impossible de bien opérer par la voie du conduit auditif. Mieux est de décoller le conduit membraneux et d'élargir le conduit osseux. On incise ensuite le conduit membraneux selon la méthode de Stacke, et il reste un entonnoir opératoire au fond duquel on peut agir ultérieurement encore sur l'étrier. On peut se contenter de le mobiliser, mais s'il est fixé par ankylose osseuse dans le *pelvis ovalis*, il y a indication à le faire sauter avec un levier.

Garnault estime que mobilisation et extraction sont sans dangers chez l'homme (il a même pu pénétrer dans le labyrinthe sans dommage pour l'opéré) et que, si le nerf acoustique fonctionne bien encore, ces opérations peuvent ramener un haut degré d'audition (12 mètres

pour la haute voix ou tout au moins la possibilité de reprendre part aux conversations après que la fenêtre ovale a été comblée par une membrane néoformée.

D'après cet auteur, la moitié environ des surdités seraient susceptibles de guérison ou amélioration par ce mode d'interventions chirurgicales.

SURDI-MUTITÉ (1).

Quand un enfant est complètement sourd, de naissance ou de maladie, il ne peut apprendre à parler ou il oublie le peu qu'il avait appris et devient un sourd-muet.

Statistiques. — Il résulte de celles qu'a dressées Hartmann qu'il existe environ 119 000 sourds-muets, soit près de 8 p. 10 000 hommes. On pourrait dire 1 sourd-muet sur 1250 hommes ou femmes. La Hollande et la Belgique, la France, l'Espagne et l'Italie offrent un chiffre au-dessous de la moyenne générale. En France, il est de 6,26 sur 10 000 habitants. Au contraire il est au-dessus de la moyenne pour l'Allemagne, l'Autriche Hongrie. La plus forte proportion pour l'Europe est en Suisse. C'est du reste, en général, dans les pays montagneux qu'on rencontre surtout le sourd-muet, dans les Alpes, les Pyrénées, les Cévennes.

Dans tous les pays, la surdi-mutité, qu'elle soit congénitale ou acquise, se montre plus fréquente dans le sexe masculin que chez les femmes.

Elle paraît particulièrement fréquente chez les Israélites.

La statistique établit encore que la surdité-mutité congénitale est un peu moins fréquente que l'acquise. (Hartmann.)

Causes. — L'hérédité est d'une influence souvent constatée, mais, dans la majorité des cas, sur plusieurs enfants un seul naît sourd-muet.

Les mariages consanguins produisent assez souvent des enfants sourds-muets, dans la proportion de 25 p. 100 avait dit Boudin; mais, d'après les relevés de Ladreit de Lacharrière, on ne doit compter que 8 p. 100. Suivant Hartmann, le pourcentage ne serait que 5 p. 100. Cet auteur cite le fait d'une famille où six enfants d'une même génération étaient sourds-muets, sans doute parce que leurs parents, grands-parents et bisaïeux s'étaient mariés entre cousins.

Toutes les statistiques montrent que les sourds-muets sont plus nombreux dans les campagnes que dans les villes.

(1) Luys, Étude des lésions intracérébrales de la surdi-mutité (*Ann. des mal. de l'or. et du lar.*, 1875, p. 313). — Hartmann, Taubstummeit und Taubstummenbildung. Stuttgart, 1880, p. 52. — Ladreit de Lacharrière, *Dict. encyclop. des sc. méd.*, 1884, art. Surdité. — Engelsmann, Surdi-mutité, ses symptômes, son traitement (*Med. Record*, 3 novembre 1888). — A. Schwendt, De la surdi-mutité, ses causes, sa prophylaxie. Bâle, 1890. — Lucke, Les causes et les moyens de prévenir la surdi-mutité (*Soc. d'otol. allemande*, avril 1892).

Dans certaines parties de la Suisse, la surdi-mutité se montre à l'état endémique en même temps et chez les mêmes sujets que l'endémie goitreuse.

Telles sont les conditions ordinaires de cette infirmité d'origine *congénitale*. Quant à la surdi-mutité *acquise*, on la voit survenir principalement après les affections cérébrales, dans la moitié des cas environ (méningites de la base, méningites cérébro-spinales).

On rencontre encore dans les antécédents : la diphtérie, la fièvre typhoïde et surtout la scarlatine, à cause de leurs déterminations auriculaires.

Il est d'ailleurs souvent difficile de décider si une surdi-mutité est acquise ou congénitale.

D'après la statistique de Ladreit de Lacharrière, la proportion des surdi-mutités de naissance est seulement de 21 p. 100.

Anatomie pathologique. — Bien des points restent à élucider sur cette partie de la question, parce que les autopsies des sourds-muets sont encore assez rares. On a signalé jusqu'à présent : des lésions diverses de la caisse (ankylose des osselets et ossification des fenêtres : Moos, Gellé), puis surtout des altérations de l'oreille interne (absence du labyrinthe ou du nerf acoustique, dégénérescences diverses, atrophies Politzer, Moos et Steinbrügge ; enfin des lésions cérébrales : c'est ainsi que Rüdinger a constaté l'atrophie de la troisième circonvolution frontale.

Quand l'enfant devient sourd par suite de maladie il oublie peu à peu les mots qu'il avait appris et devient sourd-muet. S'il est devenu sourd seulement après l'âge de sept ans, il garde plus ou moins le souvenir du langage phonique. Les silencieux ne sont pas les êtres peu sympathiques qu'on a dit. Beaucoup sont doués de qualités rares de l'esprit et du cœur et parviennent à se faire un nom dans les lettres, les arts ou l'industrie. Un grand nombre d'entre eux conservent encore un certain degré d'audition : 40 p. 100 environ sont dans ce cas. Les sourds de naissance le sont moins complètement que les sourds de maladie.

Trœltsch a distingué trois degrés de surdi-mutité :

1° Surdi-mutité congénitale. L'enfant n'a jamais entendu, ni parlé.

2° Surdi-mutité précoce. L'enfant a entendu, mais n'a pas parlé à l'âge voulu.

3° Surdi-mutité tardive. L'enfant a parlé quelque temps, puis a perdu la parole après avoir perdu l'ouïe.

Traitement et éducation. — Il est bien rare que l'on puisse améliorer l'ouïe d'un sourd-muet par un traitement direct, mais il y a néanmoins lieu de le tenter.

On cite des cas de restauration de l'ouïe à la suite d'opérations portant sur des oblitérations congénitales de l'oreille externe, de même que par le tarissement d'otorrhées.

Mais quand la thérapeutique se montre impuissante, restent les ressources d'une instruction spéciale.

C'est en 865 qu'un archevêque d'York apprit pour la première fois à parler à un sourd-muet. Dom Pedro Ponce, bénédictin espagnol, le premier au XVIe siècle, inaugura l'enseignement des sourds-muets.

L'organisation d'une instruction spéciale remonte à l'année 1788, où Heinicke à Leipzig et l'abbé de l'Épée à Paris imaginèrent chacun une méthode assez différente.

Celle de l'abbé de l'Épée, la dactylologie, consiste en attitudes de la main correspondant aux diverses lettres de l'alphabet. Celle d'Heinicke fait lire le sourd-muet sur les attitudes que prennent les lèvres de son interlocuteur méthode orale : il reproduit la parole grâce à l'imitation des mouvements des lèvres. Une méthode mixte, phonomimie, combine les gestes de la main et les mouvements labiaux. C'est la méthode orale qui compte les plus nombreux partisans.

Un tiers environ des sourds-muets soumis à l'instruction spéciale arrive à parler.

XI

TRAUMATISMES DE L'OREILLE

1° **Lésions traumatiques du pavillon**. — *A*. Contusions. — Les contusions du pavillon de l'oreille sont fréquentes à la suite de chutes ou de coups appliqués sur le côté de la tête [1]. Le pavillon, dans ces cas, est pris entre l'agent contondant et le plan osseux résistant de la mastoïde et du temporal.

Ces contusions s'accompagnent souvent d'ecchymoses et même d'hématomes. Le cartilage peut se rompre ; ces ruptures nécessitent une violence assez considérable, ou sont préparées par une altération du cartilage qui, sous l'influence de l'âge ou d'un état pathologique, a perdu son élasticité et est devenu cassant. Dans ces conditions, un simple soufflet peut déterminer la rupture.

Ces lésions guérissent d'elles-mêmes ; une simple bande garnie d'ouate suffira à immobiliser contre le crâne un cartilage rompu.

B. Plaies. — *a*. Les plaies par instruments piquants n'offrent en

[1] Barr (Thomas), *Edinburgh med. Journal*, janv. 1888. — E. Menière, Blessure du tympan droit par une branche d'arbrisseau (*Ann. des mal. de l'or.*, 1889, p. 275). — Nimier, Effets sur l'oreille de la détonation des armes à feu (*Gaz. des hôp.*, 30 avril 1889). — Tachard, Plaies d'oreille par armes à feu (*Soc. de chir.*, 1889). — Bayer, Perte de connaissance après un traumatisme auriculaire (*Presse méd. belge*, 1890). — J. Hepburn, Fractures du manche du marteau (*Soc. américc. d'otol.*, juillet 1890). — Heimann (de Varsovie), Coup sur l'oreille suivi de mort en moins d'une semaine (*Arch. für Otologie*, n° 1, 1891). — Castex, Lésions de l'oreille par explosion de dynamite (*Soc. fr. d'otol.*, 1893).

général aucune gravité. Depuis longtemps il est de mode de perforer le lobule pour y suspendre des boucles d'oreilles, et le premier venu est chargé de l'opération. Cependant cette piqûre, faite avec un instrument septique, peut être suivie de lymphangite, d'érysipèle.

Nous signalerons à ce propos que le port de boucles d'oreilles n'est pas sans inconvénient chez les sujets lymphatiques, scrofuleux ; l'anse de la boucle ulcère et coupe le lobule. Le praticien consulté doit conseiller la suppression de la boucle.

b. Les PLAIES PAR INSTRUMENTS PIQUANTS présentent plusieurs variétés.

Parfois c'est une simple entaille en plein pavillon, n'intéressant pas le bord libre ; les bords de la plaie ont une tendance naturelle à rester unis : s'il est besoin un point de suture assurera leur affrontement et la plaie guérira en quelques jours sous un pansement occlusif. Dans d'autres circonstances, la solution de continuité, partant du bord libre en un ou deux points, détache un lambeau de forme et d'étendue variables, qui ne tient plus au pavillon que par ce pédicule. Quelle que soit la forme du lambeau, la petitesse et la fragilité du pédicule, on doit tenter de réunir les parties divisées à l'aide de points de suture, afin d'éviter les difformités du pavillon. Souvent l'on a eu un succès remarquable et les lambeaux, dont la vitalité paraissait très douteuse, se soudent au pavillon et lui conservent sa forme. Si le lambeau se sphacèle, le pavillon reste avec une perte de substance fort disgracieuse.

Une portion plus ou moins considérable du pavillon peut se trouver entièrement séparée. Malgré le peu de chances de réunion on devra tenter de remettre en place le morceau détaché, à l'aide de points de suture, l'affrontant bien exactement. Cette pratique a parfois réussi et Bérenger-Féraud en a rapporté quatre cas authentiques.

c. Les PLAIES CONTUSES sont graves ; elles s'accompagnent souvent de pertes de substance qu'on peut réparer lorsqu'elles ne sont pas trop considérables, en suivant les bords irréguliers et en les affrontant par la suture.

Nélaton a réuni, après la chute des escarres, les deux moitiés d'une oreille divisée par une balle, et le résultat fut tellement parfait que la difformité était à peine sensible.

2° **Lésions traumatiques du conduit auditif externe**. — Les blessures du conduit auditif externe sont assez rares, grâce à la situation du conduit qui le protège.

A. PLAIES. — Les instruments pointus ou mousses introduits pour extraire des corps étrangers blessent parfois le conduit auditif externe, et déterminent de petites plaies de la peau pouvant saigner et devenir l'origine d'une otite externe. En dehors de ces circonstances, il est rare que la blessure ne soit pas plus complexe, les corps vulnérants produisant des lésions qui s'étendent jusqu'à la base du crâne.

B. Fractures. — Les fractures par action directe, à l'exception des coups de feu, sont fort rares. Le conduit auditif osseux est le plus souvent fracturé par action indirecte, à la suite de coups, chutes sur la tête. La fracture est rarement limitée au conduit auditif osseux ; elle n'est qu'une portion du trait de fracture s'irradiant de la voûte à la base. Nous devons mettre à part les fractures du conduit par le condyle du maxillaire inférieur. Des violences exercées sur la mâchoire inférieure, une chute ou un coup sur le menton, peuvent amener une fracture de la paroi antérieure du conduit auditif, paroi qui contribue à former la cavité glénoïde dans laquelle est reçu le condyle. La paroi extérieure du conduit est souvent amincie, transparente : une faible violence suffit à provoquer son enfoncement par le condyle. Dans plusieurs cas, on constate à l'autopsie une propagation de la fracture à la base du crâne.

La fracture simple du conduit auditif est généralement méconnue ou confondue avec la fracture du rocher : dans les deux cas il y a en effet une hémorragie par l'oreille et des symptômes de commotion cérébrale.

Le professeur Duplay pense que l'examen attentif des signes locaux permet souvent d'établir le diagnostic : « La douleur limitée à la partie antérieure du conduit auditif, en avant du tragus, douleur qui augmente considérablement par la pression ou par les mouvements de la mâchoire, l'existence d'une déchirure de la peau au niveau de la paroi antérieure du canal, ou, comme dans un cas observé par Sourier, l'apparition d'une tumeur en ce point, l'intégrité du tympan, enfin la conservation de l'ouïe, tels sont les signes de la fracture limitée au conduit auditif osseux. Toutefois la possibilité d'une fissure étendue à la base du crâne doit rendre très prudent dans le pronostic et le traitement des fractures du conduit auditif osseux, surtout si la gravité de la violence et l'intensité des phénomènes cérébraux font craindre cette complication ; on réservera donc le pronostic et l'on se comportera comme si l'on avait affaire à une fracture de la base du crâne.

3° **Lésions traumatiques de la membrane du tympan.** — Les plaies et déchirures de la membrane du tympan sont assez fréquentes et peuvent, dans certains cas, amener des complications sérieuses.

Étiologie. — Les blessures du tympan sont produites par action directe ou indirecte. Dans les blessures par action directe, le corps vulnérant peut agir soit de dehors en dedans, soit de dedans en dehors.

Les lésions par action directe de dehors en dedans sont de beaucoup les plus fréquentes, et l'agent vulnérant peut être un corps solide, liquide ou gazeux.

Le tympan est souvent perforé par un instrument piquant ou pointu : épingle à cheveu, une vrille, aiguille à tricoter, stylet,

introduits dans le conduit auditif externe, soit pour le nettoyer, soit pour en extraire un corps étranger. Dans d'autres cas, un faux mouvement, une chute, font pénétrer avec violence le corps vulnérant, et déchirent le tympan.

Un liquide pénétrant avec force dans l'oreille peut faire éclater le tympan : on a observé cet accident chez les baigneurs qui se jettent à l'eau d'un lieu élevé. Une simple injection, poussée avec force, pourrait amener ce résultat, mais il est probable que de telles ruptures sont préparées par une maladie antérieure de la membrane.

L'air extérieur violemment comprimé dans le conduit détermine parfois des déchirures étendues du tympan. Parmi les causes les plus fréquentes de ce genre, on cite les soufflets, les coups de poing appliqués sur l'oreille. Les coups de feu, et surtout les coups de canon font rompre la membrane par suite de l'ébranlement violent de l'air dans le conduit auditif. On observe assez souvent de semblables perforations chez les artilleurs.

Beaucoup plus rarement, le tympan est rompu par action directe, de dedans en dehors, et dans ces cas la rupture est presque toujours due à une augmentation dans la pression de l'air contenu dans la caisse. Elle survient à la suite d'une insufflation artificielle trop violente, à l'aide des procédés de Valsalva, de Politzer, ou à l'aide du cathétérisme. Cet accident est fort rare ; il était fréquent lorsqu'on employait des pompes à air comprimé pour donner la douche d'air. Itard, qui employait ce genre de pompe, avait continuellement des ruptures tympaniques. Le tympan peut encore se rompre pendant un effort violent, pendant les accès de toux ; plus spécialement dans la toux de la coqueluche, de l'asthme, dans l'éternuement. Il faut qu'un tympan ne soit pas normal pour être brisé par ce mécanisme, ou bien il faut admettre une pression extrêmement forte.

La diminution brusque de la pression à la surface externe du tympan, comme par exemple dans les ascensions en ballon, peut amener la rupture de la membrane. L'air contenu dans la caisse se dilate, refoule le tympan en dehors et le rompt, si l'équilibre n'a pas le temps de se rétablir par la trompe d'Eustache.

Bien exceptionnellement les injections liquides faites par la trompe et pénétrant dans la caisse déchirent la membrane. Un épanchement brusque de sang dans la caisse peut provoquer la rupture ; ce serait la cause des ruptures du tympan que l'on a signalées chez les pendus ou chez les individus étranglés.

Les déchirures indirectes de la membrane tympanique succèdent à des violences exercées sur les parois crâniennes, à une distance plus ou moins grande de l'oreille. Ces déchirures sont fréquentes dans les fractures de la base du crâne, et s'observent toutes les fois que l'os tympanal, dans lequel s'encadre le tympan, est intéressé. Le tympan peut même être déchiré sans qu'il y ait fracture du rocher,

et le professeur Duplay a recueilli un assez grand nombre d'observations de semblables déchirures; il en donne l'explication suivante: « Les rapports de la membrane du tympan avec les parois osseuses du crâne, rapports tels que cette membrane fortement tendue et encadrée dans l'os tympanal semble faire suite aux parois crâniennes, expliquent jusqu'à un certain point comment des vibrations imprimées au crâne par une violente percussion et insuffisantes pour déterminer la rupture des fibres osseuses peuvent cependant suffire à déchirer les fibres plus délicates du tympan. »

Symptomatologie. — Au moment où la membrane se déchire, le sujet a une sensation d'éclatement de l'oreille ; souvent il entend une violente détonation. Il y a parfois syncope. La douleur, extrêmement vive au début, se calme bientôt, à moins de complications inflammatoires.

L'audition est plus ou moins diminuée, selon l'étendue des lésions, et suivant que l'oreille interne a été ou non intéressée ; le plus souvent il y a des bruits subjectifs. Ces lésions de l'oreille interne expliquent les vertiges, les vomissements qui surviennent parfois à la suite de traumatismes de l'oreille ayant déchiré le tympan.

L'hémorragie par le conduit auditif externe est la règle. Cette hémorragie est plus ou moins abondante, tantôt à peine appréciable, tantôt, au contraire, très considérable, et nullement en rapport avec une lésion presque insignifiante. Ces variations dans l'abondance de l'écoulement du sang tiennent en partie à l'étendue de la déchirure, mais surtout à son siège. Les vaisseaux du tympan ne sont pas en effet régulièrement distribués à toute la membrane : les plus volumineux suivent le manche du marteau en arrière; les déchirures avoisinant le manche du marteau seront donc les plus hémorragiques.

Si l'on examine le malade peu de temps après l'accident, la membrane se montre le plus souvent avec un aspect caractéristique. D'habitude l'ouverture est ovale, ronde parfois, par suite de l'écartement des bords de la plaie, ou bien ceux-ci sont accolés. D'ailleurs la forme, l'étendue et le siège des plaies du tympan sont extrêmement variables, en rapport avec la nature de l'agent vulnérant et avec le mécanisme de la déchirure. Les plaies dues à un corps introduit par le conduit auditif peuvent varier depuis une simple piqûre jusqu'à la destruction complète du tympan. La fracture du manche du marteau s'observe parfois dans ces sortes de blessure par action directe d'un corps enfoncé dans l'oreille.

Lorsque la déchirure est produite par une pression exagérée agissant sur toute sa surface, soit sur la face interne, soit sur la face externe de la membrane, la déchirure, d'étendue et de forme variables, a un siège presque constant. Elle occupe la moitié postérieure du tympan : cette région est en effet la moins épaisse. J'ai eu l'occasion d'exa-

miner des tympans déchirés à la suite d'explosions de dynamite ; les déchirures avaient un aspect étoilé, comme si la membrane s'était rompue suivant des cercles concentriques, ayant pour centre la spatule du manche du marteau, et suivant des rayons aboutissant à ce centre ; ces déchirures, radiées et circulaires, venant se brancher les unes sur les autres, donnaient à la lésion un aspect étoilé très particulier. La structure de la couche fibreuse qui constitue la charpente du tympan explique cette disposition des traits de la déchirure. Cette couche fibreuse est en effet composée de deux lames formées, l'une de fibres circulaires, l'autre de fibres radiées.

L'ouverture de la membrane, lorsqu'elle est assez large, laisse passer l'air avec un sifflement plus ou moins fort quand on fait exécuter au malade le Valsalva, ou quand on lui donne une douche d'air.

Le plus souvent les symptômes se dissipent en quelques jours et le retour à l'état normal est complet ; il est même difficile, parfois, de retrouver sur le tympan la cicatrice de la déchirure. Mais lorsque la solution de continuité est étendue, avec perte de substance, la plaie peut s'infecter, la caisse à son tour s'enflammer et suppurer ; cette otite est très souvent le point de départ d'otorrhées chroniques.

La cause qui a déchiré le tympan peut encore, par l'intermédiaire des osselets, avoir ébranlé le labyrinthe ; dans ces cas les troubles de l'audition persistent et peuvent être irrémédiables.

Diagnostic. — Il est facile de se rendre compte de la lésion en examinant le tympan, après avoir eu soin de nettoyer le conduit auditif et l'avoir débarrassé, par des lavages, du sang qu'il contenait. On voit alors facilement la plaie souvent fermée par un petit caillot sanguin, et dont les bords sont légèrement ecchymosés.

Par contre, il est difficile de se prononcer tout d'abord sur l'état d'intégrité ou de blessure des organes plus profonds : oreille moyenne et interne, encéphale.

On se basera sur les circonstances de l'accident, la nature du traumatisme ; on recherchera si parmi les symptômes accusés par le malade il en est qui peuvent faire craindre de telles complications.

Rappelons que la perception du diapason-vertex avec maximum du côté malade indique que l'appareil de transmission est touché ; mais si le maximum est du côté sain on peut préjuger qu'il y a eu commotion du labyrinthe.

Traitement. — Le traitement des plaies du tympan peut se résumer en un mot : empêcher l'infection de la plaie et la laisser se cicatriser. Pour cela on devra nettoyer le conduit auditif, autant que possible à sec, et n'y pousser une injection, quelque antiseptique qu'elle soit, qu'après avoir essayé d'enlever le sang et les débris

cérumineux avec de petits tampons d'ouate sèche. Le conduit nettoyé, on le fermera avec un peu d'ouate hydrophile.

Il est rare que l'abondance de l'hémorragie nécessite une intervention : on pourrait toucher légèrement le point saignant avec un pinceau imbibé de perchlorure de fer, ou mieux arrêter le sang avec une pointe de galvanocautère.

4° **Lésions traumatiques de la caisse.** — Les lésions traumatiques de la caisse sont de cause directe ou indirecte.

La largeur du tympan étant minime, si le corps vulnérant pénètre avec force, il peut, intéresser ses parois ou léser les organes qui y sont contenus. La fracture, la disjonction des osselets, la blessure des parois de la caisse sont la conséquence de ces traumatismes.

On observe alors un écoulement sanguin par le conduit auditif externe, et parfois en même temps la trompe d'Eustache conduit le sang dans le naso-pharynx. Les projectiles par armes à feu produisent des lésions fort graves, étendues à l'oreille interne, au rocher à l'encéphale, dont la mort est souvent la conséquence.

Les lésions traumatiques de la caisse, par cause indirecte, se voient plus fréquemment. Les fractures du rocher traversent souvent la caisse, y déchirent la membrane, fracturent, désarticulent ou arrachent les osselets. Les fractures portent le plus souvent sur la base de l'étrier ; l'enclume est disjointe de l'étrier ou du marteau. Cependant la surdité complète qui peut résulter de l'arrachement de l'étrier, l'inflammation possible du foyer de fracture au niveau de la caisse et la destruction consécutive de l'oreille moyenne, assombrissent d'autant le pronostic.

Dans ces fractures du rocher avec lésions de la caisse, la membrane peut résister et rester intact. Le diagnostic de semblables lésions est difficile, le sang épanché s'accumule dans la caisse, et quelquefois s'écoule par la trompe d'Eustache. L'inspection du tympan pourrait sans doute faire reconnaître l'épanchement sanguin de la caisse.

Le traumatisme peut même se limiter à ces osselets, les parois de la caisse restant indemnes.

Fedi et Hagen ont rapporté deux cas de fractures isolées de la base de l'étrier, consécutives à des plaies de tête et ayant simulé des fractures du rocher. Enfin, indépendamment de toute lésion osseuse, on a signalé des épanchements sanguins traumatiques dans la caisse. Itard en a rapporté quelques exemples. Ces épanchements s'accompagnent de surdité et de douleur. En augmentant, l'épanchement a pu, dans certains cas, distendre la membrane tympanique et la rompre. Une paracentèse faite à temps a, dans un certain nombre de cas, donné issue au liquide et paré aux accidents.

Le rôle du chirurgien se borne à prévenir l'infection de la caisse. On fermera l'oreille avec de l'ouate ou de la gaze iodoformée.

5° **Lésions traumatiques de l'oreille interne.** — L'oreille

interne est le plus souvent lésée par action indirecte. Les causes les plus fréquentes sont des soufflets sur l'oreille, bruits très violents, coups de canon, coups sur la tête, chute d'un lieu élevé amenant une fracture de la face du crâne.

Il existe donc deux sortes de causes indirectes. D'une part, les fractures du rocher; d'autre part, l'ébranlement du labyrinthe (par détonations, bruits violents) sans fractures. Dans ces cas, la lésion de l'oreille interne serait le fait d'un refoulement brusque du tympan, qui, enfonçant la face de l'etrier dans la fenêtre ovale, déterminerait dans le labyrinthe membraneux un ébranlement considérable, suivi de lésions matérielles des extrémités du nerf acoustique. En effet la surdité complète et persistante qui suit ces accidents ne peut être mise sur le compte de la déchirure du tympan, car ces plaies guérissent facilement et ne gênent qu'imparfaitement l'audition. D'ailleurs le tympan peut résister et, d'après Politzer, les lésions de l'oreille interne sont dans ces cas bien plus graves.

Les fractures de la base du crâne, intéressant le rocher, atteignent fréquemment le vestibule et le labyrinthe ; les malades sont complètement sourds et ont le plus souvent des vertiges, de la titubation, des tintements violents d'oreille.

Enfin on a souvent observé la perte complète de l'ouïe à la suite d'un ébranlement violent du crâne, sans qu'il y ait fracture. Dans ces cas, l'intégrité de la caisse étant constatée, on est bien forcé d'admettre l'origine labyrinthique de la surdité. Les lésions labyrinthiques ainsi provoquées sont variables : ce peut être une simple commotion des extrémités terminales du nerf acoustique, on a trouvé à l'autopsie des lésions évidentes; Toynbee a signalé un épanchement sanguin dans le labyrinthe membraneux et le limaçon d'un homme devenu sourd à la suite d'un coup reçu sur le crâne. Moos rapporte un cas semblable.

Ces surdités traumatiques s'améliorent très rarement. La possibilité de la résorption de l'épanchement sanguin, fera réserver le pronostic. La surdité peut être partielle, porter sur les tons bas ou sur les tons élevés, suivant le point lésé du labyrinthe. Schwartze a observé le cas d'un individu qui perdit subitement la faculté d'entendre les sons aigus sous l'influence d'un coup de sifflet de locomotive. Moos a observé un cas d'abolition de la perception des sons graves.

En présence d'une lésion du labyrinthe, le chirurgien est bien désarmé. Tout au plus peut-il faciliter la résorption d'un épanchement sanguin. Il importe surtout de prévenir par un traitement approprié les complications inflammatoires qui peuvent survenir, et faire en sorte que la lésion s'améliore d'elle-même, à l'abri de tout agent infectieux pouvant venir du dehors.

MALADIES DU NEZ

PAR

ANDRÉ CASTEX

Chargé du cours de laryngologie, rhinologie et otologie
à la Faculté de médecine de Paris.

La rhinologie se fait remarquer par les grands progrès qu'elle a réalisés dans ces dernières années. Récemment encore il n'était guère question que de rhinites simples, de polypes muqueux mal étudiés, opérés plus mal encore, de fibromes naso-pharyngiens et de quelques tumeurs malignes.

Les travaux de Meyer de Copenhague, Voltoli, Moldenhauer, Hack, Tornwald, Ziem, Fraenkel, Panas, Chatellier et autres n'ont pas peu contribué à élargir le domaine de nos connaissances sur cette spécialité.

A Wilhelm Meyer revient l'honneur d'avoir signalé l'existence des végétations adénoïdes et leur pernicieuse influence sur l'intégrité des oreilles (1873-1874).

Hack a montré que l'obstruction nasale pouvait être le point de départ de réflexes variés dont l'asthme nasal est le plus important. Ziem, Berger, Panas ont signalé l'influence des affections nasales sur l'appareil de la vision. Le rhinosclérome, cette affection *sui generis*, si décevante pour le traitement, doit surtout son histoire à Hebra, Kaposi, Cornil et Alvarez.

Les recherches histologiques de Chatellier nous ont édifiés en partie sur les processus multiples des rhinites.

Enfin les affections des sinus maxillaires, frontaux, sphénoïdaux, des cellules ethmoïdales sont mieux connues, les sinusites en particuliers, grâce aux descriptions de Ziem, qui a montré que nombre de ces sinusites étaient latentes et que leur description, acceptée jusqu'alors, devait être considérablement modifiée (1).

1 W. Meyer, Ueber adenoïde Vegetationen (*Archiv für Ohrenheilk.*, VII et VIII, 1873). — Hack, *Berlin. klin. Wochenschr.*, nº 25, 1882. — Zuckerkandl, Anatomie normale et pathologique des fosses nasales. Vienne 1882 (trad. par Lichtwitz et Garnault). — Cornil et Alvarez, *Acad. de méd.*, 1885. — Ziem, *Monatsschrift für Ohren.*, 1886. — Panas, *Comptes rendus de la Soc. d'opht.*, 1890. — Ranglaret, Anatomie et pathologie des cellules ethmoïdales, thèse de Paris, 1896.

Le diagnostic et la thérapeutique des affections nasales doivent leurs progrès à l'invention de procédés techniques nouveaux (rhinoscopie postérieure, éclairage électrique des sinus par transparence) ou à l'utilisation d'un arsenal très complet d'instruments que nous aurons l'occasion de signaler.

MÉTHODES D'EXAMEN (*Rhinoscopie*).

On peut examiner l'intérieur des fosses nasales par les orifices antérieurs (narines) ou par les orifices postérieurs (choanes) : d'où les deux procédés différents : *rhinoscopie antérieure* et *rhinoscopie postérieure*. Celui-ci présente des difficultés bien plus grandes que le premier, mais les renseignements qu'il procure sont d'une réelle importance.

Il existe encore un procédé de *rhinoscopie moyenne*. On le pratique en plaçant sur le plancher des fosses nasales un petit miroir qui réfléchit les détails de la voûte nasale. Il n'est que médiocrement utile.

I. — RHINOSCOPIE ANTÉRIEURE.

Avant d'élargir les narines à l'aide d'un spéculum, il est utile de les examiner sommairement en relevant la pointe du nez avec le pouce gauche. Par ce simple examen on en explore tout l'intérieur, surtout si on pousse en divers sens le lobule du nez et on note telle lésion que les valves d'un spéculum auraient pu cacher (folliculites, eczémas, fissures, etc.).

On peut pratiquer la rhinoscopie antérieure avec divers genres de *speculum nasi* en dirigeant suivant leur axe un faisceau lumineux émané soit d'une lampe électrique, soit d'un réflecteur que l'observateur a disposé sur son front, pour recevoir le faisceau lumineux issu d'une lampe à huile, à pétrole, d'un bec de gaz simple ou d'un bec Auer. On peut encore utiliser un réflecteur à main comme celui de l'ophtalmoscope.

L'ensemble assez varié des spéculums du nez peut être réparti en spéculums univalves, bivalves et trivalves.

1° Les spéculums univalves sont tubulaires, rappelant la forme d'un tronc de cône aplati transversalement. On les fabrique en caoutchouc durci (ébonite) ou en verre. Leur emploi ne s'est pas généralisé parce qu'ils n'éclairent qu'une partie très limitée de la cavité nasale et cachent l'intérieur des narines. On doit les réserver pour les galvanocautérisations afin de protéger les narines au moment où le cautère les traverse. Chez les petits enfants, à narines très étroites, on peut employer un spéculum à oreille de Toynbee.

2° Les spéculums bivalves sont les plus employés. L'ensemble des

rhinologistes, même étrangers, recommande tout spécialement celui de Duplay (fig. 98).

Pour être très maniable, il doit être resserré vers la partie moyenne de ses deux valves. La narine est ainsi moins violentée quand elles s'écartent.

Le spéculum de Schüster d'Aix-la-Chapelle rappelle beaucoup celui de Duplay, mais il est plutôt cylindrique que conique, ce qui facilite sa pénétration.

Moure (de Bordeaux) l'a heureusement modifié en en faisant élargir le pavillon. La main gauche du chirurgien le tient plus aisément de la sorte.

Moure a fait construire un autre spéculum bivalve à valves parallèles et s'ouvrant sur le côté pour pouvoir retirer le spéculum sans déplacer les pinces ou autres instruments introduits dans les fosses. Le spéculum de Vacher (d'Orléans) est analogue et réalise les mêmes avantages par la suppression d'une des articulations et grâce à une fente longitudinale.

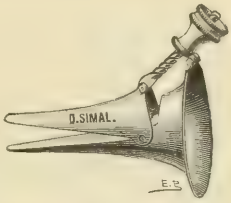

Fig. 98. — Spéculum de Duplay.

Fraenkel (de Berlin) est l'inventeur d'un speculum qu'un dispositif spécial fait tenir seul en place.

Ses valves sont fenêtrées et permettent ainsi d'inspecter les parois de la narine. Comme on le comprend, d'après la figure, il s'introduit soit dans une seule narine, soit dans les deux en même temps, écartant de la cloison les deux ailes du nez. Dans les cliniques viennoises, on utilise surtout les spéculums bivalves à manche de Chiari ou de Roth. Leurs valves à écartement parallèle permettent de les retirer même s'il y a des instruments engagés dans leur lumière, mais ils sont plus gênants pour le malade.

Le spéculum de Delstanche tient aussi seul en place.

A signaler encore les écarteurs à courroies passant derrière la tête (de Creswell Baber). Ces derniers tiennent en place, laissant libres les deux mains du chirurgien. L'écarteur de Palmer, analogue au blépharostat, tient de même les narines ouvertes en relevant l'aile du nez.

Voltolini a imaginé un spéculum spécial démontable et à pavillon large (fig. 99).

3° C'est seulement pour mémoire que nous mentionnons le spéculum trivalve d'Elsberg. Il n'est pas recommandable pour la pratique usuelle.

Technique. — On doit se placer en face de son malade qui rapproche les jambes tandis que le médecin écarte les siennes afin de pouvoir approcher sa tête de celle du sujet. Quand il s'agit d'un enfant indo-

cile, il est indispensable de le faire tenir par un aide qui le prend sur ses genoux, immobilise la tête avec une main, les bras avec son autre main et les jambes entre ses cuisses. Si on a choisi le spéculum de Duplay, on l'introduit à 45° environ dans la fosse nasale, porté par la main gauche dont les pouce et index tiennent le pavillon tandis que les trois autres doigts s'appuient sur le dos du nez.

L'introduction du spéculum peut provoquer une contraction involontaire, très gênante, des muscles de la face et surtout de ceux de l'aile du nez. On la fait disparaître en demandant au malade de maintenir les paupières ouvertes pendant l'examen, car toutes ces contractions sont synergiques.

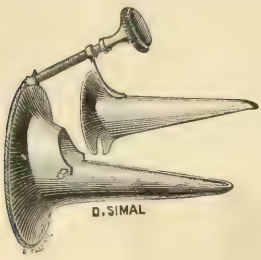

Fig. 99. — Spéculum de Voltolini.

La main droite manœuvre la petite vis qui écarte ou rapproche les deux valves. Quand elles sont à l'écart voulu, la main droite du chirurgien se porte sous le menton ou mieux à la nuque du sujet pour diriger sa tête qui doit rester souple dans toutes les attitudes requises. Le spéculum doit être manœuvré avec une grande légèreté de main. On l'acquiert, suivant le conseil du professeur Schmidt, en s'exerçant sur soi-même. Pour rassurer les enfants qui en ont peur, on l'introduit d'abord à peine, sans écarter les valves, puis on recommence en les écartant. Le père ou la mère, par complaisance, peut se soumettre d'abord à cette exploration, ce qui décide l'enfant.

On est quelquefois obligé de débarrasser au préalable les fosses nasales des mucosités ou croûtes qui les encombrent. Mais il est utile au diagnostic de ne le faire qu'après avoir regardé une première fois dans le nez. Les fosses nasales peuvent être désobstruées avec une irrigation chaude (30°), à l'eau bouillie ou à l'eau naphtolée (1 p. 1000). On emploie le siphon de Weber ou la seringue anglaise (énéma).

Le spéculum mis en place, on doit explorer la cavité successivement dans deux attitudes différentes de la tête. Ce qu'on voit dans le premier cas est tout autre que dans le second.

a. La *tête du sujet étant droite*, le chirurgien voit d'abord l'extrémité antérieure du cornet inférieur (tête du cornet) rougeâtre. En portant le pavillon vers la cloison, il peut distinguer parfois encore la partie moyenne (corps) et l'extrémité postérieure (queue de ce cornet. Cette proéminence se montre plus ou moins saillante chez les divers sujets et même chez un seul sujet, car les parties molles qui recouvrent le cornet sont constituées par un tissu caverneux, susceptible de gonflement et d'affaissement. A-t-on besoin d'amoindrir la saillie de ce tissu, on n'a qu'à déposer pendant trois ou quatre

minutes sur la surface du cornet un petit tampon imbibé d'une solution aqueuse de chlorhydrate de cocaïne à 1/10. En bas, dans l'écartement des deux valves se voit le plancher plus ou moins inégal. En dedans la partie inférieure de la cloison, présentant souvent soit une déviation, soit un éperon, mais toujours du reste un peu proéminente (tubercule de la cloison).

La vue peut atteindre la paroi postérieure du naso-pharynx et reconnaître la présence de végétations adénoïdes qui se révèlent par des reliefs piqués de reflets brillants. En cas de rhinite atrophique on peut voir facilement l'orifice tubaire. Le professeur O. Chiari (de Vienne) recommande de faire émettre au malade la voyelle *i* à plusieurs reprises. Par ce moyen la face supérieure du voile du palais vient se montrer dans le prolongement du plancher des fosses nasales et l'observateur peut y apercevoir polypes, kystes ou autres tumeurs.

b. La *tête du sujet étant renversée en arrière* (fig. 100), le cornet moyen

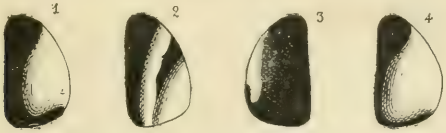

Fig. 100. — 1, cornet inférieur, vu la tête étant droite; 2, cornets inférieur et moyen, vus la tête étant renversée en arrière; 3, rhinite atrophique; 4, rhinite hypertrophique.

se montre, allongé de haut en bas, plus pâle que le précédent, à muqueuse plus étroitement appliquée sur le squelette sous-jacent. L'extrémité antérieure du cornet moyen se renfle sous le nom d'*opercule*. Son bord interne délimite, avec la cloison, la *fente olfactive*. Quelquefois dans le méat moyen se montre un repli muqueux parallèle au cornet : *pli latéral*. En dedans se voit la partie moyenne de la cloison sans particularités d'ordinaire. Exceptionnellement on voit au-dessus du cornet moyen, lorsqu'il est atrophié, le cornet supérieur. On peut dire que le fait d'apercevoir nettement le cornet supérieur est un indice de rhinite atrophique.

Lorsque l'examen doit porter spécialement sur les parties les plus reculées des fosses nasales, on a recours au spéculum de Zaufal, cylindrique, de 11 centimètres de longueur, qu'on fait pénétrer peu à peu par des mouvements de rotation selon son axe en suivant le plancher de la fosse nasale. Il est indiqué lorsqu'on veut porter des caustiques dans l'arrière-nez sans toucher aux parties antérieures.

Pour l'introduire plus aisément, il faut préalablement pulvériser dans la fosse nasale une solution à 1/10 de chlorhydrate de cocaïne qui insensibilise et élargit le passage en faisant se rétracter la

muqueuse. Zaufal a fait construire un spéculum analogue à celui-ci, mais bivalve, dont les deux moitiés peuvent s'écarter tout en restant en parallélisme.

Cozzolino place un spéculum à l'orifice antérieur, mais il éclaire par les choanes en plaçant dans le naso-pharynx, en arrière du voile du palais, une petite lampe électrique. Ce procédé est difficultueux, malgré la cocaïnisation préalable et il expose à brûler par places les muqueuses.

La rhinoscopie antérieure n'est pas complète sans l'usage du stylet coudé (fig. 101) qui apprécie la sensibilité de la muqueuse nasale, sa consistance, son épaisseur, qui indique le point d'implantation d'un polype muqueux, trouve les zones hyperesthésiques, sources de réflexes, etc. L'attouchement de la muqueuse nasale par le stylet détermine des

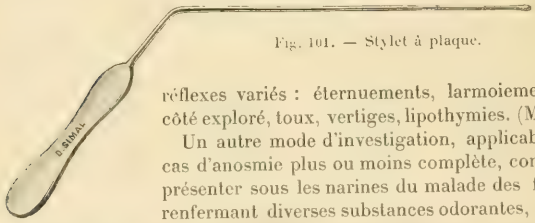

Fig. 101. — Stylet à plaque.

réflexes variés : éternuements, larmoiement du côté exploré, toux, vertiges, lipothymies. (Michel.)

Un autre mode d'investigation, applicable aux cas d'anosmie plus ou moins complète, consiste à présenter sous les narines du malade des flacons renfermant diverses substances odorantes, tandis qu'il ferme les yeux et de la bouche. L'éther sulfurique, l'essence de térébenthine et le camphre pulvérisé forment une série croissante en intensité que nous croyons pouvoir recommander pour ce genre de recherches.

Avec ces diverses ressources, la rhinoscopie peut encore être insuffisante bien souvent. C'est que, suivant la juste remarque d'Hajek (de Vienne), l'œil n'explore guère directement que le quart de la surface endonasale. La source d'une suppuration, par exemple, ne pourra parfois être découverte qu'après des examens réitérés et variés.

II. — RHINOSCOPIE POSTÉRIEURE.

Les principales règles de la rhinoscopie postérieure ont été formulées par Czermak. Il eut l'idée de présenter derrière le voile du palais le petit miroir qui lui servait à la laryngoscopie, mais le succès fut d'abord retardé parce que Czermak et Türck croyaient indispensable d'employer un releveur du voile. Semeleder et Voltolini la rendirent plus admissible en montrant que cette complication n'était pas indispensable.

Les instruments nécessaires à ce mode d'examen sont : 1° Un abaisse-langue. On accordera la préférence à l'abaisse-langue de Trousseau

(fig. 102) ou à celui de Türck (fig. 103). Le dernier a sur l'autre cet avantage qu'il présente à sa face inférieure des rayures transversales qui fixent la base de la langue. Celle-ci a tendance à se dérober en arrière tandis que l'abaisse-langue la déprime au cours de l'examen. L'abaisse-langue doit être tenu par le médecin de la main gauche. 2° Un petit miroir (n°s 0 ou 1) circulaire ou mieux ovalaire, parce qu'il se place plus facilement dans le sens antéro-postérieur, incliné à 140°, sur sa

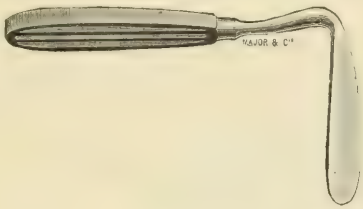

Fig. 102. — Abaisse-langue de Trousseau.

tige qu'on tient de la main droite et qu'on va placer obliquement sous le voile du palais en évitant de toucher la luette au passage.

Pour faciliter cet examen, Michel (de Cologne) a imaginé un miroir articulé. Le professeur Duplay utilise un rhinoscope en forme

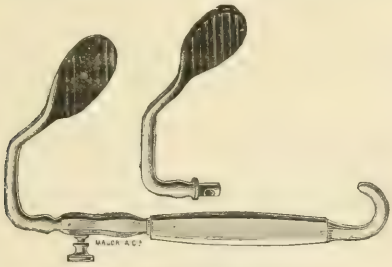

Fig. 103. — Abaisse-langue de Türck.

de pince dont une branche porte le miroir, tandis que l'autre soulève la luette. Enfin Voltolini avait imaginé la combinaison de deux miroirs superposés (examen par double réflexion). Ces divers perfectionnements ne sont pas indispensables.

Pour les cas où le voile du palais n'arrive pas à s'abaisser, ou si l'espace antéro-postérieur entre le voile et le pharynx est insuffisant, on peut avoir recours à divers crochets palatins qui tirent en avant le voile. Plusieurs modèles existent, assez semblables (de Voltolini, Fraenkel, Czermak) ou mieux encore au releveur du voile du profes-

seur Moritz Schmidt de Francfort (fig. 104). Il est formé d'un crochet palatin sur la tige duquel glisse un curseur porteur deux petits tampons qui vont appuyer sur les côtés du nez. Pour le mettre plus aisément en place, on cocaïnise d'abord. Schmidt insuffle dans le naso-pharynx, au moyen d'un tube recourbé, une petite quantité d'une poudre mixte par parties égales de cocaïne et sucre pulvérisés. Ce releveur en place, on peut examiner complètement le *cavum* et y pratiquer de petites opérations.

Technique. — Le malade doit pencher légèrement la tête en avant pour abaisser son voile du palais et laisser ainsi plus de place au miroir. L'observateur s'affaisse un peu sur lui-même pour pouvoir examiner de bas en haut. Il voit ainsi plus entièrement le petit miroir insinué derrière le voile. De sa main gauche, munie de l'abaisse-

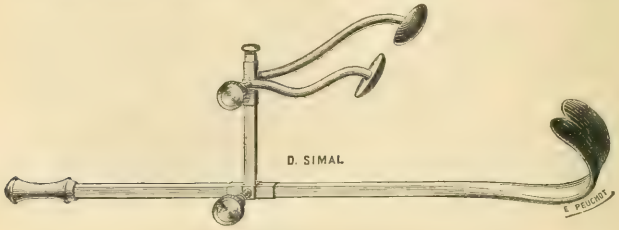

Fig. 104. — Releveur de Moritz Schmidt.

langue, l'observateur abaisse la base de l'organe en même temps qu'il l'attire un peu en avant pour agrandir le diamètre antéro-postérieur du pharynx.

Chez quelques sujets la langue s'aplatit si bien naturellement que l'abaisse-langue devient inutile et que la tige du petit miroir suffit à la maintenir abaissée.

Sa main droite va placer le petit miroir, préalablement chauffé sur une lampe à gaz ou à alcool, derrière la luette en contournant son bord latéral droit.

Il évite de toucher la paroi postérieure du pharynx, ce qui provoquerait des nausées. Le miroir doit être placé assez bas dans le pharynx ; l'observateur voit mieux l'image des choanes qui s'y forme.

Si le voile du palais, agacé par le miroir, se contracte en s'élevant, ainsi qu'il arrive le plus souvent, on demande au malade de respirer par le nez ou d'émettre la syllabe nasale *han*. Quelques malades cependant éprouvent un tel embarras pour satisfaire à cette demande que leurs efforts vont à l'encontre de l'effet voulu. Mieux est, en pareil cas, de ne leur imposer aucune contrainte, de leur demander simplement de respirer sans préoccupation aucune et régulièrement. Peu à

peu leur voile alors se détend et les choanes se reflètent dans le petit miroir. Éviter que le miroir ne soit emprisonné par une contraction brusque du voile. Cet accident est particulièrent désagréable au malade. Dorn (1) a proposé de procéder à la rhinoscopie postérieure la tête étant renversée comme dans la position de Rose pour les palatoplasties. D'après l'auteur de ce procédé, ses avantages sont la grande facilité pour le maniement des divers instruments : éponges, pinces, cautères et pour l'écoulement des liquides sans troubles respiratoires. Il est rarement utile d'en venir là.

Dans les examens rendus difficiles par l'indocilité du pharynx et du voile, on insensibilise préalablement les parties en y pulvérisant à trois reprises une solution aqueuse au dixième de chlorhydrate de cocaïne. On peut encore utiliser le releveur de la luette de Schmidt ou le crochet palatin de Krause.

Fig. 105. — Orifices postérieures des fosses nasales.

Quand la main est suffisamment exercée, elle met le miroir en bonne situation sans agacer le pharynx. Ce sont les déplacements qui titillent l'isthme du gosier et provoquent la nausée. A mesure que par la pratique la main devient plus sûre, ces réflexes diminuent chez les malades que l'on examine. Plus on abaisse le manche du miroir et mieux on parvient à voir les choanes.

Les principaux détails de l'image rhinoscopique postérieure ainsi relevés sont :

1° Le bord postérieur de la cloison, tranchant, plus clair que le reste de l'image ;

2° Les trois cornets superposés ; on voit bien surtout le cornet moyen, le plus rouge ;

3° La voûte, souvent surchargée d'adénoïdes chez l'enfant et montrant chez l'adulte des inégalités, traces de l'amygdale pharyngienne atrophiée ;

4° L'orifice de la trompe d'Eustache, et plus en avant la fossette de Rosenmüller.

Il faut dire que, sauf dans des cas favorablement exceptionnels, c'est seulement par portions qu'on voit l'image rhinoscopique, d'abord la moitié droite, puis la gauche, puis la voûte, puis les orifices des

(1) Dorn, *Monatsschr. für Ohrenheilk.*, 1889, p. 285.

trompes. La figure 105 est la fusion des petites images multiples ainsi recueillies.

Règle générale : C'est par la douleur et la patience qu'on parvient à triompher des obstacles que le sujet met involontairement à l'examen.

III. — TOUCHER NASO-PHARYNGIEN.

L'exploration du naso-pharynx par le toucher digital est le complément très souvent nécessaire de la rhinoscopie par le miroir. Par exemple, si l'on veut établir fermement le diagnostic de végétations adénoïdes.

Les doigtiers variés, en caoutchouc vulcanisé ou en métal (articulés ou non), existent pour ceux qui redoutent d'être mordus pendant l'examen, mais on peut s'en passer et par conséquent simplifier l'examen grâce aux quelques précautions que voici, indiquées surtout s'il s'agit d'un enfant, comme c'est le cas ordinaire.

Un aide — ce peut être le père ou la mère — s'assied, met l'enfant entre ses genoux et lui tient solidement les deux mains. Le chirurgien dispose son bras gauche autour de la tête qu'il applique fixement contre sa poitrine. Puis, l'enfant ouvrant la bouche, il insinue les parties molles de la joues gauche entre les arcades dentaires à l'aide de ses médius et index qui, de la sorte, forment un coin écarteur très efficace. L'index droit peut alors être introduit sans risque d'être mordu dans la bouche. La pulpe va toucher la paroi postérieure du pharynx, soulève le bord postérieur du voile et entre dans le cavum sans que l'ongle ait éraillé les muqueuses. Promené dans les diverses directions il a la sensation de tumeurs adénoïdes ou de cornets hypertrophiques à leur extrémité postérieure queues de cornets); sur les parties latérales il sent le pavillon de la trompe et en arrière le tubercule antérieur de l'atlas. Il est bon de prévenir les parents, sitôt l'index retiré, que l'enfant va *peut-être* saigner un peu du nez. Ce toucher doit être pratiqué avec douceur, ne fût-ce que pour éviter certains petits accidents d'effet fâcheux, tels par exemple, que la chute de dents de lait faiblement implantées sur les arcades dentaires.

Il va sans dire que l'index, avant d'être introduit dans le naso-pharynx, doit être nettoyé, spécialement sous l'ongle et baigné dans une solution antiseptique (eau naphtolée à 1 1000 par exemple), l'ongle ne sera pas trop long. L'oubli de cette précaution expose le malade à des tubo-tympanites suppurées.

Chez les nourrissons, l'index pénètre difficilement dans le naso-pharynx, parce qu'il est relativement trop volumineux. On peut alors faire le toucher avec le petit doigt.

I

MALFORMATIONS DU NEZ

Il y a lieu d'envisager successivement les vices de conformation et difformités : *a* du *nez proprement dit* (c'est-à-dire de la portion du nez visible à l'extérieur) ; *b* des *narines* ; *c* des *choanes* ; *d* des *fosses nasales* (1).

Pour chacune de ces régions la difformité peut être : 1° *congénitale;* 2° *acquise.*

I. — MALFORMATIONS DU NEZ EXTÉRIEUR.

1° **Malformations congénitales.** — *a.* Absence et atrophie congénitales du nez. — *L'absence totale congénitale du nez* est un fait rare. En général elle coexiste avec d'autres malformations congénitales, incompatibles avec la vie, et offre plus d'intérêt au point de vue embryologique et tératologique qu'au point de vue clinique. Toutefois il existe une observation, due à Maisonneuve, d'atrophie totale congénitale du nez sans autre anomalie. Maisonneuve opéra une petite fille de neuf ans, née avec une absence complète du nez. A la place de cet organe était une surface percée de deux petits pertuis ronds d'un millimètre de largeur, et distants l'un de l'autre de trois centimètres. Cette malformation donnait au visage un aspect grotesque, et de plus entravait la respiration et la succion. Le fait de Maison-

(1) Rosenthal, Des déform. de la cloison du nez et de leur trait. chirurg. thèse de Paris, 1888. — Chatellier, Structure des saillies anguleuses de la cloison des fosses nasales (*Soc. anat.*, 1888). — G. Marchant, art. Nez et Fosses nasales, in *Traité de chir.* Paris, 1888. — Lannelongue et Ménard, Affect. congénit. Paris, 1891. — Moure, Déviations et proéminences du septum nas. *Congrès de Berlin*, avril 1890). — Gillian, Tic doul. produit par une exostose de la clois. (*New York med. Journ.*, 9 août 1890). — Hartmann, Les crêtes et épines de la cloison nas. (*Congrès d'otol. allem.*, avril 1890). — Gellé, Perforations de la cloison dans la fièvre typhoïde (*Soc. paris. de laryngo-rhino-otologie*, juin 1891). — Astier, Traitem. des sténoses nasales (*Ann. des mal. de l'or. et du lar.*, oct. 1891). — Meyer, Traitem, électrolytique des crêtes de la cloison (*Soc. de laryng. de Berlin*, décembre 1892). — Potiquet, Étude crit. sur l'étiol. des déviations de la clois. nas. (*Méd. mod.*, mars 1892, n° 11 et 12). — Hajek, Perforations de la cloison du nez, leçon recueillie par Lermoyez (*Ann. des mal. de l'or. et du lar.*, 1892, p. 735. — Bergonié et Moure, Traitem. par l'électrolyse des déviat. et éperons de la clois. du nez. Bordeaux, 1892. — Gellé, Rôle du traumatisme dans la déformation du septum (*Soc. par. de rhinol.*, fév. 1893). — Gougenheim et Hélary, Oblitér. osseuse congénit. des choanes (*Ann. des mal. de l'or., et du lar.*, etc. 1894). — Sarremone, Des malformations de la cloison du nez, thèse de Paris, 1894 (bibliographie complète de tous les trav. antér. à 1894 concern. les malform. de la cloison et leur traitem.). — Lermoyez, Thérap. des mal. des fosses nas., t. I, 1896.

neuve est un exemple d'atrophie du bourgeon frontal dans sa partie antérieure.

L'*atrophie congénitale partielle* du nez a été observée par Lannelongue. Chez une fillette amenée à l'hôpital Trousseau et présentant un affaissement du nez, il conclut, après examen, à l'absence des os propres du nez. Le squelette de cet organe n'était représenté qu'en haut par les branches montantes du maxillaire supérieur unies l'une à l'autre sur la ligne médiane. Au-dessous il n'y avait pas d'os propre du nez. Cet organe n'offrait aucune trace d'affection ulcéreuse (1).

b. Fissure médiane du nez; bifidité du nez. — La fissure médiane du nez, isolée ou associée à d'autres malformations, offre des degrés variables. Elle a été observée par Hoppe, Witzel, Lannelongue. Le fond de la fissure est en général revêtu de peau normale, et en aucun cas la cloison ostéocartilagineuse du nez n'a été trouvée divisée.

c. Nez double. — On en connaît quelques exemples, mais, suivant la remarque de Saint-Germain, il s'agit plutôt d'une tumeur congénitale hypertrophique que d'un véritable nez supplémentaire.

d. Anomalies de volume du nez; nez a forme disgracieuse. — Il y aurait à notre époque une décadence du volume et de la forme du nez; les Grecs et les Romains étaient mieux partagés que nous sous ce rapport. « Le nez s'en va », dit de Saint-Germain, et la décadence du nez aquilin, grec, romain, s'accuse par une série de déformations : nez aplatis à leur racine, nez à pointe relevée, nez à bec de corbin, à chanfrein, à genou.

2° **Malformations acquises**. — Elles comprennent : *a*) les *déviations*; *b*) les *affaissements*; *c*) les *pertes de substance* et *perforations*.

a. Déviations. — Le nez peut être dévié par une rétraction cicatricielle de la peau de la joue ou de la lèvre supérieure. Cette *déviation cicatricielle* s'observe à la suite de brûlures, d'ulcérations, de traumatismes de la joue ou de la lèvre.

La déviation peut être d'origine *traumatique*, et résulte d'une fracture ou d'une luxation des cartilages des os du nez.

Enfin il existe une *déviation physiologique*, qui se fait soit à gauche, soit plus fréquemment à droite. On a expliqué ce fait par le contact prolongé du nez de l'enfant avec le sein de la nourrice. Pour de Saint-Germain cette explication est fantaisiste; il préfère attribuer la déviation du nez à droite à l'action de se moucher avec la main droite. Mais, dans ce cas, chez les gauchers la déviation devrait toujours se faire à gauche, ce qui n'est pas démontré.

b. Affaissements. — Les affaissements du nez résultent soit d'un traumatisme, soit d'une nécrose syphilitique ou tuberculeuse des os propres du nez. Nous n'avons pas à décrire ici la forme du nez syphi-

(1) Obs. LV du livre de Lannelongue et Ménard.

litique, ni à rappeler l'entrave que les affaissements du nez peuvent apporter à la respiration nasale.

c. Pertes de substance. — Elles peuvent être spontanées ou traumatiques. Leur intérêt réside tout entier dans leur traitement, dont nous nous occupons plus loin.

Traitement. — La correction des vices de conformation du nez a depuis longtemps exercé l'ingéniosité des chirurgiens, car cette correction a une grande importance au double point de vue esthétique et physiologique. Un individu à nez difforme est d'une part placé en dehors des conditions de notre vie sociale; d'autre part il est sujet à différents troubles fonctionnels (nasonnement, perte de l'odorat, inflammation chronique du nez et du pharynx), dont l'inconvénient pousse les malades à demander secours à la chirurgie.

Le problème à résoudre est différent, suivant qu'il s'agit :

De restaurer la totalité du nez;

De restaurer une partie du nez;

De modifier un nez disgracieux.

I. **Restauration totale du nez**. — Le lambeau destiné à constituer le nez peut être emprunté au bras, au front, à la joue, d'où trois méthodes de rhinoplastie totale : la méthode italienne, la méthode indienne, la méthode française.

a. Méthode italienne. — Elle convient aux cas où la destruction est trop étendue pour que l'on puisse reconstituer le nez aux dépens du front et de la joue.

Elle consiste à emprunter un lambeau cutané à la partie inférieure et antérieure du bras. Ce lambeau reste adhérent au bras par un de ses bords, et sa nutrition est ainsi provisoirement assurée; par sa face saignante il est appliqué sur la perte de substance préalablement nettoyée et avivée. On le suture par ses bords, et jusqu'à ce qu'il ait pris, le bras est maintenu en contact avec le nez à l'aide d'un appareil à courroies, ou d'un appareil plâtré. Quand le lambeau adhère, on sectionne le pédicule, et on finit de le suturer, après l'avoir convenablement taillé.

b. Méthode indienne. — Elle consiste à emprunter le lambeau au front; on peut procéder par exemple de la manière suivante : On dissèque sur le front un lambeau triangulaire à base supérieure, à sommet inférieur. Le sommet doit être non pas sur la ligne médiane, mais obliquement dirigé vers une partie latérale, et cela pour les trois motifs suivants : 1° le lambeau une fois rabattu le pédicule sera moins tordu, et par suite le lambeau sera moins exposé à se gangrener; 2° le lambeau à pédicule latéral contient une des artères frontales internes, et par suite offre plus de vitalité; 3° la saillie formée par le pédicule est moins considérable, et il ne sera pas nécessaire de faire une opération ultérieure pour réduire cette saillie.

Le lambeau doit comprendre toute l'épaisseur de la peau; Ollier

et Langenbeck ont même conseillé de comprendre dans le lambeau le périoste frontal, de façon à constituer un squelette au nez qu'on se propose de refaire.

Enfin la base du lambeau devra être taillée en trois petits lambeaux rectangulaires, le médian, un peu plus long que les latéraux formera la pointe du nez et la sous-cloison; les deux latéraux formeront les ailes du nez.

c. Méthode française. — C'est une méthode par *glissement*. De chaque côté de la perte de substance on taille un lambeau de la forme d'un triangle allongé, dont le pédicule répond au front, et dont la base répond à la lèvre supérieure. Les deux lambeaux sont mobilisés, rapprochés l'un de l'autre, et suturés sur la ligne médiane.

Quel que soit le procédé employé, il faut mettre à la place des narines un corps résistant, destiné à maintenir la forme des parties, et à empêcher l'oblitération des narines.

II. **Restauration partielle du nez**. — On peut avoir à restaurer le lobule, l'aile ou la sous-cloison.

a. Restauration du lobule. — Si la perte de substance est peu étendue, on peut se contenter d'en aviver les bords, puis de les rapprocher par quelques points de suture.

Si le lobule manque en totalité, il faudra recourir au procédé de Rouge (de Lausanne). On taille sur le dos du nez un lambeau quadrilatère, qu'on mobilise seulement à sa partie moyenne, en glissant à plat un petit bistouri entre l'os et le tégument. Cette partie moyenne est abaissée et suturée à la perte de substance, dont on a eu soin préalablement d'aviver les bords.

b. Restauration de l'aile du nez. — On peut emprunter le lambeau soit à la joue, soit à la lèvre supérieure.

Si, à cause de la grande étendue de la perte de substance, on se décide pour la joue, on utilisera le procédé de Malgaigne modifié par Nélaton.

Le bord interne de la perte de substance est prolongé en haut par une incision parallèle au dos du nez; on prolonge de même le bord externe par une incision qui monte obliquement au sommet de la précédente, en circonscrivant un V renversé. On enlève alors les téguments circonscrits par ce V, ce qui a pour résultat d'agrandir la perte de substance, et de lui donner la forme d'un triangle allongé à base inférieure. Cela fait, si l'on se contentait de tailler sur la joue un lambeau à pédicule supérieur, et de le faire glisser de façon à reconstituer l'aile du nez, cette aile ainsi refaite risquerait d'être attirée au dehors par la rétraction du tissu modulaire cicatriciel. Pour obvier à cet inconvénient, Nélaton recommande de laisser une bandelette de peau, large de 3 à 4 millimètres, le long du bord externe de la perte de substance à réparer. C'est en dehors de cette bandelette qu'il taille son lambeau, lequel est ramené en dedans de la bande-

lette en glissant sous elle. Si le lambeau est emprunté à la lèvre supérieure, on fait sur celle-ci deux incisions verticales, limitant un lambeau de largeur voulue, et à pédicule supérieur. Ce lambeau est retourné puis suturé à la perte de substance, et la plaie de la lèvre est traitée comme un bec-de-lièvre.

c. Restauration de la sous-cloison. — On emprunte le lambeau à la lèvre supérieure : on peut tordre le lambeau ou le faire glisser, suivant que le pédicule est supérieur ou inférieur.

III. **Modification d'un nez à forme disgracieuse.** — Différents cas peuvent se présenter ; les deux plus fréquents sont les suivants :

Le nez est disgracieux par excès de volume ;

Le nez est disgracieux par ensellure consécutive à un traumatisme ou à la syphilis.

a. Dans le cas d'excès de volume (nez à bec de corbin, à promontoire, à chanfrein, à genou), on pourra suivre l'exemple de Blandin. Chez un homme à nez ridiculeusement busqué, Blandin fit une incision médiane, allant de la racine du nez à sa base. Le cartilage étant ainsi mis à nu, toute sa partie exubérante fut réséquée, puis les téguments réunis. Le résultat fut très satisfaisant.

b. La correction des nez ensellés se fait par des procédés nombreux ; nous mentionnerons simplement celui de Kœnig. Il consiste à emprunter au front, une charpente osseuse qu'on recouvre d'un lambeau cutané. Pour cela, on fait d'abord une incision transversale à la limite inférieure de l'ensellure, de façon à rendre mobiles les parties molles du nez. Si l'on attire en avant ces dernières, on arrive facilement à les amener au point qu'elles occuperaient si le nez avait une hauteur de profil normale : la plaie devient alors largement béante, et c'est cette brèche qu'il s'agit d'abord de pourvoir d'un lambeau de soutènement. On taille, aux dépens du dos du nez et de la partie voisine du front, un lambeau oblong, large de 3 ou 4 centimètres, à grand diamètre dirigé verticalement.

Après avoir circonscrit le lambeau jusqu'à l'os, on fait agir l'un des angles de la lame d'un ciseau pour diviser la couche corticale de l'os sur toute la longueur de l'incision ; puis au moyen d'un ciseau dont la lame plate a la même largeur que le lambeau, on détache du diploé toute l'étendue de substance corticale ainsi délimitée, et recouverte de son périoste et de la peau sus-jacente. Tout ce lambeau d'os et de parties molles est alors rabattu de haut en bas ; à ce moment la couche corticale se brise à l'endroit où elle se continue en bas avec la voûte osseuse du nez. La peau se trouve donc retournée en dedans, tandis que la coque osseuse regarde en dehors. Ce lambeau ainsi rabattu vient combler la brèche produite par la section transversale du nez : son bord libre est alors réuni par des sutures aux parties molles du nez, de telle façon que le bord cutané de ces dernières recouvre la

périphérie du lambeau. La couche cutanée du lambeau est destinée à jouer désormais le rôle d'une muqueuse. Enfin, sur la charpente du nez ainsi reconstituée, on fait descendre un lambeau cutané emprunté à la région du front. Par ce procédé, on arrive à donner au nez une hauteur de profil normale qui se maintient grâce au lambeau osseux. Il suffit quelquefois d'abattre la portion saillante du profil nasal. Ce procédé simple m'a donné un bon résultat.

II. — MALFORMATIONS DES NARINES.

1° **Malformations congénitales.** — On peut observer soit le rétrécissement, soit l'oblitération complète des narines.

a. Rétrécissement. — Le rétrécissement congénital est plus ou moins prononcé, et gêne en proportion les sujets qui en sont porteurs. Le nez paraît pincé, analogue à celui de certains rongeurs, et si le rétrécissement est très prononcé, l'enfant respire par la bouche ; il a le timbre vocal spécial, et le facies qu'on observe dans le cas de végétations adénoïdes du pharynx nasal.

Ultérieurement le rétrécissement peut avoir l'inconvénient d'exposer à l'obstruction complète des narines, lorsque celles-ci sont atteintes de lésions accidentelles.

b. Oblitération. — L'oblitération congénitale des narines est beaucoup plus rare que leur rétrécissement ; plus rare aussi que les vices de conformation analogues de l'oreille, de l'anus et du vagin. Elle peut tenir, l'aile restant écartée de la sous-cloison, à une membrane plus ou moins résistante, cutanée ou fibreuse, allant de l'aile à la sous-cloison. Dans d'autres cas, la cavité de la narine est supprimée ; il y a adhérence de l'aile à la cloison. En d'autres termes, il y a une oblitération profonde par réunion des bords et une oblitération des surfaces.

L'oblitération unilatérale se traduit par une difficulté de la respiration nasale, suivie bientôt de ses conséquences pharyngo-pharyngées ; l'oblitération bilatérale complète a une symptomatologie beaucoup plus bruyante. Comme la succion ne peut s'effectuer sans respiration nasale ; l'enfant qui naît avec une oblitération bilatérale des narines ne pourra pas téter, et il sera nécessaire d'intervenir immédiatement.

2° **Malformations acquises.** — *a.* Rétrécissement. — Le rétrécissement acquis des narines est dû à la cicatrisation d'une plaie quelconque siégeant sur le pourtour des narines. C'est ainsi que l'impétigo, les pustules de la variole, les brûlures, les ulcérations tuberculeuses et syphilitiques peuvent le produire.

Il est constitué anatomiquement par un croissant ou un anneau de tissu inodulaire, remontant plus ou moins haut dans la narine. Les symptômes qui en résultent sont faciles à comprendre.

b. Oblitération. — L'oblitération acquise des narines reconnaît les mêmes causes que le rétrécissement acquis; comme l'oblitération congénitale elle peut être superficielle ou profonde.

L'oblitération acquise n'offre pas chez l'adulte le danger immédiat que l'oblitération congénitale offre chez l'enfant. Néanmoins, à cause de la gêne respiratoire, de l'embarras de la parole et de l'anosmie qu'elle entraîne, il y a lieu d'intervenir le plus tôt possible.

Traitement. — Rétrécissement. — Avec le rétrécissement congénital ou acquis, le traitement sera à peu près le même.

Dans le rétrécissement léger, on commencera par la dilatation simple, à l'aide de bougies de calibre gradué, ou de corps susceptibles de se gonfler par imbibition. Si ce traitement échoue, on fera une ou plusieurs incisions libératrices, et on recommencera la dilatation.

Dans le cas de rétrécissement très serré, on peut recourir à une véritable opération autoplastique, qui consiste à enlever la peau autour de l'ouverture de la narine dans une hauteur de 4 à 5 millimètres en respectant la muqueuse, puis à renverser cette muqueuse en dehors, en ourlet, et à la fixer par quelques points de suture à la peau.

Oblitération. — Chez le nouveau-né il faut inciser la membrane obturante au galvanocautère, puis mettre dans la plaie un drain de caoutchouc, qui empêche la réunion de ses bords, et en même temps permet la respiration nasale. Dans les cas d'oblitération plus complète, il faudra faire non plus une incision, mais une excision suivie de dilatation, ou encore recourir à un procédé autoplastique.

III. — MALFORMATIONS DES CHOANES.

Comme pour les narines, nous trouvons ici le rétrécissement et l'oblitération, qui peuvent être congénitaux ou acquis.

a. **Rétrécissement.** — Le rétrécissement *congénital* peut être *membraneux*, comme pour les narines; ou *osseux*, ce qui est spécial aux choanes. Nous y reviendrons à propos de l'oblitération.

Le rétrécissement *acquis* est en général un rétrécissement *cicatriciel*. Nous n'avons pas en vue, bien entendu, les faux rétrécissements, causés par les tumeurs de la région. Les lésions scrofuleuses et syphilitiques guéries, les ulcérations de la région causées par certaines pyrexies graves, laissent des brides cicatricielles qui empêchent plus ou moins la communication du pharynx et des fosses nasales.

b. **Oblitération.** — L'oblitération complète *acquise* des choanes reconnaît la même étiologie que le rétrécissement acquis : nous n'y insistons pas davantage.

L'oblitération *congénitale* des choanes est au contraire beaucoup plus intéressante. Elle est *membraneuse*, ou le plus souvent *osseuse*. D'après Schwendt, l'occlusion est toujours d'origine osseuse, et ce

n'est que chez les enfants ayant vécu seulement quelques heures qu'elle peut être membraneuse.

Elle est moins rare que l'occlusion des narines, on en connaît de vingt à trente cas. Elle est le plus souvent bilatérale.

Le nouveau-né qui en est porteur présente des signes d'asphyxie. S'il parvient par la respiration buccale à suppléer à l'absence de respiration nasale, il ne tarde pas à succomber par inanition, car il ne peut pas téter.

L'oblitération unilatérale est *a fortiori* mieux tolérée, et tout récemment Gougenheim et Hélary ont publié l'observation d'une jeune fille de quinze ans qui présentait une oblitération de la choane gauche.

Au fur et à mesure que la croissance s'opère, les troubles respiratoires vont en diminuant de gravité. On constate alors le facies adénoïdien, et la confusion est possible.

Le diagnostic chez l'enfant se fait de la façon suivante : « Il est difficile ; de sa promptitude dépend le pronostic. Voici un nouveau-né qui étouffe ; maintenez-lui la bouche ouverte avec une cuiller ; si la respiration se rétablit, c'est que la cause de l'asphyxie a son siège dans le nez. Ou encore soufflez dans une narine avec la poire de Politzer ; si l'air ne ressort pas par l'autre narine, chassant du mucus, c'est qu'il y a obstruction nasale. Quelle est la nature de cette obstruction ? Pour le savoir, glissez un stylet mousse le long du plancher, et vous pourrez vous rendre compte du siège et de la nature de l'obstacle.

» Chez l'adulte le diagnostic est facile : *a l'existence* d'une occlusion choanale est reconnue par la rhinoscopie antérieure et postérieure ; *b* la *nature* du diaphragme par l'exploration avec le stylet ; *c* son *épaisseur*, élément important dans le choix du procédé opératoire, par le procédé de Schrötter : Introduire une lampe électrique dans le nasopharynx, faire la rhinoscopie antérieure, et juger de l'épaisseur du diaphragme par sa transparence. » (Lermoyez.)

Traitement. — Chez le nouveau-né on agira le plus vite possible ; pour enfoncer le diaphragme oblitérant on se servira, suivant sa résistance, d'un stylet, d'une sonde cannelée, d'un trocart. Chez l'adulte on est moins pressé, et l'on s'attaquera au diaphragme par le galvanocautère s'il est membraneux, par la gorge s'il est osseux.

IV. — MALFORMATIONS DES FOSSES NASALES.

Les malformations congénitales et acquises des fosses nasales peuvent être groupées en quatre classes. Les trois premières sont peu importantes, aussi ne nous y attarderons-nous pas longtemps ; au contraire, la quatrième classe, qui comprend les malformations de la cloison, mérite une description plus détaillée.

I. **Microrhinie.** — C'est la petitesse générale et uniforme des

fosses nasales, qui sont rétrécies dans tous leurs diamètres. Il n'existe pas de traitement de cette malformation, qui en général n'entraîne aucun inconvénient sérieux.

II. **Synéchies.** — Elles unissent les cornets à la cloison, ou deux cornets entre eux. Elles sont beaucoup plus fréquemment acquises que congénitales. Habituellement elles sont constituées par du tissu conjonctif ; exceptionnellement par du tissu osseux.

Les synéchies conjonctives acquises reconnaissent pour cause la cicatrisation d'une ulcération nasale ; ou encore une galvanocautérisation mal faite, et mal surveillée dans la suite. Il ne faut les traiter que si elles occasionnent des troubles : obstruction nasale, accidents réflexes, chronicité d'un coryza.

On peut les sectionner par l'instrument tranchant (bistouri, scie) ou les détruire au galvanocautère. Il est nécessaire de bien surveiller les pansements consécutifs, pour que la synéchie ne se reproduise pas.

III. **Dilatation du cornet moyen, et de la bulle ethmoïdale.** — La dilatation ampullaire du cornet moyen serait assez fréquente, d'après Moldenhauer. Elle tient à la séparation des deux lamelles osseuses qui constituent ce cornet. La rhinoscopie montre une grosse tumeur arrondie, qui remplit le méat moyen, refoule la cloison, et vient quelquefois faire saillie jusqu'au vestibule.

On ne la confondra ni avec un polype ni avec un ostéome.

Beaucoup plus rarement la bulle ethmoïdale se dilate, constituant une tumeur un peu analogue à la précédente, et qui refoule en dedans le cornet moyen.

Le traitement de ces deux malformations est différent. Le cornet moyen dilaté doit être ouvert ou enlevé, suivant ses dimensions.

Au contraire la bulle ethmoïdale dilatée ne doit pas être ouverte. La seule opération permise en pareil cas est la résection du cornet moyen.

IV. **Malformations de la cloison.** — Les malformations congénitales ou acquises de la cloison, par leur fréquence et la variété des troubles qu'elles provoquent, constituent un chapitre important de la rhinologie. Mal connues des anciens auteurs, elles n'ont guère été étudiées que dans ces dernières années. La thèse de Sarremone [1], inspirée par MM. Martin et Lubet-Barbon, est un bon exposé de la question. Nous lui ferons de fréquents emprunts.

Les malformations de la cloison consistent en déviations et en épaississements ; leurs causes et leurs symptômes doivent être étudiés ensemble.

Étiologie et pathogénie. — 1° Causes prédisposantes. — *Age.* — Avant l'âge de sept ans la déviation de la cloison est rare. C'est de

[1] Sarremone, Des malformations de la cloison du nez, thèse de Paris, 1892, n° 405.

dix à seize ans que se manifestent le plus grand nombre de déviations.

Sexe. — Il n'a aucune influence.

Race. — Elle a au contraire une grande influence. Les malformations de la cloison sont rares chez les Nègres, chez les Peaux-Rouges, chez tous les peuples dont le massif osseux de la face est très développé relativement au crâne. Elles sont fréquentes chez les Européens, tellement fréquentes que Lœwenberg dit n'avoir trouvé la cloison absolument normale qu'une fois sur sept. Cette proportion est trop forte, et il faut admettre celle de Sappey et Zuckerkandl qui, en examinant la cloison osseuse sur des crânes, l'ont trouvée deviée quarante fois sur cent.

2° Causes déterminantes. — Pathogénie. — Autrefois on expliquait les déviations de la cloison par des causes *constitutionnelles* : scrofule, syphilis, rachitisme, ou par des causes *mécaniques* : l'action de se moucher plus ou moins fortement, de dormir toujours d'un même côté, etc.

Aujourd'hui on n'accorde plus guère d'importance aux causes précédentes, et abstraction faite de l'opinion de Baumgarten (les déviations sont dues à la pression exercée par le gonflement des corps caverneux des cornets inférieur et moyen sur la cloison), deux théories sont actuellement en présence, pour expliquer les déviations et les épaississements de la cloison : la théorie traumatique et la théorie du vice du développement.

Théorie traumatique. — Elle a été surtout défendue par Bresgen, Mackenzie, Scheffer et Rosenthal.

Le traumatisme peut agir de trois manières : 1° par luxation du cartilage et des articulations chondro-vomériennes, ou plus rarement ethmoïdo-vomériennes; 2° par fracture complète ou incomplète du cartilage; 3° par transmission du *choc* à l'articulation ethmoïdo-vomérienne et inflammation consécutive.

Il s'agit, bien entendu, d'un traumatisme peu violent, de sorte que la fracture ou la luxation passent inaperçues.)

Dans le premier cas, que se passe-t-il? Au niveau du point luxé, le cartilage et l'os demeurent superposés, une dépression d'un côté correspond à un épaississement de l'autre côté de la cloison. Du côté épaissi, il se produit une périchondrite qui augmente encore le volume de la tumeur.

Dans le second cas (fracture du cartilage), le cartilage se replie sur lui-même : il se produit un hématome qui décolle la muqueuse de chaque côté du cartilage (hématome en bissac). Si cet hématome ne suppure pas, il se résorbe, et alors le cartilage se consolide dans sa position vicieuse, et il reste une déviation perpendiculaire, c'est-à-dire un angle dièdre pénétrant par son sommet dans l'une des narines, tandis que dans l'autre narine se voit une dépression.

Gellé a rapporté le cas d'un jeune homme qui, à la suite d'un trau-

matisme, eut d'abord un abcès de la cloison, puis une déformation consécutive.

Cette théorie traumatique s'applique évidemment à un certain nombre de déviations et d'épaississements de la cloison, mais elle ne peut les expliquer tous. On lui a fait les objections suivantes.

La théorie traumatique n'explique pas pourquoi les malformations de la cloison, exceptionnelles avant l'âge de sept ans, deviennent fréquentes à partir de cet âge. Elle ne rend pas compte de l'absence de malformations chez les races inférieures à massif facial très développé, races qui sont exposées au traumatisme au moins autant que les Européens. Si elle explique les déviations verticales de la cloison, elle n'explique pas les déviations horizontales, ni la coexistence fréquente des végétations adénoïdes et des déviations.

Aussi a-t-on cherché ailleurs la cause des déviations de la cloison, et on l'a trouvée dans les difficultés qu'éprouvait la cloison à se développer normalement.

Théorie du vice de développement. — Pour éviter toute obscurité, disons immédiatement qu'il s'agit d'un vice de développement de la cloison, non pas pendant la période fœtale, mais pendant la seconde enfance. La malformation de la cloison ne sera donc pas congénitale, au sens propre du mot.

On peut exposer rapidement cette théorie de la manière suivante. La cloison est un plan ostéocartilagineux qui divise en deux les fosses nasales. Celles-ci constituent schématiquement une cavité cubique, dont la moitié inférieure est constituée par les os de la face (maxillaire supérieur et palatin) et dont la moitié supérieure est constituée par les os du crâne (ethmoïde et sphénoïde). Or, comme nous le dirons plus loin, le crâne et la face n'ont pas toujours un développement parallèle.

Le plan ostéocartilagineux qu'est la cloison est compris dans un cadre très résistant, à savoir : l'épine nasale du frontal en haut et en avant, l'ethmoïde en haut, le sphénoïde en arrière, les lames horizontales du palatin et du maxillaire supérieur en bas. Ce cadre est beaucoup plus résistant que la cloison, et, s'il devient insuffisant, ce n'est pas le cadre qui éclatera et se pliera.

Le plan ostéocartilagineux qu'est la cloison est essentiellement constitué par le cartilage quadrangulaire et par deux os, le vomer et la lame perpendiculaire de l'ethmoïde.

Différentes articulations unissent ces pièces entre elles et au cadre qui les entoure.

La cloison ainsi constituée présente trois points faibles. Le *premier point faible* est une sorte d'étranglement situé à la partie moyenne de la lame perpendiculaire ; sur une coupe vertico-transversale il est facile de voir que cette lame présente à sa partie moyenne un minimum d'épaisseur. Le *second point faible* n'est autre que l'articulation

du bord antérieur du vomer avec la lame perpendiculaire et avec le bord postéro-inférieur du cartilage quadrangulaire. C'est en réalité non pas un point faible, mais une ligne faible, oblique en bas et en avant. Le *troisième point faible* n'est autre que la ligne de soudure du bord inférieur du vomer avec les deux apophyses palatines du maxillaire supérieur. La connaissance de ces points faibles est importante, car on comprend que si la cloison cède, ce sera à leur niveau.

Pour en finir avec ces notions anatomiques indispensables pour bien comprendre le mécanisme des déformations de la cloison, rappelons que le vomer, qui commence à s'ossifier vers la fin du deuxième mois, est formé de deux tablettes, situées symétriquement de chaque côté de la ligne médiane. Ces deux lames s'unissent par leur bord postérieur ; il en résulte qu'elles forment un cornet ouvert en avant, dans lequel se trouve logé le cartilage vomérien. A mesure que les lames latérales progressent, le cartilage est repoussé devant elles. Donc il y a dans le vomer deux tablettes indépendantes, et la déformation pourra porter soit sur les deux, soit sur l'une à l'exclusion de l'autre.

Les malformations de la cloison tiennent à un développement irrégulier, vicieux des différentes parties constituantes dont nous venons de parler. Mais voyons d'abord comment se fait le développement normal. A la naissance, le volume du crâne étant très considérable par rapport à celui de la face, les portions supérieures des fosses nasales (labyrinthe olfactif) sont bien développées, tandis que les portions inférieures (région respiratoire, naso-pharyngien) sont étroites. Aussi le segment supérieur de la cloison est beaucoup plus développé que le segment inférieur. A partir de la naissance, la face, c'est-à-dire le maxillaire supérieur, s'amplifie dans des proportions plus fortes que le crâne ; les fosses nasales et la cloison se développent alors surtout dans leur portion inférieure, c'est-à-dire par en bas. Simultanément le diamètre antéro-postérieur du pharynx augmente, parce que le corps du sphénoïde se développe.

La cloison subit ainsi une double impulsion : en même temps qu'elle descend, elle est poussée d'arrière en avant. Pour qu'elle puisse rester dans son plan normal, il faut que rien ne vienne détruire l'harmonie de ce développement entre le septum et le cadre dans lequel il est renfermé. Dans le cas contraire, la cloison est obligée de se plier aux circonstances, et de là résultent ses malformations, qui tiennent à deux causes, suivant qu'elles se font dans le sens horizontal, ou dans le sens vertical.

Première cause. — C'est la plus fréquente. Il y a disproportion entre le volume du crâne et celui de la face ; le maxillaire supérieur ne se développant pas suffisamment, la voûte palatine osseuse est en ogive, la cloison n'a pas la place qu'il lui faut dans le sens *vertical*.

Elle se dévie alors de telle sorte qu'une coupe verticale de la cloison a la forme d'un S majuscule.

C'est par exemple ce qui s'observe chez les enfants porteurs de végétations adénoïdes du pharynx nasal, chez qui l'insuffisance de la respiration nasale entrave le développement du maxillaire supérieur.

Deuxième cause. — Le développement des cellules sphénoïdales repousse en avant le vomer et la lame perpendiculaire de l'ethmoïde. La cloison vient ainsi buter contre le frontal en haut, et contre le maxillaire supérieur en bas, et si celui-ci ne se développe pas proportionnellement, elle s'infléchit et se plicature de façon à gagner de l'espace d'*avant en arrière*. Dans ce cas, c'est une coupe horizontale antéro-postérieure de la cloison qui représente un S majuscule.

En résumé, si quelques déviations de la cloison tiennent à des fractures simples ou à des luxations passées inaperçues et vicieusement consolidées, la majorité des déviations tient à un trouble de développement, c'est-à-dire à un défaut de parallélisme entre le développement de la cloison et celui du cadre solide qui l'entoure.

Cette dernière théorie n'est pas passible des objections dont nous avons parlé tout à l'heure, et qui rendent la théorie traumatique insuffisante.

Anatomie pathologique et classification. — Pour établir une classification des malformations de la cloison, il faut tout d'abord distinguer deux cas : ou bien les deux lames qui constituent la cloison restent parallèles, ou bien les deux lames ne restent pas parallèles.

Dans le premier cas la cloison, nullement épaissie, se portera en masse dans la narine droite ou dans la narine gauche, diminuant ainsi la cavité de l'une des fosses nasales, et augmentent en proportion celle de l'autre. Ainsi est constituée une *déviation* de la cloison.

Dans le second cas, il y a *épaississement* de la cloison, et l'on comprend que cet épaississement obstrue l'une ou les deux fosses nasales, suivant que l'une ou les deux lames se sont écartées de la ligne médiane. L'épaississement s'appelle *éperon* quand sa base est à peu près circulaire, *crête* quand la base est très allongée : on appelle *épine* un éperon à base très étroite.

Les déviations et les éperons se font presque toujours aux points faibles que nous avons signalés plus haut ; ils occupent presque toujours les deux tiers antérieurs de la cloison ; rarement le quart postérieur.

Les déviations peuvent être verticales (cas rare) ou horizontales (cas fréquent). Les déviations horizontales sont le plus souvent doubles, de sorte que la coupe vertico-transversale de la cloison a la forme d'un S. Dans le cas de déviation horizontale double, il est de règle que la déviation supérieure a sa convexité dirigée à droite, et l'inférieure à gauche.

La supérieure siège sur la lame perpendiculaire de l'ethmoïde ;

l'inférieure à l'union du vomer et du cartilage quadrangulaire.

Déviations et épaississements se combinent souvent pour constituer des variétés mixtes, et finalement on peut, avec Rosenthal, décrire six genres et malformations de la cloison :

1° Courbures simples, sans épaississements. La coupe de la cloison a la forme d'un C ;

2° Courbures accompagnées d'épaississements, faisant saillie du côté convexe de la cloison déviée ;

3° Déviations sigmoïdes dans le sens vertical ou dans le sens antéro-postérieur ;

4° Déviations sigmoïdes de l'une ou l'autre espèce, accompagnées d'épaississements ;

5° Éperons, épines, crêtes, sans déviations de la cloison ;

6° Déviations en zigzag.

Structure. — Il n'y a aucune particularité histologique à signaler au sujet des déviations de la cloison. Quant aux crêtes, éperons, épines, ce sont tantôt des hyperostoses, tantôt des hyperchondroses. Il y a des crêtes mixtes : cartilagineuses à leur partie antérieure, osseuses en arrière. Il faut aussi tenir compte de l'âge : les crêtes sont volontiers cartilagineuses chez l'enfant, osseuses chez l'adulte (par ossification secondaire).

Symptomatologie. — Les malformations de la cloison, surtout quand elles sont peu prononcées, peuvent rester *latentes*. C'est alors par hasard qu'on les découvre, en faisant par exemple la rhinoscopie à l'occasion d'un coryza.

Mais dans la majorité des cas, les malformations de la cloison se révèlent par des symptômes qui peuvent se ranger en deux groupes : les uns, symptômes subjectifs ou accidents réflexes, sont des symptômes banaux, communs à toutes les obstructions nasales ; les autres, symptômes objectifs, peuvent seuls fixer le diagnostic ; c'est par eux que nous commencerons.

1° Symptômes objectifs. — *Examen extérieur du nez.* — Ce n'est que par exception, et dans certaines conditions, que le nez porte extérieurement la trace des déformations de la cloison. Le nez peut être dévié dans son ensemble (c'est là une exception, toujours d'origine traumatique) ou plus souvent dans sa partie inférieure seulement. Dans ce cas, le lobule est poussé du côté qui regarde la concavité antérieure de la déviation.

Enfin le nez peut paraître dévié, sans que pour cela le bord antérieur du septum lui-même participe à cette déformation. Cela se produit quand un éperon ou une crête acquièrent un volume tel qu'ils viennent au contact de l'aile du nez correspondante, et la repoussent au dehors.

Rhinoscopie antérieure. — Quelquefois, la fosse nasale est tellement obstruée qu'on ne peut y introduire le spéculum ni même le stylet.

D'autres fois, pour bien voir et bien toucher, il est nécessaire de se servir de cocaïne, qui a le double avantage de réduire le volume des parties, et de rendre l'exploration insensible.

Si l'on se reporte à la classification exposée antérieurement, on devine aisément ce qui apparaîtra entre les deux valves du spéculum : une tumeur dure, recouverte de muqueuse saine, à forme sensiblement prismatique, dont la pointe regarde en dehors, et la base en dedans.

L'exploration de la narine opposée montre s'il s'agit d'une simple déviation ou d'un épaississement. Si la crête ou l'éperon touche un cornet, des adhérences secondaires peuvent s'établir.

On complétera avec le *stylet* les renseignements fournis par la vue. Il permet de constater l'immobilité de la saillie.

Rhinoscopie postérieure. — Elle montre la rareté des déviations ou des crêtes portant sur le quart postérieur de la cloison.

Enfin il est quelquefois possible, quand la malformation siège en bas et en avant, de la saisir entre deux doigts et de se rendre ainsi compte de ses caractères.

2° Signes fonctionnels et accidents réflexes. — Le malade porteur d'une malformation de la cloison se plaint de ne pouvoir suffisamment respirer par le nez, de respirer la bouche ouverte, de ronfler pendant la nuit, et de ne pouvoir se moucher suffisamment.

Il a la bouche sèche, surtout au réveil, parce que pendant la nuit la respiration buccale a été plus exclusive.

Son pharynx nasal, resté en dehors du courant respiratoire, s'est rempli de mucosités qui, à cause de leur dessiccation, sont difficilement mouchées ou crachées.

L'air qui traverse le larynx et les bronches n'ayant pas la température et l'humidité voulues, les voies respiratoires s'irritent et s'enflamment. Enfin tous les phénomènes réflexes que peuvent provoquer les lésions nasales ont été observées dans les malformations de la cloison : toux, asthme, migraines, névralgies faciales. Gillian a observé un cas de tic douloureux dans un cas d'exostose de la cloison.

Diagnostic. — Les éléments du diagnostic sont : l'immobilité de la tumeur, qui fait corps avec la cloison ; sa consistance osseuse ou cartilagineuse, l'état normal de la muqueuse qui la recouvre et sa forme, qui est d'une façon générale prismatique, à base interne confondue avec la cloison.

Il est important, surtout au point de vue du traitement, de reconnaître s'il y a simplement déviation de la cloison, ou bien si une crête, un éperon, une épine viennent s'ajouter à la déviation. Il importe également de savoir si la structure est cartilagineuse ou osseuse.

Les affections avec lesquelles on peut confondre une malformation de la cloison sont toutes les obstructions nasales : tumeurs des fosses

nasales, polypes muqueux, végétations adénoïdes, rhinite hypertrophique, corps étrangers, abcès de la cloison, etc.

Mais il n'y a guère que les polypes et les *queues de cornet* qui peuvent sérieusement prêter à confusion. Nous renvoyons aux chapitres qui sont consacrés aux polypes et à la rhinite hypertrophique, pour les caractères propres à ces affections.

Enfin rappelons qu'il faut toujours examiner le nez des malades qui viennent consulter pour de l'irritation laryngo-bronchique, ou pour des accidents réflexes, des attaques d'asthme dont la cause est difficile à trouver. Souvent l'examen rhinoscopique donnera dans ces cas la clef du diagnostic.

Pronostic. — Il est subordonné au traitement auquel le malade veut se soumettre. D'autre part, il faut se rappeler que les malades porteurs d'une lésion nasale quelconque supportent mal l'irritation causée par le passage dans le nez des vapeurs de chloroforme; il y aura lieu de tenir compte de leur susceptibilité spéciale s'il est nécessaire de les anesthésier.

Traitement. — Nous avons jusqu'ici décrit ensemble les déviations simples et les épaississements de la cloison, parce que le plus souvent ces deux lésions s'associent. Mais le traitement diffère réellement dans l'un et l'autre cas, et il est nécessaire d'en séparer l'étude.

1° Déviation. — On peut les corriger par le redressement orthopédique ou par la méthode sanglante.

Le redressement orthopédique se pratique sous chloroforme avec le compresseur spécial de Delstanche. La cloison ainsi brisée est maintenue en bonne position à l'aide d'un tamponnement à la gaze iodoformée, ou à l'aide des mors de l'appareil qui restent dans le nez en guise d'attelles.

Si l'on se décide pour la méthode sanglante, on utilisera le procédé de Hajek. Il est applicable aux déviations antérieures, de beaucoup les plus fréquentes, et consiste à rendre mobile le cartilage quadrangulaire par une incision qui circonscrit tout le cartilage, sauf au niveau de son bord supérieur. Le cartilage ainsi mobilisé est ramené et maintenu en bonne position.

2° Épaississements. — Pour les détruire, on peut recourir au galvanocautère, à l'instrument tranchant, à l'électrolyse.

Les instruments tranchants employés sont nombreux : bistouri, pince coupante, gouge, septotomes, scie, couteau annulaire. On réussit bien avec le gouge et le maillet. Dans ces derniers temps, on a utilisé l'électricité comme moteur de ces instruments tranchants, et l'on a construit des trépans et des scies électriques. Astier préconise une fraise mue par le tour des dentistes.

L'électrolyse a sur les méthodes sanglantes l'avantage d'éviter la douleur et l'effusion du sang. Elle a par contre l'inconvénient d'exiger plusieurs séances.

II

RHINITES

Les rhinites peuvent être réparties, d'après leur marche, en rhinites *aiguës* et rhinites *chroniques* (1).

Parmi les premières nous distinguerons la *rhinite aiguë simple* ou *coryza*, et la *rhinite spasmodique* ou *asthme des foins*. Dans les rhinites chroniques, nous décrirons à part la *rhinite hypertrophique* et la *rhinite atrophique* ou *ozène*.

I. — RHINITES AIGUËS.

I. — Rhinite aiguë simple
(*Coryza*).

Sous ce nom on désigne l'inflammation catarrhale aiguë de la muqueuse pituitaire.

Cette affection porte encore le nom de *coryza aigu simple*, de *rhume vulgaire*, de *rhume de cerveau*, expression rappelant l'erreur des anciens pathologistes qui faisaient provenir du cerveau les humeurs épanchées par les fosses nasales.

Tantôt le coryza est un *épiphénomène* constituant soit un symptôme fréquent ou rare d'une maladie générale en évolution, soit une complication d'une affection locale ; tantôt au contraire le coryza est *primitif*; il se développe chez un individu indemne de toute affection générale ou locale ; il constitue à lui seul toute la maladie en évolution, ou au moins la partie principale de cette maladie, car il est rare que le coryza aigu ne s'accompagne pas de bronchite et de laryngite catarrhales simples.

Symptomatique dans le premier cas, le coryza est *idiopathique* dans le second cas. C'est de ce dernier seulement dont nous allons nous occuper ici, nous réservant d'indiquer, au chapitre du *Diagnostic*, les conditions dans lesquelles survient le coryza symptomatique, et d'en préciser la valeur sémiologique.

(1) Moldenhauer, Mal. des fosses nas. trad. par Potiquet, 1888. — Cardoni, Nature parasitaire du coryza aigu (*Arch. ital. de laryng.*, juillet 1888). — Pasquali, Streptocoques des muqueuses en rapport avec le catarrhe nasal (*Journ. of laryng. and rhin.*, 1890). — Sokolowski, Accidents et complications des organes respiratoires pendant l'influenza (*Intern. klinische Rundschau*, nos 12 à 15, 1890). — Rautin, Du coryza pseudo-membraneux (*Revue de laryng.*, 1er mai 1890). — Scheinmann, Rhinite fibrineuse (*Berlin. klin. Wochenschr.*, no 2, 1892). — Wertz et Lermoyez, Pouvoir bactéricide du mucus nasal (*Ann. des mal. de l'or. et du lar.*, 1893). — Lermoyez, Traitement du coryza (*Journ. des prat.*, 1895).

Étiologie et pathogénie. — Pour bien comprendre la pathogénie du coryza, il faut avoir présentes à l'esprit un certain nombre de notions que des études récentes ont mises en relief.

A la surface de la pituitaire se trouvent, dans les conditions les plus normales, des microorganismes apportés par l'air, et qui vivent là à l'état d'hôtes inoffensifs. Si ces divers microbes (pneumocoque, staphylocoque, streptocoque, pneumo-bacille de Friedlaender, etc.) vivent dans le nez à l'état de saprophytes, c'est que le pouvoir bactéricide du mucus nasal (Wurtz et Lermoyez) atténue leur vitalité, les empêche de devenir pathogènes, ou même les tue peu après leur introduction.

Ce moyen de défense naturelle du nez peut faire défaut dans certaines circonstances. En effet l'on connaît la facilité et la fréquence des réactions vaso-motrices de la pituitaire sous des influences multiples, réactions qui tarissent momentanément la sécrétion nasale (1). Les saprophytes peuvent alors devenir pathogènes, et l'on comprend dès lors que l'étiologie du coryza est comparable à celle de toutes les maladies microbiennes, des angines notamment.

L'apport dans le nez de microorganismes à virulence exaltée a le même résultat que l'affaiblissement des moyens de défense naturelle. En clinique ces deux ordres de facteurs, exaltation de la virulence du germe, diminution de la résistance du terrain, sont souvent réunis, et ainsi s'explique l'influence des diverses conditions étiologiques que nous devons maintenant passer en revue.

Age. — Très fréquent chez l'enfant, dont les réactions vaso-motrices sont intenses, le coryza est moins fréquent chez l'adulte; il devient rare chez le vieillard.

Tempérament. — Les adultes arthritiques, les enfants lymphatiques sont plus exposés que les autres individus de leur âge à contracter le coryza.

Saisons. — Variations thermiques. — Refroidissement. — Cette affection s'observe de préférence à la fin de l'automne et au début du printemps, quand les changements de température sont brusques; elle est plus rare en hiver, car le *froid prolongé* est loin d'avoir la même influence que le *refroidissement brusque.*

Les rayons solaires peuvent également produire un rhume de cerveau, soit en agissant directement sur la pituitaire, soit en provoquant un réflexe nasal dont le point de départ est l'irritation de la rétine.

Irritation de la pituitaire. — Sont encore capables de provoquer le coryza : le séjour dans une atmosphère surchauffée, la pénétration dans les fosses nasales de poussières, de vapeurs irritantes, l'inges-

(1) Cette suppression, par voie réflexe, de la sécrétion nasale, n'est pas, à notre connaissance, démontrée expérimentalement, mais il est des arguments très plausibles qui permettent de l'admettre.

tion de certains médicaments (iodures et bromures). Mais ces diverses variétés étiologiques de coryza, affectent le plus souvent une marche plutôt subaiguë, et atteignent de préférence les gens les plus prédisposés.

Que faut-il penser de la *contagiosité* et de l'*épidémicité* du coryza? Bien que les tentatives expérimentales d'inoculation n'aient donné que des résultats négatifs, il est difficile de ne pas admettre la contagiosité. Ne voit-on pas les enfants d'une même famille contracter tous successivement le rhume de cerveau? Il est vrai que ces petites épidémies peuvent être considérés comme des grippes frustes; aussi cette question est-elle assez complexe.

Symptômes et évolution. — *a.* Symptômes fonctionnels. — Après un refroidissement, survient dans les fosses nasales une sensation de sécheresse, d'obstruction. Le malade éprouve le besoin de se moucher; il est pris d'éternuements et bientôt la rhinorrhée apparaît.

Cet *écoulement nasal*, qui constitue le symptôme capital du coryza, et qui lui a valu son nom, est séreux au début pendant vingt-quatre ou quarante-huit heures; il devient ensuite muqueux, et enfin muco-purulent, quand la maladie est arrivée à la phase de maturité ou de coction des anciens auteurs. Pendant le sommeil, l'écoulement nasal cesse.

Il est rare que le coryza aigu simple donne lieu à des épistaxis; d'après certains auteurs un écoulement de sang abondant, au début du coryza, peut enrayer le développement ultérieur de l'affection.

Outre la rhinorrhée, nous devons signaler comme symptômes fonctionnels : les éternuements fréquents, surtout dans les deux premiers jours; la céphalgie frontale; l'anosmie.

b. Symptômes physiques. — Si l'on pratique l'*examen rhinoscopique*, on verra au début la muqueuse rouge, tendue, luisante, tuméfiée. Plus tard une couche de mucus ou de muco-pus tapisse la cloison et les cornets, et s'étend de l'une aux autres sous forme de filaments, de tractus.

Il n'est pas rare que l'orifice des narines et la lèvre supérieure présentent de la rougeur et des excoriations chez les individus à peau délicate, à cause de l'irritation que détermine le contact de la sécrétion séreuse qui s'écoule des fosses nasales.

En même temps que la rhinite catarrhale, il est fréquent de constater les signes d'origine de laryngite et de bronchite simples. Le rhume de cerveau, suivant l'expression vulgaire, est tombé sur la poitrine. Beaucoup plus rarement la laryngite et la bronchite précèdent le coryza.

Sokolowski a signalé des épistaxis fréquentes dans les rhinites aiguës de l'influenza (1890).

c. Symptômes généraux. — Dans le coryza aigu, même de moyenne intensité, l'état général peut être atteint, mais il ne l'est jamais d'une

façon intense : un très léger mouvement fébrile, un état saburral des voies digestives peuvent exister dans les premiers jours. Au moment où ces symptômes généraux cèdent, il n'est pas rare d'observer une ou deux vésicules d'herpès labial.

Le coryza aigu dure une semaine au plus ; encore n'est-il pénible que pendant les quatre premiers jours, car au bout de ce temps les symptômes généraux, la laryngo-bronchite ont cessé ; persiste seulement un écoulement muco-purulent qui ne tarde pas à se tarir, et tout rentre dans l'ordre.

Le *coryza aigu des nourrissons* mérite une mention spéciale. Chez eux, à cause de l'étroitesse particulière des méats, une fluxion nasale même légère obstrue complètement les fosses nasales et rend impossible la respiration par le nez. Or, comme la succion ne peut se faire sans la respiration par le nez, il s'ensuit que l'enfant suffoque dès qu'il prend le sein ; aussi chez le nouveau-né le coryza aigu peut devenir une cause prochaine d'inanition, si l'on ne peut nourrir l'enfant à la cuiller.

Complications. — Elles sont *immédiates* ou *tardives*.

Les premières sont dues à la propagation du coryza aux muqueuses voisines : c'est ainsi que le rhume de cerveau peut se compliquer de conjonctivite, de catarrhe tubaire, d'otite moyenne, de bronchite des moyennes et des petites bronches, d'angine, de sinusites diverses.

La conjonctivite est si fréquente qu'elle peut être considérée aussi bien comme un symptôme que comme une complication.

Quant à la propagation aux sinus, elle est considérée comme la règle par certains auteurs, mais sans preuves suffisantes. Ruault s'inscrit en faux contre cette opinion ; pour lui la propagation du coryza *simple* aux sinus est exceptionnelle, et il explique ce fait par l'obstruction mécanique que la tuméfaction généralisée de la muqueuse nasale détermine au niveau de leurs orifices. Paulin a signalé des cas de coryza pseudo-membraneux dont la nature n'est pas encore bien déterminée. Hartmann (de Berlin) a observé un abcès de l'orbite consécutif à un coryza aigu.

Comme complications tardives, signalons la tendance aux récidives, qui elles-mêmes peuvent amener la rhinite hypertrophique, l'anosmie, les polypes.

Toutes ces complications seront étudiées plus loin, aussi n'avons-nous pas à y insister ici.

Anatomie et physiologie pathologiques. — Dans les rares examens biopsiques qu'on a eu l'occasion de pratiquer, on a trouvé une disparition des cils vibratiles de l'épithélium, une infiltration de cellules rondes dans les couches superficielles du chorion muqueux, une dilatation des vaisseaux sanguins avec extravasation de quelques globules rouges. Ce sont là d'ailleurs les lésions de toute inflammation muqueuse catarrhale.

L'examen histologique des sécrétions montre une augmentation du nombre des globules blancs, d'autant plus marquée que la sécrétion se rapproche davantage de la purulence.

Au point de vue de la *physiologie pathologique*, on peut considérer l'hypersécrétion muqueuse qui caractérise la phase d'état du coryza comme une exagération de la sécrétion normale destinée à enrayer la pullulation des microorganismes.

« Contre l'infection locale qu'elle a laissé se constituer, la pituitaire lutte d'abord en augmentant la quantité de sa défense ordinaire, la sécrétion d'un mucus bactéricide; cet effort peut suffire, là s'arrête alors la maladie. Sinon le coryza entre dans sa phase de suppuration ; au mucus a succédé le muco-pus ; c'est que la pituitaire a appelé à son aide un second mode de résistance, l'exagération de la diapédèse qui normalement se fait à sa surface ; aux actes bactéricides se joignent les réactions phagocytaires. » (Wurtz et Lermoyez.)

Diagnostic. — Reconnaître l'existence d'une rhinite catarrhale aiguë est chose simple. Plus difficile et plus importante est la question de savoir si l'on se trouve en présence d'un coryza simple, idiopathique, lequel, une fois guéri, laissera les fosses nasales intactes ; ou bien si, au contraire le coryza est symptomatique d'une maladie générale ou locale.

C'est par l'examen soigneux des fosses nasales et de l'état général du sujet qu'on pourra résoudre ce problème.

Coryza symptomatique d'une maladie générale. — Nombreuses sont les maladies au cours desquelles le coryza apparaît à titre de symptôme rare ou obligé ; mais il en est surtout deux dont le coryza, même le plus simple en apparence, doit toujours éveiller l'idée. Ce sont : la *rougeole*, s'il s'agit d'un enfant ; la *grippe*, s'il s'agit d'un adulte.

Nous n'avons pas à indiquer ici quels sont les symptômes spéciaux de ces affections, qui permettront de les reconnaître. Rappelons seulement que la période d'invasion de la *rougeole*, qui dure quatre jours, est caractérisée par du catarrhe oculo-nasal, et de la bronchite légère ; que pendant ces quatre jours, et jusqu'à l'apparition de l'exanthème révélateur, le diagnostic peut rester en suspens.

Quant à la grippe, il faut savoir que ses formes pulmonaires les plus graves peuvent commencer par un coryza d'apparence bénigne ; aussi doit-on réserver le pronostic en cas d'épidémie de grippe.

Nous nous contenterons de signaler simplement les autres maladies infectieuses qui peuvent compter le coryza au nombre de leurs symptômes ou de leurs complications. Ce sont : la coqueluche, la scarlatine, le typhus, la fièvre typhoïde, la variole, la morve. Il est vrai que ces deux dernières affections donnent lieu à un coryza purulent, à cause des pustules dont la pituitaire est le siège.

Coryza symptomatique d'une maladie locale ou de voisinage. — Presque toutes les affections locales des fosses nasales peuvent donner

lieu à du coryza. Aussi, en pratiquant la rhinoscopie, pourra-t-on constater suivant les cas : des polypes, des adénoïdites, des cornets hypertrophiés, un corps étranger, un abcès de la cloison, des érosions ou des ulcérations syphilitiques ou tuberculeuses, etc. Quelquefois c'est une affection de voisinage, de nature non catarrhale, qui se propage à la muqueuse nasale sous forme de coryza aigu : c'est un furoncle de la lèvre supérieure, une périostite suppurée des incisives supérieures, ou encore, chez les enfants à la mamelle, l'éruption des incisives supérieures.

La diphtérie pharyngée peut se propager aux fosses nasales sous forme d'un coryza pseudo-membraneux et ulcéreux, qui se traduit par un *jetage* caractéristique.

Pour terminer, il nous reste à dire un mot du *coryza blennorragique*. On sait combien est fréquente la conjonctive blennorragique des nouveau-nés, qu'elle soit inoculée aux yeux de l'enfant au moment du passage de la tête dans un vagin infecté de gonocoques, ou qu'elle soit inoculée après la naissance par les éponges et les autres objets de toilette. Les rhinologistes, raisonnant par analogie, ont considéré le coryza purulent du nouveau-né comme de nature blennorragique : la propagation se ferait de l'œil au nez par le canal nasal, ou bien la blennorragie serait inoculée directement au nez, quand il n'y a pas coexistence de conjonctivite blennorragique. Mais cette opinion ne s'appuie pas sur des preuves bactériologiques suffisantes, et beaucoup d'auteurs se refusent à admettre un coryza blennorragique. Ainsi Moldenhauer dit que Crédé, dans son service d'accouchements, n'a jamais observé de rhinite par propagation d'une conjonctivite blennorragique ; Sigmund, à Vienne, a échoué dans une tentative d'inoculation. En somme, de nouvelles recherches sont nécessaires pour déterminer la fréquence exacte du coryza blennorragique.

Traitement. — Nous n'aurons en vue que le traitement du coryza idiopathique ; celui du coryza symptomatique, consistant avant tout à faire disparaître la cause, sera exposé ailleurs.

Traitement préventif. — Les enfants délicats, qui sont sujets à contracter le coryza au moindre refroidissement, devront être autant que possible habitués au froid, aux intempéries. Ces enfants, élevés en serre chaude et victimes de fréquents rhumes de cerveau, peuvent en être débarrassés complètement si on les habitue au grand air.

Moyens abortifs. — En 1885, Ruault a préconisé le *benzoate de soude* à l'intérieur (4 grammes chez l'enfant, 10 grammes chez l'adulte) comme capable d'arrêter la marche du coryza, ou au moins d'en abréger la durée. Cette médication réussirait une fois sur deux ; elle a l'inconvénient d'être mal tolérée par l'estomac.

Comme autres *médicaments internes* abortifs signalons l'opium, la teinture de belladone, l'alcoolature de racines d'aconit ; ces trois substances peuvent être associées.

Des *moyens locaux*, sous forme d'inhalations, de poudres, ont, dans quelques cas, un effet utile. On peut employer par exemple le mélange suivant, dont le malade respirera toutes les heures quelques gouttes versées sur un papier buvard :

Acide phénique pur	ãã 5 grammes.
Ammoniaque	
Alcool à 90°	ãã 15 —
Eau distillée	

Enfin la *révulsion* — bain de pied sinapisé, sudation générale énergique — peut, sinon faire avorter le coryza, du moins en modérer l'intensité.

Traitement palliatif. — C'est le traitement des symptômes, dont les plus pénibles sont la céphalalgie, l'obstruction nasale, l'érythème de l'orifice des narines. Contre le mal de tête on prescrira l'antipyrine, associée à la quinine s'il y a un léger mouvement fébrile.

L'obstruction nasale sera combattue par des pulvérisations tièdes d'une solution de cocaïne à 1 p. 100 ; ou simplement d'eau, si l'on craint l'intoxication cocaïnique.

Moins efficaces sont les pommades ou les poudres à base de cocaïne — ou de menthol. Dieulafoy recommande la poudre :

Cocaïne	5 centigr.
Camphre	5 grammes.
Salicylate de bismuth	15 —

Enfin l'irritation des narines et de la lèvre supérieure sera prévenue par un peu de pommade boriquée.

Les rhinologistes sont d'accord pour proscrire les lavages du nez à la période aiguë du coryza. Ce n'est qu'à la période ultime, si l'écoulement muco-purulent tardait à cesser, que les lavages trouveraient leur indication pour tarir cette sécrétion trop lente à disparaître, et menaçant de se transformer en écoulement purulent chronique.

Traitement du coryza du nouveau-né. — On *préviendra* le coryza du nouveau-né en ne laissant pas sortir l'enfant trop tôt après la naissance. Si la mère est suspecte de blennorragie, il sera prudent d'instiller dans les narines de l'enfant quelques gouttes d'une solution de nitrate d'argent à 1 p. 100.

Quand le coryza est constitué, l'indication la plus urgente est de rétablir la perméabilité nasale. Pour cela le procédé le plus simple est la douche sèche donnée avec une poire de Politzer ; l'air, en ressortant par l'autre côté, chasse devant lui les mucosités. On pourra compléter la désobstruction nasale par un lavage boriqué du nez fait à l'aide d'une poire à injections, plutôt qu'à l'aide du siphon de Weber qui doit être proscrit à cet âge. Après chaque lavage on

insufflera dans le nez un peu de poudre composée d'acide borique, de sucre de lait, de sous-nitrate de bismuth.

II. — Rhinite spasmodique.

Asthme des foins.

Affection survenant chaque année, à date à peu près fixe, de mai à juillet, caractérisée par du catarrhe oculo-nasal, auquel peut se joindre de la dyspnée asthmatique (1).

De toutes les dénominations qu'a reçues l'affection que nous étudions, celle qui est en tête de cet article nous paraît être la meilleure, car les autres définitions, ou bien tiennent compte d'un symptôme à l'exclusion des autres, ou bien font intervenir l'élément pathogénique, sur lequel la science, à l'heure actuelle, n'est pas encore complètement fixée.

La synonymie est multiple : *hay-fever*, *asthme de foin* (Gordon); *catarrhe d'été* Bostock ; *asthme d'été* (Parrot, Leflaive); *rhino-bronchite spasmodique* (Gueneau de Mussy ; *rhinite hyperesthésique périodique* (Sajous) ; *rhinite prurigineuse* (Rumbold).

Symptomatologie. — Deux formes : la forme *oculo-nasale* ou *catarrhale* ; la forme *dyspnéique* ou *asthmatique*.

Forme oculo-nasale ou catarrhale (Gueneau de Mussy). — Au moment des premières chaleur, vers le 15 ou 20 mai, quand le temps est sec et beau, un individu est pris, sans cause bien évidente, de rougeur conjonctivale avec prurit, et de coryza. Il est nécessaire d'entrer dans quelques détails pour caractériser ces symptômes oculaires et nasaux, qui peuvent constituer à eux seuls toute l'affection.

Symptômes oculaires. — Les yeux sont toujours atteints ; parfois même ils semblent être la localisation principale de la maladie.

Le malade ressent, surtout au grand angle de l'œil, des *démangeaisons très vives*, qui l'incitent à se frotter les paupières. S'il obéit à cette tentation, les yeux deviennent plus douloureux encore, rouges et tuméfiés. Outre ce prurit, qui est la particularité dominante, il peut exister du *larmoiement*, de l'*épiphora*, de la *photophobie*.

Tous ces symptômes oculaires présentent ce caractère spécial, c'est qu'ils s'apaisent durant la nuit, ainsi que les jours de pluie et si le malade séjourne à l'ombre ; au contraire ils s'exaspèrent quand le malade est obligé de séjourner en plein soleil, à l'air libre.

(1) Blackley, Hay-fever, etc. Experim. Researches. London, 1880. — W. Hack, Ueber die operative Radical Behandlung bestimmter Formen von Heufieber. Wiesbaden, 1884. — Morell-Mackenzie, Hay-fever. London, 2e édit. 1885. — Zuhm, Le coryza des roses (*Monatschrift Ohren.*, 1885). — Leflaive, Revue générale (*Gaz. des hôp.*, 1888). — Bride, De la fièvre des foins. Assoc. méd. britannique (*Brit. med. Journ.*, p. 1441). — Ruault, Pathogénie et traitement de la fièvre des foins (*Arch. de laryng. et rhinologie*, février et avril 889). — Lermoyez, Traité de thérapeutique de Alb. Robin. Paris, 1896.

Symptômes nasaux. — Du côté du nez on note le même *prurit*, aussi désagréable pour le malade que le prurit oculaire, cessant comme lui pendant la nuit, pour s'exaspérer sous l'influence des rayons solaires. Ce prurit nasal peut s'accompagner de démangeaisons du côté de la voûte palatine et du voile.

D'autre part, il existe un *écoulement nasal séreux*, assez abondant pour nécessiter chaque jour l'emploi de plusieurs mouchoirs.

Ce prurit et cet écoulement nasal déterminent des *éternuements* qui présentent ce caractère singulier de survenir par crises, par séries, rappelant en quelque sorte les quintes de toux de la coqueluche.

Le malade a souvent coup sur coup dix, vingt, trente éternuements, qui produisent une fatigue extrême, et qui ne cessent que lorsque la sensibilité de la muqueuse nasale est en quelque sorte épuisée par leur répétition.

Si l'on examine au rhinoscope le nez du sujet, on constate simplement de la rougeur de la pituitaire, avec un léger degré de tuméfaction.

Au bout d'un certain temps, après des alternatives d'aggravation et d'amélioration qui constituent de véritables intermittences, surviennent dans les symptômes des modifications qui accusent une guérison prochaine : le prurit nasal et oculaire diminue ; les accès d'éternuement s'espacent ; l'écoulement nasal devient épais, jaunâtre, en même temps que son abondance diminue ; enfin tout rentre dans l'ordre, et le malade est guéri jusqu'à l'année suivante.

Forme oculo-naso-thoracique. — Dans cette forme s'ajoutent aux symptômes précédents, des troubles respiratoires, de telle sorte que c'est plutôt un degré plus accentué de la maladie, qu'une forme véritablement distincte.

Ce qui caractérise cette forme, ce sont des accès de *dyspnée asthmatique*, d'où le nom de forme asthmatique sous lequel elle est parfois décrite, d'où encore le nom d'asthme d'été donné à la rhino-bronchite annuelle.

Il est rare que l'accès d'asthme éclate brusquement sans signe précurseur. Le plus souvent les choses se passent ainsi : les symptômes oculaires et nasaux existent depuis une ou deux semaines quand un certain degré d'oppression, d'anxiété, de gêne respiratoire, annonce que la maladie va passer de la première à la seconde forme. Alors surviennent des accès d'asthme de plus en plus typiques, ne différant pas de ceux de l'asthme vulgaire, mais en présentant tous les caractères, c'est-à-dire inspiration courte et facile, expiration longue, pénible, produisant à elle seule la dyspnée par les efforts qu'elle nécessite. Le malade reste assis, et cherche avec ses bras un point d'appui pour favoriser l'action de ses muscles expirateurs. Le nombre des respirations n'est pas augmenté. Ces accès peuvent survenir aussi bien le jour que la nuit, quoiqu'on ait dit le contraire.

Ce qui contribue à augmenter la ressemblance avec l'asthme vulgaire, c'est que bientôt la poitrine se remplit de *râles sibilants*, avec *expectoration perlée*, et la toux, d'abord sèche et quinteuse, devient bientôt grasse et facile.

L'expectoration ne tarde pas à se modifier, pour devenir celle de la bronchite vulgaire. Les accès de dyspnée diminuent ; les symptômes oculaires et nasaux, rejetés au second plan pendant l'évolution des phénomènes thoraciques, persistent encore quelque temps; puis tout rentre dans l'ordre, après une durée de trois, quatre, six semaines, jusqu'à l'année suivante.

Si nous n'avons pas parlé jusqu'ici des *phénomènes généraux*, c'est qu'ils sont peu intenses, pour ne pas dire nuls, et cela aussi bien dans la première que dans la seconde forme.

En effet la *fièvre*, que beaucoup d'auteurs ont admise *a priori* (ce qui a valu à la maladie le nom de *hay-fever*), n'a jamais été constatée par Leflaive dans les nombreux cas qu'il a eu l'occasion d'observer. Ce même auteur a porté son attention sur l'état de la nutrition dans la rhino-bronchite annuelle, à cause des relations de cette affection avec l'arthritisme et la goutte. D'après les recherches qu'il a faites sur l'élimination urinaire, il existerait : 1° une diminution de la quantité des urines et de la quantité de l'urée; 2° une augmentation de l'excrétion de l'acide urique ; 3° la présence dans l'urine en quantité notable de l'indican.

Relations des deux formes. — Évolution et complications. — Dans la majorité des cas, la rhino-bronchite annuelle commence par la forme oculo-nasale. Tous les ans, à date à peu près fixe, le malade est pris des symptômes oculaires et nasaux que nous avons décrits, et qui durent quatre ou six semaines. Dans une même saison les rechutes sont possibles ; la maladie, qui semblait s'améliorer, peut subir des poussées nouvelles, tant que la période défavorable (20 mai au 15 juillet) n'est pas terminée. On peut même observer des rechutes en automne, moins fréquentes il est vrai dans nos pays qu'en Amérique.

Puis, au bout de quelques années, la seconde forme succède à la première, et la maladie reparaît chaque année, pendant dix, vingt, trente ans, et même davantage.

Dans des cas plus rares, la seconde forme s'associe à la première dès le début ; enfin, dans des cas exceptionnels, la seconde forme se montre seule d'emblée ; la maladie atteint la poitrine sans avoir atteint préalablement ni les yeux ni le nez.

Malgré sa répétition annuelle tenace, il est rare que l'asthme d'été donne lieu à des lésions pulmonaires et cardiaques persistantes. Jamais les auteurs, qui ont observé la rhino-bronchite annuelle, n'ont vu cette maladie conduire à l'asystolie ; seul G. Sée croit devoir faire quelques réserves au sujet de la possibilité de cette complication.

Étiologie et pathogénie. — Cette partie de l'histoire de la rhino-bronchite est encore fort obscure et fort discutée ; il y a presque autant d'opinions que d'auteurs qui ont écrit sur la matière. Une des dernières études d'ensemble parues est celle de Leflaive.

On peut distinguer les causes en prédisposantes et déterminantes ; sur les premières l'accord est fait ; sur les secondes seules portent les divergences d'opinion.

Causes prédisposantes. — Age. — L'asthme d'été commence en général de quinze à vingt-cinq ans ; il persiste dans l'âge mûr, et jusque dans la vieillesse. Sous l'influence des années, les attaques perdent de leur acuité.

Sexe. — Les hommes sont plus souvent frappés que les femmes, dans la proportion de 3 à 1.

Diathèse arthritique. — La rhino-bronchite atteint de préférence les gens qui appartiennent à une souche arthritique, qui ont eux-mêmes ou dont les parents ont eu des migraines, de la gravelle, de l'eczéma. C'est ainsi qu'il faut expliquer sa fréquence en Angleterre et en Amérique, car la race anglo-saxonne est sujette aux manifestations arthritiques. En France la maladie existe, mais est plus rare. C'est ainsi encore qu'il faut expliquer pourquoi la rhino-bronchite, tout comme la goutte, est très rare dans la classe ouvrière qui fréquente l'hôpital, et s'observe à peu près exclusivement dans la clientèle riche, chez les gens à profession sédentaire, à nutrition ralentie.

Causes déterminantes. — 1° *Théorie pollinique.* — On peut l'exposer brièvement de la manière suivante : pendant les mois de mai, juin, juillet les graminées fleurissent, et leur pollen se répand dans l'atmosphère. Ce pollen pénètre dans les fosses nasales, et l'irritation de la pituitaire qui en résulte donne lieu aux différents symptômes de la rhino-bronchite.

On n'a pas manqué d'objecter à cette théorie que la maladie se rencontre fréquemment chez les habitants des grandes villes, à Paris par exemple lorsqu'on séjourne dans les grands magasins. Suivant Ruault, « chez beaucoup d'habitants de Paris, qui viennent à la ville pour leurs occupations une partie de la semaine, et séjournent à la campagne le reste du temps, l'accès débute, en chemin de fer, après le départ, au moment où le train vient de dépasser les faubourgs et traverse les premiers champs cultivés ».

D'ailleurs Blackley a démontré expérimentalement, par une série d'expériences rigoureuses et bien conduites, que les inhalations de pollen des diverses graminées produisent les symptômes caractéristiques de l'asthme des foins.

D'autre part, en Amérique, Wyman a fait pour le pollen de l'*absinthe romaine* la même démonstration que Blackley pour le pollen des graminées. Cette plante fleurit en août et septembre, ce qui explique

pourquoi en Amérique cette affection sévit avec la plus grande rigueur durant ces deux mois.

2° *Théorie microbienne.* — Helmholtz, en 1869, a trouvé dans le mucus nasal, au moment des accès, des microorganismes, et il a pensé faire de l'asthme des foins une maladie parasitaire. Cette théorie est conciliable avec la précédente, si l'on admet que le pollen des graminées, en pénétrant dans les fosses nasales, agit non par lui-même, mais par les microorganismes qu'il entraîne à sa suite.

3° *Théorie réflexe* (Hack). — Elle est la plus récente, et peut se formuler ainsi : certaines altérations préexistantes de la muqueuse nasale produisent par un mécanisme réflexe les symptômes de la rhino-bronchite annuelle.

Cette théorie s'appuie sur deux arguments :

a. Chez certains individus atteints d'asthme d'été, on a trouvé des polypes muqueux, des cornets hypertrophiés ou quelque lésion analogue ;

b. La guérison de ces lésions par un traitement local approprié a amené la guérison de la rhino-bronchite.

Mais ces arguments perdent leur valeur devant les objections suivantes, qu'on n'a pas manqué de leur opposer :

a. Les lésions nasales ne sont pas constantes ;

b. Leur guérison n'amène pas toujours la guérison de l'asthme ;

c. Il est impossible de comprendre comment des lésions constantes produisent périodiquement chaque année à la même époque de la rhino-bronchite. Il y a néanmoins dans la théorie de Hack quelque chose de vrai, et il faut admettre que les lésions nasales créent une susceptibilité particulière de la pituitaire, qui rend cette membrane plus sensible aux divers agents d'irritation.

4° *Théorie atmosphérique* (Bostock). — Certains auteurs ont invoqué l'influence de causes météorologiques et atmosphériques. Leur opinion, à laquelle s'est récemment rallié Leflaive, s'appuie sur ce fait que la maladie survient aux premiers beaux jours, qu'elle est exaspérée par la chaleur et la lumière, qu'elle est calmée par l'ombre, la fraîcheur, l'obscurité.

Si cette théorie rend compte de certaines particularités étiologiques de l'asthme d'été, d'autre part la manière d'agir de ces causes atmosphériques est bien difficile à expliquer et Leflaive lui-même est obligé de convenir « qu'on ne sait guère comment il se fait qu'à toute autre époque de l'année, la chaleur et la lumière solaires, quelle que soit leur intensité, n'ont pas la même action qu'au mois de mai et de juin sur les mêmes individus ».

Théorie diathésique. — Gueneau de Mussy, considérant l'importance du terrain diathésique pour le développement de l'asthme d'été, a voulu faire de cette affection une *arthritide muqueuse.*

Les localisations oculo-naso-thoraciques représenteraient l'équiva-

lent des manifestations cutanées qu'on observe si fréquemment chez les goutteux et les rhumatisants.

L'hypothèse de Gueneau de Mussy est assurément ingénieuse, mais les faits ne lui donnent raison que dans un nombre très restreint de cas.

En résumé : de toutes ces opinions, la théorie pollinique seule s'appuie sur des preuves expérimentales sérieuses : seule elle tient compte des différentes particularités étiologiques de l'affection, et s'applique à l'universalité des cas. Elle est d'ailleurs la plus généralement adoptée aujourd'hui, et, jusqu'à preuve du contraire, l'action du pollen sur la muqueuse nasale doit être considérée comme la véritable cause déterminante de l'asthme d'été, en tenant, bien entendu, largement compte de la prédisposition spéciale des arthritiques.

Diagnostic. — Le diagnostic de l'asthme d'été est en général facile. Les principaux *éléments de diagnostic* sont : l'époque de l'année où l'affection débute ; les conditions particulières où les accès surviennent ; l'existence du prurit oculaire qu'on n'observe pas à un égal degré dans les autres variétés de rhume ; enfin l'évolution cyclique de l'affection.

Le *diagnostic différentiel* doit être fait d'avec les affections suivantes :

1° Les *poussées de coryza aigu*, qui peuvent survenir à n'importe quelle époque de l'année sous l'influence de l'irritation de la pituitaire par des poussières, des odeurs, etc.;

2° Les *accès d'hyperhémie réflexe* de la pituitaire, dont le point de départ peut être une influence psychique (vue d'une rose artificielle), ou une excitation périphérique qui se répercute sur le nez ;

3° L'*asthme vrai*, et surtout l'*asthme réflexe* produit par des lésions nasales.

Cette dernière variété d'asthme symptomatique peut être souvent difficile à distinguer de la rhino-bronchite annuelle. Quand un malade, porteur de polypes muqueux ou atteint d'hypertrophie des cornets présente les divers symptômes de la rhino-bronchite, notamment les accès d'asthme, il y a lieu de traiter d'abord les lésions nasales. Si leur disparition amène la guérison de l'asthme, on peut en conclure qu'il ne s'agissait pas de rhino-bronchite vraie.

Pronostic. — La rhino-bronchite est une affection bénigne, ne donnant jamais lieu à des complications sérieuses. Malheureusement sa répétition annuelle à peu près fatale en fait une affection très désagréable en raison de cette ténacité.

Traitement. — Le TRAITEMENT PROPHYLACTIQUE doit viser un triple but :

1° Modifier le terrain arthritique sur lequel se développe la rhino-bronchite. Dans ce but on prescrira les alcalins, et si l'on peut, on enverra le malade faire une saison au Mont-Dore ou à Royat.

2° Supprimer ou diminuer l'hyperesthésie nasale, point de départ des accidents réflexes. Pour cela on traitera les lésions nasales dont

le malade peut être porteur ; on recherchera les points hyperesthésiques de la pituitaire à l'aide d'un stylet, et on les détruira par la galvanocautérisation. A. Robin a vu dans un cas les galvanocautérisations faire reparaître des accès de paludisme disparus. D'autre part, on donnera à l'intérieur des modérateurs nervins : antipyrine, belladone, valériane.

3° Empêcher l'action irritante du pollen, par le séjour à la ville, à la montagne, à la mer. Le malade aura soin en outre de mettre du coton à l'entrée de ses fosses nasales pour filtrer l'air.

Le TRAITEMENT PALLIATIF consistera en pulvérisations intranasales d'une solution de cocaïne à 1/100, ou d'huile de vaseline pour former à la surface de la pituitaire un vernis qui la défend contre les particules irritantes.

II. — RHINITES CHRONIQUES.

I. — Rhinite hypertrophique.

A une définition forcément incomplète, nous préférons l'énoncé des caractères les plus saillants de cette affection (1). C'est un gonflement de la muqueuse nasale, rarement généralisé, le plus souvent localisé au cornet inférieur d'un seul ou des deux côtés.

Ce gonflement peut tenir dans les débuts à une simple hyperhémie active ou passive de la pituitaire (rhinite hypertrophique vaso-motrice pure) ; mais plus tard surviennent des modifications histologiques consistant en une dégénérescence myxomateuse de cette membrane (rhinite hypertrophique avec hyperplasie).

L'augmentation de volume de la muqueuse amène l'obstruction de de l'une ou des deux fosses nasales ; celle-ci s'accompagne d'une sécrétion d'abondance variable, sujette à de véritables poussées paroxystiques.

L'impossibilité ou l'insuffisance de la respiration par le nez amène du côté du pharynx et du larynx des troubles d'abord fonctionnels sur lesquels viendront se greffer plus tard des lésions organiques permanentes.

D'autre part, les lésions nasales peuvent, chez certains malades,

(1) TERRILLON, Hypertrophie de la muqueuse (*Progrès méd.* 1885). — MACKENZIE, Traité des mal. du nez. Trad. Moure. Paris, 1887. — GARRIGOU-DÉSARÈNES, Catarrhe chronique hypertrophique ; galvanocautérisations. Paris, 1888. — MOLDENHAUER, Maladies des fosses nas. trad. Potiquet. Paris, 1888. — RUAULT, article HYPERHÉMIE DES FOSSES NASALES in *Traité de méd.* de Charcot et Bouchard, t. IV. — CHATELLIER, Hypertrophie de la muqueuse nas. (lésions histol.) (*Soc. de biol.*, 1888). — SCHALDE, Asthme spasmodique et rhinite chron. hypertrophique (*Med. Record*, 28 juillet 1888). — RUCK, Traitement de la rhinite chron. (*New York med. Record*, 1891). — BONNE, Trait. de certaines affect. nas. dans l'emploi du galvanocautère *Therapeut. Monatschr.*, n° 8 et 9. 1890). — LOUIS DORISON, Rhinite hypertrophique, thèse de Paris, 1896.

provoquer, par voie réflexe, dans des organes ou des appareils plus ou moins éloignés du nez, des troubles variés qui constituent un des côtés les plus remarquables de l'affection.

Tels sont, en résumé, les caractères les plus saillants de la rhinite hypertrophique.

Étiologie et pathogénie. — On sait que la pituitaire, dans ses couches profondes, est presque exclusivement formée par des sinus vasculaires dont la structure se rapproche de celle du tissu érectile. Sous l'influence de causes nombreuses, inflammatoires, mécaniques, et réflexes, ces sinus s'hyperhémient : au bout d'un certain temps leur parois perdent leurs propriétés contractiles, et l'hyperhémie de passagère devient permanente. Puis surviennent des transformations histologiques, et sur cette muqueuse ainsi transformée dans ses éléments constitutifs, continuent à évoluer des poussées congestives qui se traduisent cliniquement par des recrudescences de l'affection.

Ces quelques notions d'anatomie et de physiologie pathologique vont nous permettre de comprendre l'influence des causes que nous allons passer en revue.

Parmi les *causes générales*, deux seulement méritent d'être retenues : l'*enfance*, et le tempérament *scrofuleux*.

Les causes *locales* sont beaucoup plus nombreuses. D'une façon générale on peut dire que la rhinite hypertrophique est l'aboutissant ou d'un coryza chronique (c'est pourquoi les deux termes coryza chronique et rhinite hypertrophique sont souvent employés l'un pour l'autre), ou d'une stase veineuse mécanique de la pituitaire, ou d'une hyperhémie réflexe, durable, de cette membrane. Toutes les causes susceptibles de produire un de ces trois états peuvent conduire à la rhinite hypertrophique.

Certaines *professions* ont une influence indiscutable : les menuisiers, les tailleurs de pierre, les ouvriers des manufactures de tabac, qui respirent constamment un air chargé de substances irritantes, sont sujets au coryza chronique et à la rhinite hypertrophique. La même explication s'applique aux fumeurs et aux priseurs. Les sinusites chroniques, les déviations de la cloison, sont des causes indiscutables de rhinite hyperthrophique.

Les *affections du pharynx nasal* peuvent également conduire à cette affection. Ainsi les *végétations adénoïdes* s'opposent à la tranquille déplétion des veines des fosses nasales et y favorisent ainsi la stase sanguine ; d'autre part, en rendant imparfaite leur ventilation, elles amènent un coryza chronique qui peu à peu conduit à l'hypertrophie. Comme la scrofule est une cause importante de végétations adénoïdes, on comprendra combien est fréquente chez l'enfant la coexistence des adénoïdes et de la rhinite hypertrophique.

Enfin des affections organiques ou des troubles fonctionnels d'organes éloignés du nez peuvent produire une hyperhémie réflexe

de la pituitaire, et conduire ainsi à la rhinite hypertrophique.

Nous ne saurions entrer ici dans des détails nombreux, car l'individualité de chaque malade joue un trop grand rôle dans la part que prend le nez aux souffrances des autres organes. Disons seulement que, dans certains cas, il faudra chercher la cause d'une rhinite hypertrophique dans une dyspepsie chronique, ou encore, chez la femme, dans des troubles de l'appareil génital.

Anatomie pathologique. — Ainsi que nous l'avons déjà dit, il y a lieu de distinguer dans la rhinite hypertrophique deux stades : le premier est caractérisé par la dilatation des sinus vasculaires de la pituitaire, dilatation d'abord transitoire, et qui peut dans la suite devenir permanente quand les parois du sinus ont perdu leur contractilité. C'est la *période congestive*, ou *vaso-motrice*.

Dans un second stade, des modifications histologiques se produisent ; c'est la *période hyperplasique*.

A cette période, quelle est exactement la nature des lésions ?

Rendu a constaté l'hypertrophie des glandes, du chorion et de l'épithélium.

Morell Mackenzie, Terrillon, Suchard, etc., constatèrent une abondante infiltration de cellules embryonnaires.

Pour Chatellier « la tumeur est une véritable dégénérescence myxomateuse de la muqueuse des cornets sur les points où elle renferme du tissu adénoïde ; le tissu en est identique à celui du cordon ombilical ».

Pour Renaut (de Lyon) la tumeur est un myxangiome, c'est-à-dire qu'elle est constituée par du tissu érectile inclus dans du tissu embryonnaire.

Les glandes de la muqueuse sont tantôt atrophiées (Terrillon), tantôt considérablement atrophiées.

En résumé, l'hypertrophie d'un cornet atteint de rhinite est constituée par du tissu muqueux (myxome) des glandes hypertrophiées (adénome) et des vaisseaux dilatés (angiome). Souvent la première de ces altérations existe seule. D'une manière générale, on peut dire qu'il s'agit d'un *myxome angiomateux*.

Ainsi qu'il a été dit plus haut, ces modifications de la muqueuse sont rarement généralisées, sauf à la période initiale, quand il y a simplement hyperhémie et vaso-dilatation. Plus tard, à la période hyperplasique, la rhinite hypertrophique se localise volontiers au *cornet inférieur*, soit à la totalité du cornet, soit seulement à sa partie antérieure, ou encore à la *queue du cornet*.

Quelquefois l'hypertrophie se localise en un point suffisamment limité, pour que la portion de muqueuse augmentée de volume présente l'apparence d'une véritable tumeur plus ou moins sessile sur le cornet ; il s'agit là de véritables formes de transition entre la rhinite hypertrophique et les polypes muqueux des fosses nasales.

Symptômes. — *a.* Symptômes fonctionnels. — La rhinite hypertrophique se traduit cliniquement par l'obstruction des fosses nasales et les modifications de la sécrétion.

Obstruction nasale. — Le caractère capital de l'obstruction nasale, c'est sa *variabilité*, non seulement d'un individu à un autre, mais sur le même individu.

Tous les degrés intermédiaires existent entre les deux types de malades, dont l'un a le nez complètement bouché des deux côtés, et l'autre qui se plaint simplement de respirer moins bien d'un côté que de l'autre.

Chez le même individu l'obstruction nasale varie d'un jour à l'autre, quelquefois d'un moment à l'autre. Les causes qui produisent ces variations sont nombreuses : l'obstruction du nez peut cesser tout à coup sous une influence nerveuse, la frayeur, par exemple. Les influences mécaniques et thermiques agissent également sur elle. Assez souvent la pression du stylet, un froid vif la font évanouir, tandis qu'une chaleur moite favorise son apparition.

Mais ce qui frappe surtout les malades, c'est l'influence de la position de la tête. Dans le décubitus dorsal, le défaut de perméabilité est bilatéral ; dans le décubitus sur un côté, l'obstruction s'accentue au plus haut degré dans la narine correspondante.

Les éternuements, l'action de se moucher plusieurs fois de suite augmentent également l'obstruction. Celle-ci oscille souvent d'un côté à l'autre, quittant le nez droit pour frapper le nez gauche, et ensuite repasser à droite.

Cette variabilité s'explique facilement, car les causes qui l'influencent sont précisément celles qui sont capables d'augmenter ou de diminuer la congestion nasale. On comprend aussi pourquoi ces variations seront d'autant plus prononcées que l'élément congestif l'emportera davantage sur l'élément hyperplasique.

L'obstruction nasale entraîne un certain nombre de troubles fonctionnels très pénibles pour le malade.

L'odorat et le goût sont diminués ou supprimés. Il peut même y avoir perversion de l'odorat, et plusieurs observateurs ont signalé la cacosmie parmi les symptômes de la rhinite hypertrophique.

La voix prend un timbre nasal, la gorge se dessèche, surtout la nuit ; la bouche est pâteuse ; le sommeil est troublé par des cauchemars.

Souvent le malade, qui s'était couché avec une obstruction minime, est réveillé en sursaut par une augmentation de l'obstruction sous l'influence du décubitus dorsal.

La pesanteur de tête, l'inaptitude au travail, la perte de la mémoire, ont également été signalées par quelques auteurs comme des conséquences de l'obstruction nasale.

Écoulement nasal. — La sécrétion nasale est modifiée dans sa *quantité* et dans sa *qualité*.

D'une façon générale, la *quantité* de la sécrétion est augmentée. Sur cette augmentation modérée mais permanente viennent se greffer de temps en temps des poussées d'une véritable hydrorrhée nasale, et l'obstruction augmente toujours au moment de ces poussées.

Dans des cas beaucoup plus rares, la sécrétion est diminuée ; il s'agit en quelque sorte d'une variété sèche, et les malades se plaignent eux-mêmes d'une sensation de sécheresse dans les fosses nasales.

La *qualité* de la sécrétion nasale dans la rhinite hypertrophique est variable.

Quand l'écoulement est abondant, par exemple au moment des poussées d'hydrorrhée, il est séreux, aqueux. Quand l'écoulement diminue d'abondance, il devient en même temps plus épais, plus visqueux.

Enfin, chez certains enfants l'écoulement devient muco-purulent, ou même semblable à du pus franc. Dans ce cas il prend une odeur fade, tandis que les écoulements séreux et muqueux sont inodores.

L'*épistaxis* n'est pas un symptôme très fréquent de la rhinite hypertrophique. Quand on l'observe, elle peut tenir à diverses causes. Tantôt, sous l'influence d'une poussée congestive plus intense, un petit vaisseau se rompt ; tantôt le malade, par suite de la démangeaison qu'il éprouve se gratte, avec l'ongle et produit une excoriation de la muqueuse ; tantôt enfin l'écoulement nasal en se desséchant produit des croûtes dont le décollement pratiqué de vive force est suivi d'hémorragie légère.

En résumé les épistaxis ne sont ni fréquentes ni abondantes.

b. Signes physiques. — Rhinoscopie. — L'*examen extérieur* du nez, et du visage révèle parfois le facies adénoïdien (surtout chez un enfant dont l'obstruction nasale est accentuée) ou une rougeur congestive de la pointe du nez, ou encore de la dilatation veineuse de la racine du nez.

L'*examen rhinoscopique antérieur* fournit les signes les plus importants.

Dans certains cas l'examen rhinoscopique peut être négatif, s'il s'agit de poussées congestives, encore intermittentes, et si le malade se présente en dehors d'une de ces poussées.

Un peu plus tard, la rougeur et le gonflement sont devenus permanents et constatables à n'importe quel moment. Ils sont, dans les débuts, plus ou moins diffus, bien que prédominant déjà au niveau des cornets inférieurs.

Quelquefois la rougeur n'est pas plus accentuée que sur un nez normal ; on peut se rendre compte de ce fait chez certains malades qui ont de l'obstruction unilatérale et dont la muqueuse a des deux côtés la même coloration.

Au lieu d'une coloration rouge vif, ou rouge sombre, on constate dans certains cas une coloration grisâtre. Cette pâleur de la muqueuse a été expliquée ainsi par Hack.

Suivant lui la décoloration est due à une pression excentrique exercée sur la muqueuse dont les vaisseaux sont de petit calibre et peu dilatables, par sa couche profonde, presque uniquement constituée par des sinus vasculaires, et devenant turgescente lorsque ceux-ci subissent une réplétion sanguine exagérée.

Enfin, à un stade plus avancé, quand à la congestion simple a succédé l'hyperplasie, le spéculum révèle de nouveaux détails. L'épaississement porte surtout sur cette face du cornet inférieur qui regarde la cloison. La muqueuse, à ce niveau, se présente sous l'aspect d'une tumeur d'un gris rougeâtre, mamelonnée, ou à surface coupée de dépressions parallèles, remplissant plus ou moins le méat inférieur.

Quelquefois c'est à l'extrémité postérieure du cornet inférieur que se localise l'hypertrophie, et on voit alors la partie postérieure du méat inférieur obstruée par une tumeur d'un blanc grisâtre, si toutefois cette *queue de cornet* est perceptible par la rhinoscopie antérieure.

Dans des cas beaucoup plus rares, l'épaississement est localisé à la partie antérieure ascendante du cornet moyen, ou encore à la cloison.

Cet examen rhinoscopique antérieur doit être complété par l'exploration à l'aide du *stylet*, et par un badigeonnage de la muqueuse avec une solution de *cocaïne*.

A l'aide du stylet on peut se rendre compte de l'épaisseur de la muqueuse, et de la part qui revient à l'hyperhémie et à l'hyperplasie.

Mais c'est surtout avec la cocaïne qu'il est facile de déterminer s'il s'agit d'une simple réplétion sanguine ou d'une dégénérescence myxomateuse, car la rétraction qui suit le badigeonnage est bien plus considérable dans le premier cas.

Cette rétraction a en outre pour avantage de rendre l'examen du nez plus facile.

La rhinoscopie postérieure doit toujours être faite, bien qu'elle donne moins souvent des résultats que l'antérieure. Elle permettra de reconnaître les *queues de cornets* et le rétrécissement des choanes.

Complications. — On peut les diviser en complications de voisinage, et complications réflexes à distance.

a. Complications nasales. — Du côté du nez, il y a lieu de signaler :

1° La prédisposition à contracter le coryza aigu, avec récidives fréquentes ;

2° L'apparition de polypes muqueux ; il ne s'agit pas là, à vrai dire, d'une véritable complication, car la rhinite hypertrophique et les polypes constituent deux affections analogues, qui se *transforment* volontiers l'une dans l'autre ;

3° *L'apparition de néoplasmes malins*, mais cette dégénérescence maligne est un fait très rare.

4° La transformation de la rhinite hypertrophique en *rhinite atrophique* avec *ozène*. Cette transformation, indiquée par Zuckerkandl, Gottstein, etc., est niée par Moldenhauer.

b. Complications de voisinage. — Elles sont dues à la propagation du processus catarrhal aux muqueuses voisines.

Le pharynx nasal est le premier touché ; il est bien rarement normal dans le catarrhe nasal chronique ; il en résulte une obstruction des orifices tubaires, qui amène des changements de pression, et des troubles auditifs de cause mécanique.

De plus, le catarrhe naso-pharyngé peut se propager à la trompe et à l'oreille moyenne, et amener de ce côté des lésions inflammatoires sur lesquelles nous n'avons pas à insister davantage.

L'inflammatoire catarrhale du nez peut encore se propager au canal nasal, et amener des troubles oculaires variés : épiphora, conjonctivite, iritis. Enfin le catarrhe peut se propager en bas au larynx et aux ramifications bronchiques.

c. Complications réflexes. — Les névroses réflexes d'origine nasale sont très nombreuses et très variées. Elles constituent un des chapitres les plus riches de la littérature médicale.

Ces névroses réflexes ne sont pas spéciales à la rhinite hypertrophique, mais peuvent s'observer dans toutes les affections nasales. On peut les classer en trois groupes :

1° Symptômes céphaliques : Vertiges, anorexie, céphalalgie, amnésie, épilepsie, migraines ;

2° Symptômes disséminés ou névralgiques : Douleurs cardiaques, gastralgiques, intercostales, etc., etc. ;

3° Symptômes fonctionnels : Toux, dyspnée, asthme, palpitations, nausées, vomissements, etc. De tous ces symptômes les accès d'asthme sont les plus importants, et jamais il ne faut négliger d'examiner le nez chez un individu sujet à des crises de dyspnée asthmatique.

Marche. — Durée. — Terminaisons. — La rhinite hypertrophique est une maladie essentiellement chronique.

Le coryza peut être chronique d'emblée, ou succéder à des poussées plus ou moins nombreuses de coryza aigu. Durant plusieurs années, dans les débuts, il y a du coryza sans hypertrophie, ou bien de l'hyperhémie de la muqueuse sans hyperplasie.

Puis, à un moment donné survient de l'hypertrophie vraie, et l'affection évolue pendant des années, avec des symptômes variables suivant la réaction individuelle de chaque malade.

Le coryza chronique peut, dans sa marche, après avoir atteint un certain degré, s'y maintenir pendant des années sans changement notable. Existe-t-il une guérison spontanée ? Moldenhauer la nie ; d'autres auteurs y croient.

Diagnostic. — Diagnostic différentiel. — On peut confondre avec une rhinite hypertrophique :

1° Les *polypes muqueux* des fosses nasales. L'examen rhinoscopique permettra de trancher la question. Il existe, comme nous l'avons dit, des formes de transition ; c'est quand l'hypertrophie, localisée à une portion de cornet, lui donne un aspect polypoïde.

2° Les *polypes fibreux* et les tumeurs *malignes* du nez. L'évolution rapide, la localisation exacte, la fréquence et l'abondance des épistaxis, permettront de faire le diagnostic.

3° Les localisations de la *syphilis* et de la *tuberculose* sur les fosses nasales diffèrent, au point de vue rhinoscopique, de la rhinite hypertrophique. Nous renvoyons, pour le détail de leurs caractères propres, au chapitre qui leur est consacré.

4° Les *déviations de la cloison*, les éperons, les vices de conformation, se reconnaîtront à l'aide du spéculum Ils constituent d'ailleurs une cause prédisposante de la rhinite hypertrophique, et souvent il y aura lieu de faire plutôt un diagnostic complémentaire qu'un diagnostic différentiel.

5° Les obstructions du pharynx nasal, et en particulier les végétations adénoïdes. Dans ce cas, le toucher pharyngien et la rhinoscopie postérieure permettront d'attribuer l'obstruction nasale à sa vraie cause.

Quand on saura être bien en présence d'une rhinite hypertrophique, il faudra encore déterminer, par l'épreuve de la cocaïne, si la maladie est déjà arrivée ou non au stade hyperplasique.

Enfin nous ne saurions terminer ce chapitre du diagnostic sans dire combien il est souvent difficile de rapporter à leur vraie cause nasale les névroses réflexes si variées dont peuvent être atteints les sujets porteurs de rhinite hypertrophique.

Pronostic. — La rhinite hypertrophique n'offre pas de dangers pour la vie ; toutefois le pronostic en est sérieux, à cause de sa ténacité, et à cause des ennuis nombreux qu'elle peut susciter aux malades.

Traitement. — Traitement prophylactique. — Il consiste à éviter toutes les causes de rhinite chronique. Aux adultes, on interdira le tabac, l'alcool, le séjour dans une atmosphère pleine de poussière.

Les enfants scrofuleux seront envoyés sur le bord de la mer, ou dans une station chlorurée sodique.

Traitement curatif. — Il doit viser deux indications .

Nettoyer le nez, et rétablir la perméabilité nasale.

Le nettoyage du nez se pratiquera au moyen de la douche de Weber, faite avec de l'eau boriquée chaude ; puis on projettera à la surface de la muqueuse des poudres astringentes ou légèrement caustiques.

La perméabilité nasale peut se rétablir, momentanément au moins, par la cocaïne, en solution ou en poudre. Malheureusement l'usage

prolongé de la cocaïne peut amener des accidents ; aussi devra-t-on presque toujours recourir aux cautérisations.

Aux caustiques chimiques nitrate d'argent, acide chromique, chlorure de zinc dont il est impossible de limiter exactement l'action, on préférera le galvanocautère. Il a l'avantage de produire une cautérisation énergique, dont on peut mesurer l'étendue.

S'agit-il par exemple de cautériser un cornet inférieur? « On pousse, en s'éclairant, un cautère plat jusqu'à la limite postérieure du gonflement, on fait passer le courant, et on trace lentement un sillon profond ramenant le cautère jusqu'à l'extrémité antérieure du cornet. S'il est nécessaire, on trace un second sillon parallèle au premier. Il importe tout particulièrement de détruire le gonflement de la muqueuse jusqu'au delà des limites antérieure et supérieure du cornet inférieur, parce que sans cela il se produit facilement juste en ce point des récidives. » (Moldenhauer.)

On peut aussi employer le serre-nœud galvano-caustique, si la disposition est telle qu'on puisse engager facilement dans l'anse la portion hypertrophiée.

L'anse froide est à rejeter à cause de l'hémorragie considérable, à laquelle elle peut donner lieu.

Les queues de cornet devront souvent être cautérisées ou enlevées par la voie pharyngée.

S'il existe des accidents réflexes nombreux, on instituera un traitement général antinerveux.

II. — Rhinite atrophique fétide.

(*Ozène.*)

Le terme ozène a d'abord servi à désigner un symptôme commun à plusieurs affections des fosses nasales (1). Ce symptôme c'est la mau-

(1) Moldenhauer, Mal. du nez et des fosses nas., traduit par Potiquet. — G. Marchant, *Traité de chir.* de Duplay et Reclus, t. IV. — Lœwenberg, Nature et traitement de l'ozène (*Union méd.*, 1884). — Delmoi, De la rhinite atrophique et de l'ozène, thèse de Paris, 1889. — Schiffers, Démonstration du coccus de l'ozène (*Ann. de la Soc. médico-chir. de Liège*, 1885). — Moure, Ozène essentiel (*Gaz. des hôp.*, juillet 1888). — Jirmmiski, Curabilité de la rhin. atrophique (*IIIe Congrès des méd. russes*, Saint Pétersbourg, 1889). — Schuchart, Nature de l'ozène et transformation des épithéliums (*Sammlung klin. Vortrage*, n° 340). — Braun (de Trieste), Vibration de la muqueuse du nez (*Congrès de Berlin*, 1890). — Lowenstein, L'aristol dans l'ozène (*Intern. klin. u. ther. Gaz.*, août 1890). — Demme, Sur l'ozène (*Soc. de larng. de Berlin*, 1891). — Philipps, Traitement de l'ozène par l'icthyol (*Med. Record*, 16 mai 1891). — Killian, *Münch. med. Wochenschr.*, n° 39, 1891 (emploi de l'acide trichloracétique). — Luc, Ozène trachéal (*Arch. de laryng.*, 1889). — S. Marano, Sur la nature de l'ozène (*Arch. de laryng.*, 1890). — Lœwenberg, Le microbe de l'ozène (*Ann. de l'Institut Pasteur*, 1894). — P. Tissier, Rhinite atrophique in *Ann. des mal. de l'or. et du lar.*, etc., 1894). — Terson et Gabriélidès, État microbien de la conjonctivite des ozéneux (*Arch. d'opht.*, 1894. — Lermoyez, Thérapeutique des maladies des fosses nasales, 1896. — O. Pes et G. Gradenigo, Notes bactériologiques sur l'ozène (*Ann. des mal. de l'or. et du lar.*, 1894).

vaise odeur qu'exhalent par le nez certains individus. Aussi, dans cette conception, y avait-il des ozènes de causes diverses : un corps étranger, une sinusite, la syphilis, la tuberculose, les tumeurs des fosses nasales pouvaient se caractériser par de l'ozène.

Actuellement le mot ozène a une signification beaucoup plus restreinte, mais aussi beaucoup plus précise. L'ozène est devenu une entité anatomo-clinique, dont la cause, les lésions histologiques, les symptômes et l'évolution sont toujours les mêmes.

Cette affection est caractérisée, *cliniquement*, par la fétidité du nez, par sa ténacité, et sa longue durée. *Anatomiquement*, par l'atrophie des cornets, et par un symptôme négatif non moins important, l'absence d'ulcérations muqueuses, et de nécroses osseuses. *Bactériologiquement*, par la présence d'un microorganisme dont la connaissance est due surtout aux recherches de Lœwenberg.

L'affection qui présente ces caractères mérite seule le nom d'ozène ; on l'appelle encore rhinite atrophique fétide. Aussi est-ce un abus de langage d'appeler ozène la fétidité du nez dans les sinusites, la syphilis nasale, etc. Dans ces divers cas, il s'agit de faux ozènes, d'ozènes symptomatiques secondaires, qui présentent avec l'ozène vrai, primitif, idiopathique, quelques points de ressemblance, mais, qui s'en distinguent par des caractères cliniques, anatomiques et bactériologiques.

Étiologie et pathogénie. — L'étiologie et la pathogénie de l'ozène ont été singulièrement élucidées depuis les récentes découvertes bactériologiques.

Causes prédisposantes. — L'ozène apparaît de préférence chez les adolescents; plus rarement il débute dans l'enfance, ou à l'âge adulte.

Presque tous les auteurs sont d'accord pour reconnaître sa plus grande fréquence chez la femme que chez l'homme.

L'hérédité paraît exercer une certaine influence sur le développement de l'ozène, car on voit quelquefois dans une même famille plusieurs enfants atteints.

Autrefois Trousseau décrivait un ozène scrofuleux, un ozène syphilitique, un ozène herpétique. Quant à la syphilis, ses relations avec l'ozène doivent être comprises de la façon suivante. La syphilis ne peut pas créer l'ozène d'emblée, sans qu'il y ait préalablement des lésions nasales spécifiques. D'autre part, les lésions syphilitiques, secondaires, tertiaires et héréditaires des fosses nasales sont bien distinctes de l'ozène vrai, mais elles prédisposent les fosses nasales à contracter l'ozène vrai. L'ozène qui survient dans ces conditions n'est pas un ozène de nature syphilitique, mais un ozène « post-syphilitique ». (Ruault.)

Quelquefois l'ozène survient après une rougeole, une variole. Ici, encore il faut admettre qu'il ne s'agit pas d'un ozène de nature rubéo-

lique ou variolique, mais que les lésions nasales de la rougeole et de la variole, ont favorisé l'éclosion de l'ozène.

Causes déterminantes. — Avant les travaux de Lœwenberg et d'autres bactériologistes, la cause immédiate de l'ozène a été diversement comprise par les auteurs qui ont écrit sur la question. Vieussens, Rouge, Michel font dépendre l'ozène d'une maladie des cavité annexées aux fosses nasales: sinusites ethmoïdales, frontales, sphénoïdales, maxillaires.

Pour Berliner l'ozène se développe quand le cornet moyen, en s'appliquant contre la cloison, empêche les sécrétions des régions supérieures des fosses nasales de s'écouler librement.

La théorie de Zaufal est analogue; pour ce dernier, c'est la largeur exagérée des fosses nasales, disposition primitive préexistant à l'ozène, qui, en facilitant la sortie de la colonne d'air, empêche l'expulsion du mucus.

Analogue encore l'opinion de Guy Patin, Boyer, Percy, Laurent; l'aplatissement des os propres du nez (autrement dit le *nez camard*, assez fréquent chez les ozéneux), entretient la rétention du mucus nasal, et favorise sa décomposition putride.

A toutes ces hypothèses on peut faire une même objection : La cause qu'elles assignent à l'ozène n'est pas constante. De plus, les trois dernières sont passibles d'une autre critique, c'est que la mauvaise odeur n'est pas due à la décomposition sur place des sécrétions nasales, car à peine les malades se sont-ils débarrassés de leurs croûtes par un lavage, que la mauvaise odeur reparaît avant que de nouvelles croûtes aient eu le temps de se réformer.

L'insuffisance des théories précédentes a fait chercher par d'autres auteurs la cause de l'ozène dans des modifications histologiques des épithéliums glandulaires, ou de l'épithélium de revêtement de la muqueuse pituitaire.

Volkmann ayant observé que l'épithélium normal est transformé chez les ozéneux en épithélium pavimenteux, on en conclut que la fétidité de l'ozène était due à cette transformation, et on ne manqua pas de comparer l'ozène aux sueurs fétides des pieds et des aisselles, régions dans lesquelles l'épithélium se change précisément en pavimenteux.

Krause et Habermann trouvèrent dans l'épithélium glandulaire des granulations graisseuses en grand nombre; on en conclut que leur décomposition produisait la fétidité de l'ozène.

Ces théories *histochimiques* de l'ozène, qui ont remplacé les théories *anatomiques* précédemment citées, ont le défaut d'expliquer simplement un des symptômes de l'ozène, la fétidité; de plus elles prennent un effet, une conséquence de l'ozène pour sa cause; aussi ont-elles cédé le pas à la théorie microbienne.

Bactériologie de l'ozène. — De tous les microbes qu'on a trouvés

dans les sécrétions nasales des ozéneux, celui qu'a décrit Lœwenberg dès 1884 est le plus constant, et paraît jouer le principal sinon l'unique rôle pathogène.

Il présente les caractères morphologiques et biologiques suivants. C'est un coccus un peu allongé, ayant dans son plus grand diamètre de 1 μ à 1μ,5, souvent associé en diplocoque, quelquefois en chaînes. Il est *encapsulé*. Les couleurs d'aniline le colorent parfaitement, surtout la fuchsine et le violet de gentiane ; mais il ne *se colore pas par la méthode de Gram*.

Dans le *bouillon* peptonisé, il forme lentement au fond un petit dépôt, composé souvent de grumeaux et de filaments, au-dessus duquel le liquide paraît clair.

Sur plaques de gélatine il forme à la surface des colonies ovoïdes ou pyriformes d'un blanc plus ou moins laiteux ; et dans l'épaisseur de la gélatine de petites colonies rondes jaunâtres.

Sur gélose, ainsi que sur le sérum humain ou animal, le microbe forme une couche unie d'un blanc sale tirant sur le gris.

Lœwenberg, contrairement à ce qu'on a dit, n'a pu reproduire l'odeur caractéristique de l'ozène avec les cultures, même avec celles faites sur du mucus nasal stérilisé. Toutefois les cultures sur de la viande (Lœwenberg et Marano) exhalent une mauvaise odeur se rapprochant de celle de l'ozène. De ces faits négatifs on ne peut tirer aucune conclusion, car « si l'on passe en revue les maladies qui s'accompagnent de la production d'une odeur particulière et de de la présence d'un microbe spécial, on constate qu'aucune des cultures du microorganisme propre à chacune de ces affections ne donne l'odeur créée par celles-ci, si ce n'est celui de la bronchite putride. » (Lœwenberg.)

Les inoculations aux animaux n'ont pas davantage donné de résultats positifs.

Malgré ces lacunes dans la démonstration de son rôle pathogène, le microbe décrit par Lœwenberg est généralement considéré comme le microbe de l'ozène. Il a été trouvé d'une façon constante chez les ozéneux, non seulement par l'auteur précédent, mais par bien d'autres, notamment par Marano ; et il est bien admis qu'il s'agit d'un microbe spécial, qui ne doit pas être confondu avec le pneumo-bacille encapsulé de Friedlaender et autres bactéries analogues.

Autres microbes trouvés dans l'ozène. — Ils n'ont pas l'importance du précédent ; aussi nous contenterons-nous de les signaler simplement.

Hajek a décrit un bacille court (*Bacillus fœtidus ozenæ*) qu'il considère comme la cause de l'odeur *sui generis* de l'ozène, et G. Gradenigo incrimine un bacille petit, mince, se cultivant facilement sur les divers milieux, peu facilement colorable ne résistant ni au gram, ni au gram-weigert.

Pathogénie. — Malgré les découvertes bactériologiques que nous venons de résumer, la pathogénie de l'ozène n'est pas encore complètement élucidée. Néanmoins on peut, à notre sens, la comprendre de la façon suivante.

Dans l'ozène il y a deux éléments essentiels à considérer : un élément anatomique qui est l'atrophie de la muqueuse et de la résorption du tissu osseux, et un élément clinique qui est la fétidité. C'est la réunion de ces deux éléments qui caractérise l'ozène, et que la pathogénie doit expliquer.

Il faut admettre que l'ozène est une rhinite spéciale dans laquelle le processus inflammatoire dû à des microorganismes peut passer, mais ne passe pas forcément, par un premier stade hypertrophique.

Puis, tandis que les rhinites banales ou bien en restent là, ou bien aboutissent à la transformation myxomateuse, l'ozène, au contraire, aboutit à l'atrophie de la muqueuse, et cette sclérose atrophique du chorion muqueux et du tissu érectile amène, par un processus ischémique, la résorption du tissu osseux et l'atrophie des cornets caractéristiques de l'ozène.

La fétidité de l'haleine est le résultat d'une fermentation microbienne ; mais est-ce un même microbe qui produit l'inflammation et la fétidité ? Son action est-elle intraglandulaire, ou bien n'attaque-t-il les sécrétions nasales qu'à la surface de la muqueuse ? Il est probable que son action est intraglandulaire : il est probable également qu'il y a un seul et même microbe (celui de Lœwenberg).

Anatomie pathologique. — La caractéristique anatomique de l'ozène, c'est l'état atrophique de la muqueuse nasale, et, dans les cas plus avancés, du squelette osseux des cornets.

Ainsi que nous l'avons déjà dit, les ulcérations de la muqueuse et les nécroses osseuses manquent toujours dans l'ozène vrai non compliqué, et ce caratère négatif a une grande importance. Les autres lésions (par exemple des sinusites) qui peuvent accompagner l'ozène ne sont que des complications ; elles ne font pas partie intégrante de l'ozène, qui peut exister sans elles.

Les lésions *histologiques*, étudiées par Krause, Gottstein, Chatellier, Zuckerkandl, sont les suivantes : transformation de l'épithélium vibratile en épithélium plat pavimenteux à une seule couche ; — infiltration de la couche sous-épithéliale par des cellules rondes ; — raréfaction et même disparition par places des glandes, avec dégénérescence graisseuse de leur épithélium. Quant aux os des cornets, ils peuvent ne pas présenter d'altérations histologiques ; toutefois certains examens ont révélé de l'ostéite.

Symptômes. — A. Symptômes fonctionnels. — Les deux principaux sont la *fétidité de l'haleine* et les *modifications des sécrétions nasales*.

L'*haleine* a une odeur fétide, *sui generis*, douceâtre et nauséeuse,

se rapprochant de celle de la punaise écrasée (d'où le nom de *punaisie*) et de celle des sueurs fétides des pieds.

Ces caractères particuliers permettent à un rhinologiste un peu exercé de la distinguer de la mauvaise odeur qui accompagne les lésions ulcéreuses des fosses nasales et les suppurations fétides des sinus.

L'intensité de ce symptôme est en général d'autant plus marquée qu'il y a une plus grande quantité de croûtes accumulées dans les fosses nasales.

Toutefois la relation n'est pas absolue, et au moment où les malades, par un lavage soigneux, viennent de débarrasser complètement leur nez des croûtes qui y séjournaient, la mauvaise odeur, bien qu'atténuée, n'en persiste pas moins.

Chez un même individu, cette mauvaise odeur peut varier suivant certaines circonstances : ainsi elle est plus forte le matin que dans la journée, et chez les femmes elle s'accentue au moment de la période cataméniale.

Au début de leur affection, les malades sentent eux-mêmes la mauvaise odeur qu'ils répandent ; mais petit à petit l'*anosmie* survient, et ils ne perçoivent plus cette odeur. Mais ils ne s'aperçoivent que trop, par la répulsion qu'ils inspirent, que leur punaisie ne fait qu'augmenter. La perte de l'odorat nuit, dans une certaine mesure, à l'exercice de la gustation.

Les *sécrétions nasales*, dans l'ozène, sont un peu variables. Au début elles sont visqueuses, puis bientôt deviennent muco-purulentes ; mais elles ne sont pas abondantes, sauf chez certains individus à tempérament lymphatique. Jusqu'alors elles ne présentent de caractéristique que leur odeur qui, faible d'abord, va en augmentant peu à peu.

Enfin dans les cas plus avancés, les caractères des sécrétions sont absolument particuliers à l'ozène. De temps en temps, tous les deux ou trois jours, le malade expulse avec peine des croûtes sèches, jaunâtres ou verdâtres, qui reproduisent plus ou moins la forme des cavités où elles ne sont formées. Ces croûtes présentent une odeur infecte, qui adhère aux mouchoirs des malades, et Lœwenberg a cité l'observation d'une jeune fille du monde dont les blanchisseurs refusaient les mouchoirs, que la malheureuse se voyait obligée de brûler.

Ces croûtes, qui s'accumulent et se dessèchent dans le nez, produisent de l'obstruction nasale avec toutes ses conséquences : irritation du pharynx et du larynx, céphalalgie frontale, etc.

B. Signes physiques. — L'aspect *extérieur* du nez est variable chez les ozéneux ; il en est chez qui absolument rien ne révèle l'infirmité dont ils sont atteints : d'autres présentent la déformation dite *nez camard*, *nez en selle anglaise* ; d'autres enfin ont le nez petit, comme atrophié.

La *rhinoscopie antérieure*, sans toilette préalable du nez, montre les fosses nasales pleines de muco-pus, ou de croûtes sèches verdâtres et jaunâtres, qui empêchent de voir l'état des cornets ou de la muqueuse. Mais si l'on a soin de débarrasser les fosses nasales des sécrétions qui les obstruent, l'aspect devient caractéristique. Sauf dans certains cas récents, où les cornets ont conservé leur volume normal où il peut même exister un léger degré d'hypertrophie de la muqueuse ,l'aspect des fosses nasales est caractéristique.

L'observateur est immédiatement frappé par la diminution du volume des cornets, diminution qui fait paraître les fosses nasales plus larges qu'elles ne le sont normalement. C'est surtout le cornet inférieur qui paraît petit ; il est diminué à la fois dans ses dimensions horizontales et verticales. Le cornet moyen est moins atrophié que le cornet inférieur. Cette atrophie des cornets est en général d'autant plus prononcée que l'affection est plus ancienne ; très rarement elle paraît localisée à un seul côté.

La petitesse des cornets permet d'apercevoir la cloison des fosses nasales dans presque toute son étendue. Il est même des ozéneux chez lesquels on aperçoit la paroi antérieure du sinus caverneux et les bourrelets des trompes d'Eustache.

L'aspect de la muqueuse est le suivant. Elle apparaît rouge sombre, dépolie, parfois saignante dans les points où l'on vient d'enlever des croûtes adhérentes. Mais nulle part il n'existe d'ulcérations, de perte de substance.

L'*examen rhinoscopique postérieur* montre que les croûtes peuvent envahir le pharynx nasal. L'aspect de la muqueuse en ce point est le même que dans le nez. Sur la paroi postérieure du pharynx buccal il existe des croûtes analogues à celles du nez : ou bien la muqueuse a un aspect sec et une coloration rouge violacé.

L'ozène est une affection qui évolue sans fièvre, et, sauf complications, sans retentissement sur la santé générale. Toutefois les malades atteints d'ozène, voyant la répulsion, le dégoût qu'ils inspirent, sont enclins aux idées tristes. Pour peu qu'il y ait une prédisposition héréditaire, ils peuvent tomber dans l'hypocondrie ; quelques-uns même essayent de mettre fin à leurs jours. Il faut connaître ces faits, et le médecin doit s'efforcer de relever le moral des malades trop disposés à tomber dans le découragement à cause de l'insuccès ou de la lenteur d'action des différents traitements.[1]

Complications. — Les complications de l'ozène sont avant tout des complications de voisinage ; nous allons les passer rapidement en revue.

Du côté des *voies digestives* nous avons déjà signalé l'*agneusie*, due à la gêne que l'absence d'odorat apporte à l'exercice de la gustation ; il peut en résulter du dégoût pour les aliments, et même de l'anorexie complète. De plus, quand le pharynx est envahi par l'ozène, les croûtes

fétides peuvent être avalées par les malades, et il en résultera des troubles digestifs inquiétants, au point de vue de la santé générale.

Du côté des *voies respiratoires*, la propagation de l'ozène au larynx et à la trachée, a été bien étudiée par Luc : elle doit être distinguée de la laryngite sèche banale, qui peut exister dans l'ozène comme dans toutes les affections qui obstruent les fosses nasale, et qui est due à la supression de la respiration nasale. Dans l'ozène laryngo-trachéal, l'examen laryngoscopique montre l'existence de croûtes verdâtres dans le vestibule du pharynx, sur les cordes vocales, et dans la trachée. Les cordes vocales ont perdu leur aspect normal ; elles sont grisâtres, épaissies, et comme soudées l'une à l'autre au niveau de leur partie antérieure. On comprend facilement les troubles qui en résultent.

L'ozène peut se compliquer, du côté de l'*appareil auditif* de catarrhe tubaire, d'otite moyenne chronique catarrhale, d'otite moyenne aiguë suppurée.

Les *voies lacrymales* sont également menacées par l'ozène. Il paraît probable que le microbe de Lœwenberg peut remonter le canal et aller infecter l'œil ; en effet Cuénod, Terson, Gabriélidès ont retrouvé le microbe de l'ozène dans les dacryocystites phlegmoneuses, les ulcères cornéens et les conjonctivites que peuvent présenter les sujets atteints d'ozène. Dans onze cas d'ozène, Terson et Gabriélidès ont trouvé six fois le rhino-bacille dans les conjonctives. Aussi les oculistes sont-ils sobres d'interventions opératoires chez les ozéneux, à cause des complications suppuratives possibles ; en tout cas, il faudra toujours, avant d'opérer, faire une désinfection soigneuse du nez.

Les *sinusites* diverses, considérées autrefois par certains auteurs comme la cause de l'ozène, n'en sont qu'une complication, et même une complication assez rare ; je n'ai pas à y insister ici, leur histoire étant étudiée dans un autre chapitre.

Marche. — Durée. — Pronostic. — L'ozène est une affection essentiellement chronique, à début insidieux, à marche lentement progressive.

Abandonné à lui-même, il dure dix, vingt, trente ans et même davantage ; puis, à un moment donné, l'exagération même de l'atrophie amène la disparition des glandes, la cessation des sécrétions nasales, et comme corollaire la diminution ou l'abolition de la fétidité. Il existe donc une guérison spontanée, non pas des lésions de l'ozène, mais du symptôme le plus pénible de cette affection. Mais comme cette guérison se fait attendre très longtemps, le pronostic de l'ozène non traité est déplorable ; il est assombri encore par la possibilité des complications.

Diagnostic. — L'ozène est essentiellement caractérisé par la coexistence de deux symptômes capitaux : la fétidité et l'atrophie de la

muqueuse. Dans l'ozène confirmé, quand ces deux signes sont nettement constatables, le diagnostic ne saurait s'égarer.

Mais dans les cas d'ozène au début, quand l'atrophie n'existe pas encore, quand la fétidité est peu prononcée et que les sécrétions nasales ne sont pas encore les croûtes verdâtres ou brunâtres que nous avons décrites, le diagnostic est plus délicat, et c'est dans ces cas que l'examen bactériologique peut être de quelque utilité. On choisira de préférence, pour l'ensemencement des milieux de culture, ou pour la préparation d'une lamelle, les filaments qui unissent les cornets inférieur et moyen à la cloison, filaments qui, d'après les recherches de Lœwenberg, représentent souvent une culture pure du microbe qu'il a décrit.

D'autre part, dans les cas où l'ozène est plus prononcé d'un côté que de l'autre, où le malade expulse du muco-pus par une seule narine, il faut, avant de poser le diagnostic de rhinite atrophique fétide, songer à la possibilité d'un certain nombre d'affections qui donnent lieu à la fétidité nasale. Ce sont : la tuberculose nasale, les séquestres syphilitiques nécrosés, les corps étrangers et les rhinolithes, et surtout les sinusites. Nous renvoyons le lecteur aux chapitres consacrés à ces affections, et où il trouvera la description des signes qui permettent de les diagnostiquer et de les distinguer de l'ozène vrai.

Le rhinosclérome et la rhinite lépreuse, qui ne s'observent guère dans notre pays, ne sauraient être confondus avec l'ozène, car la première de ces affections est caractérisée par l'hypertrophie de la pituitaire, et dans la seconde l'atrophie ne s'accompagne pas de fétidité nasale.

Rhinite atrophique sans ozène. — La rhinite lépreuse n'est pas la seule variété de rhinite atrophique qui doive être distinguée de l'ozène. « Dans l'ozène, l'atrophie résulte d'une cirrhose épithéliale (épithéliums de revêtement et glandulaire); à côté de l'ozène, il existe une série de processus atrophiques relevant d'une lésion vasculaire. » (P. Tissier.) Ces rhinites atrophiques scléreuses, d'origine vasculaire, localisées ou généralisées, reconnaissent des causes diverses : la sénilité, l'artério-sclérose pour l'atrophie généralisée ; la compression et la cicatrisation d'une plaie quand il s'agit d'atrophie localisée.

Traitement. — L'ozène, avons-nous dit, peut guérir spontanément, mais cette guérison spontanée se fait attendre très longtemps, et en pratique il ne faut pas y compter. La thérapeutique est impuissante à réaliser la guérison complète de l'ozène, mais elle peut faire disparaître le symptôme le plus pénible de la maladie, c'est-à-dire la fétidité du nez.

Pour atteindre ce but, le malade doit se soumettre à un traitement méthodique, régulièrement continué pendant des années.

Ce traitement consiste dans des irrigations nasales, suivies d'insufflations de poudres ou de badigeonnages de la muqueuse. Le pre-

mier nettoyage du nez devra être fait par le médecin avec la pince et le stylet ; les nettoyages ultérieurs seront faits par le malade lui-même, qui fera passer dans ses narines, à l'aide du siphon de Weber ou d'une seringue anglaise, un à deux litres de liquide chaud. La meilleure solution à employer est l'eau boriquée, saturée, additionnée de 50 centigrammes de naphtol par litre, le lavage détache mécaniquement les croûtes, et de plus exerce une action antiseptique.

Après chaque lavage (qui sera répété, une, deux fois ou trois par jour), le malade insufflera dans son nez un peu d'acide borique, ou d'aristol, ou d'acéto-tartrate d'alumine ; ou bien il se fera un badigeonnage de la muqueuse nasale avec un pinceau imbibé de naphtol sulforiciné ou de glycérine iodée. Pour ramollir et détacher plus facilement les croûtes, Musehold (de Berlin), conseille des pulvérisations avec :

Borate de soude	25	grammes.
Glycérine neutre	50	—
Eau distillée	50	—

Dans ces derniers temps on a voulu faire plus qu'un traitement palliatif, et on a tenté la guérison radicale de l'ozène par l'*électrolyse cuprique*, et par le *massage vibratoire*. Il nous est impossible de nous prononcer actuellement sur le premier de ces moyens ; quant au second il paraît avoir donné des résultats encourageants, mais nous ne pouvons, faute de place, entrer dans les détails nécessaires pour le décrire.

Enfin il faudra traiter l'état général du sujet : donner de l'huile de foie de morue aux enfants scrofuleux ; du fer et des douches aux jeunes femmes anémiques.

Quel que soit le moyen employé, il faut prolonger le traitement et persuader le malade que l'amélioration, sinon la guérison, est à ce prix.

III

SYPHILIS, TUBERCULOSE, LÈPRE DU NEZ ET RHINOSCLÉROME

SYPHILIS DU NEZ.

I. **Syphilis primaire. — Chancre du nez** (1). — **Étiologie.** — Il existe actuellement dans la science une vingtaine de cas de chancres

(1) A. Fournier, Chancre céphalique. Paris, 1858. — Jullien (Louis). Traité des mal. vénér. Paris, 1886. — Duplay et Reclus, *Traité de chir.*, t. IV. — Marfan. *Ann. de dermat. et de syph.*, 1890. — Dupond, Manifestations primitives et secondaires de la syphilis. Paris, 1800. — Moldenhauer, Traité des mal. des fosses nas. — Castex, De l'ozène syphilitique (*France méd.*, 1892). — Dieulafoy, Leçons

du nez. Le premier cas observé remonte à 1844 : il est de Mac Carthy; le dernier est de Chapuis.

En 1893, nous avons observé à notre clinique un très beau cas de chancre du nez dont l'histoire a été publiée dans la *Gazette hebdomadaire* du 28 avril 1894, par le Dr Thibierge (de Saint-Louis). La statistique du professeur Fournier, en 1892, donne, sur un total de 794 chancres extragénitaux, 13 cas seulement de chancres du nez. C'est peu, si l'on songe que chacun de ces 794 chancres en représente 20 d'ordinaires ou de génitaux.

La muqueuse pituitaire semble, en effet, tant par ses fonctions que par sa situation, peu prédisposée à la contagion. Et pourtant ses excoriations de toute nature (traumatismes, acnés, vésicules d'eczéma) sont susceptibles de donner prise au virus de la syphilis : elles servent de porte d'entrée au moins en ce qui concerne le revêtement cutané externe de l'organe.

Quant aux chancres de la muqueuse proprement dite, cette porte d'entrée, d'après certains auteurs, ne serait pas nécessaire ; toute muqueuse, même saine, étant apte à l'inoculation syphilitique.

Cette inoculation peut se faire directement : contact direct de l'organe avec un point virulent quelconque, génital ou buccal accouchement, baiser). Le plus souvent pourtant cette inoculation est indirecte et se fait par l'intermédiaire des doigts, linges et divers objets, comme une tabatière, par exemple (cas de Hicguet).

Signalons enfin la possibilité d'une inoculation par suite d'exploration nasale avec des instruments malpropres ou le cathétérisme de la trompe d'Eustache à l'aide de sondes d'Itard infectées.

Symptomatologie. — Au point de vue symptomatique, le chancre du nez revêt deux formes bien tranchées, suivant qu'il siège dans l'intérieur des fosses nasales, ou bien qu'il est extérieur.

Ce dernier peut apparaître en n'importe quel point du tégument (pointe du nez, sillon naso-labial, aile du nez). On peut à la rigueur faire entrer dans la même description le chancre du vestibule qui, par suite du gonflement énorme que prend l'ulcération, ne tarde pas à devenir extérieur.

Le début n'est généralement pas observé par le médecin. Le malade raconte qu'il a d'abord remarqué un petit mal auquel il n'a seulement pas pris garde ; il a cru à un vulgaire bouton d'acné. Peu à peu ce bouton, loin de disparaître, n'a fait que croître et c'est seulement lorsqu'il a atteint un développement considérable que le malade, inquiet, se décide à consulter.

prof. à la Faculté de médecine de Paris, 1893. — Mauriac (Ch.), Syph. primit. et syph. second. Paris, 1890. — De la syph. pharyngo-nas. (*Union méd.*, 1893). — Paul Tessier, *Ann. des mal. de l'or.*, 1893. — Banézerye, thèse de Paris, 1894. — Chapuis, *Gaz. des hôp.*, juillet 1894. — Rochard et Gouguenheim, Séquestres des fosses nasales, opération d'Ollier (*Ann. des mal. de l'or. et du lar.*, octobre 1896). — Castex, Rhinotomie transversale inférieure (*Congrès de chir.*, 1896).

A la période d'état, c'est-à-dire vers le huitième ou le neuvième jour de son apparition, on note le plus souvent un gonflement énorme de la région environnante ; ce gonflement s'accompagne d'une rougeur intense, en sorte qu'à première vue on peut penser, comme le fait remarquer Thibierge, à un érysipèle au début. Dans presque tous les cas de chancres externes, les observateurs ont noté cette tuméfaction et cette rougeur considérables.

L'ulcération qui siège au sommet de cette tuméfaction a reçu le nom d'*ulcus elevatum* ; elle présente tous les caractères de l'ulcération chancreuse : contours irréguliers, bords à peine tranchés, fond recouvert de mucosités grisâtres, base fortement indurée.

Les ganglions sous-maxillaires sont toujours fortement engorgés ; parfois même on a noté l'engorgement des ganglions préauriculaires et parotidiens (Marfan, Thibierge). Les ganglions tributaires de la muqueuse pituitaire (au-devant de l'axis et de chaque côté de la corne de l'os hyoïde) peuvent être pris également. Chapuis de Lyon a noté l'engorgement des ganglions périhyoïdiens. Le même auteur insiste sur la douleur de ces adénopathies. Il l'attribue avec raison, croyons-nous, aux infections secondaires, dont le meilleur indice est assurément cette rougeur érysipélateuse qui accompagne si fréquemment le chancre syphilitique.

A côté de ces signes objectifs, il faut noter les signes particuliers qui tiennent au siège spécial de l'affection : déformation du nez, obstruction de la narine, gêne de la respiration quand cette obstruction est complète des deux côtés, nasonnement, difficulté pour se moucher, éternuements fréquents, larmoiement par obstruction du canal nasal, etc.

Peu douloureux par lui-même, le chancre du nez devient ainsi, par le siège spécial qu'il occupe, la cause d'une très grande gêne fonctionnelle pour le malade qui en est atteint.

De même que nous avons vu tous les points du tégument externe pouvoir devenir le point de départ du chancre syphilitique, de même pouvons-nous dire, tous les points de la muqueuse intranasale peuvent donner lieu à la même infection. Ces chancres intranasaux sont d'ailleurs beaucoup plus rares que les précédents. On en a observé sur la cloison (Marfan et Morel-Lavallée) et jusque dans le naso-pharynx (cathétérisme).

La symptomatologie du chancre intranasal est un peu différente de celle du chancre des narines. Tandis qu'en effet dans les chancres externes ce sont surtout les signes objectifs (déformation, tuméfaction) qui dominent la scène, ici, au contraire, ce sont les signes subjectifs ou fonctionnels qui passent au premier plan.

Dès le début le malade éprouve une gêne intranasale considérable et se plaint de douleurs sous-orbitaires très violentes. L'écoulement, l'enchifrènement, les éternuements et tous les troubles liés à l'oblité-

ration nasale, arrivent rapidement ici à leur maximum. Néanmoins tous ces troubles fonctionnels sont unilatéraux et siègent uniquement dans la narine malade.

Les signes physiques sont peu nets, difficiles à percevoir, ce qui explique que, malgré tout, cette variété de chancre nasal reste souvent méconnue.

L'inspection du nez montre parfois une légère teinte érysipélateuse siégeant exactement sur les téguments de la narine atteinte.

La rhinoscopie antérieure nous met en présence d'une tumeur plus ou moins profonde, ulcérée, saignant facilement, recouverte de mucosités blanchâtres. Cette tumeur, étalée en nappe, présente l'aspect d'un gros champignon largement pédiculé et implanté sur la cloison. Il n'existe pas dans la science de cas de chancre des cornets ou de la paroi externe des fosses nasales, bien que *a priori*, rien ne s'oppose à cette localisation de la maladie.

Au toucher les sensations sont variables : tantôt c'est une induration qui semble se confondre avec celle du cartilage; tantôt c'est un ensemble de points durs, à côté de parties absolument ramollies. La tumeur est entourée par une muqueuse rouge et enflammée; mais les bords de l'ulcération sont peu nets et la ligne de démarcation de la tumeur fort dificile à préciser.

L'engorgement des ganglions sous-maxillaires est encore la règle ici : il ne faut jamais manquer de les rechercher.

Si, au lieu de siéger dans les fosses nasales proprement dites, le chancre siège dans le naso-pharynx, la rhinoscopie postérieure seule permettra de le reconnaître. C'est autour de l'orifice des trompes qu'il faudra le rechercher, car c'est là qu'il siège le plus souvent. Ainsi s'expliquent les douleurs d'oreille accompagnées de surdité avec bourdonnements qui coïncident avec sa présence dans cette région.

L'évolution du chancre nasal ne présente rien de spécial. Après une durée qui varie avec le degré des infections secondaires et la nature bénigne ou maligne de la maladie, mais qui ne diffère pas de celle des chancres génitaux, il disparaît sans laisser de trace appréciable ainsi que nous avons pu l'observer chez le malade du Dr Thibierge.

Le chancre de la cloison peut-il amener une perte de substance et entraîner une perforation de la cloison? Julien en rapporte un exemple que quelques auteurs ont d'ailleurs contesté. Les abcès de la cloison, les ethmoïdites partielles ou totales, et enfin les abcès des voies lacrymales, sont en outre les complications possibles des chancres intranasaux.

Le degré de gravité de la syphilis nasale ne présente rien de particulier. Peut-être cependant, comme tous les chancres extragénitaux, le chancre nasal a-t-il une virulence spéciale. C'est ce que soutiennent certains auteurs. En tout cas, la mort immédiate ne peut s'expli-

quer que par l'apparition d'infections secondaires très étendues ou par l'existence d'un terrain mal préparé par l'âge ou les maladies antérieures à l'inoculation du virus syphilitique.

Diagnostic. — Lorsque le chancre nasal siège sur les téguments externes, les divers caractères que nous lui avons reconnus permettent de le dépister assez facilement et d'affirmer la syphilis avant l'apparition de la roséole. En effet le gonflement, l'induration, l'ulcération, l'adénopathie cervicale et préauriculaire, tels sont les principaux symptômes sur lesquels devra s'édifier le diagnostic du chancre.

Il est à peine besoin de dire que distinguer le chancre du nez du lupus sera chose facile : le gonflement, les ulcérations sont différentes dans le lupus et il n'y a pas de ganglions, ou s'il y en a, ils ne sont pas douloureux et sont irrégulièrement répartis autour du cou. D'ailleurs, en cas de doute, l'évolution tranchera la question d'une façon définitive.

Il faudra, en cas de chancre du nez, se mettre surtout en garde contre la syphilis tertiaire et l'apparition d'une gomme. Parfois, en effet, l'aspect est le même et dans ces cas ce seront les anamnésiques et surtout la marche de la maladie qui permettront de différencier nettement ces deux manifestations d'une même diathèse. Et pourtant l'ulcération dans la gomme sera plus tardive, plus profonde, les pertes de substance plus marquées et les ganglions respectés.

Les tumeurs malignes, épithélioma, sarcome, ne seront pas facilement confondues avec le chancre. Leur évolution beaucoup plus lente permettrait seule de les éliminer ; mais nous avons encore pour les différencier, l'aspect de l'ulcération, superficielle dans le chancre, profonde dans l'épithélium, l'apparition des bourgeons charnus, généralement absents dans la syphilis. Enfin l'adénopathie tardive est plus en rapport avec l'hypothèse d'épithélium que celle de syphilis.

Si la tumeur siège dans l'intérieur des fosses nasales ou dans le naso-pharynx, ce ne sera guère qu'à l'apparition des accidents secondaires, plaques muqueuses ou roséole, que l'on sera en droit d'affirmer l'existence d'un chancre nasal. Ici les caractères de l'ulcération chancreuse sont trop peu nets pour qu'il soit possible, à leur seule inspection, d'émettre le diagnostic de syphilis.

II. **Syphilis secondaire.** — Les manifestations nasales de la période secondaire de la syphilis sont de deux sortes :

1° L'*érythème pur et simple de la muqueuse*, rhinite érythémateuse ;
2° les *ulcérations*, rhinite ulcéreuse.

Dans l'esprit de beaucoup d'auteurs, syphilis secondaire du nez équivaut à plaques muqueuses ; de là des opinions que nous croyons inexactes au sujet de la fréquence de ces manifestations.

En réalité, nous pensons avec le professeur Fournier, Louis Jullien, Paul Tissier que ces manifestations sont beaucoup plus fréquentes

qu'on ne l'admet généralement. Il est juste d'ajouter qu'en raison de leur excessive bénignité ces accidents passent souvent inaperçus.

La *rhinite érythémateuse syphilitique* a été d'abord signalée par Schech et Moldenhauer. Elle a été reconnue et très bien décrite par Paul Tissier. Cette affection présente en effet un certain nombre de caractères spéciaux, qui permettent de ne pas la confondre soit avec la rhinite simple ou coryza vulgaire, soit avec une rhinite médicamenteuse (iodures).

Les signes fonctionnels sont les moins spéciaux, on les retrouve dans tout coryza, quelle qu'en soit la nature : écoulement muqueux des narines, larmoiement, enchifrènement et difficulté de la respiration nasale. Les éternuements seuls, si fréquents dans le coryza, manquent souvent dans la rhinite érythémateuse.

A l'examen rhinoscopique, ce n'est point le gonflement énorme du coryza vulgaire qu'on aperçoit. La rougeur de la muqueuse, au lieu d'être uniforme, est disposée par plaques siégeant les unes sur la cloison, les autres sur les cornets. Les mucosités qui recouvrent cette muqueuse sont blanches et légèrement adhérentes. L'hypertrophie du cornet inférieur, que l'on constate parfois, est souvent indépendante de l'affection : elle l'a précédée comme elle la suivra sans être influencée par elle.

En résumé, rougeur non uniforme de la muqueuse pituitaire, gonflement relativement très peu marqué, tels sont les deux principaux caractères de l'érythème naso-syphilitique. Si nous ajoutons que ces lésions sont presque toujours unilatérales, nous aurons encore dans cette unilatéralité un élément précieux de diagnostic.

La rhinite érythémateuse disparaît le plus souvent comme elle est venue, c'est-à-dire sans trouble appréciable. Dans certains cas, cependant, cet érythème à contours peu nets, que nous venons de signaler, donne lieu à une légère ulcération. Ainsi se trouve constituée la syphilis érosive.

Le diagnostic, théoriquement facile, est pratiquement et dans beaucoup de cas entouré de difficultés : il sera prudent de n'affirmer la syphilis que lorsque d'autres manifestations secondaires viendront éclairer les doutes sur la nature de l'érythème intranasal.

La *rhinite ulcéreuse*, bien étudiée par Paul Tissier, Mackensie et Moldenhauer, est décrite par beaucoup d'auteurs, et en particulier par Duplay, sous le nom de *plaques muqueuses* du nez. En réalité il ne s'agit point d'une plaque muqueuse analogue à celle qu'on trouve dans la bouche ou sur les organes génitaux; mais la dissemblance d'aspect est uniquement due à la dissemblance de l'épithélium qui sert de substratum. On sait, en effet, que dans la bouche existe un épithélium pavimenteux stratifié; dans le nez, au contraire, l'épithélium est cylindrique à cils vibratiles, il suit de là que les ulcérations de la syphilis secondaire revêtent dans ce dernier organe un caractère

tellement spécial que beaucoup d'auteurs refusent de leur donner le nom de plaques muqueuses.

De même que les zones érythémateuses dont elles sont pour ainsi dire le stade ultime, les ulcérations de la rhinite ulcéreuse siègent surtout sur la cloison : elles sont le plus souvent aussi unilatérales et présentent les caractères suivants. Au milieu d'une plaque érythémateuse d'un rouge vermillon, on aperçoit une petite érosion peu étendue, peu saillante, recouverte de croûtes jaunâtres, s'enlevant difficilement ; le fond de ces ulcérations, dégagé avec peine de la croûte qui le recouvre, saigne facilement et peut même devenir le point de départ d'épistaxis abondantes. L'aspect opalin de la plaque buccale ne se rencontre ici que très rarement, et encore est-il dû à des mucosités qu'il est facile d'enlever. Les bords de l'érosion sont nets et tranchent d'une manière très apparente sur le fond rouge qui constitue la plaque d'érythème. Rien de semblable encore dans la bouche, où la plaque muqueuse semble incrustée au milieu du tissu sain. Enfin les ulcérations de la rhinite ulcéreuse sont très peu nombreuses, contrairement encore à ce qui a lieu pour celles de la bouche.

L'évolution de la rhinite ulcéreuse est aussi insidieuse que celle de la rhinite érythémateuse. Les signes fonctionnels sont les mêmes que pour cette dernière. Parfois cependant, une épistaxis abondante et inquiétante révélera la présence d'une ou de plusieurs ulcérations. Dans d'autres cas, surtout s'il existe des éperons de la cloison, il se produit une synéchie ou adhérence de la cloison au cornet. La présence de pareille lésion dans une fosse nasale saine en apparence permet, dans une certaine mesure, de porter le diagnostic rétrospectif d'infection syphilitique.

A côté de cette forme de syphilis secondaire que nous venons de décrire, et qui comprend tous les cas de localisation du mal sur la muqueuse pituitaire proprement dite, il existe une variété spéciale d'ulcérations tenant à leur localisation. Lorsque la région vestibulaire est frappée par la syphilis secondaire, on assiste là à l'éclosion de syphilis un peu particulière. Quand elles siègent dans l'angle naso-labial, ces syphilides affectent la forme fissuraire, mais ces fissures sont généralement indolores. Lorsqu'elles se localisent plus loin, sur le pourtour du vestibule, ce sont de toutes petites ulcérations du volume d'une tête d'épingle, recouvertes chacune d'une croûte dure et jaunâtre ; ces croûtes forment, par leur agglomération à ce niveau, un bourrelet qui rétrécit l'entrée de la narine. Ces ulcérations laisseraient même, d'après Deville et Davaine, une petite tache indélébile.

Cette forme de la syphilis nasale est assez difficile à distinguer des ulcérations traumatiques ou scrofuleuses de la même région. C'est surtout par les antécédents, l'évolution, et l'examen complet du malade qu'on arrivera à formuler un diagnostic certain.

III. **Syphilis tertiaire.** — La véritable manifestation de la syphilis tertiaire dans le nez, celle qui par ses destructions muqueuses cartilagineuses et osseuses détermine des pertes de substance parfois considérable, c'est la *gomme syphilitique*.

Quelques auteurs ont signalé des ulcérations muqueuses tertiaires non gommeuses siégeant tantôt sur la cloison, tantôt sur la face externe de la cavité nasale, tantôt enfin sur la muqueuse du nasopharynx. Ces ulcérations, en général peu profondes, non douloureuses et peu étendues disparaissent assez rapidement sans laisser de traces, Elles sont d'ailleurs assez rares. Nous croyons inutile de nous y arrêter plus longtemps.

Tout autre est la *gomme syphilitique*, dont tous les auteurs ont reconnu la fréquence et la gravité ; et l'on a pu dire que c'est à elle que doit s'appliquer le mot de Fournier : « La vérole se plaît dans les fosses nasales ». D'après Welky, les accidents tertiaires du nez représenteraient environ 3 p. 100 des accidents totaux de la syphilis. Les syphilis graves des pays chauds, les syphilis non traitées sont surtout celles qui prédisposent à ces sortes d'accidents. C'est à une époque très variable du début de l'infection que l'on peut voir apparaître les tumeurs gommeuses du nez. On en a observé dix-huit mois et vingt ans après l'accident primitif. Entre ces deux termes ultimes, il y a une moyenne qui varie entre huit et douze ans.

En somme, les manifestations nasales de la syphilis suivent la règle générale de toutes les autres manifestations tertiaires.

La gomme nasale peut siéger soit à l'extérieur, soit à l'intérieur du nez et son point de départ peut être soit le tissu cellulaire, soit le tissu osseux, soit enfin le cartilage. La cloison, le voile du palais, les cornets, telles sont les régions le plus souvent envahies. Néanmoins on peut la rencontrer au niveau des os propres du nez, sur la branche montante du maxillaire, l'ethmoïde et même l'unguis.

Symptomatologie. — Elle varie avec le siège de l'affection externe ou interne, avec sa marche rapide ou lente, avec sa nature bénigne ou grave, et enfin suivant qu'elle est traitée dès le début ou au contraire livrée à elle-même.

D'une manière générale, on peut peut dire que le processus gommeux est ici ce qu'il est partout ailleurs. Après une période de début plus ou moins longue, plus ou moins insidieuse, la tumeur se constitue et arrive à la période d'état, puis survient une période de ramollissement avec perte de substance peu ou très considérable; enfin celle-ci est suivie d'une troisième période dite de réparation, totale ou partielle, mais partielle le plus souvent. Appliquée à la gomme nasale, voyons ce que donne cette évolution.

Cas à marche rapide. — Dans le premier cas la tumeur, quel que soit son siège, est très vite constituée ; les signes fonctionnels dus à l'oblitération du nez sont rapidement portés à leur maximum. L'aspect

extérieur varie avec le siège du mal. Si la tumeur siège sur la cloison, elle envahit les deux narines d'une façon à peu près symétrique : on aperçoit extérieurement une rougeur diffuse de tout l'organe avec gonflement énorme : les deux orifices antérieurs des narines sont complètement obstrués par un double bourrelet muqueux.

Si la tumeur siège sur la face externe, cornet ou méat inférieur, le gonflement et la rougeur se perçoivent seulement du côté malade : l'aile du nez est rouge et tuméfiée, la narine malade très difficile, sinon impossible à explorer.

Si la région ethmoïdale est envahie (cornets et méats moyens et supérieurs), on peut observer des phénomènes inflammatoires du côté de l'œil, des voies lacrymales et du cerveau.

Enfin la tumeur gommeuse peut siéger dans le naso-pharynx et ne révéler extérieurement sa présence que par des signes fonctionnels tenant à l'oblitération du nez et de la trompe d'Eustache (bourdonnements et surdité).

Cette forme de la maladie est, avons-nous dit, essentiellement rapide : la tumeur constituée en quelques jours arrive en quelques semaines à la période d'état ; puis survient la régression, également rapide avec ou sans fonte purulente. Dans ces cas, si l'affection a siégé seulement dans le tissu cellulaire sans atteindre les os ou les cartilages, la guérison est rapide. Parfois cependant il reste les pertes de substance énormes et l'on peut voir ainsi le nez, la bouche et les sinus transformés en une seule et unique cavité (cas de Besnier, musée de l'hôpital Saint-Louis).

Cas à évolution lente et chronique. — Dans ces cas, ce sont de petites esquilles osseuses qui entretiennent une suppuration chronique interminable. C'est la forme la plus commune.

Qu'elle débute par la muqueuse, le cartilage ou les os, la gomme intranasale s'installe d'une façon insidieuse. La céphalée légère, les douleurs névralgiques sont d'abord attribuées à une tout autre cause. Ce n'est que lorsque les signes fonctionnels (enchifrènement, écoulement nasal, perte de l'odorat) sont plus marqués, que l'attention est attirée sur cet organe.

L'examen rhinoscopique, rarement pratiqué à cette période, montrera siégeant sur la cloison ou sur tout autre point de la muqueuse, une ulcération anfractueuse à fond rouge, à bords taillés à pic. Parfois une mucosité grisâtre recouvrira par places cette ulcération et aussi le reste de la muqueuse.

Mais ces signes du début sont d'assez courte durée et dans les cas où la maladie aurait passé inaperçue, on voit bientôt apparaître un autre symptôme qui ne permet pas d'avoir le moindre doute sur l'origine du mal ; ce symptôme capital de la syphilis tertiaire du nez, c'est l'*ozène*.

Cet ozène est caractérisé par une odeur fétide, spéciale, non perçue

par le malade lui-même, mais sentie par son entourage au point de devenir parfois insupportable. Son intensité est telle qu'elle peut infecter toute une pièce (atelier, chambre, salle d'hôpital).

Cette odeur nauséeuse de la syphilis tertiaire est due à plusieurs facteurs. Et d'abord la présence du bacille de Lœwenberg et Marano, dont la culture pure reproduit l'odeur de l'ozène, se rencontre ici dans les croûtes et dans le pus qui encombrent les fosses nasales.

La mortification des tissus et plus particulièrement les nécroses osseuses viennent encore augmenter cette fétidité et lui donner ce caractère d'âcreté spécial qui ne se rencontre pas dans l'ozène vrai.

A cette période de la maladie, les autres signes fonctionnels sont extrêmement prononcés : douleurs névralgiques, écoulement fétide et purulent et parfois expulsion de séquestres osseux plus ou moins altérés, laissant après eux des pertes de substance énormes.

Ces pertes de substance, si elles portent sur le voile du palais ou la voûte palatine, occasionnent bientôt du nasonnement et de la gêne de la déglutition avec rejet des aliments par le nez. Plus haut l'altération des os propres du nez et de la branche montante du maxillaire peuvent amener des troubles dans le fonctionnement du canal nasal et des dacryocystites aiguës ou chroniques.

A l'inspection on pourra parfois percevoir sans l'aide d'aucun instrument, soit une destruction de la sous-cloison, soit un épaississement ou un aplatissement de la racine du nez. Le plus souvent, cependant, l'examen rhinoscopique sera nécessaire et alors celui-ci nous permettra de voir une fosse nasale remplie de croûtes noirâtres et épaisses. Une fois enlevées, ces croûtes mettront à nu des ulcérations plus ou moins anfractueuses. La cloison sera souvent perforée ou à moitié détruite. L'exploration au stylet de ces ulcérations permettra de sentir les os dénudés et en voie de nécrose. D'autres fois, les séquestres déplacés encombrent les fosses nasales au point qu'on est obligé de les broyer pour les extraire par petits morceaux. Généralement, outre ces symptômes spéciaux à la lésion même, on observe une bouffissure énorme de la muqueuse qui est rouge et enflammée.

Les cornets sont atrophiés. Enfin il est des cas où, siégeant dans le naso-pharynx, la maladie ne pourra être reconnue qu'à l'aide de la rhinoscopie postérieure. Dans ce cas, ce sont le voile du palais, les trompes et le pourtour de leurs orifices qui sont le siège des ulcérations gommeuses, mais alors les troubles fonctionnels se passent surtout du côté des oreilles.

La durée de l'affection est longue ; les séquestres mettent souvent plusieurs mois à s'éliminer et même après leur élimination les malades restent des ozéneux. Au cours de cette longue évolution, des complications de plusieurs sortes peuvent se produire. Et d'abord les ulcérations nasales ne sont pas à l'abri des infections secondaires dont la plus redoutable est l'érysipèle. La chute des séquestres peut entraîner

aussi des hémorragies graves et d'autres accidents dus à leur déglutition et à leur séjour plus ou moins prolongé dans l'estomac : on a même signalé, au cours de cette élimination, des phénomènes d'asphyxie par chute dans les voies respiratoires. Du côté des sinus, et des oreilles, il faut redouter également les suppurations interminables; du côté des yeux l'oblitération ou l'affection des voies lacrymales (Lagnau) ; enfin, du côté du cerveau, la présence de ces ostéites naso-crâniennes signalées par le professeur Fournier peut amener une complication cérébrale mortelle (méningite, abcès du cerveau).

Les cas bénins peuvent guérir sans laisser de trace appréciable de leur passage, c'est tout au plus si la rhinoscopie antérieure révèle une perforation peu étendue de la cloison, l'absence d'un cornet ou bien l'existence d'adhérences anormales entre la cloison et la paroi externe. Dans d'autres cas, il existe des déformations plus ou moins considérables des pertes de substance créant pour l'organe de l'olfaction une véritable difformité.

Quelques-unes de ces difformités ont permis au professeur Fournier de créer trois types que l'on pourrait appeler classiques, car ils correspondent à des lésions toujours identiques. C'est ainsi que la perte de la sous-cloison nasale détermine l'abaissement de la pointe du nez et l'apparition de cette déformation caractéristique qu'Alfred Fournier a désignée du nom de *nez de perroquet*.

La destruction des os propres du nez peut amener un aplatissement spécial de la base de l'organe, et, à l'inverse des cas précédents, un relèvement de la pointe : *c'est le nez camard*. Enfin, lorsque le cartilage de la cloison est détruit, il se produit une sorte d'enfoncement des deux segments, l'un dans l'autre ; le segment inférieur remonte et rentre dans le supérieur avec production au niveau de la racine du nez d'une sorte de bourrelet qui a valu à cette déformation le nom de *nez en lorgnette*. Comme déformation persistante, à la suite de la syphilis tertiaire du nez, il importe de signaler encore les perforations du voile du palais et de la voûte palatine qui entraînent une altération plus ou moins considérable de la voix ; enfin les pertes de substance au niveau des téguments extérieurs, qui défigurent plus ou moins complètement l'individu.

Diagnostic. — Le diagnostic de la syphilis tertiaire est à faire d'abord avec l'ozène vrai. Mais on sait que l'ozène vrai n'est que la principale manifestation de la rhinite atrophique. L'odeur est plus fade et plus nauséeuse que dans la syphilis ; de plus l'atrophie de la muqueuse, l'absence d'ulcération et surtout de lésion osseuse permettront d'éviter l'erreur très facilement.

Certaines sinusites avec suppuration chronique s'accompagnent parfois d'ozène, mais ici la lésion est unilatérale, l'écoulement du pus beaucoup plus abondant.

Certaines ulcérations tuberculeuses seront plus difficiles à distinguer de la syphilis. Le plus souvent, cependant, ces ulcérations coïncident avec des lésions lupiques du côté de la face. Quant à la lésion elle-même, « elle se présente, dit Diculafoy, sous la forme d'un champignon fongueux qui détermine la perforation de la cloison. Les bords de cet ulcère sont saillants, sanieux et obstruent les deux narines. » L'examen bactériologique peut révéler dans le pus la présence de bacilles.

John Mackensie a signalé, en 1889, une affection spéciale que l'on pourrait à la rigueur confondre avec des productions gommeuses des fosses nasales. Ce sont de petits polypes durs et jaunâtres apparaissant surtout au niveau du cornet inférieur chez de vieux alcooliques. Ces productions polypeuses peuvent s'ulcérer et donner ainsi l'apparence de gommes. Le microscope montrera que ces polypes sont formés seulement de tissu embryonnaire et qu'ils n'ont par là même aucune analogie avec la structure de la gomme.

Toute la classe des tumeurs malignes est à différencier d'avec les gommes ; mais ici c'est surtout par l'évolution de la tumeur, l'action de l'iodure et la recherche des antécédents qu'un diagnostic certain est possible.

IV. **Syphilis héréditaire**. — L'affection se révèle à deux époques et sous deux formes assez différentes :

a. Hérédo-syphilis précoce. — Chez le nouveau-né, c'est le coryza infantile avec écoulement sanieux, plus ou moins fétide. Si un traitement énergique n'intervient pas, les ravages peuvent être considérables. Dans un cas rapporté par Hawking, la destruction du vomer et d'une grande partie du nez fut réalisée en moins de quatre mois.

b. Hérédo-syphilis tardive. — On la constate surtout chez les filles, vers l'âge de la puberté. Nez ensellé, épais à sa racine, atrophie des cornets, quelquefois perforations du septum coïncidant avec des kératites interstitielles et des altérations tympaniques, suffisent à la révéler.

TRAITEMENT AUX DIVERSES PÉRIODES.

Les indications du traitement varient avec la nature des manifestations spécifiques.

Contre le chancre, on a employé l'iodoforme et l'iodol à parties égales, le calomel, les cautérisations avec divers caustiques (nitrate d'argent, chlorure de zinc, acide lactique).

Les lavages à l'aide d'un liquide antiseptique, les nettoyages fréquents de la plaie ayant pour but d'éviter les infections secondaires, devront toujours être conseillés.

Enfin au point de vue du traitement général ultérieur, le chancre nasal donne lieu aux mêmes indications que le chancre génital.

La syphilis secondaire du nez donnera lieu aux indications locales

suivantes : injections nasales biquotidiennes à l'aide d'un siphon de Weber avec une solution de sublimé à 1/2000 ou 1/4000, c'est-à-dire la liqueur de Van Swieten coupée de moitié ou de trois quarts d'eau.

S'il existe des ulcérations, celles-ci devront, comme celles de la bouche, être cautérisées à l'aide du nitrate d'argent.

Les accidents tertiaires sont, comme les précédents, susceptibles d'être traités par les agents spécifiques.

Mauriac recommande à cette période l'iodure de potassium à haute dose (6 à 10 grammes par jour). Mackenzie emploie alternativement l'iodure et le mercure. Darzens préconise la formule suivante :

Iodure de potassium	ãã 15 grammes.
— de soude	
— d'ammonium	
Biiodure d'hydrargyre	5 centigr.
Eau	300 grammes.

L'avantage de cette formule serait que la grande solubilité des deux derniers iodures empêcherait le premier de s'éliminer trop vite. On pourra, dans les cas rebelles, employer les injections de calomel, récemment préconisées par l'école de Saint-Louis. Dans l'hérédo-syphilis nasale le traitement interne doit être intensif, tout en restant proportionné à l'âge et à la tolérance du sujet.

Le traitement local comprend surtout deux grandes indications :

1° La désinfection des fosses nasales ;

2° L'extirpation des parties sphacélées et en particulier des séquestres.

Pour remplir la première de ces indications, on utilisera tous les antiseptiques (acide borique, résorcine, microcidine, permanganate, etc.). Chacun de ces antiseptiques devra être utilisé sous la forme de solutions servant à de grandes irrigations nasales trois ou quatre fois par jour à l'aide du siphon de Weber ou d'un irrigateur quelconque.

Comme moyen adjuvant, on prescrira des poudres absorbantes (sous-nitrate ou salicylate de bismuth, salol, acide borique en poudre), dont le malade prendra plusieurs prises dans la journée.

On atténuera la mauvaise odeur en faisant placer à l'entrée de chaque narine un léger tampon d'ouate hydrophile imbibée de vaseline au menthol dans la proportion de 1 p. 10.

Pour remplir la deuxième indication locale, à savoir l'extirpation des parties sphacélées, quelques auteurs ont conseillé le curettage des fosses nasales à l'aide de la curette de Wolkmann. Pour pratiquer ce curettage, on pourra, comme l'a fait Pozzi, diviser le nez sur la ligne médiane et pénétrer ensuite dans les deux narines, ou bien employer le procédé de rhinotomie transversale inférieure, que nous

avons récemment décrit (1). S'il était nécessaire de s'ouvrir une brèche très large, il faudrait recourir au procédé d'Ollier, car même le procédé de Rouge ne donne pas toujours une voie suffisante (Gouguenheim et Rochard). L'indication de l'intervention chirurgicale est assez difficile à déterminer. Nous ne pensons pas, avec certains rhinologistes, que cette intervention doive être hâtive. Nous croyons au contraire qu'on ne doit s'y décider qu'après avoir épuisé la série des autres moyens curatifs par l'iodure et le mercure, et surtout quand on aura constaté la présence de séquestres volumineux très longs à s'éliminer et susceptibles d'affaiblir le malade par une abondante suppuration.

Après la guérison totale des gommes du nez, il existe parfois de nouvelles indications à remplir : nous voulons parler des déformations considérables que laissent parfois après elles les tumeurs syphilitiques. Ces déformations deviennent, suivant leur siège, la source d'interventions autoplastiques variables, mais dont la technique et les indications sont données à l'article Rhinoplastie.

II. — TUBERCULOSE DU NEZ.

Elle se montre assez rarement comme manifestation primitive (Thornwald, Riedel ; le plus habituellement les sujets qui en sont porteurs présentent des signes de tuberculose pulmonaire. Elle est plus souvent unilatérale que bilatérale.

Ses formes sont assez *différentes* les unes des autres. Avec Cartaz, on peut distinguer une forme *végétante* et une forme *ulcéreuse* (2).

Symptomatologie. — Dans la *forme végétante* on aperçoit une sorte de polype assez volumineux. Schaeffer en mentionne un du volume d'une noix. La narine est obstruée, mais laisse suinter une sanie purulente. La petite tumeur s'implante le plus habituellement sur la cloison. Elle est irrégulière et sa surface rappelle celle d'un papillome.

Dans la *forme ulcéreuse*, on trouve habituellement aussi, sur la cloison, bien que ce n'en soit pas le siège exclusif, une ou plusieurs pertes de substance dont les bords sont taillés à pic. Le fond est irrégulier, grisâtre, couvert de muco-pus; la muqueuse environnante est rouge et tuméfiée. On peut y voir des granulations jaunâtres en semis comme autour des ulcères tuberculeux de la langue.

Cette localisation de la tuberculose évolue d'habitude assez lente-

(1) Castex, *Congrès de chirurgie*, 1896.

(2) Lelorr, Traité théorique et pratique de la lèpre. Paris, 1886. — Cartaz, De la tuberculose nasale. Paris, 1887. — Peter Mertens, Inaugural Dissertation. Wurtzbourg, 1889. — Hajek, Tuberculose de la muqueuse nasale (*Intern. klin. Rundschau*, 1889). — Boutard, thèse de Paris, 1889. — Olymptitis, Tuberculose de la muqueuse nasale, thèse de Paris, 1890. — Raulin, Le pus primitif de la muqueuse nasale, thèse de Paris, 1889, n° 301. — Halm, Tuberculose de la muqueuse nasale (*Deutsche med. Wochenschr.*, n° 23, 1890).

ment. La forme ulcéreuse offre une marche plus rapide que la végétante.

Diagnostic. — Il n'est difficile que lorsque l'affection est primitive. On la reconnaîtra à l'absence d'antécédents syphilitiques, à la présence de granulations blanchâtres autour de l'ulcération ou de la tumeur, à l'histoire pathologique du malade. En cas de doute on doit recourir à la bactérioscopie.

Pronostic. — Il est subordonné à la variété. Assez grave dans la forme ulcéreuse, qu'on arrête difficilement, il est, par contre, assez bénin dans les formes végétantes. Comme d'autres, j'ai pu guérir radicalement des malades présentant ces pseudo-polypes, notamment un jeune Dahoméen d'une douzaine d'années.

Traitement. — S'il ne s'agit que d'un ulcère, on peut toucher sa surface à l'acide lactique ou au chlorure de zinc. En cas d'échec on aura recours aux galvanocautérisations ou au curettage. Dans la forme fongueuse on fait tomber d'abord la petite tumeur, puis on curette sa base d'implantation. Les pansements seront faits à la gaze iodoformée. L'écueil de ces interventions est dans les sténoses consécutives des narines qu'il n'est pas toujours possible d'éviter.

Le traitement général doit marcher de pair avec les moyens locaux.

III. — LUPUS DES FOSSES NASALES.

Les principaux documents relatifs à cette question se trouvent bien résumés dans la thèse inaugurale de Raulin (1).

L'affection s'observe surtout chez les sujets jeunes de vingt à trente ans et plus souvent chez les femmes que chez les hommes. Elle complique le plus souvent les manifestations lupiques du dos du nez ou des joues. Les divers traumatismes, l'habitude de gratter l'intérieur du nez avec l'ongle de l'index, sont des circonstances très adjuvantes. Bresgen cite le cas d'une malade qui contracta l'affection par cette mauvaise habitude, tandis qu'elle soignait sa belle-sœur atteinte de tuberculose pulmonaire.

L'affection débute le plus souvent dans l'intérieur des narines ou à la partie inférieure de la cloison. On y constate de petites fongosités rougeâtres et dures, pouvant former des tumeurs polypiformes (Schmiegelow). Les lésions peuvent s'étendre aux cornets, mais, en général, elles restent limitées à la partie antérieure des fosses nasales. La cloison finit par présenter une perforation à bords épais, irréguliers, mais elle est en général moins grande que la perforation syphilitique. Détail à signaler : l'altération lupique respecte le tissu osseux.

(1) Raulin, thèse de Paris, 1889.

L'évolution en est essentiellement lente. Les traumatismes et les grossesses activent parfois la marche.

Les *complications* le plus souvent signalées sont les poussées érysipélateuses et les dégénérescences épithéliomateuses. Raulin.

Le *diagnostic* est habituellement aisé et ce n'est guère qu'avec la syphilis qu'il serait possible de faire une confusion. On l'évitera en considérant que la syphilis envahit une plus grande partie de la cloison nasale, d'où l'effondrement du nez, tandis que le lupus, suivant l'expression du professeur Fournier, est casanier, ne s'étendant que lentement aux parties voisines.

Le *traitement* s'effectue avec les moyens employés pour la tuberculose nasale curettage, pansements iodoformés et thérapeutique générale).

IV. — MORVE DU NEZ.

Cette affection, très fréquente chez le cheval, est transmise à l'homme accidentellement, surtout chez les palefreniers et les cochers. Schutz et Israël ont découvert dans les sécrétions nasales des chevaux morveux de petits bacilles analogues aux bâtonnets de la tuberculose. On distingue deux formes, *aiguë* et *chronique*; la première, la plus grave, avec fièvre et frissons. Dans les deux formes, des tubercules et des pustules se montrent, qui bientôt se transforment en ulcérations et peuvent délabrer toute la charpente nasale. Un écoulement se produit, d'abord muqueux, puis sanieux, sanguinolent et sentant mauvais.

Nous n'avons, comme traitement, que les injections antiseptiques. L'acide phénique et l'eau chlorée auraient, au dire de Gerlach, une action spécialement destructive sur les bacilles de la morve.

V. — LÈPRE DU NEZ.

Cette affection, endémique en Norvège et sur les côtes de la mer Noire, fait apparaître sur le nez des tubercules d'un rouge brun, assez analogues à l'acné rosacée. Les téguments du nez sont pris en même temps que l'intérieur des narines : il s'y forme des crevasses avec croûtes ou écoulements séro-sanguinolents. Peu à peu le nez arrive à s'affaisser comme dans la syphilis.

Le *diagnostic* d'avec l'eczéma, la tuberculose, la syphilis, se tire surtout de la constatation d'altérations similaires en d'autres régions du corps.

Comme *thérapeutique* on a recours localement aux galvanocautérisations, et comme moyen interne à l'huile de Chaulmoogra à la dose d'une centaine de gouttes chaque jour.

VI. — XANTHOSE DU NEZ.

Zuckerkandl décrit sous ce nom une atrophie de la muqueuse avec pigmentation brunâtre parfois compliquée de perforations du septum.

VII. — RHINOSCLÉROME.

Longtemps l'affection a été confondue avec des lésions syphilitiques ou lupiques. En 1870, elle fut décrite par Hebra et Kaposi. Le mot *rhinosclérome* est d'Hebra. Il indique le caractère principal de la maladie, la consistance ferme, ligneuse, des lésions σκλήρος, *dur* ; mais il ne dit rien de la marche qu'elle suit dans son envahissement. Bornhaupt a proposé l'expression *scleroma respiratorium*, qui n'est pas généralement employée.

Après les descriptions d'Hebra et de Kaposi sont venues diverses monographies ou études de Mikuliez, Frisch, Chiari, Celso Pellizzari, Cornil, Cornil et Alvarez de San Salvador, Mibelli, Ernest Besnier [1].

Et peu à peu, considérée d'abord comme une lésion syphilitique, l'affection arrive à ressortir à la pathologie générale.

1. Kaposi, Leç. sur les mal. de la peau ; trad. fr., t. II, p. 231. — Casabianca, Des aff. de la cloison des fosses nas., p. 49. Paris, 1876. — Ueber das Rhinoscleroma (*Langenbeck's Arch. für klin. Chir.*, Bd. XX, 1876). — Frisch (A.), *Wiener medicin. Wochenschr.*, 12 août 1882. — Ætiologie des Rhinoscleroms. *Wiener medicin. Wochenschr.*, 12 août 1882). — Chiari, Stenose des Kehlkopf und der Luftröhre bei Rhinoscleroma (*Medic. Jahrbucher der K. K. Gesellschaft der Ärtze*, 1882, Heft 2, Wien). — Pellizari (Celso), Le rhinosclérome. Florence, 1884. — Il Rinoscleroma (avec cinq planches lithog.). Florence, in-8°, 1883. — Cornil, *Société anatomique*, 1883, p. 319. — Guevara, Sur le lupus scrofuleux des fosses nasales. Thèse de San Salvador, 1883. — Cornil, *Société anatomique*, séance du 13 février 1885, et Cornil et Alvarez, *Bull. de l'Acad. de méd.*, 2 avril 1885 et *Arch. de physiol.*, 3e série, t. VI, 1885, p. 11. — Alvarez, Même recueil, 1886. — Chiari et Riehl, *Zeitschr. für Heilk.*, 1885. — Sidney Davies, Un cas de rhinosclérome (*The British med. Journ.*, 29 mai 1886). — Stoukovenkoff, Trois cas de rhinosclérome (*Rev. méd. de Moscou*, t. XXVIII, n° 20, 1887). — Dreschfeld, Bacilles du rhinosclérome *Manchester Path. Soc., Journ. of Laryng.* et by Mackenzie, n° 1, 1887, p. 31. — Doutrelepont, *Deutsche med. Wochenschr.*, 3 février 1887. — Kuhler (Posen), *Monatschr. für Ohrenheilk.*, n° 7, 1888. — Mibelli, Un cas de rhinosclérome (*Giorn. delle mal. venere*, an XXIII, n° 1, 1888). — Mikiforow, Du rhinosclérome (*Arch. für exper. Path. und Pharmak.*, 1888). — Mibelli, *Giorn. ital. del. mal. ven. e della pelle*, 1888. — Melle (Giovanni), I bacilli del rinoscleroma, 1888. — Wolkowitsch, Du rhinosclérome (*Langenbeck's Arch. für klin. Chir.*, Bd. XXX, H. 23 ; *Journ. of laryng.*, n° 7, 1889). — Rydigier, *Congrès des chir. allemands*, avril 1889, *Revue de Chir.*, octobre 1889. — Bojew (A.), Un cas de rhinosclérome (*Monatsschrift für Ohrenheilkunde*, 1889). — Laquer, *Centralblatt für klin. Medicin*, n° 28, 1889. — Wolkowitsch, *Arch. für klin. Chir. von Langenbeck*, Bd. XXXVIII, n° 2, 1889. — Finch Noyes, Rhinoscleroma (*The Brit. Journ. of Derm.*, avril, 1890, p. 106). — Lutz (A.), *Monatshefte für prakt. Dermatologie*, Bd. XI, 1890, p. 49. — Besnier (Ernest), *Bull. de la Soc. franç. de derm. et syphiligr.*, juillet 1891. — Jacquet, Recherches histol. et bactériol., 1891, p. 327. — Palsauf, *Wiener klinische Wochenschr.*, n°s 52 et 53, 1891-1892, p. 1 et 2.

Étiologie. — *A.* Causes générales. — 1° *Répartition géographique.* — La distribution inégale du rhinosclérome dans les diverses nations des deux continents constitue un de ses caractères.

Récemment encore, l'affection n'avait jamais été observée à l'hôpital Saint-Louis. Depuis, un moulage pris sur un malade de l'hôpital a été déposé dans le musée qui s'y trouve. Antérieurement un cas avait été observé à Paris en 1859 par Hebra, un deuxième en 1883 par M. Ernest Besnier. Quelques autres enfin, mais très rares, ont pu être étudiés chez nous par Verneuil (sur un jeune Américain, il est vrai), et par M. E. Besnier.

La plupart de ces malades n'étaient pas des Français, mais des étrangers venus à Paris.

La patrie du rhinosclérome, pourrait-on dire, est sur les deux rives du Danube, principalement dans les provinces orientales de l'Autriche-Hongrie. Il est endémique. On l'observe encore en Russie, en Égypte, quelquefois en Italie, plus rarement en Suisse, en Espagne, en Belgique, en Suède. Lennox Browne (1) mentionne seulement trois cas en Angleterre et tous les trois d'origine étrangère. L'affection existe dans l'Amérique du Sud, chez les nègres du Brésil, particulièrement. Un seul cas a été vu dans l'Amérique du Nord, par Bulkley.

2° *Age.* — On n'en signale pas avant l'âge de puberté, mais le maximum de fréquence s'établit de quinze à trente ans en moyenne.

3° *Sexe.* — D'après Wolkowitsch, sur 85 cas analysés, 48 fois la maladie aurait été observée chez l'homme et 37 fois chez la femme. La proportion est de 8 à 6.

4° *Constitution et condition sociale.* — J'ai été frappé, dans les cas que j'ai pu observer à Vienne, de voir qu'il s'agissait toujours de sujets d'apparence misérable. C'étaient bien les plus mal tenus de la clinique, les plus pauvres, et d'autre part les apparences de santé étaient excellentes, pas la moindre cachexie. Les diverses observations publiées concordent à cet égard.

Donc : sujets de la classe pauvre, mais sujets vigoureux.

B. Causes locales. — Très généralement on n'en trouve pas. S'il est fait parfois mention d'un traumatisme, c'est seulement à titre adjuvant. Il n'est intervenu qu'après l'apparition des néoplasmes et lui a communiqué, comme il arrive pour les tumeurs malignes, une poussée plus intense.

Il n'y a pas un seul cas de contagion bien établi.

Siège. — D'après les 85 cas colligés par Wolkowitsch, l'ordre de fréquence s'établit comme suit (je le présente par importance décroissante et dans la proportion pour 100) :

(1) Lennox Browne, Traité des maladies du larynx, du pharynx et des fosses nasales, traduit par Aigre (de Boulogne-sur-Mer), Paris, 1891, p. 536.

	P. 100.
Fosses nasales	95
Extérieur du nez	90
Pharynx	67
Lèvre supérieure	54
Larynx	22
Voûte palatine et voile du palais	20
Bord alvéolaire supérieur	19
Trachée	6
Sac lacrymal	6
Langue	6
Lèvre inférieure	2
Oreille	1

Ce tableau montre l'extrême fréquence relative du rhinosclérome du nez, du pharynx, du larynx. L'envahissement de la trachée, de la langue, des voies lacrymales, n'est, on le voit, que secondaire.

Potiquet, dans ses annotations du *Traité* de Moldenhauer *sur les maladies des fosses nasales*, dit avoir observé en 1884, chez Kaposi, un cas primitif du pavillon de l'oreille, pour lequel il propose justement le terme d'*otosclérome*.

De par la clinique, tout au moins, l'affection est donc bien du domaine de la spécialité *rhino-laryngologie*.

Symptomatologie. — Début. — La maladie se révèle assez souvent, avant toute trace extérieure, par du nasonnement dans la voix, avec catarrhe nasal. La sécrétion est plus ou moins fétide.

Bientôt, sur la cloison du nez le plus souvent, apparaissent des plaques circonscrites d'épaississement, dures, limitées d'abord au derme. On dirait qu'on touche du chondrome dur. Elles sont roses ou grisâtres, luisantes, quelquefois d'un rouge cuivré, dépourvues de poils, indolores, peu sensibles à la pression même forte. Elles rappellent des chéloïdes. L'affection se développe symétriquement des deux côtés du corps. Parties de la cloison du nez, et plus spécialement, d'après Chiari et Riehl, de la muqueuse des choanes, ces plaques gagnent en étendue surtout, se propagent aux muqueuses nasale, pharyngienne, laryngienne, d'une part; d'autre part à la peau de la lèvre supérieure, et s'y arrêtent quelque temps, d'où un type assez caractéristique. Puis l'envahissement se fait en profondeur du squelette cartilagineux et osseux. Les troubles fonctionnels entrent en scène. La maladie est à sa période d'état.

1° Signes physiques. — a. *Nez.* — Il est comme épaté, élargi, en forme de selle. Sa racine peut être gonflée au point que les deux globes oculaires semblent plus distants que de nature. Les narines s'obstruent et peuvent arriver à être punctiformes, comme dans un cas de Davies. Les ailes durcissent et se rétractent, leur bord inférieur s'excavant, ou au contraire, rigides, ne peuvent plus s'appliquer contre la cloison. Toutes les pièces cartilagineuses sont épaissies.

A l'intérieur du nez, dans les fosses nasales, la sténose s'affirme de plus en plus et se rétablit après la dilatation par les sondes. Rydigier dit avoir observé un jeune homme chez lequel la cloison et les cornets avaient été envahis par des végétations ayant pris origine sur la face supérieure du voile.

Parfois les nodosités se développent *seulement* sur la muqueuse nasale, sans déformation extérieure, et c'est cette occlusion qui, provoquant chez le malade des dyspnées nocturnes, le conduit à consulter le médecin.

b. *Lèvre supérieure.* — Elle est gonflée, raidie par les infiltrats caractéristiques. Longtemps la dégénérescence se cantonne au voisinage du nez.

Les fissures ne sont pas rares dans le sillon naso-labial.

Alvarez a observé un grand nombre de rhinosclérômes ; la figure 106, due à son obligeance, montre bien les lésions du nez et de la lèvre supérieure.

Fig. 106. — Cas de rhinosclérome communiqué par le Dr Alvarez.

c. *Arrière-bouche.* — Les plaques qui s'y montrent s'exulcèrent plus facilement par l'irritation que déterminent les aliments. La luette disparaît, caractère important par sa fréquence. Le voile du palais se rétractant, et s'indurant de plus en plus, finit par adhérer à la paroi postérieure du pharynx ; les fosses nasales sont occluses en arrière.

Les piliers antérieurs, durs et épaissis, reculent et se déforment. Au toucher pharyngien, l'index a la sensation d'un voile en métal ou en ivoire (Chiari). Si on parvient à faire la rhinoscopie postérieure, on voit souvent des nodosités très accentuées sur la face supérieure du voile.

La propagation aux trompes d'Eustache s'est accusée par des douleurs lancinantes et la dureté de l'ouïe.

Les dents tombent si l'affection envahit la gencive.

d. *Larynx.* — L'ensemble de la muqueuse est grisâtre, sans ulcération. Des bourrelets se dessinent sur les bandes ventriculaires et les cordes qui se touchent ou se soudent à leur partie antérieure : d'où la sténose. Tels étaient les cas que j'ai vus.

2° Signes fonctionnels. — La douleur s'accentue quand le pharynx est envahi. Elle tient surtout aux diverses irritations que détermine

la déglutition (odynophagie). Les boissons alcooliques ou acides causent alors une sensation de brûlure.

Le *suintement nasal* et les *épistaxis* trouvent leur explication dans ce fait, que les dépôts néoplasiques finissent par s'accumuler autour des vaisseaux superficiels, d'où une gêne de la circulation en retour. On trouve même des dépôts sanguins successifs dans les coupes histologiques de la muqueuse nasale.

La *voix* devient rauque ou étouffée; les malades exhalent parfois une odeur fétide par le nez et la bouche, quand il existe des ulcérations.

Les accès de suffocation sont exceptionnels.

Je n'ai jamais constaté l'engorgement des *ganglions lymphatiques*. Un seul fait de Sydney Davies, observé au Caire sur une Égyptienne de trente ans, se serait accompagné de ganglions rétro-cervicaux; encore cette femme était-elle suspecte de tuberculose ou de syphilis (quatre enfants morts sur six). *Ulcération* ? antérieure au poignet gauche. Davies lui-même eut cette impression, car il débuta par un traitement antisyphilitique interne de trois semaines, sans résultat d'ailleurs. Si on en conclut que la syphilis était hors de cause, reste du moins la tuberculose possible.

Marche. — Durée. — Terminaisons. — La *marche* est très lente. C'est une affection chronique, mais progressive. Les nodosités en plateau, circonscrites au début, finissent par diffuser et se fusionner. Dans la période tardive, une fois les couches épidermiques superficielles envahies, la consistance éburnée devient molle, pâteuse. En même temps un liquide visqueux sourd de la masse et se dépose sur la tumeur en croûtes jaunâtres. Pour le rhinosclérome, comme pour l'épithélioma, on remarque que la marche est bien plus rapide sur les muqueuses que sur la peau. Kaposi a trouvé l'antre d'Highmore envahi.

Durée. — On en voit qui durent depuis vingt ans et plus. Kœhler rapporte l'observation d'une femme de cinquante-trois ans, chez laquelle les infiltrats très irréguliers du nez croissaient depuis vingt-sept ans, sans douleurs. L'intervention opératoire était inutile.

Terminaison. — Sinon la mort, du moins la trachéotomie est au bout, avec la canule à perpétuité. L'envahissement va rarement à la trachée, avec cette réserve pourtant que sa constatation au-dessous de la glotte est malaisée, en dehors des autopsies.

On n'a produit aucun cas de généralisation.

Lutz a constaté la rétrocession complète sans récidive, d'un cas de rhinosclérome chez un Italien, à la suite de *fièvres prolongées* ?. Il put même le voir à nouveau longtemps après; mais il avoue n'avoir pas observé lui-même le rhinosclérome disparu. L'affection n'était établie que par des commémoratifs et par un rapport du médecin qui avait soigné le malade avant sa guérison. Il est impossible de

tabler sur une telle observation. D'après O. Chiari et G. Riel, en certains points des muqueuses quelques nodosités arrivent à s'aplatir et à se transformer en cicatrices brillantes. Alors l'épithélium épaissi constitue une couche très blanche. C'est par ce *processus* que disparaîtrait la luette remplacée par une ligne cicatricielle médiane.

Complications. — A ce titre je signalerai un cas de pneumonie interstitielle lente, observée par Mibelli dans un cas de rhinosclérome. La coïncidence est digne de remarque, étant donnée la similitude des deux microbes et du rhinosclérome.

Anatomie pathologique. — On est surpris de constater que, malgré la dureté ligneuse de la masse, le couteau y pénètre facilement, surtout dans les cas anciens, lorsque déjà la couche cornée de l'épiderme a été envahie.

Et cependant l'évolution naturelle des infiltrats amène un travail de sclérose qui donne à la néoformation l'apparence cicatricielle et nous explique la dureté caractéristique de ce tissu particulier. Les tranches faites au couteau montrent principalement le tissu sous-muqueux des fosses nasales transformé en un feutrage conjonctif.

Histologie. — On constate : 1° Que les revêtements épithéliaux cutanés et muqueux sont presque normaux, mais abondamment pourvus de cellules. L'épiderme offre l'éléidine dans ses conditions naturelles (Cornil). Sur la muqueuse nasale, les cellules épithéliales sont très tassées, au point d'entremêler leurs cils vibratiles. Le plus souvent, l'épiderme est seulement refoulé, car on ne trouve pas d'éléments embryonnaires dans le corps muqueux de Malpighi. 2° Dans le derme, point de départ de l'affection, sont les altérations les plus caractéristiques. Les papilles sont hypertrophiées, très vasculaires, remplies de cellules migratrices. Toutes les glande sudoripares, sébacées, mucipares, sont étouffées dans la sclérose ambiante et finissent par disparaître après avoir eu longtemps leur produit de sécrétion emprisonnés dans leur cavité. Quelques glandes pilo-sébacées altérées et déformées ont pu faire croire à des lobes épidermiques et faire penser à de l'épithélioma, mais le poil inclus rétablissait le diagnostic. 3° Quant aux vaisseaux artérioles, veinules lymphatiques, ils ont leur parois infiltrées et entourées d'une masse de petites cellules rondes qui, sur les coupes transversales, leur font une couronne. Cette altération primordiale — plus importante sur les veinules et dans les couches profondes du derme — commence, d'après Pellizzari, dans la tunique adventice, puis envahit la tunique moyenne qui, tuméfiée, refoule vers la lumière du vaisseau la tunique interne. Celle-ci résiste davantage, et ce serait seulement dans les points où les vaisseaux plus gros auraient pu conserver une partie de leur lumière, que la transformation conjonctive s'installerait. Le volume de ces cellules du tissu embryonnaire varie de celui d'une hématie à celle d'un globule blanc. 4° Les vaisseaux nerveux, longtemps intacts

(d'où l'absence de douleurs), finissent par présenter la même altération. 5° De même pour les muscles, les cartilages, voire même les os. 6° Enfin, entre ces divers organes, vaisseaux, nerfs, etc., on voit parmi les faisceaux conjonctifs épaissis et les petites cellules rondes, de « *grandes cellules sphéroïdales* de 20 μ environ, à un ou plusieurs noyaux ». (Cornil.)

C'est là l'élément caractéristique du rhinosclérome et c'est dans son protoplasme qu'on trouve principalement la bactérie spéciale ou bacille de Frisch.

Tel que, le tissu rhinoscléromateux est rangé par les auteurs allemands à côté de la lèpre, du lupus.

Bactériologie. — C'est dans les grandes cellules surtout, mais aussi autour d'elles, et dans les vaisseaux lymphatiques superficiels du derme, qu'on trouve la bactérie du rhinosclérome, que Frisch a pu obtenir le premier à l'état de culture pure et qu'on désigne sous le nom de *bacille de Frisch*.

D'après Cornil et Babès, pour les bien voir il faut colorer les coupes de violet de méthyle B, puis décolorer après un séjour dans l'eau iodée. Ce sont des bâtonnets courts ayant en moyenne 2 μ de longueur sur un demi μ de largeur, terminés par une extrémité arrondie; ils sont quelquefois étranglés en leur milieu.

On en trouve une vingtaine à peu près dans cellule. Dans les vaisseaux lymphatiques ils s'accolent contre la tunique interne desquamée.

Cornil et Alvarez ont pu découvrir, grâce à un fort grossissement, « une capsule anhiste ovoïde au centre de laquelle est le bâtonnet ».

La *capsule* de la bactérie se voit bien aussi traitées à l'acide osmique.

Finch Noyes, après Mibelli, distingue deux espèces de cellules : 1° les cellules œdématiées ou vacuolisées, *watery-cells*; 2° les cellules colloïdes, *colloïd-cells*. Celles-ci ne seraient que la transformation des premières. Dans les *watery-cells*, les bacilles sont incontestés, mais on les trouve aussi dans les *colloïd-cells*. Finch Noyes les a vus au moyen de l'immersion dans l'huile d'aniline et il conclut, avec Mibelli, que cette transformation colloïde ou hyaline est due au remplacement du protoplasma cellulaire par la *glaire* des bacilles. C'est, dit Cornil, un effet de la nutrition des bacilles. En effet, la substance colloïde se trouve parfois accumulée au centre de la cellule et les bâtonnets encapsulés sont tout autour de ce dépôt central. Pawlowsky arrive aux mêmes conclusions

Culture et inoculations. — Sur la gélatine, la bactérie se cultive *en clou* si on a procédé par ponction profonde, et *en traînée* si on a fait une série de piqûres superficielles.

Parloff et Stepanow ont obtenu l'inoculation aux animaux du bacille de Frisch; ils ont ensemencé la chambre antérieure de l'œil

du cobaye tantôt avec des fragments du néoplasme, tantôt avec des cultures pures. Deux mois après, les animaux étant sacrifiés, les expérimentateurs purent constater derrière la cornée une petite masse jaunâtre rappelant une cataracte. Ensemençant à nouveau des fragments de cette masse, ils obtinrent des cultures pures du microbe de Frisch.

Ce n'est pas seulement au nez, au pharynx et au larynx que le rhinosclérome peut se développer, car, après une auto-inoculation, Parloff l'a observé sur un bras sous forme d'une plaque dure, circonscrite et d'un rouge luisant. Un ensemencement avec des fragments de cette petite tumeur a reproduit la bactérie de Frisch.

Analogie du bacille de Frisch avec celui de Friedlaender. — C'est encore une particularité curieuse que l'analogie de ces deux bactéries du rhinosclérome et de la pneumonie fibrineuse.

Pellizzari les a étudiées comparativement. D'après lui, le bacille de Friedlaender se présente plus souvent que l'autre en séries et en filaments. Sa culture serait plus luxuriante. Pour Netter les deux bacilles seraient identiques. Sans doute, la présence d'une bactérie spéciale est importante pour l'étiologie du rhinosclérome ; mais on se prend à douter quand on la retrouve dans la pneumonie fibrineuse, maladie si peu semblable à la première.

Le bacille de Frisch se trouve parfois dans le mucus nasal, dans la salive. De même s'y trouve le bacille de Friedlaender. Pellizzari l'a trouvé également dans l'ozène et la blennorrhée de Stoerk, mais en petit nombre.

En somme, l'analogie des deux bacilles est certaine, mais non leur identité.

Autres bactéries. — On trouve encore des microbes d'autre sorte dans le tissu du rhinosclérome. Jacquet a découvert, à côté de la bactérie de Frisch, des streptocoques pyogènes.

Comme déjà la salive et le mucus nasal contiennent des bacilles de Frisch ou ses analogues, Jacquet se demande si cette invasion microbienne ne serait pas un fait secondaire.

Cornil et Babès font les mêmes réserves quand ils doutent que le microbe de Frisch soit la cause de la tumeur et quand ils inclinent à le considérer comme une bactérie banale qui, dans certaines conditions de climat et de lieu, produirait cette néoplasie spéciale.

Concluons donc qu'en l'état actuel de nos connaissances, la spécificité du microbe de Frisch n'est acquise ni en lui-même ni dans ses effets.

Diagnostic. — Il se base sur le siège de l'affection, sur la coloration d'un gris rose luisant, sur l'absence de douleurs, la lenteur de la marche, la résistance au traitement et les examens microscopiques et bactériologiques.

On distingue aisément le rhinosclérome d'un épithélioma ou d'un sarcome.

La différenciation avec des ulcérations syphilitiques est moins facile. Celles-ci cependant ne sont pas superficielles comme celles du rhinosclérome. Elles s'accompagnent d'engorgements ganglionnaires et guérissent vite, grâce au traitement. En cas de doute, il sera sage de ne pas s'attarder dans le traitement antisyphilitique, car il aggrave le mal s'il y a erreur de diagnostic. Un rhinosclérome pris pour de la syphilis a été très endommagé par le traitement spécifique; des ulcérations et l'odynophagie en furent la conséquence. Bojew.

La ressemblance avec le *lupus* est encore moins marquée. Les nodosités de celui-ci sont plus petites, plus rouges, moins dures.

Enfin les infiltrats scléromateux du larynx se distinguent par leur teinte grise et leur résistance à l'ulcération.

Pronostic. — Il est grave, puisque d'une part les cas de guérison sont des plus rares et discutables, et que, de l'autre, la grande majorité des malades restent en proie aux divers dangers de la sténose nasale ou laryngienne. La récidive se montre très souvent après les diverses interventions thérapeutiques.

Traitement. — I. Traitement curatif. — a. *Médical.* — Pellizzari, Cornil et Alvarez reconnaissent avoir obtenu une diminution des lésions par l'usage prolongé de l'iodure de potassium à hautes doses; mais que de fois il a été inutile, sinon nuisible!

Divers caustiques ont été tour à tour prônés : acide lactique, acide pyrogallique, nitrate d'argent, potasse caustique, chlorure de zinc. Dans un cas trop étendu pour songer à l'extirpation, M. E. Besnier a obtenu un résultat très encourageant en bourrant le néoplasme de flèches au chlorure de zinc et en plaçant deux grosses sondes dans chaque narine. Le mal a paru s'arrêter dans sa marche.

C'est encore avec quelque succès qu'on a eu recours au *traitement antiparasitaire.* Il a été inauguré en 1882 par Lang. Tous les deux jours il pratiquait dans le rhinosclérome des injections interstitielles d'acide salicylique à 1/2 p. 100, ultérieurement de salicylate de soude à 2 p. 100. En même temps il recourait aux douches nasales avec la solution de salicylate de soude, aux onctions avec la pommade salicylée, aux gargarismes salicylés, à l'administration quotidienne de 2 grammes d'acide salicylique. Puis il a utilisé les injections parenchymateuses d'acide phénique à 1 p. 100. Dans un cas, l'amélioration a été notable.

Quelques bons effets aussi pour les injections interstitielles de liqueur de Fowler, d'iodoforme, d'acide perosmique, de sublimé à 1 p. 100. Ce mode de traitement est à étudier de plus près.

b. *Chirurgical.* — Kœhler aurait, par la *galvanocaustie*, guéri sans récidive une malade de trente ans, atteinte depuis deux ans seulement.

Le *raclage* ou le *curettage* suivis de cautérisations diverses, surtout à l'acide lactique.

L'*extirpation complète avec ou sans autoplastie*, avec ou sans cautérisation des surfaces cruentées.

Le plus souvent la récidive est au bout de ces guérisons temporaires. Si les moyens curatifs ont échoué, restent les moyens palliatifs, dont les bénéfices sont moins hypothétiques.

II. Traitement palliatif. — Dilatation du nez et du larynx pour conserver le fonctionnement de ces deux organes.

On dilate les fosses nasales avec la laminaria (Kaposi). On va même jusqu'à curetter l'intérieur des fosses nasales, jusqu'à le cautériser au thermocautère, pour y placer des tubes métalliques ou en caoutchouc.

Le cathétérisme laryngien assure suffisamment la béance de la glotte. On le pratique avec le jeu des tubes de Schrœtter. Le malade, comme ceux que j'ai vus à Vienne, arrive à se sonder lui-même et, sous ces pressions renouvelées, les bourrelets durs finissent par s'effacer un peu.

La trachéotomie doit être mentionnée dans les ressources palliatives.

Je résumerai comme suit la conduite à tenir :

Si le rhinosclérome est encore opérable, l'extirper et faire de l'autoplastie, non sans avoir essayé des injections interstitielles.

Si le rhinosclérome n'est plus opérable, dilater mécaniquement le nez et le larynx.

IV

TUMEURS DES FOSSES NASALES

On doit séparer les tumeurs *bénignes* et les tumeurs *malignes*.

Parmi les premières figurent les *polypes muqueux*, *ostéomes*, *chondromes* et *angiomes*. Servant d'intermédiaires, au point de vue de la gravité, figurent les *fibromes naso-pharyngiens*.

Enfin viennent les diverses variétés de *tumeur maligne* (sarcome, épithéliome, carcinome).

Nous étudierons particulièrement :

1° Les polypes muqueux ;

2° Les fibromes naso-pharyngiens ;

3° Les tumeurs malignes.

POLYPES MUQUEUX

(Myxomes).

Les polypes muqueux des fosses nasales sont des tumeurs bénignes, plus ou moins pédiculées, généralement mobiles, translucides et opalines, de consistance molle et constituées histologiquement par du tissu myxomateux (1).

Étiologie. — Ces polypes sont les tumeurs qu'on rencontre le plus souvent dans les fosses nasales. Zuckerkandl en a trouvé dans le huitième des autopsies qu'il a pratiquées.

Ils s'observent principalement chez les adultes.

L'importante statistique de Hopmann, appuyée par celle de Natier et de Ripault, établit que sur 100 malades, 3 ou 4 seulement n'ont pas encore atteint l'âge de quinze ans. Krakauer a présenté en 1885, à la Société de médecine interne de Berlin, un enfant de quatre mois et demi auquel il avait enlevé onze polypes. Chez un nouveau-né, Le Roy en a vu saillir un hors de la fosse nasale. D'après Morell-Mackenzie, la majeure partie s'observe entre vingt et trente ans. Ils sont bien plus fréquents chez l'homme que chez la femme.

Leur cause déterminante est encore très discutée. Gerdy invoquait les traumatismes qui atteignent la muqueuse pituitaire, mais leur rôle n'est aucunement démontré.

On tend à admettre aujourd'hui que toute irritation réitérée, entretenant une inflammation ou coryza chronique, amène à la longue la formation de polypes muqueux. W. de Roaldès a remarqué qu'ils sont très rares chez les nègres, sans doute parce qu'ils ont des narines spacieuses et mieux drainées. C'est principalement à la suite des rhinites hypertrophiques qu'on les voit apparaître. Cette corrélation s'explique bien par ce fait que Chatellier et Barbier ont trouvé dans les coupes histologiques des rhinites hypertrophiques les caractères du tissu myxomateux (myxoangiome). Ce seraient les deux formes, *diffuse* et *circonscrite*, d'une même dégénérescence. Le rôle des diathèses dans leur apparition n'est pas positivement établi.

Le myxome de l'arrière-nez est notablement plus rare. On l'observe à tout âge ; chez le vieillard (Panas), comme chez l'enfant (Mac Coy).

(1) Zuckerkandl, Anat. norm. et path. des fosses nasales, Paris, 1895. — Joal, *Arch. de méd.*, Paris, 1882, p. 440. — Jalaguier et Ruault, *Arch. de rhin.* 1887. — Chatellier, *Soc. de biol.*, 21 janv. 1888. — Bottey, *Congrès d'ot. et de laryng.*, Paris, 1889. — Luc, *France méd.*, 14 nov. 1890. — Milligan, *Brit. med. Journ.*, nov. 1890. — Watson, *Brit. med. Journ.*, 28 nov. 1894. — Rauin, *Revue de laryng.*, sept. 1891. — Hopmann, *Berlin. klin. Wochenschr.*, août 1892. — M. Natier, *Ann. de la policlin.*, n° 7, 8, 9, 1892. — Gérard Marchant, *Traité de chir.*, 1891, t. IV. — Moure, Manuel des maladies des fosses nasales, 1893. — Panni, *Arch. de laryng.*, août 1893, p. 200. — Johnston, *New York med. Journ.*, août 1893. — Ripault, *Gaz. des hôp.*, 3 nov. 1894. — Association médicale britannique (*British med. Journ.*, 1895, p. 472).

Pathogénie. — Je me contente d'indiquer les principales théories. Zuckerkandl voit dans ces néoplasmes l'effet d'une irritation hyperplasique de la muqueuse. Pour Billroth, ce seraient de simples adénomes dérivant des glandes.

Hopmann les considère comme des fibromes infiltrés secondairement (fibromes œdémateux). Enfin Hartmann, Grünwald, Schæffer, Killian, sans être exclusifs dans leur opinion, pensent qu'ils sont souvent sous la dépendance de sinusites maxillaires, frontales ou autres, dont les sécrétions septiques irritent la muqueuse nasale. Cette irritation amène suivant les cas de simples fongosités ou des polypes caractérisés. Comme les principaux sinus (maxillaire et frontal) déversent leur contenu dans le méat moyen, au niveau de l'infundibulum, on ne sera pas surpris que tel soit aussi le siège de prédilection des myxomes.

Anatomie pathologique. — 1° Polypes nasaux. — *Nombre.* — Généralement ils sont multiples, parfois même en nombre considérable. Noquet et Browne ont pu en extraire jusqu'à quatre-vingts chez le même individu. Au fur et à mesure qu'on les enlève, ceux qui étaint refoulés par les premiers dans les anfractuosités de la fosse nasale viennent à se montrer. Dans le tiers des cas environ, il en existe des deux côtés du nez.

Siège. — La grande majorité prend naissance sur la paroi externe, dans le méat moyen au voisinage de l'hiatus semi-lunaire et des orifices du sinus maxillaire et frontal. Un assez grand nombre s'insère sur la face inférieure du cornet moyen. Ils sont très rares dans le méat supérieur et n'ont pas été signalés dans l'inférieur. Nous avons cependant soigné, en 1895, une jeune fille qui présentait dans les deux fosses nasales plusieurs myxomes implantés à la face inférieure du cornet inférieur et qui remplissaient le méat sous-jacent. Moldenhauer, Gouguenheim, Natier, Chiari, en ont observé sur la cloison. Luc en a rencontré un qui était télangiectasique. Il n'en a pas été vu sur le plancher. Sur trente-neuf polypes trouvés par Zuckerkandl dans ses recherches cadavériques, vingt-neuf étaient sur la paroi externe.

Forme. — Au début de leur formation, quand ils sont encore petits ils sont sessiles. Plus tard, on les trouve pourvus d'un pédicule plus ou moins long, plus ou moins grêle.

Le polype lui-même est généralement aplati. Il a la forme d'une poire, d'une larme, dit Mackenzie. Puis, en grandissant, ils arrivent à se mouler dans les anfractuosités de la fosse nasale et prennent ainsi le type multilobulé, en crête de coq. Les prolongements en forme de tentacules peuvent gêner l'extraction. Les pédicules multiples n'existent pas. Il s'agit seulement en ce cas d'adhérences contractées secondairement. (Zuckerkandl.)

Volume. — Les plus petits rappellent un semis de grains de mil, les moyens sont comme un grain de raisin, les gros dépassent la dimen-

sion du pouce et, parfois, quand on n'a cru saisir qu'un petit polype, on est surpris d'en amener un du volume d'une noix et même plus. Les très volumineux sont près des narines ou des choanes.

Histologie. — Le myxome est tapissé d'une couche de cellules cylindriques à cils vibratiles qui devient pavimenteuse et stratifiée quand il approche de l'air extérieur (Coyne). Sous l'épithélium est une membrane basale. L'ensemble du néoplasme est formé de tissu conjonctif embryonnaire contenant une grande quantité de cellules migratrices et de mucine. Cellules et mucine gélatiniforme sont accumulées dans des espaces aréolaires, irréguliers. Cette structure rappelle celle du cordon ombilical, Chatellier y a signalé des fibrilles particulières, non conjonctives, de nature indéterminée, avides d'hématoxyline et des couleurs d'aniline. A titre exceptionnel, on rencontre dans quelques myxomes des glandes muqueuses. On a trouvé dans leur trame soit des pseudo-kystes sans paroi propre, à contenu séreux ou colloïde, ou graisseux (Virchow), soit des kystes véritables à mucine (kystes par rétention glandulaire (Zuckerkandl, Jalaguier et Ruault). Dans un cas de Michael, le polype contenait quelques bulles d'air.

Ils sont pauvres en vaisseaux et saignent peu, pauvres encore en ramuscules nerveux (Billroth en a rencontré seulement dans un polype).

Si on les comprime après leur ablation, il s'en écoule une notable quantité d'un liquide clair qui se coagule par la chaleur.

Le pédicule est plus riche en tissu conjonctif. Il adhère intimement au squelette, dont une portion peut être entraînée avec lui. Zuckerkandl a vu dans deux cas une épine osseuse se prolonger dans le pédicule.

2° Polypes rétro-nasaux (fibro-myxomes). — Ils sont caractérisés par une proportion plus importante de l'élément conjonctif; parce qu'ils se sont développés sur une muqueuse que les recherches du professeur Panas ont montrée riche en tissu conjonctif.

Ils se présentent en général plus volumineux que les myxomes nasaux (œufs de pigeon, œufs de poule). Moure y a signalé d'amples pseudo-kystes à contenu liquide.

Réguliers ou multilobulés, ils sont rarement multiples. On les trouve implantés sur la queue des cornets ou le pourtour des choanes, quelquefois sur le bord postérieur de la cloison (Mac Coy), à la voûte du pharynx (Legouest), sur le dos du voile (Castex). Il importe de ne pas les confondre avec les myxomes nasaux qui plongent dans le *cavum*. (Wagnier.)

3° Polypes sinusaux. — Heymann en a rencontré quatorze fois dans le sinus maxillaire, implantés par une base large au voisinage de l'*ostium*. On en trouve encore dans les sinus frontaux (Péan, Berger); plus rarement dans les sinus sphénoïdaux et cellules ethmoïdales. Les polypes sinusaux accompagnent souvent les sinusites et nécroses des parois osseuses.

Symptomatologie. — *Symptômes fonctionnels.* — Étudions-les d'abord, puisqu'ils sont les premiers par lesquels le malade soupçonne son affection.

Polypes nasaux. — Le début est insidieux. Il peut même être latent. Un hasard d'exploration les fait découvrir. C'est d'abord comme un coryza chronique, avec enchifrènement, poussées aiguës de temps à autre, sensation d'obstruction nasale qui augmente par les temps humides, les myxomes étant hygrométriques; éternuements lorsque la petite tumeur est encore mobile. Le bruit de drapeau (Dupuytren) ne s'observe guère. Il se produit parfois un écoulement séreux ou purulent, mais les épistaxis sont rares. L'odorat et par suite la sensibilité gustative sont diminués.

A la longue, la respiration ne peut plus se faire que par la bouche, d'où le desséchement et l'irritation persistante du pharynx, l'aspect hébété du malade.

La voix est nasonnée (rhinolalie), il ronfle en dormant. Il peut se produire de la dysphonie et même de l'aphonie (Brébion) par extension de l'inflammation pharyngée. Les troubles auditifs sont peu marqués. A signaler encore : des névralgies du nerf maxillaire supérieur, de la céphalalgie frontale, de l'inaptitude au travail cérébral (aprosexie) et de l'insomnie.

Les accidents de compression sont peu marqués : disjonction des os propres du nez (Colles), déjettement de la cloison (Stark, Mackenzie), sa perforation (Luc), refoulement en dehors des ailes du nez, atrophie des cornets, enfin obstruction de l'orifice inférieur du canal lacrymo-nasal (Péan) avec épiphora.

Signes physiques. — Il est exceptionnel que les myxomes viennent se montrer au dehors des narines. Le spéculum mis en place, on aperçoit de petites tumeurs d'un gris rosé, translucides et glissant d'arrière en avant, quand le malade exécute l'expiration par le nez. Avec le stylet coudé on apprécie la consistance et le degré de mobilité du polype, le siège de son point d'implantation. Zuckerkandl fait remarquer que cette implantation est toujours plus profonde qu'on ne pense. Le stylet coudé indique encore les prolongements qu'on a pu trouver entre-croisés. (Watson.)

Pour découvrir les petits polypes qui se dissimulent dans le méat moyen, il faut refouler le cornet inférieur avec le stylet coudé ou le faire rétracter par des applications de cocaïne. S'ils sont à leur début, on les voit petits, sessiles, dans le méat moyen, ne se rétractant pas sous la cocaïne.

La rhinoscopie postérieure doit compléter les données de l'examen antérieur.

Polypes rétro-nasaux. — Ils se révèlent par de l'obstruction nasale avec parésie du voile. Les liquides peuvent refluer par le nez. La tumeur descendant entre les piliers provoquera parfois des spasmes

pharyngiens ou même laryngiens. Le malade accuse quelquefois un ballottement rétro-nasal. Les troubles auditifs et vocaux sont plus accentués que pour les polypes nasaux (Johnston). C'est surtout par la rhinoscopie postérieure qu'on voit bien le néoplasme, ou encore par l'application d'un releveur du voile, si la rhinoscopie est impossible à cause de l'intolérance du sujet.

Ces tumeurs sont lisses et régulières, quelquefois mamelonnées et kystiques (Ruault, Moure). Le toucher pharyngien renseigne sur leur consistance généralement plus marquée que dans les myxomes intranasaux et sur la place du pédicule. Pour peu qu'ils soient volumineux, ces fibro-myxomes empruntent les caractères cliniques des fibromes naso-pharyngiens. (Legouest, Panas, Trélat.)

Polypes sinusaux. — On ne peut que les soupçonner quand il existe des symptômes de sinusite. Leur diagnostic reste toujours incertain. L'éclairage des sinus par transparence n'indique rien de certain, car d'une part l'opacité peut être due à des emphysèmes, à des épaississements de la paroi sinusale, et d'autre part la transparence a pu exister avec la présence de myxomes. Des myxomes de l'antre d'Highmore ont pu révéler leur présence en défonçant le plancher orbitaire. (Espada, Pignatari, Milligan.)

Complications. — Les plus importantes consistent en troubles d'ordre réflexe, qui peuvent apparaître soit dans l'extrémité céphalique, soit dans l'appareil respiratoire.

Les premiers, plus fréquents, consistent en névralgies sus et sous-orbitaires tenaces, migraines, congestions cérébrales, tics convulsifs de la face et même accès épileptiformes (Löwe), congestions de la peau du nez et des joues, quintes de toux par irritation du pneumogastrique ; larmoiement, blépharospasmes, asthénopies même (Trousseau) qu'on explique malaisément.

Les deuxièmes, signalés d'abord par Voltolini, puis étudiés par Fraenkel, Duplay, Joal (du Mont-Dore), consistent dans une sorte d'asthme (asthme nasal). Les crises d'étouffement se montrent principalement la nuit. Elles ont pu amener à la longue de l'emphysème et de la dilatation du cœur droit (Michel). Chez les enfants, ce réflexe respiratoire se traduit de préférence par des accès de stridulisme avec dysphonie. Heryng a même mentionné chez de jeunes sujets du spasme réflexe de la glotte. Ces complications sont surtout fréquentes chez les neuro-arthritiques.

On voit par là que l'examen méthodique des fosses nasales s'impose chez les asthmatiques.

Quelques myxomes obturant les orifices du sinus maxillaire frontal ou autres y peuvent occasionner une rétention des sécrétions avec ampliation consécutive de ces cavités.

Marche. — Durée. — Terminaisons. — Les myxomes nasaux ont une marche progressive, mais lente. C'est seulement après des années que

le malade est incommodé par son affection. Quand ils sont très développés, ils peuvent se montrer aux orifices antérieurs des fosses nasales ou derrière le voile du palais. Quelques-uns, devenus kystiques, ont leurs cavités rompues dans un effort pour se moucher et le malade se trouve soulagé pour un temps.

Leur *durée* n'a pas de limites, puisque la guérison spontanée n'existe pas. Cependant Mackenzie a observé quelquefois l'expulsion naturelle du polype par rupture du pédicule dans l'éternuement ou l'acte du moucher.

La terminaison en tumeur maligne n'est plus niable actuellement. On a surtout noté cette transformation chez des gens ayant dépassé la cinquantaine. Hinde l'a pourtant observée chez un homme de vingt-neuf ans. C'est surtout après des opérations incomplètes et multiples qu'on a vu cette dégénérescence. Il s'agit généralement de transformation en sarcomes. Nous connaissons cette évolution, grâce aux observations de Schmiegelow, Bayer, Hinde, Hopmann, Cozzolino, Schiffers, Moure, Gérard Marchant.

Diagnostic. — Il s'établit aisément grâce à la coloration spéciale et à la mobilité de la tumeur, à l'absence de troubles graves dans l'état local comme dans l'état général. Cependant il est rendu parfois difficile par l'étroitesse des fosses nasales, par des déviations du septum, des rhinites hypertrophiques dissimulant de petits polypes. C'est alors que le médecin doit redoubler d'attention pour ne pas méconnaître un polype que le malade sait exister. La réaction par la cocaïne ou le refoulement avec un stylet décèlent le néoplasme.

I. **Myxomes nasaux.** — Les enchondromes et ostéomes, les hématomes et abcès de la cloison se distinguent par leur consistance et leur immobilité constatées au stylet. L'angiome est bleuâtre, animé de battements. Le papillome est finement multilobé. Les dilatations kystiques du cornet moyen se reconnaissent à leur dureté; elles sont d'ailleurs uniques. Chez les enfants, il faut songer à l'erreur possible avec une méningocèle intranasale. (Mackenzie.)

La rhinose hypertrophique se distingue par sa couleur rouge et son siège plus marqué du cornet inférieur.

Les tumeurs malignes (sarcomes, épithéliomes, etc.) se reconnaissent à ce qu'elles ne sont pas pédiculées, saignent facilement sous le stylet. L'examen microscopique des fragments, les adénopathies et la cachexie achèvent la différenciation.

Il importe de ne pas oublier que les myxomes sont parfois associés à d'autres tumeurs, bénignes ou malignes, qu'ils dissimulent. Le pronostic doit donc être réservé jusqu'après leur ablation. Ne pas oublier d'examiner de parti pris les deux fosses nasales : on risquerait de laisser inaperçu un polype latent.

II. **Fibro-myxomes rétro-nasaux.** — Ils sont méconnus

surtout par la négligence qu'on apporte parfois à explorer le rhinopharynx.

a. Les fibromes naso-pharyngiens s'insèrent sur la voûte, sont durs, saignent facilement, déforment les parties voisines et sont particulières aux garçons.

b. Les gros kystes de la voûte, signalés par Raulin, y sont immobilisés.

c. Les tumeurs adénoïdes fixées à la voûte donnent au doigt une impression *sui generis* d'un paquet de vers.

d. Signalons encore comme source d'erreur possible les polypes congénitaux du pharynx (Chapoy) et les tumeurs mûriformes de la queue des cornets. (Chatellier.)

III. **Polypes sinusaux**. — Il est difficile d'affirmer leur présence. L'opacité du sinus dans l'éclairage par transparence, l'ampliation des parois osseuses, quelquefois la crépitation parcheminée pourront les faire soupçonner, mais, ainsi que l'a dit justement Heymann, comme certitude il n'est que l'opération ou l'autopsie.

Pronostic. — Il est bénin, car l'état général ne souffre pas de leur présence, et même les complications qui rendent cette infirmité plus gênante disparaissent avec l'ablation de ces néoplasmes.

Il faut cependant compter avec les récidives fréquentes. Plusieurs années ne se passent guère sans que l'opéré ait besoin de recourir à son chirurgien, soit que des polypes trop petits pour être accessibles à la vue arrivent à se développer, soit que des ablations incomplètes aient permis la poussée d'un autre myxome, soit surtout que la muqueuse nasale, ayant subi la transformation myxomateuse, fasse germer d'autres polypes.

Les malades seront prévenus de la nécessité de plusieurs séances et de la fréquence des récidives.

Traitement. — A. Prophylactique. — Il consiste à traiter par les moyens connus la rhinite chronique sur laquelle germent les myxomes.

B. Curatif. — Un traitement simplement médical (poudres astringentes de tanin et d'alun, cautérisations au chlorure de zinc, injections interstitielles au perchlorure de fer) est illusoire. Seule une intervention chirurgicale se trouve indiquée.

A. **Polypes nasaux**. — 1° L'arrachement, qu'on a longtemps utilisé, est justement abandonné par l'ensemble des spécialistes. C'est en effet une méthode aveugle, douloureuse rien que par l'introduction des pinces qui expose à l'arrachement des cornets, aux lacérations de la muqueuse avec hémorragies et accidents infectieux graves à la suite. Si néanmoins cette méthode s'impose pour une raison quelconque, il faut, suivant le conseil du professeur Duplay, opérer toujours en s'éclairant du *speculum nasi* ou du miroir rhinoscopique. 2° Le serre-nœud est l'instrument de choix. Le meilleur

est celui de Blake (de Boston) (fig. 107). Chatellier et Beausoleil l'ont perfectionné, le premier par une vis de pression qui permet de sectionner lentement, et le second par une disposition qui permet d'élargir l'anse à volonté sur place. Le choix peut encore se porter sur les polypotomes de Knight, sur celui de Ruault qui en est une heureuse modification, enfin sur celui de Baratoux, dont les branches peuvent s'écarter pour embrasser les gros polypes.

Le serre-nœud de Blake, le plus simple, se termine, près de l'anse, par deux orifices séparés par une cloison qui dépasse un peu leur niveau. Il en résulte que la section du pédicule est souvent incomplète et qu'on a le polype par arrachement, mais par contre l'anse est plus facile à reformer que si cette cloison proéminente n'existait pas, comme dans le serre-nœud de Schech. Le meilleur fil est d'acier recuit.

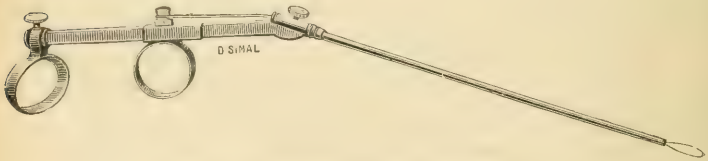

Fig. 107. — Serre-nœud de Blake, avec deux tiges.

L'opérateur met à sa portée plusieurs serre-nœuds (ou anses froides) baignant dans une solution antiseptique. Les fosses nasales ayant été lavées à la solution boriquée ou phéniquée chaude, il place le spéculum et cocaïnise soit à l'aide d'un tampon d'ouate hydrophile trempé dans la solution à 1/10 qu'il place sur le pédicule, soit avec une pulvérisation de la solution à 1/10.

La cocaïne a cet autre avantage de faire rétracter la muqueuse nasales des cornets et d'élargir ainsi le champ opératoire.

Une anse est introduite verticalement contre la face du polype qui est à la droite du chirurgien. La mettant ensuite horizontalement, il la fait monter avec précaution jusqu'au pédicule, s'assure par de petits mouvements d'avant en arrière qu'il est bien retenu par le pédicule, serre l'anse et entraîne doucement le myxome dont le pédicule est sectionné ou arraché sans délabrements. Il est quelquefois utile, pour amener le polype vers l'anse froide, de boucher la narine opposée en demandant au malade de souffler par le nez. Le chirurgien étanche le sang avec de l'ouate aseptique et poursuit avec d'autres anses jusqu'à ce que le sang masque le champ opératoire. Il remet alors à un ou deux jours la séance suivante, non sans obturer la narine à l'ouate aseptique et en prescrivant au malade deux irrigations nasales par jour, chaudes et antiseptiques.

Quand le polype résiste à la section et aux tractions, il vaut mieux sectionner l'anse métallique aux ciseaux et la retirer que d'agir brutalement.

Hooper (de Boston) a imaginé un serre-nœud combiné avec un écraseur qui assure en tous cas la section du pédicule.

Si l'hémorragie se prolongeait, après l'ablation des polypes, on porterait sur le point de leur implantation un tampon d'ouate imbibé d'une solution hémostatique (eau de Pagliari, solution à 1 p. 100 d'*Hamamelis virginica*, eau oxygénée). Il faut redoubler d'attention quand on opère au-dessus de la queue du cornet inférieur. Là, en effet, émerge l'artère sphéno-palatine. Garel a justement noté qu'il suffit parfois que le malade se mouche très fortement pour que la perte de sang s'arrête.

Il est toujours prudent de ne pas renvoyer immédiatement l'opéré, pour parer à l'épistaxis qui pourrait se produire. On doit, *quand c'est possible*, toucher au galvanocautère l'implantation du polype, ou, à défaut du galvanocautère, utiliser une perle d'acide chromique.

Je me range très volontiers à l'opinion de Hajek (de Vienne), qui enseigne qu'un polype arraché ne récidive pas, mais que ce sont ses voisins qui prennent sa place. Il a suivi l'évolution des pédicules et constaté que, loin de reproduire la tumeur, ils se flétrissent et disparaissent. Comme Hajek, je crois qu'il est très généralement impossible d'atteindre directement avec le galvanocautère le siège de l'implantation, toujours plus ou moins cachée. Une cautérisation aveugle dans le méat moyen risque même de préparer l'occlusion de l'hiatus semi-lunaire, altération fâcheuse pour la régulière évacuation du sinus maxillaire.

Le galvanocautère (anse rouge) est moins employé que l'anse froide. On doit y recourir quand le pédicule est très gros et vasculaire. Le placement de l'anse se pratique comme pour le serre-nœud. On fait passer le courant, à courts intervalles, sans aller au delà du rouge sombre. Avant de faire passer le courant, il faut s'assurer que l'anse est bien serrée pour éviter la brûlure de la muqueuse environnante. L'intensité du courant doit être diminuée au fur et à mesure que l'anse se rétrécit (fig. 108).

Le *curettage* s'impose pour les myxomes dont le pédicule ne s'est pas encore formé, pour ceux qui s'implantent dans le fond des méats où l'on a peine à conduire l'anse, pour tous ceux enfin qui récidivent fréquemment. Les curettes nasales sont fenêtrées, infléchies ou non sur leur tige, suivant les indications. Un seul manche peut porter les curettes du nez droit ou du nez gauche.

Le curettage est encore utile sur les implantations des polypes, pour en prévenir la récidive (Duplay, Luc). On le pratique avec les diverses curettes, droites ou coudées de Grünwald. La pince de Lange à anneaux tranchants est un bon instrument pour compléter le curet-

tage. Elle gruge les polypes petits et sessiles que l'anse froide n'arriverait pas à prendre. A défaut de ce procédé, on cautérisera le point où s'insérait le pédicule avec l'acide chromique, ou mieux avec le galvanocautère.

L'ablation des polypes cachés exige quelquefois la résection d'une partie des cornets, du cornet moyen surtout. On la pratique avec des pinces coupantes spéciales (Hartmann, Bronner), ou avec l'anse galvanique. Après ces diverses opérations, on peut faire un panse-



Fig. 108. — Anse galvanocaustique de Chardin. — A, tige de l'instrument; — B, curseur mobile sur toute la longueur de la tige et muni en CC, d'une vis destinée à retenir le fil O. — L, tube coudé, dans lequel passe le fil et pouvant se changer à volonté, et que l'on maintient fixé avec la vis M. La main qui tient l'instrument indique la manière dont on doit s'en servir.

ment intranasal à la gaze iodoformée ou insuffler de la poudre d'aristol. (Lermoyez.)

Le malade doit revenir voir le médecin tous les trois mois environ, pour qu'il soit à même de surveiller la repullulation.

Une cocaïnisation large peut être alors pratiquée pour mettre à découvert les recoins de la fosse nasale, surtout au voisinage de l'hiatus semi-lunaire.

Les grandes opérations : résection temporaire du nez (Panné), opérations de Desprez, de Rouge, incision du voile du palais, sont exceptionnellement indiquées. C'est le cas, par exemple, si des récidives obstinées font craindre une transformation maligne (Schiffers). Milligan a été jusqu'à proposer la chloroformisation, tête en bas, avec ablation des cornets inférieurs et moyens, suivie d'un raclage complet.

B. **Polypes du naso-pharynx**. - Leur extraction est plus difficile que celle des précédents.

Si le fibro-myxome proémine autant dans la fosse nasale que dans le cavum, on cherche à l'extraire au moyen d'une anse froide introduite dans le méat nasal et qu'on manœuvre un peu dans tous les sens jusqu'à ce que le polype se trouve pris. L'index droit introduit derrière le voile peut refouler le polype en avant, si c'est utile. D'après Wagnier, le pétrissage du fibro-myxome réduit son volume et rend plus facile sa pénétration dans la choane.

Lorsque la tumeur proémine exclusivement dans le cavum, c'est par la voie buccale qu'on l'a plus facilement. On peut utiliser alors soit les pinces coudées spéciales de Morell-Mackenzie, soit une anse froide portée sur un serre-nœud recourbé. Hyernaux a imaginé un porte-lacs pour faciliter le placement de l'anse autour du polype.

Le releveur du voile peut être placé pour ces manœuvres, mais il est plus souvent encombrant qu'utile.

On est autorisé à employer le chloroforme si le malade est très indocile. La division antéro-postérieure du voile est au contraire très rarement indiquée.

C. **Polypes sinusaux**. — On ne ne peut les extraire que par une large brèche. Pour le sinus maxillaire, on ouvre la fosse canine ; pour le sinus frontal, la région fronto-orbitaire, puis on curette les surfaces malades.

FIBROMES NASO-PHARYNGIENS (1).

Définition. — On désigne sous le nom de *polypes* ou de *fibromes naso-pharyngiens* des tumeurs fibromateuses ou mieux fibro-sarcomateuses développées dans l'arrière-cavité des fosses nasales, presque spéciales à l'adolescence, et au sexe masculin, d'ordinaire sessiles, à évolution en général progressive, entraînant des déformations graves de la face et du crâne, et nécessitant de par leurs complications des opérations laborieuses en vue de leur extirpation.

Étiologie. — L'étiologie des polypes naso-pharyngiens est des plus obscures ; seules quelques causes prédisposantes méritent d'être mentionnées.

(1) Pozzi, Causes de la mort subite dans les opérations de polypes naso-pharyngiens (*Congrès de Lille*, 1874). — Goguel, De la résection temporaire des os de la face. — Poinsot, Polypes fibreux des fosses nasales (*Nouv. Dict. de méd. et de chir. prat.*, t. XXIV, 1877, p. 14 (Ind. bibliogr.). — F. Woll, Ueber die Behandlung der Nasenrachenpolypen durch temporare Resectionen am Oberkiefer. Inaug. Diss., Tübingen, 1879. — L. Gamondès, Du temps d'arrêt dans la marche des fibromes naso-pharyngiens, thèse de Paris, 1878. — H. Brulé, De la guérison de certains polypes naso-pharyngiens par les méthodes palliatives et lentes, thèse de Paris, 1879. — Spillmann, *Dict. encycl. des sc. méd.*, 1879, art. Nez (Index bibliogr.). — E. Delbrif, Des polypes fibro-angiomateux de la région naso-pharyngienne. Paris, 1882. — C. Schenk, Die Nasenzachen Polypen und deeren operative Behandlung. Inaug. Diss., Lippstadt, 1885. — Pluyette, Des polypes naso-pharyngiens chez la femme (*Revue de chir.*, t. VII, 1887, p. 202). — D'Antona, Énorme fibro-sarcome de la narine gauche (*Journ. of laryng. and rhin.*, n° 8, 1888. — Rethi, Nouveau polypotome pour polypo naso-pharynx (*Wien. klin. Wochenschr.*, n° 4, 1890). — Capart, Polype naso-pharyngien traité par l'électrolyse (*Soc. d'otol. belge*, 25 mai 1890). — C. H. Knight, Fibro-sarcome de la fosse nas. étroite (*Assoc. laryng. amér.*, mai 1896). — Schulten, Fibro-sarcome de la région sphéno-maxill. (*Journ. of laryng. and rhin.*, n° 5, 1890). — Gérard Marchant, Fibromes naso-pharyng. (*Traité de chir.*, 1891, t. IV, p. 898). — Zaufal, Extraction avec la main d'un énorme polype fibreux naso-pharyng. (*Prager med. Wochenschr.*, 13 mars 1893). — P. Lincoln, Ablation d'un polype naso-pharyng. à l'écraseur galvanocaust. (*New York med. Journ.*, 1894, n° 21).

1° Causes prédisposantes. — Parmi celles-ci l'*âge* est la première à signaler. C'est chez l'adolescent, le plus souvent de quinze à vingt-cinq ans (Nélaton, Gosselin), que les fibromes naso-pharyngiens apparaissent. Verneuil toutefois en a recueilli quelques observations éparses chez des enfants et même chez un nouveau-né. Avec Richard, Pluyette, il a montré que, chez la femme, le polype naso-pharyngien pouvait s'observer à tout âge; que chez elle il avait même une prédilection pour l'âge adulte. Sur les neuf observations recueillies par Pluyette, six fois les malades avaient dépassé l'âge de vingt ans.

Le *sexe* a aussi une influence particulière dans la genèse de cette variété de tumeurs. Celles-ci sont presque exclusives au sexe masculin, si bien qu'on a pu nier leur existence chez la femme (Gosselin, Nélaton). Cependant aux observations de Verneuil et de Richard, déjà anciennes mais incontestables, sont venus s'ajouter d'autres faits de polypes naso-pharyngiens chez la femme et Pluyette a pu en réunir vingt-deux cas dont neuf dont l'authenticité paraît absolue.

D'autres *causes* plus ou moins hypothétiques, telles que les traumatismes antérieurs, la mauvaise hygiène, la scrofule, méritent à peine d'être signalées dans cette étiologie.

2° Cause déterminante. — Elle nous échappe complètement jusqu'ici; nous verrons plus loin les opinions qui ont cours sur la pathogénie de ces tumeurs.

Anatomie pathologique. — Nous étudierons dans un premier chapitre le fibrome naso-pharyngien pris isolément en tant que néoplasme, et indépendamment des lésions secondaires et des déformations qu'il entraîne; nous réserverons celles-ci pour un second chapitre.

1° Étude du fibrome. — La tumeur est en général unique et siège toujours au début, dans l'arrière-cavité des fosses nasales, pour de là envahir les fosses et la cavités facio-crâniennes.

L'*origine* du fibrome naso-pharyngien a été longtemps discutée. On doit, avec Kœnig, diviser aujourd'hui ces tumeurs, suivant leur point de départ, en intrapharyngées et extrapharyngées.

1° Les *polypes intrapharyngés* naissent de la face antérieure du corps des premières vertèbres cervicales, de la face inférieure de l'apophyse basilaire, du corps et de la portion basilaire du sphénoïde, de la face interne de la racine de l'aile interne de l'apophyse ptérygoïde.

2° Les *polypes extrapharyngés* ont leur origine au niveau du trou déchiré antérieur, du fibro-cartilage basilaire qui ferme ce trou, de la suture pétroso-occipitale et de la fosse ptérygo-maxillaire.

Ce sont là les *insertions vraies ou primitives* des fibromes naso-pharyngiens. Nous ne pouvons cependant à leur sujet passer sous silence toutes les discussions qu'elles ont suscitées, la majorité des auteurs adoptant, avec l'école de Nélaton, que celles-ci sont toujours uniques.

Pour Nélaton et ses élèves d'Ornellas et Robin-Massé, l'insertion du polype se ferait toujours en un même point de la base du crâne ; les fibromes sont toujours basilo-pharyngiens. Ce point limité de la base du crâne correspond à la partie supérieure de la face inférieure de l'apophyse basilaire, à la partie postérieure du corps du sphénoïde et à la partie supérieure des fosses ptérygoïdes et des ailes internes de ces mêmes apophyses. Cet espace s'étend dans le sens antéro-postérieur de l'articulation sphénoïdo-vomérienne aux insertions du muscle grand droit antérieur de la tête, et dans le sens transversal d'une fosse ptérygoïde à l'autre.

Pour Cruveilhier, Michaux (de Louvain), Robert, Gosselin et Virchow, l'insertion primitive ou vraie des polypes n'est pas exclusivement à la base du crâne, mais peut être dans les fosses nasales, surtout à la partie la plus reculée de la lame de l'ethmoïde et des cornets, à la limite des fosses nasales et du pharynx, sur l'aile interne de l'apophyse ptérygoïde, sur le bord postérieur de la cloison des fosses nasales et la face inférieure du sphénoïde ; enfin elle peut se faire sur le pharynx, sur l'apophyse basilaire, aux environs de la trompe d'Eustache et même sur les premières vertèbres cervicales, témoins les cas de Robert et de Michaux.

A côté de ces insertions vraies ou primitives qui offrent au fibrome naso-pharyngien une large base d'implantation et non un pédicule mince et grêle comme en ont la majorité des polypes, nous devons placer les *insertions secondaires ou fausses*. Celles-ci se produisent pendant l'évolution du polype et constituent de véritables adhérences. Leur pathogénie est des plus simples ; la muqueuse du polype rougit, s'enflamme, s'ulcère, devient fongueuse, s'accole à une autre muqueuse également enflammée ; une cicatrice se produit entre les deux muqueuses et le travail de cicatrisation entraîne les adhérences. Ces insertions secondaires du fibrome sont d'ordinaire multiples ; elles se font tantôt dans les sinus, les fosses nasales ou le pharynx au voisinage de la trompe d'Eustache. Leur résistance et leur solidité ont été très discutées par les auteurs ; les uns, avec Nélaton, Botrel et d'Ornellas, leur reconnaissent une résistance moindre que celle de l'insertion primitive ; les autres, avec Michaux, admettent, au contraire, leur épaisseur et les croient en réalité primitives.

La *mobilité* d'une tumeur fibreuse naso-pharyngienne est, on le conçoit, en général très restreinte, surtout en raison de sa large base d'implantation, de ses prolongements, et de sa fixation consécutive. Son *volume*, au contraire, peut acquérir des proportions vraiment extraordinaires, celles du poing et même plus ; elle peut arriver à remplir toutes les cavités faciales, atteindre un développement tel qu'elle donne lieu aux déformations les plus hideuses du côté du masque.

L'*aspect extérieur* de ces polypes est assez spécial. Ils se présentent

le plus souvent sous forme de masses mamelonnées, inégales, rarement lisses à leur surface, de coloration jaunâtre sur le cadavre, rougeâtre plus ou moins foncé, suivant la vascularisation, sur le vivant. Leur consistance est dure, peu élastique.

En augmentant de volume, ils poussent des *prolongements* du côté des points qui leur offrent le moins de résistance. Ces prolongements suivent des directions en général déterminées.

1° Les prolongements du côté des fosses nasales sont doubles d'abord : ils se bifurquent sur le bord postérieur de la cloison ; souvent ils arrivent à se réunir, grâce à une perforation ou à une destruction de cette cloison.

2° Les prolongements vers le pharynx buccal abaissent le voile du palais et détruisent la voûte palatine.

3° Ceux qui se font du côté des sinus (frontaux, sphénoïdaux ou maxillaires) s'effectuent après l'envahissement des fosses nasales grâce aux communications de ces diverticules avec celles-ci.

4° Vers les fosses zygomatiques, le prolongement est en général unilatéral et passe à travers la fosse ptérygo-maxillaire.

5° La fosse temporale est envahie à son tour par le prolongement zygomatique arrêté par la branche montante du maxillaire inférieur et dévié en haut par elle.

6° Les polypes pénètrent dans la cavité orbitaire, soit en venant des fosses nasales, et en effondrant la paroi interne de l'orbite, l'unguis de préférence, soit en passant par la fosse sphéno-maxillaire.

7° Enfin les fibromes naso-pharyngiens peuvent envahir la cavité crânienne soit par destruction des parois des sinus frontaux, soit par perforation de la lame criblée de l'ethmoïde ou des cellules ethmoïdales.

La *structure* de ces tumeurs est particulière.

Ce sont des fibromes, mais des fibromes en voie d'évolution, c'est-à-dire se rapprochant des sarcomes. Elles sont constituées par des fibres conjonctives et des éléments cellulaires jeunes.

1° Les fibres conjonctives sont parallèles entre elles et perpendiculaires le plus souvent au point d'implantation de la tumeur ; d'autres fois elles sont enroulées sur elles-mêmes, donnant au fibrome un aspect lobulé ou perlé caractéristique. Cet enroulement des fibres n'est toutefois jamais général ; à part le cas exceptionnel de Cruveilhier, l'enroulement disparaît au niveau du point d'insertion et les fibres deviennent parallèles.

2° Les nombreuses cellules interposées aux fibres sont des éléments jeunes analogues aux éléments du sarcome. Tantôt elles sont arrondies (cellules embryo-plastiques des anciens) ; tantôt au contraire fusiformes (cellules fibro-plastiques), analogues à celles du sarcome de ce nom. Par endroits aussi les éléments sont plus ou moins déformés, offrent plusieurs prolongements et se rapprochent davan-

tage des cellules conjonctives adultes. On voit en somme que les tumeurs fibreuses naso-pharyngiennes présentent une structure assez jeune, embryonnaire, en raison même de l'abondance de ces derniers éléments ; elles sont plus proches parentes des néoplasmes malins du type conjonctif que des bénins. Leur constitution intime nous explique aussi leur rapidité d'accroissement, la fréquence de leurs récidives et leur transformation possible en sarcome admise par quelques auteurs, Weber entre autres.

3° Un autre fait plaide encore en faveur de la malignité de ces tumeurs ; c'est leur richesse en vaisseaux tant artériels que veineux (Lannelongue, Muron, Kœnig). Dans certaines d'entre elles, ils atteindraient un développement tel que celles-ci mériteraient plutôt le nom de fibro-angiomes (Kœnig). Ces vaisseaux ont d'ailleurs le plus souvent une structure analogue aux vaisseaux des sarcomes ; leurs tuniques sont incomplètes, formées d'éléments embryonnaires (Muron). Ces deux faits, richesse des vaisseaux et fragilité de leurs parois; nous expliquent suffisamment la fréquence des hémorragies toujours abondantes et souvent mortelles qui accompagnent l'évolution de ces néoplasmes.

Parmi leurs *transformations* possibles, nous avons déjà cité la transformation sarcomateuse causée souvent, d'après Weber, par des tentatives opératoires ; c'est la plus importante. La calcification (Cloquet), l'infiltration séreuse (Broca), les dégénérescences graisseuse et kystique (Cruveilhier, Maisonneuve), la transformation myxomateuse (Hicguet) sont des accidents d'évolution bien exceptionnels pour ces tumeurs.

2° Lésions secondaires. — Nous ne voulons que les citer ici ; leur description sera plus à propos lors de la symptomatologie de ces tumeurs. Elles consistent dans les déformations de la face et du crâne dues à l'envahissement, aux prolongements du fibrome, et dans toutes les lésions infectieuses surajoutées à ces lésions mécaniques et destructives.

Pathogénie. — Nous venons de voir que les polypes naso-pharyngiens étaient des fibrômes ou mieux des fibro-sarcomes. Il nous reste à chercher ici aux dépens de quel élément ils se développent et quelles sont les conditions qui président à ce développement.

Ces tumeurs sont d'origine périostique ; ce sont des fibro-sarcomes périostiques dont l'origine est absolument identique aux sarcomes périostiques des autres régions.

Mais pourquoi cette prédilection de ces tumeurs pour l'apophyse basilaire, pour l'adolescence et le sexe masculin ? Certaines conditions anatomiques et physiologiques semblent répondre à ces questions.

En premier lieu nous trouvons des conditions anatomiques dans la disposition et la structure du périoste de l'apophyse basilaire. Celle-ci, comme le fait remarquer Tillaux, est recouverte par un

trousseau fibreux qui offre une épaisseur considérable. La forme de celui-ci est triangulaire; le sommet s'engage entre l'apophyse basilaire et l'apophyse odontoïde, la base regarde la cavité pharyngienne. Son épaisseur sur l'adulte est de 18 millimètres et sa hauteur de 27 millimètres. En outre ce périoste est presque tout entier constitué par du tissu fibreux et dépourvu de fibres élastiques. C'est justement cette hypertrophie, ce développement du périoste basilaire, qui expliquent cette localisation toute spéciale basilo-pharyngienne des polypes, les fibro-sarcomes périostiques naissant de préférence là où le tissu périostique est déjà normalement prédominant.

Mais pourquoi cette prédilection des fibromes pour l'adolescence et le sexe masculin? Quelques conditions physiologiques ont été mises en avant. Tout d'abord on doit admettre, avec Jamain et Terrier, qu'au point de vue de la pathogénie de ces productions morbides, on doit tenir grand compte de l'évolution du squelette. Cette évolution entraîne avec elle une sorte d'irritation physiologique des couches périostiques, irritation qui peut en quelque sorte se dévier et donner lieu à des tumeurs. Il y aurait aberration et exubérance nutritives, suivant l'expression pittoresque de Gosselin. En second lieu, mais bien plus difficile à admettre, est l'hypothèse formulée par Pluyette. Partant de ce principe que l'aptitude à produire du tissu fibreux est spéciale à l'individu, cet auteur serait tenté de croire, pour expliquer la rareté des fibromes naso-pharyngiens chez la femme, que la menstruation joue le rôle d'une révulsion continuelle qui détourne la production de l'apophyse basilaire pour la reporter dans les parois utérines; d'où cette conclusion que le fibrome utérin est chez la femme l'analogue du fibrome naso-pharyngien chez l'homme. Nous n'insistons pas davantage, et, avec Gérard Marchant, nous laissons à Pluyette la responsabilité de cette opinion.

Symptomatologie. — On peut distinguer trois périodes symptomatiques dans l'évolution des fibromes naso-pharyngiens : 1° le début ; 2° la période d'état ; 3° la période de cachexie. A chacune d'elles correspondent surtout des signes physiques que nous devons étudier séparément.

1° *Début.* — Il est en général des plus obscurs. L'adolescent se plaint d'abord d'un enchifrènement plus ou moins marqué, d'une gêne légère de la respiration. Puis ce sont des épistaxis en apparence insignifiantes, mais qui peuvent déjà mettre sur la voie du diagnostic d'un néoplasme nasal ou naso-pharyngé. Bientôt un écoulement séreux dû, soit aux ulcérations de la surface de la tumeur, soit à une irritation de la pituitaire se fait par les narines et augmente toujours dans la position inclinée en avant de la tête.

La céphalalgie est aussi un des accidents les plus fréquents de ce début : elle est sourde, gravative et est rapportée par les malades à la racine du nez ou au niveau des sinus.

2° *Période d'état.* — Bientôt les symptômes s'accusent à mesure que la tumeur augmente de volume.

Les symptômes fonctionnels s'exagèrent les premiers. La gêne respiratoire devient proportionnelle à l'oblitération des fosses nasales, oblige le malade à respirer par la bouche ; le sommeil s'accompagne d'un ronchus particulier. L'écoulement nasal devient muco-purulent, souvent fétide et abondant ; les épistaxis augmentent en nombre et en quantité, surtout dans les angiofibromes. (Kœnig.)

Outre la céphalalgie qui est persistante, on note des troubles du goût et de l'odorat dont la diminution est plus ou moins marquée. Il existe d'ordinaire à cette époque un léger degré de surdité dû à des phénomènes congestifs du côté de la trompe ou à l'oblitération de celle-ci par le polype.

La déglutition est gênée par le volume de la tumeur, et, le voile du palais ne pouvant plus s'élever sans rencontrer la paroi antérieure de la tumeur, les liquides ingérés ont tendance à refluer vers les fosses nasales. D'autres fois, lorsque la tumeur siège primitivement sur la voûte naso-pharyngée, elle vient toucher le voile du palais à sa partie postérieure et détermine des nausées. (Follin et Duplay.)

Les signes physiques sont à peu près alors au complet. A l'inspection de la gorge, on note d'ordinaire tantôt un abaissement en nappe du voile du palais, qui peut présenter une convexité inférieure au lieu de la concavité normale ; tantôt une propulsion unilatérale de celui-ci, développée en raison de la situation de la tumeur. Rarement l'inspection directe permet de constater, à moins que le polype ne soit volumineux, au-dessous du voile du palais, une tuméfaction mamelonnée, rose ou rouge, suivant l'état de la muqueuse qui la recouvre, faisant saillie dans le pharynx buccal.

L'examen rhinoscopique postérieur est rarement facile, mais le toucher rhino-pharyngien, fait avec le doigt introduit dans la bouche et recourbé en crochet derrière le voile, démontre alors sûrement la présence d'une tumeur plus ou moins haute, située dans le naso-pharynx, de volume variable et de consistance dure. Le point d'implantation de celle-ci est souvent facile à apprécier. Il sera bon de ne pas trop insister sur la manœuvre du toucher rhino-pharyngien, des hémorragies parfois très abondantes et rebelles pouvant l'accompagner.

L'examen des fosses nasales, soit direct, soit avec le *speculum nasi* permet de voir dans une narine le plus souvent, rarement dans les deux, à cette période, une tumeur rosée ou rouge, dure, non élastique et peu mobile. Cet examen sera complété par l'exploration à l'aide d'une sonde introduite par les narines, qui permettra d'apprécier souvent le volume et le point d'implantation du néoplasme.

3° *Période de cachexie ou d'envahissement.* — La tumeur ne reste pas stationnaire en général ; elle pousse, si on n'intervient pas, des

prolongements en tous sens. De nouveaux symptômes s'ajoutent alors aux précédents; ils reconnaissent tous pour cause les lésions mécaniques (compression, perforations, etc.), résultant de ces prolongements et de cet envahissement du polype.

Ces symptômes, tant physiques que fonctionnels, varient donc suivant la direction suivie par les bourgeons néoplasiques.

Dans les polypes à prolongements nasaux, on note un accroissement extrême de la gêne respiratoire, s'accompagnant de paroxysmes et d'accès de suffocation ; l'odorat est bientôt totalement aboli. Le polype, en augmentant de volume, peut apparaître par l'orifice antérieur des fosses nasales, ou, s'il pousse du côté du canal lacrymonasal, il détermine de l'épiphora, de la dacryocystite et peut même venir faire saillie à travers l'ouverture d'une fistule lacrymale. Le nez est toujours plus ou moins dévié dans un sens ou dans l'autre ; cette déformation complète le facies dit « face de crapaud » ou *frog face* des Anglais, spécial aux polypes naso-pharyngiens. (Bark.)

En cas de prolongement maxillaire la joue se déforme sous la pression du fibro-sarcome contre la paroi antérieure du sinus. Du côté de la bouche on constate un abaissement ou un effondrement unilatéral de la voûte palatine au point correspondant.

Les prolongements zygomatique et temporal passent plus volontiers inaperçus à moins qu'ils n'aient un certain volume ; ils s'accusent simplement par la gêne de la déglutition et une déformation d'un des côtés du visage avec empâtement et effacement du creux parotidien.

Les prolongements orbitaires donnent lieu à de l'exophtalmie avec toutes ses conséquences trophiques sur la cornée, à des névralgies sous-orbitaires et dentaires par compression de la branche moyenne du trijumeau, à de la diplopie par lésion des nerfs oculo-moteurs, à de la cécité par atrophie du nerf optique. Le malade présente alors la déformation *frog face* (face de crapaud).

Les prolongements intracrâniens ne sont guère en général reconnus qu'à l'autopsie, la compression opérée par des fibromes naso-pharyngiens se faisant alors surtout du côté des circonvolutions frontales inférieure et orbitaire. Néanmoins une céphalalgie intense, des vertiges, de la somnolence, du coma, seront des signes à peu près certains de compression lente des hémisphères cérébraux. Rarement on aura l'occasion de constater les symptômes de la méningo-encéphalite.

A cette période de l'évolution des polypes, une altération profonde de l'état général est la règle chez le malade. Il existe parfois une odeur gangreneuse (Trélat). Les hémorragies, la gêne de la respiration et de la déglutition amènent promptement une anémie, un amaigrissement extrême, en un mot tous les signes de la cachexie la plus avancée.

Marche. — Durée. — Terminaisons. — Nous venons d'étudier, chemin faisant, la *marche* des polypes naso-pharyngiens ; celle-ci est en général progressive, la tumeur se comportant comme tous les néoplasmes du genre sarcome, c'est-à-dire comme les néoplasmes conjonctifs embryonnaires ou malins.

Cette évolution offre les trois étapes que nous avons signalées : 1° le début, caractérisé par les symptômes de coryza chronique ; 2° la période d'état, marquée par les troubles fonctionnels qui témoignent du développement de la tumeur ; 3° la période de cachexie, accusée par les déformations de la face et l'envahissement des cavités crânio-faciales.

La *durée* de cette évolution est en général assez courte. En moyenne elle varie entre six mois et trois ans ; la période de cachexie n'apparaît guère d'ordinaire qu'un an ou deux après le début de l'affection. Toutefois, chez les jeunes sujets surtout, l'affection peut avoir une marche excessivement rapide, un an, six mois même ; tel le cas partout cité de Richard.

La *terminaison* est fatale dans la grande majorité, dans le délai variable que nous venons d'indiquer. La mort survient soit progressivement dans la cachexie provoquée par des hémorragies répétées et une sorte d'intoxication résultant de l'écoulement de sanie dans l'œsophage, soit rapidement par des complications cérébrales, soit enfin brusquement dans un accès de suffocation provoqué par le polype.

La guérison des polypes naso-pharyngiens est possible cependant. Elle survient avec des mécanismes différents. L'élimination d'un fibrome de l'arrière-cavité nasale doit être citée en première ligne, qu'elle soit consécutive ou non à des altérations régressives de la tumeur ; des faits non douteux ont été publiés dernièrement, témoins ceux de Hicguet, Gérard Marchant, Mermet. Cette expulsion se fait spontanément au moment des manœuvres d'exploration de la tumeur.

L'arrêt d'accroissement et la régression d'un fibrome naso-pharyngé est plus rare, mais s'observe cependant lorsque le sujet atteint l'âge adulte ; Gosselin, Legouest, Verneuil en ont cité des exemples. Le fait n'a d'ailleurs rien de très surprenant, et à cette occasion Velpeau fait remarquer que ces néoplasmes au moment de l'âge adulte se comportent comme les fibromes utérins à l'époque de la ménopause. On comprend l'importance de cette dernière donnée au point de vue thérapeutique ; on fera bien à cet âge de suivre l'exemple de Velpeau et de Guyon et de limiter alors l'intervention au minimum possible ; les deux auteurs précédents ont publié des observations de tumeurs qui, opérées incomplètement à cet âge, n'ont pas récidivé.

Diagnostic. — Le diagnostic des fibromes naso-pharyngiens doit être fait aux trois phases de leur évolution.

Au début, le plus souvent l'examen rhinoscopique postérieur, qui seul peut déceler un polype naissant, n'est pas pratiqué ; lui seul pourtant pourrait mettre sur la voie ou trancher la question.

On pense alors souvent à un *coryza chronique* en raison de l'écoulement et de l'enchifrènement, à des *végétations adénoïdes*, à un *polype muqueux* des fosses nasales. On a vu un *rhinolithe* en imposer pour un fibrome naso-pharyngien.

A la période d'état, le diagnostic se simplifie.

Il est facile d'éliminer, dans la majorité des cas, la *rhinite hypertrophique*, les *abcès de la cloison*.

Un *corps étranger des fosses nasales* peut simuler un polype, de par les phénomènes d'obstruction nasale chronique qui l'accompagnent ; il en est de même d'un *polype muqueux*. Dans le premier cas, on sera guidé par le siège à peu près constant du rhinolithe, d'ordinaire enchatonné dans le méat inférieur, par l'écoulement abondant, unilatéral et muco-purulent qui l'accompagne et par les caractères fournis par la rhinoscopie antérieure. Les polypes muqueux, ordinairement multiples, ont une consistance molle, une coloration blanc grisâtre, une mobilité extrême sous l'influence des mouvements expiratoires ; ce qui suffit à les caractériser.

Une *tumeur du voile du palais* fibrome, angiome, enchondrome, kyste a pu induire en erreur ; le toucher rhino-pharyngien et la rhinoscopie postérieure, montrant le point d'implantation du néoplasme, lèveraient vite tous les doutes.

Il est à peine besoin de mentionner le fait rapporté par Cruveilhier d'une hernie du cerveau et de ses membranes à travers l'ethmoïde, et celui cité par Duplay d'un abcès froid ostéopathique venu des premières vertèbres cervicales, qui en imposèrent pour des polypes naso-pharyngiens : ce sont là des exceptions.

Le véritable diagnostic de cette période est à faire avec les tumeurs bénignes ou malignes du pharynx nasal.

De volumineuses *végétations adénoïdes* donnent lieu à des accidents de tous points analogues à ceux d'un fibrome ; mais la consistance de celles-là au toucher, leur morphologie à la rhinoscopie, l'hypertrophie amygdalienne concomitante et le facies adénoïdien si spécial, éviteront rapidement l'erreur. Il faut toutefois faire remarquer qu'il semble exister des cas mixtes, des liens de passage entre les adénoïdes et le fibrome ; dans ce cas le diagnostic serait difficile. Ces relations des végétations adénoïdes et des fibromes naso-pharyngés sont d'ailleurs surabondamment démontrées par la clinique ; on connaît la diminution énorme de fréquence des polypes depuis qu'on traite chirurgicalement et qu'on guérit les végétations adénoïdes.

Beaucoup plus difficile à faire est le diagnostic avec les *tumeurs malignes du pharynx nasal*, l'épithélioma entre autres. Cependant on se rappellera tout d'abord que le cancer est une affection de l'âge

adulte ; qu'il s'accompagne d'adénopathie ganglionnaire précoce et volumineuse, de douleurs lancinantes, de cachexie rapide et progressive. Le toucher et la rhinoscopie permettent d'apprécier une masse diffuse, mollasse, friable, ulcérée ou non.

A l'exemple de Trélat, nous considérons que ce diagnostic des polypes avec le sarcome du naso-pharynx, n'est pas à faire. Nous avons suffisamment montré qu'entre le fibrome naso-pharyngien et le sarcome proprement dit, il existait des transitions insensibles, des tumeurs plus ou moins embryonnaires comme structure, ou plus ou moins adultes.

Le diagnostic différentiel étant fait à cette période, il est nécessaire de s'aider de tous les moyens d'investigation (toucher pharyngien, cathétérisme nasal, examen rhinoscopique postérieur pour arriver à préciser le siège, le point d'implantation, le volume, les adhérences ou la mobilité de la tumeur.

A la *période d'envahissement* du polype ou de cachexie, l'erreur est souvent commise, et alors même qu'on croit être en présence d'un polype simple, non ramifié, il faut toujours s'enquérir soigneusement des prolongements possibles du néoplasme.

Peut-on diagnostiquer ces prolongements? Oui, dans la majorité des cas. Les *prolongements extracrâniens* seront décelés par les phénomènes de compression nerveuse qu'ils déterminent (névralgies, paralysies motrices ou sensitives) et par les déformations extérieures qui leur sont propres. Parmi ces prolongements, celui qui se fait vers l'orbite pourra être plus facilement soupçonné par l'exophtalmie, les paralysies oculo-motrices et l'atrophie optique qui peuvent l'accompagner. Il ne faudrait pourtant pas trop se fonder sur ces signes : il peut exister un prolongement intraorbitaire volumineux sans qu'aucun des organes importants de la vision soit touché.

Plus important à découvrir est le prolongement intracrânien d'un polype. Les signes de compression cérébrale (céphalalgie, somnolence, vertiges, vomissements) seraient affirmatifs ; mais ils sont rarement observés. L'atrophie de la pupille n'indique pas forcément, comme le croit Gandt, un prolongement intracrânien du néoplasme ; elle peut exister avec un prolongement orbitaire seul, comme Michaux l'a démontré. Ce symptôme n'aurait de valeur que dans le cas de double atrophie blanche, dénotant une lésion du chiasma ou des deux bandelettes optiques.

Pronostic. — Le pronostic des fibromes rétro-pharyngiens est grave.

Divers facteurs entrent en ligne de compte. C'est tout d'abord l'*âge* du malade. Comme pour la plupart des néoplasmes, la gravité est ici en raison inverse de l'âge du sujet : en général plus celui-ci est jeune, plus la tumeur évolue rapidement. L'*état général* doit être également pris en sérieuse considération ; il est évident qu'en cas

d'hémorragies répétées, d'accidents septicémiques ou asphyxiques, une opération grave aura peu de chances de succès.

Nous rappellerons encore comme points noirs de ce pronostic la marche rapide de la tumeur, et sa facilité de reproduction après l'extirpation.

Traitement. — Le traitement des polypes naso-pharyngiens est entièrement chirurgical et les méthodes employées pour leur cure sont nombreuses.

A l'exemple des classiques, on doit diviser celles-ci en : 1° méthodes simples ; 2° méthodes composées.

1° Méthodes simples. — Elles se proposent d'atteindre le polype par les voies naturelles, sans toucher aux parties molles ou au squelette avoisinant ; depuis la chirurgie antiseptique elles sont à peu près toutes tombées en désuétude.

1° La *compression* est effectuée à l'aide de pinces à demeure. C'est un procédé aveugle, lent, pénible pour le malade, insuffisant presque toujours. (Duplay.)

2° L'*excision*, le *séton*, le *broiement* sont des méthodes dangereuses ; elles exposent à des hémorragies et à des accidents septiques.

3° L'*excision*, sous le couvert de l'antisepsie, peut être tentée dans les petits fibromes naso-pharyngiens sans prolongements. Elle se fait avec le bistouri ou aux ciseaux et peut réussir ; mais, d'une manière générale, elle est passible des mêmes reproches que les précédentes.

4° L'*arrachement* est rarement une bonne méthode. Il se fait à l'aide de pinces de divers modèles, introduites par la bouche ou par les narines. Il peut, à la rigueur, être conseillé pour une tumeur mobile, sans prolongements, à pédicule long et mince. Dans tous les autres cas, c'est un procédé soit insuffisant parce qu'il laisse subsister des débris de la tumeur, soit aveugle parce qu'il expose à des fractures, de l'ethmoïde le plus souvent, à des délabrements dangereux et même à l'ouverture de la cavité crânienne.

5° La *rugination*, préconisée par Borelli, remise en honneur par A. Guérin, est un dérivé du procédé précédent. Elle se pratique avec une rugine introduite par la narine et guidée par l'index sur le point d'insertion du fibrome, dans le but de décoller la tumeur du périoste sain. Cette méthode est passible des mêmes reproches que les méthodes que nous venons de décrire.

6° La *ligature* du pédicule du polype, imaginée par Guillaume de Salicet, modifiée par Chassaignac, n'a guère survécu à ce dernier chirurgien. Ses indications sont les mêmes que celles des méthodes précédentes. On pratique soit la ligature lente à l'aide d'un fil jeté difficilement sur la base d'implantation du polype, soit la ligature extemporanée avec l'écraseur de Chassaignac, le serre-nœud de Maisonneuve, la pince-scie de Péan, le polypotome de Rethi. Toutes

ces méthodes, surtout la ligature extemporanée, sont un progrès sur les précédentes, mais comme celles-ci elles exposent aux hémorragies secondaires, aux accidents septicémiques, aux phlegmons péripharyngiens en particulier.

7° La *cautérisation*, comme la rugination, n'est le plus souvent qu'un procédé complémentaire d'une méthode composée, en particulier de la méthode palatine. (Gérard Marchant.)

Les caustiques chimiques divers : chlorure de zinc (Desprès), acide chromique (Verneuil), pâte de Canquoin, n'ont pas donné grands succès.

La galvanocaustique thermique (anse, couteau du galvanocautère) a eu ses promoteurs. Elle se recommande par son innocuité, mais d'ordinaire elle est incomplète et insuffisante.

La galvanocaustique chimique (électrolyse), employée pour la première fois par Nélaton dans le traitement des polypes naso-pharyngiens, a été surtout vantée dans ces dernières années. Elle a pour but la destruction du fibrome par décomposition et cautérisation. Les séances doivent durer de dix à vingt minutes et être faites avec des courants de 15 à 20 milliampères (Capart) ; on doit souvent les répéter un grand nombre de fois (40 fois chez le malade de Guyon).

2° Méthodes composées. — Elles ont pour but d'atteindre le polype par des voies artificielles, à l'aide d'opérations préliminaires qui constituent le premier temps d'une opération radicale.

Elles ont quelques indications primordiales. Facultatives chez l'adulte, dans les cas de polypes petits, bien pédiculés, sans prolongements, elles deviennent de nécessité chez l'enfant, surtout jeune, dans les cas de polypes volumineux, à prolongements multiples, menaçant à bref délai l'existence s'ils ne sont enlevés en totalité. (Kirmisson.)

Les opérations préliminaires de ces méthodes font partie, comme l'a dit Verneuil, du premier combat qu'on livre au polype. Pour les pratiquer, on peut suivre plusieurs voies, s'attaquer au fibrome par la voûte palatine, le nez ou la face ; d'où le nom des trois méthodes : palatine, nasale ou faciale.

1° *Méthode palatine.* — Manne (d'Avignon), en 1717, incisa chez trois malades le voile du palais sur la ligne médiane pour arriver sur le point d'implantation d'un polype naso-pharyngien. Un siècle plus tard Dieffenbach, modifiant légèrement la méthode, l'érigea en principe et Maisonneuve la reprit sous le nom de *boutonnière palatine*.

Nélaton, en 1848, adjoignit à l'incision purement palatine la résection de la voûte du palais.

Il existe en somme dans cette méthode deux sous-procédés, suivant qu'on se borne à une intervention sur les parties molles seules, ou qu'au contraire on touche simultanément au squelette palatin.

α. *Opérations sur le voile.* — Manne incisait verticalement et sur

la ligne médiane le voile du palais; c'est l'incision longitudinale type. Dieffenbach et Maisonneuve ont limité leur incision en respectant le bord libre du voile; leur procédé est celui de la boutonnière palatine.

E. Bœckel a modifié la direction de l'incision en la faisant transversale; cette boutonnière donne plus de jour, la cicatrisation se fait plus rapidement, et, en tous cas, se prête plus facilement que l'incision longitudinale à une opération réparatrice.

3. *Opérations sur la voûte.* — Toutes ces opérations sur le voile sont excellentes; le seul reproche qu'on peut leur faire c'est que le champ opératoire ouvert est trop limité. Aussi, dès 1848, Nélaton avait-il pensé à l'ablation préliminaire d'une portion de la voûte palatine.

Après avoir fendu longitudinalement le voile, Nélaton incise la muqueuse palatine sur le prolongement de cette section et s'arrêtait à 2 centimètres en arrière des incisives. Au point terminal de cette première incision, il fait tomber une autre incision transversale dont le milieu coïncide avec ce point; la forme générale de ces deux incisions est donc celle d'un T. Cela fait, il décolle la fibro-muqueuse sur les parties latérales et résèque à la pince de Liston la voûte osseuse dans une étendue de 25 millimètres de largeur et de 30 de longueur.

Gussenbauer a poussé plus loin cette résection: il enlève toute la voûte palatine, laissant seul subsister le rebord alvéolaire.

Les indications de cette voie palatine sont en général restreintes; elle ne s'adresse guère qu'aux polypes petits, sans prolongements et à pédicule mince. Elle a comme avantages de n'entraîner à sa suite aucune déformation extérieure, mais les troubles consécutifs de la déglutition et de la phonation, les opérations autoplastiques qu'elle nécessite en réduisent souvent l'emploi.

2° *Méthode nasale.* — Elle est de date très ancienne. Hippocrate, Celse pratiquaient l'extraction des polypes après avoir incisé l'aile du nez. Gurmann, Guillaume de Salicet dilataient les narines. La méthode a été remise en honneur dans notre siècle, principalement par Dupuytren et Chassaignac, et singulièrement améliorée par Verneuil et Ollier.

Comme dans la méthode palatine, les opérations préliminaires peuvent être limitées aux parties molles ou s'accompagner de sections osseuses, et même de résections temporaires; d'où des procédés nombreux.

1. *Incision des parties molles.* — Nous avons vu qu'Hippocrate et Celse incisaient l'aile du nez. Leur manière d'agir fut suivie par Dupuytren. Heister et Garengeot conseillèrent la section dans le sillon naso-génien. Verneuil la pratiqua sur la ligne médiane en y joignant souvent l'écartement des os propres du nez.

Une fois ces incisions préliminaires faites, on peut traiter le polype

par la cure lente, la compression entre autres moyens, ou bien procéder à la guérison extemporanée. Le premier traitement, qui laisse une plaie béante dont la cicatrisation sera affreuse, est actuellement abandonné. Aujourd'hui on pratique séance tenante l'excision du polype, suivie au besoin de rugination et de cautérisation. Le fibrome enlevé, la restauration des parties molles est immédiatement pratiquée et la guérison s'effectue sans cicatrice appréciable.

β. *Opérations sur le squelette.* — Les incisions des parties molles seules sont souvent insuffisantes, ne donnent pas assez de jour pour pratiquer les méthodes simples. On a dû leur adjoindre des sections et même des résections osseuses temporaires.

On a proposé tout d'abord de détacher, après incision préalable toutes les attaches des cartilages nasaux et de la sous-cloison, de façon à relever complètement le nez en haut et de côté, afin de mettre au jour l'échancrure nasale du maxillaire. Follin et Duplay.

Langenbeck, à l'exemple de Chassaignac et de Huguier, rabat les os propres du nez et la racine de celui-ci, et le fait ainsi basculer sur la joue du côté opposé; il s'agit donc ici de résection nasale temporaire et de renversement latéral de l'organe.

D'autres chirurgiens, Linhart, Bruns, ont, au contraire, conseillé la section médiane, puis la réclinaison bilatérale des parties molles et osseuses.

Mais c'est surtout Ollier qui a perfectionné la méthode; il pratique l'ostéotomie verticale et latérale du nez et son renversement de haut en bas. L'incision est en fer à cheval et part de chaque côté du bord supérieur d'une des ailes du nez pour remonter jusqu'au niveau de la dépression naso-frontale. La charpente osseuse du nez est ensuite sectionnée à la scie en suivant l'incision extérieure. Le nez est renversé en bas, la cloison mobilisée sur le côté et le polype extrait par torsion ou rugination.

La voie nasale, surtout avec le perfectionnement d'Ollier, est souvent la méthode de choix; la large brèche faite par la résection nasale temporaire est ensuite comblée, une fois la tumeur enlevée, par la réapplication immédiate du volet nasal.

Nous croyons toutefois, que, tout comme la palatine, elle a ses indications spéciales. Nous admettons que quand le polype a son siège à la partie supérieure des fosses nasales, quand il déjette la paroi antérieure du maxillaire et déforme le sillon naso-génien, la méthode nasale présente d'incontestables avantages. Dans les implantations pharyngiennes supérieures, au voisinage des apophyses ptérygoïdes et du sinus sphénoïdal, il sera souvent plus facile d'extraire le polype par le nez que par la bouche; mais il faut pour cela que la tumeur ne soit pas trop volumineuse, et surtout qu'elle n'ait pas d'adhérences secondaires; dans ce dernier cas la méthode nasale est tout à fait contre-indiquée.

3° *Méthode faciale.* — C'est la méthode la plus récente ; elle consiste dans la résection définitive ou temporaire du maxillaire supérieur.

Le premier chirurgien qui ait pratiqué la résection du maxillaire supérieur dans le but d'extraire un fibrome naso-pharyngien est Syme (d'Édimbourg), en 1832. Quelques années plus tard Flaubert (de Rouen), Michaux (de Louvain), puis Robert, Maisonneuve, Huguier et enfin Verneuil, ont suivi son exemple.

La plupart de ces chirurgiens faisaient la résection totale. Chassaignac, puis Michaux, Bérard, Demarquay, ont conseillé des résections partielles.

A l'exemple d'Huguier, de Langenbeck, on ne pratique plus guère aujourd'hui que les résections partielles et temporaires.

A. *Résection totale.* — Elle a ses avantages, mais aussi de trop gros dangers et d'énormes inconvénients : la mutilation consécutive de la face, les troubles phonétiques et de la mastication sont les principaux. Elle est néanmoins nécessaire dans les cas de polypes volumineux, à prolongements multiples, pour lesquels une large brèche osseuse est indispensable.

On pourra pratiquer la résection totale et définitive comme Syme, la resection sous-cutanée d'Ollier, ou, ce qui vaut mieux, la résection totale et temporaire suivant les préceptes déjà anciens de Huguier. Nous devons ajouter cependant, à propos de cette dernière opération, qu'elle serait excellente si le maxillaire supérieur conservait sa vitalité ; mais presque toujours il se nécrose, entraînant à sa suite des fistules intarissables et des désordres graves.

B. *Résections partielles.* — Déjà conseillées par Chassaignac, qui indiquait de toujours respecter le plancher de l'orbite, elles constituent, en dehors de la voie nasale, les méthodes de choix.

Ces résections seront réduites au minimum possible, mais suffisant pour l'extraction du polype et toujours suivies de la réapplication du fragment de maxillaire réséqué. En suivant ces préceptes, la voie faciale permet d'aborder la majorité des fibromes naso-pharyngiens, entre autres ceux qui ne seraient pas justiciables de la voie nasale ; elle est de plus simple, sûre et d'une innocuité à peu près absolue.

Toutes les fois qu'il est possible, il est mieux de recourir aux méthodes lentes pour attendre la puberté à partir de laquelle le polype ne récidive généralement plus.

TUMEURS MALIGNES DES FOSSES NASALES.

Ces néoplasmes sont de diverses catégories : *sarcomes*, *épithéliomes* et *tumeurs complexes* (épithélio-sarcomes). Le carcinome

(1) Schmiedelow, Tumeurs malignes primitives du nez. Paris, 1885. — Lang, *Arch. de laryng. et rhin.*, t. II, 1885, p. 309. — Metaxas, thèse de Paris, 1887. —

primitif se rencontre rarement (un cas de Hinde, *Med. Record*, 1888).

Parmi ces tumeurs, les unes sont *primitives*, nées dans les fosses nasales mêmes ; d'autres, *secondaires*, proviennent des régions voisines, comme les sinus.

Le sarcome y est relativement fréquent. Il s'y montre sous forme de fibro-sarcome quand il naît sur la cloison, son siège de prédilection, ou sous forme d'ostéosarcome si son origine est dans les parois osseuses. O. Weber a publié une observation de glio-sarcome et Durante un cas mixte d'épithélio-sarcome.

Le mélano-sarcome du nez a été étudié par Michael au Congrès de Berlin, août 1890. Il l'a observé chez une femme de cinquante ans, qui présentait une masse néoplasique ayant envahi les cornets inférieur et moyen gauches. L'examen histologique, pratiqué par Fraenkel, montra un mélano-sarcome à cellules rondes. Lincoln, en 1885, et Paul Heymann, en 1888, avaient déjà signalé cette variété de tumeur intranasale.

L'épithéliome est pavimenteux ou cylindrique, selon qu'il siège sur le revêtement cutané des narines ou sur la muqueuse nasale. Sa marche est lentement destructive. En dépit des opérations, il arrive à ronger presque tout le massif facial, constituant une horrible lésion.

Les tumeurs malignes du nez se montrent surtout après la quarantième année, mais le sarcome n'est pas rare avant, même dans l'enfance, subjectivement elles se révèlent par de l'anosmie, une rhinorrhée fétide, des épistaxis peu fréquentes relativement, de l'obstruction nasale et des douleurs dans les branches du trijumeau ou toute une moitié de la tête qui peuvent même revenir sous forme d'accès. La rhinoscopie antérieure montre une tumeur relativement fixe, non pédiculée, rouge, ulcérée, fongueuse et saignant longtemps quand on la pique avec un stylet coudé. Elle exhale une odeur de putréfaction.

La rhinoscopie postérieure indique si le cavum est plus ou moins envahi et si la tumeur n'aurait pas pris naissance dans des tumeurs adénoïdes.

Le danger principal de ces tumeurs vient de leur tendance à envahir le voisinage. Elles peuvent seulement refouler les os environnants, comme l'établit une observation de Duplay, mais généralement elles les envahissent : les globes oculaires sont écartés, le

Ollier, *Lyon méd.*, 9 décembre 1888. — Durante, Tumeur mixte des fosses nasales, mort subite *Arch. de laryng. et otol.*, t. III, 1890, p. 150). — Pilcquet, *Ann. des mal. de l'or. et du lar.*, 1890, p. 143 (Étude sur le diagnostic et le traitement des tumeurs malignes des fosses nasales). — Knight, *Amer. laryng. Assoc.*, mai 1890. — Michael, *Congrès de Berlin*, 1890. — Katzenstein, *Soc. de laryng. de Berlin*, 26 juin 1891. — Lincoln, *XIIe Congrès de l'Assoc. amér.* - Dreyfuss de Strasbourg), *Arch. intern. de laryng.*, t. V, 1892. — Mondougran, Tumeurs malignes du naso-pharynx, thèse de Paris, 1896. — Castex, Rhinotomie transversale inférieure (*Congrès fr. de chir.*, 1896).

malade rappelle le facies de la grenouille *frog face*. Les trompes étant comprimées, l'ouïe diminue. Quelques-unes viennent se montrer sous la racine du nez en simulant une gomme ou un abcès (Lang, Gérard Marchant). D'autres envahissent la boîte crânienne à travers la lame criblée. Le malade peut mourir subitement, sans qu'on ait soupçonné cette extension au cerveau, qui peut être très précoce, comme dans un cas de Knight.

J'ai vu ces tumeurs malignes siéger assez souvent sur le plancher et perforer la voûte palatine.

Le diagnostic n'est pas aussi facile qu'on pourrait croire.

Au début, c'est par un examen méticuleux, à l'aide des rhinoscopies antérieure et postérieure, qu'on réussira à voir la tumeur qui se dissimule dans quelque recoin. C'est un des services rendus par la rhinoscopie que cette découverte précoce d'une tumeur maligne. L'exploration au stylet renseigne sur sa consistance et le siège de son pédicule. Plus tard on la distinguera, par sa marche, d'un ostéome, d'un chondrome, ou d'un fibrome naso-pharyngien.

Quelques cas sont parfois très embarrassants. Ne serait-ce pas un polype muqueux rongé par une poussée inflammatoire ? L'histoire du malade et la résection d'une portion de la tumeur pourront en faire l'examen histologique et trancheront la difficulté. Que cette résection soit faite avec l'anse galvanique pour prévenir une hémorragie profuse. D'après Plicque, les épithéliomas pédiculés proviennent souvent de la dégénérescence épithéliomateuse de néoplasmes d'abord bénins, adénomes ou myxomes. Ne serait-ce pas aussi bien un corps étranger dissimulé sous les fongosités que sa présence aurait produits ? Il suffit d'y penser pour ne pas tomber dans cette méprise, en explorant avec le stylet. Le siège est à considérer, car un polype implanté sur la cloison et presque toujours un épithélioma. (Plicque.)

Ne s'agirait-il pas d'une ulcération tuberculeuse ? La marche, l'aspect des bords, l'inoculation à des cobayes tranchent la difficulté.

J'ai suivi longtemps l'observation d'un homme âgé qui, sans cause appréciable, avait remarqué que l'ensemble de son nez devenait très rouge, très gros et douloureux. La muqueuse boursouflée faisait presque hernie par les orifices narinaires. Plusieurs des maîtres qui l'examinèrent, et non des moindres, portèrent le diagnostic de sarcome. A la longue, cependant, le traitement antisyphilitique eut raison de ces divers symptômes, et, pour confirmer le diagnostic de syphilis tertiaire, le nez prit le type significatif de nez en lorgnette. Il n'est pas jusqu'au chancre des narines qui ne puisse simuler une tumeur maligne (épithélioma).

Le diagnostic s'impose encore parfois avec la morve chronique, le lupus. Schmiegelow a cité deux cas de polypes lupeux, friables, à surface granulée et blanchâtre.

La difficulté du diagnostic vient parfois de ce que des tumeurs bé-

nignes, des myxomes par exemple, cachent la production de mauvaise nature. Ricard, dans sa thèse *Sur la pluralité des néoplasmes*, en cite deux cas.

Les tumeurs malignes des fosses nasales sont particulièrement graves par leur marche rapide, leurs envahissements. Rarement elles ont le temps de se généraliser (un cas de Bouilly), mais la chaîne des ganglions sous-maxillaires est prise prématurément en cas d'épithélioma, celles qui se montrent sur la cloison sont moins graves, étant plus aisément abordables.

L'intervention chirurgicale n'est permise que si l'on est bien renseigné sur les limites du mal. Elle varie, du reste, selon les cas. Suivons la division très clinique de Plicque :

1° Quand la tumeur est petite et accessible par les narines, on l'enlève avec l'anse galvanique (anse rouge), et on cautérise sa base d'implantation avec la pointe galvanocaustique.

2° Si la tumeur, plus grosse, est pédiculisée, on ouvre le nez, soit par une incision dans le sillon naso-génien (Duplay), soit par une incision médiane (Verneuil).

Le relèvement de l'aile du nez après incision naso-génienne suffit souvent ; au besoin on sectionnerait l'os nasal, ou, comme l'a fait Dieffenbach, on diviserait la cloison pour faciliter le décollement.

Verneuil commençait une incision médiane sur la racine du nez, et s'arrêtait en descendant à un centimètre et demi du lobule.

De cette extrémité inférieure partaient deux autres incisions pour pénétrer dans les narines. C'est une incision en Y renversé.

Langenbeck et Bœckel renversent aussi le nez sur le côté, Lawrence le relève de bas en haut.

Le procédé d'Ollier comprend deux temps : *a* incision de la peau et section verticale de l'auvent nasal à la scie, ligature des deux branches de la frontale externe ; *b* mobilisation de la cloison pour voir plus profondément, soit par l'intervention forcée de l'index, soit par des coups de ciseaux antéro-postérieurs. Cette opération donne un jour très large. Le nez reste un peu violacé pendant quelques jours, mais on n'a jamais noté de sphacèle.

On extirpe le néoplasme à l'anse rouge et on poursuit les prolongements avec le thermocautère. Le danger est dans l'hémorragie immédiate ou retardée. On la prévient assez sûrement, en pratiquant d'abord une ligature au catgut du pédicule.

3° La tumeur est-elle diffuse ? On doit, par une opération préliminaire, la mettre d'abord bien en vue (opération de Rouge) qui décolle de bas en haut la lèvre supérieure et l'auvent nasal ; rhinotomie verticale d'Ollier, préférable parce qu'elle donne plus large accès dans les fosses nasales), ou encore rhinotomie de Chassaignac, qui détache latéralement tout le nez pour le rabattre sur le côté opposé à l'incision, après quoi on extirpe comme on peut le néoplasme, de

préférence avec la curette tranchante, et on plonge le thermocautère au rouge sombre dans les points saignants.

Le tamponnement préalable des choanes en est une très bonne précaution.

Il faut en arriver parfois à la résection du maxillaire supérieur pour enlever toutes les portions envahies du squelette.

Le *shock* opératoire et les hémorragies secondaires sont toujours à craindre, à la suite de ces opérations. Aussi doit-on s'abstenir, si les limites de la tumeur ne pouvaient être atteintes, ou si l'on supposait un prolongement crânien qui peut même exister sans signes de compression cérébrale.

Parmi les malades que j'ai pu observer, un homme de soixante ans portait un épithélioma sur la moitié postérieure du plancher nasal, qui se trouvait en partie ulcéré. Je me proposais de faire sauter au ciseau et au maillet toute la partie prise, suivant le procédé de Nélaton, quitte à recourir ensuite à la prothèse, mais une extension à la partie haute des choanes vint contre-indiquer toute intervention.

Résultats opératoires (Plicque) : Résections doubles du maxillaire supérieur. Mortalité : 36 p. 100, sur 51 cas relevés par Plicque, 6 décès.

4° Contre les tumeurs inopérables, la morphine à doses croissantes, l'antisepsie du néoplasme et même l'introduction dans la masse de flèches de Canquoin qui diminuent douleurs et hémorragies. Terrier a cité un cas où la marche de la tumeur aurait été arrêtée par l'application du chlorate de potasse en poudre. Les bons résultats que Voltolini aurait dus à la tisane de Zittmann, qui contient du calomel, donne à penser qu'il s'agissait de rhinopathies syphilitiques.

Plicque termine son consciencieux travail par cette très juste réflexion que les grandes opérations devraient être pour les petites tumeurs, c'est-à-dire pour les tumeurs limitées.

V

CORPS ÉTRANGERS, CALCULS ET PARASITES DES FOSSES NASALES

I. — CORPS ÉTRANGERS ET CALCULS.

Les corps étrangers et les calculs des fosses nasales n'ont guère besoin de définition. Ce paragraphe n'a d'à-propos que pour expliquer la description simultanée que nous faisons des uns et des autres.

A l'exemple de la majorité des auteurs, nous écrirons ici en même

temps l'histoire des *corps étrangers* (1) et des *calculs* ou *rhinolithes* (2); leur étiologie, leurs symptômes et leur traitement se confondent en effet.

L'étude des *premiers* n'est d'ailleurs pas d'aujourd'hui : nous ne pouvons omettre de citer les descriptions qu'en ont faites M. Mackenzie, Moldenhauer, Spillmann, Gérard Marchant.

Celle des *rhinolithes* est moins ancienne. Le Mémoire initial et fondamental sur ce sujet date de Demarquay.

L'introduction de la rhinoscopie antérieure et de la postérieure firent faire un grand pas à l'étude des rhinolites ; le diagnostic exact du siège de ces calculs, de l'état et des lésions de la muqueuse pituitaire furent les principales conséquences de cette découverte. Moure et M. Mackenzie nous ont donné de ces rhinolithes une bonne description ; les travaux de Charazac, de Monnié, de Didsbury, de Cozzolino sont les derniers.

Étiologie. — 1. Des corps étrangers. — C'est *chez l'enfant*, surtout, qu'on a l'occasion d'observer les accidents dus à la pénétration de corps étrangers dans les fosses nasales ; chez l'adulte, les conditions qui président à leur introduction sont plus rares.

La *nature* de ces corps étrangers est des plus variables, on y a trouvé les substances les plus bizarres, toutes celles que le hasard peut mettre sous la main d'un enfant.

1. Ce sont d'abord des corps organiques pour la plupart, susceptibles de se gonfler sous l'influence de l'humidité : graines de toute espèce pois, haricots, fèves, etc., éponges, morceaux de liège, de bois.

2. Les corps inorganiques sont d'ordinaire dépourvus de la propriété précédente ; ce sont : des perles, des boutons, des pierres, des anneaux métalliques, des épingles à cheveux, un bout de biberon, des fragments d'os, etc.

(1) Corps étrangers.

E.-J. Moure, Traité des mal. du nez, 1882. — Morel-Mackenzie, Tr. des mal. de la gorge et du nez, trad. franç., 1884. — Moldenhauer, Tr. des mal. des fosses nas., des sinus et du phar. nas., trad. franç., 1888. — J. Wright, Deux cas de dents nasales (*Med. Record*, 12 oct. 1889). — Jacobsen de la Havane, Larves de mouches dans les fosses nasales (*Brit. med. Journ.*, 20 nov. 1889). — Spillmann, *Dict. encyclop. des sc. méd.*, 2e sér., t. XIII, 1879, p. 22. — Pletsohn de Berlin, Corps étr. de la cavité naso-pharyngienne (*Soc. de laryng. de Berlin*, 1893.

(2) Rhinolithes.

Oxmann, Hémicrânie périodique qui s'est terminée à la suite de l'évacuation de calculs par le nez (*Arch. gén. de méd.*, 1re sér., t. XX, 1829, p. 102. — Schmiedelow, Des rhinolithes (*Rev. bibliogr. univ.*, 1885). — Charazac, *Rev. méd. de Toulouse*, 1888. — Bosworth, A Treatise on Diseases of the Nose and Throat, 1889. — Monnié, thèse de Bordeaux, 1889. — Noquet, Des rhinolithes (*Soc. franç. de rhin.*, 1er mai 1890). — Schuffers, Un cas de rhinolite (*Soc. d'otol. belge*, 25 mai 1898. — Bellioz, Examen de quatre rhinolithes (*Arch. intern. de laryng.*, etc., t. IV, 1891, p. 132). — Gérard Marchant, *Traité de chir.*, t. IV, 1891, p. 815. — G. Dibsbury, Contribution à l'étude de rhinolithes, thèse de Paris, 1896.

Le *mode d'introduction* de ces corps étrangers varie suivant les cas. Il a lieu soit par les orifices antérieurs des fosses nasales, soit par les postérieurs.

3. L'introduction par les narines constitue la façon la plus ordinaire du mode de pénétration, chez les enfants surtout. Les efforts d'extraction, les mouvements inspiratoires facilitent d'ailleurs cette pénétration et leur enclavement consécutif.

4. L'introduction par les orifices postérieurs est loin toutefois d'être aussi rare qu'on pourrait le penser. C'est sous l'influence de la toux, des vomissements, que des corps étrangers ont pu être rejetés du pharynx dans les fosses nasales : aussi ces produits sont-ils le plus souvent des particules alimentaires de toutes sortes. Des pilules, certaines conditions aident d'ailleurs à ce cheminement rétrograde ; les paralysies du voile du palais ou des muscles du pharynx, si fréquentes chez l'enfant à la suite de la diphtérie, en sont une des causes adjuvantes les plus nettes.

B. Des calculs. — L'étiologie des rhinolithes se confond avec celle des corps étrangers, en ce que ces derniers sont d'ordinaire le point de départ des premiers.

Nous verrons à l'anatomie pathologique comment les uns servent de noyaux aux autres, par quelles modifications successives passe le corps étranger pour aboutir à une incrustation calcaire qui constitue le *rhinolithe secondaire*.

Nous dirons après ce qu'on doit entendre sous le nom de *rhinolithe primitif* ou *spontané*.

Anatomie pathologique. — Nous décrirons successivement le corps étranger ou le calcul qui lui succède, insistant ensuite sur les lésions de la muqueuse pituitaire à leur voisinage.

1° Des corps étrangers et des calculs. — Le *siège* des corps étrangers des fosses nasales est loin d'être fixe ; d'ailleurs ces cavités si anfractueuses, pourvues de replis et de méats, paraissent tout destinées à recevoir et à cacher les produits qui leur sont confiés. Ceux-ci cependant, au milieu de ce dédale, suivent quelques routes plus favorites, qui dépendent du reste beaucoup de leur porte d'entrée.

Quand ils sont introduits par les orifices antérieurs, ils glissent en général sur le plancher des fosses nasales, dans le méat inférieur et finissent, s'ils ne sont extraits, par se loger dans les replis du cornet inférieur, rarement ils remontent vers le méat moyen.

Quand ils pénètrent par les orifices postérieurs, ils arrivent généralement plus haut ; ils sont dirigés par le courant expiratoire vers le méat moyen où ils s'enclavent ; ce n'est que par exception qu'ils remontent jusqu'au méat supérieur et dans le sinus frontal, où certains cliniciens, se fondant sur la gêne et la douleur que le malade éprouvait souvent au niveau de ce sinus, avaient reporté leur siège.

Le *nombre* de ces corps étrangers ou des rhinolithes est peu sujet à

des variations : ils sont en général uniques et unilatéraux. Quelques observateurs, cependant, confirment leur multiplicité. Kern a rencontré trois calculs, Aymann, Blandin en ont vu encore un plus grand nombre dans la même fosse nasale. Dans des cas tout à fait exceptionnels on a vu des corps étrangers occuper simultanément les deux cavités. Enfin il est quelques rhinolithes, comme ceux vus par Clauder, Cozzolino, qui occupaient les deux fosses nasales après avoir perforé la cloison.

Les *modifications ultérieures* des corps étrangers séjournant dans les fosses nasales nous amènent maintenant à parler presque exclusivement des rhinolithes.

Si ces corps étrangers sont solides et susceptibles de se ramollir, comme la plupart des corps organiques (graines, éponges), ils s'imbibent de liquides, se gonflent et acquièrent des dimensions très variables. On a vu des graines tripler en dix-huit heures (Czarda) et même germer (Bérard, Smith ; Boyer rapporte le fait presque invraisemblable d'un pois introduit dans les fosses nasales d'un enfant qui germa et poussa dix à douze racines dont la plus longue mesurait trois pouces et quatre lignes.

Si le corps étranger est solide et inaltérable, il augmente peu de volume, mais se fixe à la muqueuse, s'incruste de sels calcaires et donne ainsi naissance à un calcul, dont il constitue le noyau.

Les caractères suivants, que nous allons étudier, se rapportent donc à peu près spécialement aux rhinolithes.

La *forme* de ceux-ci est plus irrégulière. Le plus souvent ils sont arrondis ou allongés, leur grand axe coïncidant avec celui des fosses nasales : parfois leur forme est pyramidale (Clay) ou rappelle par sa disposition ramifiée l'aspect d'une branche de corail.

Leur *poids* est extrêmement variable : il oscille d'une façon générale entre 2 et 15 grammes. Il en est cependant de plus légers : Berlioz en cite un de 63 centigrammes. Un des plus lourds, celui de Czarda, atteignait 25 grammes.

Le *volume* comme le poids n'est guère fixe ; il ne s'apprécie bien d'ailleurs qu'après l'extraction du calcul. En général, celui-ci est gros comme une lentille, un noyau de cerise ou d'amande ; rarement il offre plus d'un pouce de longueur (Mackenzie) ; on en a vu pourtant d'assez volumineux pour obturer complètement une fosse nasale et même dévier ou détruire la cloison.

Leur *couleur* est blanc grisâtre, plus ou moins foncé, ils sont colorés d'une façon uniforme ou bien tachetés de noir.

Leur *surface*, parfois lisse, est d'ordinaire bosselée, chagrinée ou anfractueuse ; quelques-uns peuvent présenter à leur surface, comme nous l'avons vu plus haut, des ramifications qui les font ressembler à des branches de corail. Entre ces saillies et ces anfractuosités qui se moulent sur celles des fosses nasales se trouve une matière caséeuse,

fétide, des débris muco-purulents, des croûtes composées de cellules épithéliales plus ou moins altérées et de leucocytes extravasés.

La *dureté* des rhinolithes n'est pas la règle ; ils sont d'ordinaire mollasses, friables. Cependant leur consistance est loin d'être toujours aussi faible, nous en voulons pour preuve le nombre assez grand d'observations où il fut pratiqué des séances de lithotritie sur le calcul (Didsbury), ou bien, fait plus exceptionnel, où on fut incapable de les broyer même avec un marteau. (Clauder.)

Comme *configuration intérieure*, on reconnaît sur une coupe qu'ils sont formés de couches concentriques, imbriquées, qui leur donnent un aspect feuilleté spécial ; au centre se trouve un corps étranger. Dans bon nombre de cas la présence de ce noyau central fait défaut, il n'y a que du mucus et une substance albumino-graisseuse ; ces derniers cas représentent les rhinolithes spontanés ou primitifs, sur lesquels nous allons revenir dans un instant.

Entre la *composition chimique* des rhinolithes et celle des liquides (mucus nasal et larmes) qui baignent la pituitaire, il existe, comme l'a montré Demarquay, une très grande analogie.

Les analyses les plus anciennes, celles d'Axmann, de Prout, de Bouchardat, de Geiger diffèrent peu des plus récentes, de celles de Berlioz, de Girard consignées dans la thèse de Didsbury.

Les éléments à peu près constants sont, parmi les sels : des phosphates de chaux et de magnésie, des carbonates de chaux, de soude, de magnésie, des chlorures alcalins, des traces de sulfates et de sels de fer (oxyde de carbonate de fer, Creswell Baber) ; parmi les matières organiques : des traces d'ammoniaque, mais ni acide urique ou urée, ni oxalate de chaux. (Didsbury.)

Quant aux analyses quantitatives de ces divers éléments constituants des rhinolithes, nous donnerons comme exemple celles de Berlioz, qui oscillent entre les chiffres suivants :

	Minimum.	Maximum.
Eau	4 gr.	6gr,90
Matières organiques	16 gr.	18gr,20
Phosphate de chaux	17gr,63	62gr,02
Phosphate de magnésie	3gr,93	9gr,08
Carbonate de chaux	9gr,81	20gr,09
Traces de fer	douteuses.	appréciables.

La *variété* de rhinolithes que nous avons étudiée jusqu'ici est celle qui succède en général aux corps étrangers qui leur forment un noyau central, ils sont développés par stratification et par superposition. Ces calculs sont les rhinolithes secondaires ou rhinolithes faux de Cozzolino.

A côté de ceux-ci sont les rhinolithes primitifs, spontanés ou vrais de Cozzolino, beaucoup plus rares ; on n'en connaît guère que quelques observations (Mackenzie, Brun, Moure, Berlioz, Didsbury). Ces

calculs n'offrent aucun corps étranger central apparent ; du moins peut-on admettre dans certains cas que celui-ci a été résorbé, ou bien qu'un caillot sanguin (Stocker), un peloton de mucus, des débris caséeux aient servi de noyau. Du reste la stratification est peu nette dans la grande majorité des cas.

La *pathogénie*, le mode de formation de l'une et l'autre variété de rhinolithes laissent encore bien à désirer.

Dans les cas de rhinolithes secondaires on doit admettre qu'autour du corps étranger la muqueuse pituitaire irritée et enflammée donne lieu à une suppuration plus ou moins abondante et que, comme dans les cystites ou les pyélonéphrites, sous l'influence des microorganismes (leptothrix ou autres) il se produit une décomposition des liquides contenus dans les fosses nasales, du mucus (Duplay), des larmes (Monnié), ou du pus (Jamain et Terrier) ; cette décomposition entraîne à sa suite la précipitation des sels calcaires et leur dépôt autour du corps étranger.

Dans les cas de rhinolithes primitifs, on doit, nous l'avons vu, invoquer comme noyau de calcul, qu'il soit visible ou résorbé, un caillot sanguin, un détritus caséeux, un peloton de mucus : ceux-ci peuvent devenir le centre d'un calcul par le même mécanisme que les corps étrangers (Monnié). Diverses circonstances aident d'ailleurs à la formation de ces rhinolithes ; parmi les causes générales prédisposantes, nous signalerons avec de Graefe la diathèse goutteuse ; parmi les causes locales, l'étroitesse congénitale ou acquise du méat inférieur (Demarquay), les diverses rhinites (atrophique ou hypertrophique) tiennent le premier rang.

2° Lésions de la muqueuse. — Au contact du corps étranger la muqueuse pituitaire s'enflamme, les fosses nasales se déforment ; d'où deux groupes de lésions bien distinctes.

Les *lésions d'inflammation chronique* sont les principales. La muqueuse est rouge, injectée, tuméfiée, boursouflée parfois au point d'enclaver le corps étranger ; souvent elle est fongueuse et saignante. D'après Spillmann, souvent aussi elle s'ulcère et devient le siège d'une suppuration fétide qui expose à confondre la maladie avec une tumeur maligne, comme cela est arrivé dans le cas de Jacquemin, ou avec un ozène comme dans le cas rapporté par Hays. Les ulcérations peuvent aller jusqu'à mettre à nu les os et déterminer des nécroses partielles.

Les *déformations* des cornets ou de la cloison (déviation, refoulement) accompagnent parfois le développement des rhinolithes volumineux. Elles étaient telles, dans un cas de Cozzolino, que le calcul occupait les deux fosses nasales après avoir refoulé, puis perforé la cloison.

Symptomatologie. — La symptomatologie des corps étrangers et des rhinolithes est assez spéciale et mobile suivant les périodes, du moins au point de vue fonctionnel.

1° Période initiale. — L'introduction d'un corps étranger dans les fosses nasales par les narines passe souvent inaperçue, surtout chez l'enfant qui, par crainte, a tendance à cacher un tel accident ; souvent aussi le malade est de bonne foi et sa mémoire ne lui rappelle rien. Semblablement, on ne trouve aucun symptôme initial lorsque, chez un enfant, le corps étranger a cheminé *a retrait* du pharynx dans les cavités nasales à la faveur d'une paralysie du voile du palais consécutive à une diphtérie. (Didsbury.)

Cependant des symptômes fonctionnels se retrouvent dans nombre d'observations. Dans un premier cas, quand le corps étranger a pénétré dans les fosses nasales par l'orifice antérieur, le malade éprouve une sensation de gêne, de chatouillement, de suffocation qui s'accuse par de brusques mouvements d'inspiration et d'expiration et des efforts d'éternuements ; il s'y joint quelquefois une épistaxis de peu d'importance. Dans un deuxième cas, quand le corps étranger est introduit dans les fosses nasales par un effort de vomissement (tel qu'un pépin de fruit, un noyau de cerise), le malade a vite oublié la sensation de gêne, les quelques chatouillements, les éternuements que la pénétration de ce corps lui aura causés. (Didsbury.)

C'est ainsi que tous les symptômes du début cessent au bout de quelque temps ; le malade s'accoutume à la présence du corps étranger qui d'ailleurs finit par se cacher dans un repli de la muqueuse ou sous un cornet et ne donne plus lieu à aucun symptôme.

2° Période calculeuse. — Les premers accidents des rhinolithes spontanés commencent à cette période, contrairement à ce qui se passe pour les rhinolithes secondaires. Il est vrai que pour ceux-ci la date d'installation de cette période d'état est très variable. En général elle est assez précoce, c'est au bout de quelques jours, de quelques semaines que les symptômes vraiment intéressants apparaissent. Parfois cependant il peut se passer plusieurs mois, plusieurs années même, avant qu'apparaissent les accidents de réaction de la muqueuse pituitaire ou d'obstruction des fosses nasales.

Les *symptômes fonctionnels* sont les plus importants à étudier : ils reconnaissent pour causes les modifications survenues dans les fosses nasales au contact du calcul ou bien consistent en troubles sensitifs et réflexes concomitants.

Au début de cette période, les *modifications de la sécrétion nasale* ouvrent la marche et font rarement défaut. Ce symptôme est toujours unilatéral, et siège du côté du corps étranger, fait de la plus haute importance pour le diagnostic. La sécrétion devient plus abondante que de coutume ; le malade est forcé de se moucher fréquemment et est réveillé la nuit par un écoulement incommode au plus haut point. En outre la sécrétion change de caractères ; de muqueuse, limpide, elle devient muco-purulente puis franchement purulente, rarement panachée, striée de sang. Creswell Baber rapporte une observation où

l'écoulement était aqueux le jour et purulent la nuit ; ces différences d'aspect tiennent simplement à la situation du rhinolithe et aux changements de position du malade. Des épistaxis légères sont fréquemment notées. Les observations de Noquet, Moldenhauer, Mackenzie rapportent une odeur fétide accompagnant les sécrétions ; pour ces auteurs il serait difficile de les distinguer cliniquement de l'odeur produite par les croûtes de la rhinite atrophique ou ozène vrai (Didsbury). Hays rapporte à ce sujet une observation très instructive : il s'agit d'une dame de vingt-cinq ans que des soins multipliés n'avaient pas guérie d'un ozène qu'elle avait depuis l'âge de cinq ans, c'est-à-dire depuis vingt années ; un jour elle rendit une perle de verre dans des efforts d'éternuements et une guérison spontanée fut la suite de l'expulsion de ce corps étranger.

Au symptôme précédent s'ajoute à un moment donné, pour peu que le rhinolithe augmente de volume, l'*obstruction plus ou moins complète d'une fosse nasale*. Tout d'abord c'est une légère gêne respiratoire, une diminution de la colonne d'air inspirée ; le malade supplée à cette obstruction soit par l'autre fosse nasale, soit par l'ouverture permanente de la bouche. A mesure que le calcul se développe l'obstruction augmente, devient bientôt complète, la muqueuse se boursouffle autour de lui, l'enchatonne et l'enclave, si bien que la respiration devient très gênée. Il est impossible au patient d'inspirer ou d'expirer par la narine correspondante. Ajoutons que le degré d'obstruction subit des variations momentanées fréquentes ; aux lésions permanentes s'ajoutent en effet, pour augmenter cette obstruction chronique, les poussées congestives de la muqueuse, la réplétion de la fosse nasale par les croûtes et les produits d'exsudation. Ce symptôme est un des plus précieux au point de vue du diagnostic ; il constitue d'ailleurs un de ceux qui incommodent le plus les malades et les obligent à consulter.

Les *douleurs* forment le troisième terme symptomatique, plus inconstant, il est vrai, que les deux précédents. Parfois il domine la scène et constitue le symptôme capital (Didsbury). Rarement les malades reportent la douleur dans la fosse nasale même ; le plus souvent celle-ci siège dans le sinus (surtout le frontal) du côté correspondant ; elle est alors profonde et gravative. D'autres fois elle affecte le type névralgique, respectant toujours le territoire du nerf maxillaire inférieur ; dans le cas d'Axmann c'était une hémicrânie périodique qui se termina par l'évacuation spontanée du calcul ; dans le cas de Verneuil c'étaient des accès de névralgie faciale revenant deux ou trois fois par mois, dans celui de Ruault la douleur affectait le type de la névralgie cervico-occipitale. Les grands caractères de ces douleurs névralgiques sont en somme leur irrégularité, leur intermittence et leur ténacité.

Les *troubles sensitifs* qui accompagnent la présence des rhi-

nolithes portent sur les divers appareils de sensibilité spéciale.

L'appareil olfactif est le premier atteint, comme bien on le pense. En raison de la congestion, du boursouflement de la muqueuse, l'anosmie plus ou moins complète est la règle ; comme les autres symptômes, elle est unilatérale.

L'appareil optique lui-même peut être touché et les accidents dépendent tout entier dans ce cas du siège du calcul. Si celui-ci est situé en avant, fait rare, il peut en résulter de la compression et de l'obstruction du canal nasal et de l'épiphora secondaire. Noquet, Garel.)

L'appareil auditif est atteint dans des conditions inverses, c'est-à-dire lorsque le corps étranger est situé tout à fait à l'orifice postérieur des fosses nasales. Dans ce cas, les accidents tiennent à l'obstruction de la trompe d'Eustache et consistent soit en bourdonnements plus ou moins pénibles (Noquet, Ruault), soit en une surdité plus ou moins complète ; Gruber, Rohrer ont signalé des cas d'otite moyenne secondaire à cette obstruction et au catarrhe de la trompe.

A propos de ces troubles auditifs, nous devons rapporter le fait partout cité du malade d'Hickmann, chez lequel un anneau d'acier, logé depuis treize ans et demi à l'extrémité la plus reculée des fosses nasales, avait amené une hypertrophie de l'amygdale droite, un gonflement du voile du palais, une fistule à la base de la luette ainsi que des troubles prononcés du côté de la déglutition et de l'ouïe.

Les *troubles réflexes* sont de diverse nature ; ils siègent, en raison de l'innervation de la muqueuse des cornets, sur le trijumeau et le facial.

On a signalé tout d'abord des troubles vaso-moteurs du côté du nerf maxillaire supérieur, de la branche ophtalmique et du facial. Smiegelow a publié l'observation d'un malade qui présenta pendant cinq ans une sudation abondante de la moitié gauche de la face ; tous les accidents disparurent spontanément quatre ans avant l'ablation du rhinolithe et l'auteur pensa qu'on devait rattacher ce fait à l'atrophie et à la destruction par le corps étranger des terminaisons nerveuses d'où partait l'excitation. Ces faits viennent d'ailleurs à l'appui de l'opinion de Hack, qui pense que plus le calcul est volumineux, plus il obstrue complètement les fosses nasales, et plus par conséquent il comprime les éléments nerveux de la muqueuse, moins on a de chances d'observer des phénomènes réflexes parce que les terminaisons nerveuses sont détruites. (Didsbury.)

Les troubles réflexes sensitifs sont d'une extrême fréquence et tout aussi importants. Nous avons étudié plus haut le symptôme douleur, la céphalalgie frontale, sinusienne, sur laquelle ont surtout insisté dans ces derniers temps Hack, Schmetter, Heymann ; elle est presque pathognomonique. En dehors de celle-ci existe une autre

variété de céphalalgie dite réflexe, qui s'accompagne parfois de vertiges, de vomissements, d'éternuements, d'accès de toux, etc., d'accidents épileptiformes ou choréiformes et dont la pathogénie est encore bien obscure. On peut, en l'absence d'autopsies, faire plusieurs hypothèses ; ou bien avec Heymann admettre que ces accidents sont des réflexes « dus à une sorte de chatouillement produit par un contact anormal exercé sur la pituitaire », ou bien, avec un grand nombre d'auteurs, il faut supposer tout simplement que ce sont des accidents méningitiques dus à une infection méningée par les lymphatiques qui du nez vont à travers la lame criblée de l'ethmoïde se jeter dans les espaces sous-dure-mériens et sous-arachnoïdiens.

Les *symptômes physiques* sont surtout fournis par la rhinoscopie. Nous devons cependant signaler que l'*inspection directe* du nez peut quelquefois fournir des renseignements. Ce n'est guère que dans les cas de rhinolithes volumineux et situés dans la partie antérieure des fosses nasales qu'on peut voir soit une déviation de la sous-cloison ou de la narine, soit une saillie plus marquée de l'aile du nez correspondante. Il faut peu compter sur ces symptômes ; les observations de Clay, de Creswell-Baber, de M. Mackenzie sont des exceptions.

Le *palper* de la narine obstruée, par comparaison avec l'autre, pourra donner une sensation de résistance ; comme chez le malade de Didsbury il sera possible de sentir que la souplesse des tissus fait défaut. C'est là, à vrai dire, un symptôme bien aléatoire.

Plus certains sont les résultats fournis par la *rhinoscopie antérieure*. Elle sera toujours pratiquée après un lavage antiseptique des fosses nasales dans le but de débarrasser celles-ci des croûtes et des mucosités, et après un badigeonnage cocaïné de la muqueuse qui aura pour effet important de décongestionner et d'affaisser la pituitaire (Bryson Delavan). La muqueuse apparaît alors rouge et boursouflée, recouverte d'un enduit caséeux plus ou moins abondant ; tantôt elle présente des végétations, des excroissances papillomateuses, tantôt au contraire elle est recouverte par places d'ulcérations. On doit, dans cet examen rhinoscopique, explorer systématiquement la cloison qui peut être déviée, le plancher des fosses nasales, les méats et les cornets (Didsbury). Le plus souvent c'est dans le méat inférieur que se trouve enchâssé le rhinolithe ; il apparaît alors, recouvert soit par un bourrelet muqueux, soit par l'enroulement du cornet inférieur, comme un corps de coloration blanchâtre ou grisâtre, plus ou moins irrégulier et dont les bords sont encastrés dans la muqueuse. Un stylet conduit sur ce calcul permet d'en explorer plus soigneusement le siège, la mobilité, le volume et la consistance ; en général le rhinolithe donne à la percussion avec le stylet un son mat et sec, très analogue à celui que donnerait un calcul vésical ; il est des cas cependant où le rhinolithe est si friable qu'il se laisse traverser par l'instrument. Dans un bon nombre

d'observations, enfin, l'examen au stylet donna la sensation d'un os dénudé, d'un séquestre plus ou moins mobile.

La *rhinoscopie postérieure* sera le complétement de l'exploration précédente. Jointe au toucher digital rhino-pharyngien, elle permettra de déceler l'existence d'un corps étranger ou d'un calcul situé à la partie postérieure des fosses nasales; elle montrera semblablement les altérations de la muqueuse à ce niveau et l'état si important des cornets. C'est cet examen postérieur qui a permis à Hickmann de ramener l'anneau dont nous avons parlé précédemment ; l'examen au moyen du miroir pharyngien montra toute la muqueuse boursouflée et fongueuse, débordant sur le corps étranger. (Spillmann.)

Les *signes généraux* sont en général peu accusés : la maladie reste locale comme les polypes, et ne s'accompagne ni de fièvre ni de troubles gastriques ou autres. Cependant la gêne de la respiration nasale, l'abondance de la sécrétion ichoreuse, finissent par nuire à la santé, et, dans beaucoup d'observations, il est dit que les enfants affectés de cette maladie sont petits et chétifs. (Duplay.)

Marche. — Durée. — Terminaison. — Les accidents causés par les corps étrangers des fosses nasales sont essentiellement chroniques dans leur *évolution* ; ils n'ont en effet aucune tendance à rétrocéder. A la période de latence, qui peut avoir une durée indéterminée, succède la période calculeuse pendant laquelle le rhinolithe, du fait de son accroissement, s'accuse le plus souvent par les seuls symptômes d'un coryza chronique avec obstruction d'une fosse nasale. Duplay leur décrit les deux périodes suivantes : l'une où les phénomènes d'obstruction nasale et les douleurs symptomatiques dominent ; la seconde, où l'ulcération de la muqueuse donne lieu à des symptômes d'ozène.

La *durée* des rhinolithes est donc en somme pour ainsi dire indéterminée, la période de latence comme la période calculeuse oscillant entre des limites très variées. On trouve partout citées les observations de corps étrangers ayant séjourné dix, quinze, vingt et même vingt-sept ans (Waring, Deschamps) dans les fosses nasales.

La longueur de l'affection montre assez qu'elle n'a guère de chances de se terminer spontanément par la *guérison*. Néanmoins les cas d'expulsion spontanée de rhinolithes existent, soit sous l'influence d'un effort de toux, soit par éternuement ; témoin le cas célèbre d'Axmann, que nous avons rapporté plus haut. D'ordinaire on est obligé de donner issue au rhinolithe par une intervention chirurgicale.

Complications. — Pronostic. — En l'absence d'expulsion ou d'extraction, les corps étrangers des fosses nasales peuvent donner lieu à des complications assez sérieuses.

Ces *complications* sont bien résumées par Didsbury, dans sa thèse. Elles proviennent surtout de l'écoulement nasal. Celui-ci, coulant sur

la narine et la lèvre supérieure et nécessitant un perpétuel besoin de tamponnement de la part du malade, provoque des inflammations et des ulcérations des parties sur lesquelles il coule constamment. Il en résulte des eczémas rebelles de la lèvre supérieure et de la moustache, des erysipèles qui peuvent revêtir le caractère d'érysipèles à répétition. M. Mackenzie parle dans une observation d'un phlegmon envahissant la face à quatre reprises différentes, à la suite de manœuvres pratiquées dans le nez dans le but d'extraire un rhinolithe.

Ces complications disparaissent rapidement lorsque le corps étranger est extrait ; il en est de même des ulcérations de la muqueuse, des excroissances polypiformes, des nécroses et des divers accidents de compression causés par le calcul.

Il peut y avoir enfin des affections surajoutées, par exemple, comme dans une observation de Luc, une déviation de la cloison, un éperon cartilagineux. On conçoit que, dans ces cas, les difficultés du diagnostic sont très grandes.

Le *pronostic* découle tout naturellement de ce que nous venons de dire ; si on veut bien se rappeler l'histoire des rhinolithes, on verra que la formule : *sublata causa, tollitur effectus*, ne saurait être mieux de mise. Le pronostic est en somme des plus bénins, car tous les accidents disparaissent par l'extraction du corps étranger.

Diagnostic. — Le diagnostic des rhinolithes est souvent très délicat, car ceux-ci, dans leur symptomatologie, n'ont rien de spécial ; elle se confond en effet avec celle de la plupart des affections des fosses nasales : les écoulements, l'oblitération plus ou moins complète d'une narine, l'enchifrènement, la voix nasonnée, l'anosmie, etc., n'ont rien de particulier. Leur unilatéralité seule prend un caractère important. Didsbury. Dans tous les cas un examen rhinoscopique sérieux permettra de se prononcer.

Nous signalerons pourtant les erreurs qu'on peut commettre. La *rhinite chronique hypertrophique* ou coryza chronique sera vite éliminée en raison de sa bilatéralité. D'ailleurs la rhinoscopie antérieure ou postérieure montrera des saillies rougeâtres, flottant sur les cornets inférieurs, baignées de mucosités et de consistance mollasse au stylet.

La *rhinite atrophique* ou ozène, par son odeur *sui generis*, se distinguera de celle qui accompagne les rhinolithes. Les fosses nasales sont dilatées, recouvertes de croûtes verdâtres, la muqueuse et le cornet inférieur atrophiés.

Les diverses tumeurs des fosses nasales peuvent prêter à confusion. On a pu hésiter entre un rhinolithe et un *polype muqueux* ; celui-ci se différencie par sa mobilité, sa forme ovoïde, sa couleur blanc grisâtre, sa consistance mollasse, son aspect gélatineux. Un *enchondrome*, un *ostéome* des fosses nasales peut donner lieu au début aux mêmes accidents qu'un rhinolithe ; mais les accidents de

compression et les déformations de la face ne tardent pas à apparaître, l'examen rhinoscopique montrerait d'ailleurs une tumeur volumineuse, plus dure, moins mobile dans ce dernier cas. Il en est de même d'une *exostose éburnée*, dont le siège habituel est le plancher des fosses nasales.

Les *ulcérations tuberculeuses, syphilitiques* ou *morveuses* ont des caractères trop différents pour prêter à confusion.

Les *diverses nécroses* des fosses nasales doivent en dernier lieu être mentionnées pour leur importance, elles ont été l'occasion d'erreurs multiples, comme le prouvent les observations de Verneuil et de Tillaux. Elles donnent lieu à des écoulements sanieux et fétides, souvent unilatéraux; à la rhinoscopie on constate des ulcérations multiples : le stylet permet d'arriver sur un séquestre qui rend un son sec : tout cet ensemble est propre à tromper. La recherche minutieuse du rhinolithe s'impose dans ce cas ; on cherchera à le dépister sous un cornet, de préférence l'inférieur; on saura de plus que les nécroses nasales s'accompagnent plus volontiers que les rhinolithes de déformations extérieures. Enfin dans les cas difficiles, comme le dit Didsbury, l'examen des parcelles retirées, portant sur leur structure osseuse ou calcaire, sera le seul signe qui pourra entraîner la conviction et qui permettra d'affirmer si on a affaire à un séquestre osseux ou à un rhinolithe.

Traitement. — Du diagnostic découlent immédiatement les indications du traitement : *l'extraction du corps étranger*. Malheureusement, dans cette extraction, il n'existe guère de méthode générale, car la situation, la fixité, le volume, la consistance et la nature du corps étranger sont trop variables.

Nous croyons seulement que, dans la majorité des cas, on devra se conformer aux règles suivantes, qui sont établies d'après la situation et le volume du rhinolithe. Dans tous ces cas l'extraction sera précédée comme la rhinoscopie d'un lavage antiseptique des fosses nasales et d'une anesthésie de la muqueuse à la cocaïne.

1° Rhinolithe antérieur. — C'est le premier cas et le plus fréquent à envisager, le rhinolithe étant placé d'ordinaire sous le cornet inférieur.

Dans un premier ordre de faits, le corps étranger est de petit volume. 1° Souvent alors les moyens mécaniques de *lavage des fosses nasales* suffiront à l'expulser, à le déloger ; on a préconisé les douches d'air Dodd, les douches d'eau tiède et alcalinisée (douche de Weber). Ces divers moyens mobilisent le corps étranger s'ils ne parviennent pas à le chasser et rendent ainsi plus facile l'emploi des méthodes suivantes. Nous devons signaler toutefois qu'elles ont des inconvénients, qu'il est difficile en raison de l'obstruction d'une fosse nasale de doser la pression de l'air dans la douche de Dodd ou de l'eau dans celle de Weber, et que trop souvent des otites moyennes

par pénétration d'eau ou d'air dans la trompe et dans la caisse en ont été la conséquence. — 2° Si ces moyens mécaniques ne suffisent pas, on aura recours à l'*extraction simple*. Celle-ci sera faite à l'aide d'une pince à griffes droite ou coudée, d'une pince à branches longues et minces coudées à angle obtus (comme celle de Moldenhauer), d'un petit forceps en miniature dont on peut introduire successivement les deux branches (Durham), de curettes droites ou courbées (comme celle de Quire), ou enfin d'un crochet à strabisme qu'on glisse sous le corps étranger et qu'on ramène ensuite en avant après avoir chargé le rhinolithe. Ces manœuvres devront toujours être faites avec la plus grande douceur; trop souvent on a eu l'occasion de léser la muqueuse ou d'extraire avec le corps étranger des fragments de cornets.

Dans un deuxième ordre de faits, le corps étranger est volumineux et n'est pas susceptible de passer entier par l'orifice des narines. Ici encore deux lignes de conduite sont à adopter : 1° On pourra employer le *broiement du calcul*, sa lithrotitie. On essayera d'abord de fragmenter le rhinolithe avec de fortes pinces à polypes : l'emploi de petits lithotriteurs sera rarement nécessaire, la friabilité des calculs étant d'ordinaire grande. Il est cependant quelques exemples où on est obligé de faire plusieurs séances de lithotritie, témoin le cas de Verneuil, qui s'y reprit à quatre fois pour broyer le calcul. — 2° Si le corps étranger est trop dur pour être fragmenté, et que l'extraction par les voies naturelles soit impossible en raison du volume du calcul, on pourra être amené à se créer une route nasale ou autre par une intervention chirurgicale préliminaire : c'est l'*extraction combinée*. On aura le choix entre la voie nasale médiane ou mieux la voie naso-génienne, et la voie palatine; dans un cas rapporté par Bosworth, on fut obligé de fendre la voûte palatine pour procéder à l'extraction.

2° Rhinolithe postérieur. — Ce deuxième cas représente une exception.

Tout d'abord on cherchera à l'aide d'un stylet, d'une sonde introduite dans les fosses nasales à *refouler le corps étranger* dans le pharynx (Bérard); c'est là un procédé toujours aveugle.

Il vaut mieux, à l'exemple d'Hickmann, essayer de le *saisir par le pharynx* avec un crochet, avec une pince recourbée, et d'éviter avec le doigt la chute du rhinolithe dans les voies aériennes et surtout dans l'œsophage; ce dernier accident, quoique rare, est arrivé à des spécialistes du plus grand talent. (Heryng, Heine.)

Après toutes ces manœuvres d'extraction, quelques soins ne seront pas superflus; on fera pratiquer par le malade des vaporisations ou irrigations antiseptiques des fosses nasales; on aura rarement besoin contre l'hémorragie d'avoir recours à un tamponnement de ces cavités.

II. — PARASITES DES FOSSES NASALES.

Nature des parasites. — Ces parasites sont en petit nombre (1).

Nous signalerons en passant les oxyures (Hartmann), les scolopendres (Maréchal, Lessona) capables de vivre dans les fosses nasales.

Mais les vrais parasites des cavités du nez et de la face appartiennent à la tribu des Muscidés ; ce sont seulement les larves des deux ou trois espèces de mouches (*Calliphora vomitoria*, *Lucilia hominivorax*, *Sarcophila Wohlfarti*, *Sarcophaga georgina*) qui peuvent s'installer et se développer dans les fosses nasales.

La *Calliphora vomitoria*, ou mouche bleue de la viande, est l'espèce qui détermine le plus souvent en France des accidents de ce genre; elle a l'habitude de déposer ses œufs sur les chairs corrompues et les cadavres ; par exception elle s'attaque à l'individu vivant.

La *Lucilia hominivorax* de Coquerel cause dans les pays tropicaux, les Indes, la Guyane, les Antilles, de grands ravages, surtout au moment de la ponte, c'est-à-dire dans les mois les plus chauds de l'année ; la gravité de l'affection est extrême, la mort survient en général dans un temps très court (8 ou 15 jours).

Deux autres espèces de mouches la *Sarcophila Wohlfarti*, dans le Mohilew, la *Sarcophaga georgina*, aux Antilles, donnent lieu à des accidents tout aussi sérieux, mais moins fréquents.

Mode d'introduction du parasite. — Ce n'est pas la mouche elle-même qui s'introduit dans les narines, mais les œufs que celle-ci pond à l'entrée des fosses nasales et qui sous l'influence des mouvements inspiratoires sont entraînés dans les fosses nasales et les sinus frontaux; là ils trouvent une chaleur humide propre à leur éclosion et s'y développent.

Ce sont surtout les larves de ces insectes qui causent les accidents.

Conditions prédisposantes. — Il est toutefois un certain nombre de facteurs qui favorisent l'éclosion de ces larves ou du moins la ponte des œufs à l'entrée des narines et leur transport par le courant inspiratoire.

La malpropreté, la mauvaise hygiène, le fait de s'endormir en plein air, surtout la nuit, facilitent la ponte de ces insectes ; le chemine-

1. Coquerel, Des larves de diptères dével. dans les sinus front. et les fosses nas. de l'homme à Cayenne (*Arch. gén. de méd.*, 1858). — Franzius, Présence de larves de mouches dans les fosses nasales d'individus affectés d'ozène (*Arch. für path. Anat. und Physiol.*, Bd. XLIII, p. 198). — Adriozola, Gusanera de las varices (*Gaz. med. de Lima*, 1858, p. 50). — J.-J. Biaz, Délivrance par le chloroforme des vers introduits dans les fosses nasales (*Revue médico-chir. de Buenos-Ayres*, 1875). — Pierre, thèse de Paris, 1888. — Rankin, Parasit. des foss. nas. (*New York méd. Rec.*, 1888). — Kidwell, Larves d'insectes dans les fosses nasales (*New York méd. Journ.*, 1885, p. 273). — Moniez, *Traité de parasitologie animale et végétale*, Paris, 1896, p. 598.

ment des œufs est aidé chez les nègres par la dilatation des narines et l'aplatissement du nez.

Symptomatologie. — Nous ne saurions guère décrire toute la symptomatologie du développement des larves d'insectes dans les fosses nasales; celle-ci est mal connue et bon nombre d'observations sont même peu dignes de confiance.

Nous prendrons comme type les accidents occasionnés par la *Lucilia hominivorax*; ce sont les plus fréquents.

Au début, les symptômes sont insidieux. Rien ne révèle le parasite; ni gêne respiratoire, ni douleur, ni écoulement; à peine quelques douleurs frontales et un chatouillement désagréable qui, chez certains sujets excitables, peut déterminer de véritables accidents nerveux. Legrand du Saulle a eu l'occasion d'observer, chez une fille de neuf ans, des attaques d'hystéro-épilepsie parfaitement caractérisées qui ne cessèrent qu'après l'évacuation par le nez de larves vivantes. (Duplay.

Période d'état. — Tout d'un coup, en raison du développement rapide des larves, les douleurs frontales s'exagèrent, deviennent sourdes, profondes et gravatives, siégeant de préférence au niveau des sinus; la douleur diffuse bientôt à toute la tête. En même temps surviennent des épistaxis, fréquentes et abondantes et un suintement nasal d'abord séro-sanguinolent, puis sanieux, fétide. L'obstruction nasale est le plus souvent complète, la voix est nasonnée, la respiration se fait par la bouche. Les paupières s'œdématient, présentent une teinte érysipélateuse, rouge violacée; ce gonflement gagne progressivement le nez, puis toute la face. Les accidents généraux sont encore à peu près nuls, la température peu élevée, le pouls normal, l'appétit conservé et toutes les grandes fonctions s'exécutent bien.

Marche. — Durée. — Terminaisons. — Ces accidents se terminent différemment. Tantôt la *guérison* survient spontanément ou plus souvent hâtée par une thérapeutique énergique au bout de trois ou quatre jours, après que le malade a expulsé par le nez un nombre plus ou moins considérable de vers. Des lambeaux de muqueuse nasale ou pharyngée sont souvent éliminés dans la suite avec des séquestres, des fragments de cornets ou de cartilages.

Tantôt au contraire l'affection subit une *marche progressive*: les phénomènes généraux augmentent d'intensité et bientôt apparaissent tous les signes d'un érysipèle gangreneux de la face et d'un phlegmon de l'orbite. La mort est le plus souvent la terminaison de ces accidents; elle survient avec tout le cortège symptomatique d'une méningo-encéphalite par propagation.

Traitement. — Un traitement énergique et précoce peut seul arrêter de semblables ravages du parasite.

Au début, les *injections intranasales* répétées soit de solutions

antiseptiques : chlorurées, alumineuses, mercurielles (sublimé à 1 ou 2 p. 1000, Guyane), ou phéniquées (huile phéniquée, Kimball), soit d'infusions de plantes narcotico-âcres : tabac (Indes), les *insufflations* de poudres diverses (*Veratrum sabadilla*, Pérou) sont surtout préconisées, associées à un traitement tonique. Les inhalations de chloroforme en immobilisant les parasites, facilitent beaucoup leur expulsion.

Plus tard, si le mal n'est pas enrayé par ces moyens, une *intervention chirurgicale* (trépanation des sinus frontaux ou maxillaires) permettra seule d'atteindre le parasite jusque dans ses derniers retranchements, de prévenir les difformités et les destructions nécrosiques qu'il entraîne et de sauver le malade d'accidents graves imminents.

VI

FRACTURES DU NEZ

I. **Fractures des os propres du nez (fractures externes).** — **Étiologie.** — Les os nasaux, quoique très exposés aux traumatismes, sont assez rarement fracturés. La saillie du front et celle de la portion cartilagineuse du nez les protège.

Ces fractures résultent toujours de l'action de causes directes : coups, chutes ; aussi est-il fréquent de les voir s'accompagner de lésions de téguments. On les observe plus souvent chez l'homme que chez la femme (1).

Anatomie pathologique. — La fracture intéresse presque toujours les deux os propres du nez ; les fractures unilatérales sont très rares.

Le trait de fracture est vertical, transversal ou oblique, il peut être simple ou multiple.

Les fractures à trait simple ne s'accompagnent parfois d'aucun déplacement, les fragments maintenus par les parties molles restent en contact immédiat. Dans le cas de déplacement, la déformation varie suivant la direction du trait de fracture : s'il est vertical, l'un des fragments glisse sous l'autre qui chevauche, et fait une saillie appréciable au doigt ; s'il est transversal, le fragment inférieur s'enfonce sous le supérieur, immobilisé par ses attaches au frontal.

Ces déplacements sont plus fréquents et plus marqués dans les fractures comminutives ; la multiplicité des fragments est parfois

1. Casamianca, thèse de Paris, 1875. — Baasner, Fracture de l'orbite et des cell. ethm. *Manch. med. Wochenschr.*, 1887. — Mouthier, *Lyon méd.*, août 1888. — Chevallier, thèse de Lyon, 1889. — Schlaier, Plaies par armes à feu du nez et des cavités voisines. *Soc. de laryngol. de Berlin*, janvier 1892.

très grande : la racine du nez est aplatie et quoique plusieurs fragments puissent faire saillie en avant, l'ensemble se trouve enfoncé.

Les lésions des parties molles sont fréquentes, peau et pituitaire sont déchirées par l'agent vulnérant ou les esquilles osseuses, et la fracture se trouve ainsi transformée en fracture compliquée, le foyer communique avec les plaies tégumentaires. Parfois le traumatisme n'est pas limité aux os propres du nez et la lésion nasale se complique de fractures de la lame criblée de l'ethmoïde, de l'unguis, de la branche montante du maxillaire inférieur.

Symptomatologie. — *a.* Fractures simples. — Dans les fractures simples, sans déplacement, les symptômes sont très réduits. On reconnaît la fracture à la douleur vive, exactement localisée sur ces points de l'arête nasale ; douleur accompagnée parfois de crépitation quand on cherche à mobiliser les fragments transversalement. La peau est ecchymosée, l'épistaxis, si elle existe, sera légère et reconnaîtra pour cause une déchirure superficielle de la pituitaire.

b. Fractures compliquées. — C'est la fracture que l'on est appelé le plus souvent à reconnaître. On constate d'abord les plaies superficielles, et une ecchymose plus ou moins étendue.

Cette fracture a deux symptômes plus particuliers : elle est accompagnée d'épistaxis et d'emphysème.

L'épistaxis est la règle, souvent elle est fort abondante, par sa persistance, cependant, il est rare de la voir devenir grave. La rupture de la pituitaire permet la production de l'emphysème, au moment où le malade se mouche. Le plus souvent l'emphysème est limité au nez ; mais on l'a vu s'étendre aux paupières, et produire l'occlusion complète des yeux (Duplay), et plus rarement envahir toute la face.

Le gonflement est parfois assez considérable pour masquer la déformation due au déplacement des fragments.

Dans les fractures verticales, on sent une saillie verticale due à la présence de l'un des fragments soulevé. Dans les fractures transversales, le fragment supérieur forme une arête vive, sous laquelle s'enfonce le fragment inférieur. La déformation est variable d'aspect dans les fractures comminutives, et le plus souvent le nez est écrasé, très déformé.

En palpant le nez, pour apprécier la déformation, on détermine une douleur vive et souvent de la crépitation osseuse.

Le gonflement dû à l'épanchement sanguin et à l'emphysème gêne cette exploration. Rappelons que la plus grande prudence est de rigueur dans cet examen, sous peine de voir augmenter la déformation et les difficultés de la réduction.

Pronostic et complications. — Les fractures du nez se consolident en peu de temps ; en vingt jours environ cette consolidation est complète.

Le pronostic serait donc très favorable, s'il ne pouvait survenir des complications, imposant une certaine réserve. Les complications sont primitives ou tardives.

Les premières sont peu nombreuses : le traumatisme, en même temps qu'il casse le nez, peut produire de la commotion cérébrale. La coexistence d'une fracture de la lame criblée de l'ethmoïde assombrit fort le pronostic : on l'observe dans les cas d'enfoncement du nez ; les caractères de l'épistaxis abondante, continue et persistante comme dans les fractures du crâne, doivent faire soupçonner cette complication.

Les complications tardives sont plus nombreuses et plus sérieuses.

La déformation persistante du nez, due à la difficulté de réduire la fracture et de la maintenir réduite, défigure le malade.

Le canal nasal est souvent rétréci, quand l'unguis ou la branche du maxillaire ont été fracturés en même temps que les os du nez ; il en résulte une tumeur lacrymale ou un larmoiement très rebelles.

L'odorat est souvent perdu ou diminué à la suite de fractures : cette anosmie est due à un décollement de la muqueuse, soit à une déchirure des fibres olfactives.

L'oblitération des fosses nasales cause parfois un peu de nasonnement de la voix.

Comme partout ailleurs, les fractures compliquées de plaies s'accompagnent souvent d'accidents infectieux locaux.

II. **Fractures de la cloison (fractures internes).** — Les trois pièces composant la cloison des fosses nasales, lame perpendiculaire de l'ethmoïde, vomer et cartilage de la cloison, peuvent être fracturées isolément.

A. Fractures de la lame perpendiculaire de l'ethmoïde. — On l'observe le plus souvent accompagnée de fractures des os propres du nez ; mais elles pourraient aussi, d'après Hamilton, exister isolément.

B. Fractures du vomer. — Elles sont très rares, et comme elles ne s'accompagnent d'aucun déplacement, on les diagnostique difficilement.

C. Fractures du cartilage de la cloison. — Ces fractures reconnaissent toujours pour cause un traumatisme direct ; elles sont presque aussi fréquentes que celle des os propres. Cette variété de fractures a surtout été étudiée par Jarjavay et par Mollière.

La fracture du cartilage de la cloison peut siéger en deux points différents ; tantôt elle siège à l'union du vomer et du cartilage, et s'accompagne d'un déplacement par glissement : c'est la fracture simple de Jarjavay ; tantôt elle siège dans le cartilage lui-même et sans qu'il y ait de déplacement : c'est la fracture de la cloison, sans déplacements, de Chevallet ; la fracture compliquée de Jarjavay, appelée ainsi à cause de l'hématome qui accompagne cette lésion.

Dans la fracture simple de Jarjavay, il se fait une disjonction de la symphyse chondro-vomérienne, le cartilage glisse sur une des parois de la cloison osseuse, aussi Mollière considère-t-il cette fracture comme une luxation du cartilage sur le vomer. Cette luxation de la cloison s'accompagne souvent de la rupture des adhérences qui unissent les cartilages latéraux au bord inférieur des os nasaux, il en résulte une déviation latérale de la partie inférieure du nez ; suivant la direction du coup, la pointe du nez se trouve rejetée de côté, entraînée un peu en bas et forme un véritable crochet. Il y a donc une double déformation dans cette fracture : aplatissement du dos du nez, au-dessous des os nasaux dont le bord inférieur fait saillie, et déviation latérale de la pointe du nez.

De plus la pression du doigt sur le dos du nez fera constater le défaut de résistance de la cloison : on peut mobiliser largement la pointe du nez et provoquer une crépitation spéciale ressemblant à un craquement. (Jarjavay.

L'une des fosses nasales est partiellement obstruée par le glissement du cartilage, l'examen rhinoscopique permettra de constater la saillie anormale, et, du côté opposé, un stylet introduit le long de la cloison rencontrera parfois la saillie formée par le bord antérieur du vomer. Les autres symptômes, tels que l'épistaxis, n'ont rien de spécial.

La seconde variété de fracture du cartilage ; les fractures sans déplacements, fractures compliquées de Jarjavay, sont de simples fissures du cartilage. Elles s'accompagnent d'hématome en bissac, obstruant les deux fosses nasales : il peut arriver que cet hématome suppure.

Traitement. — 1° Fractures des os propres. — Les fractures simples, sans déplacement, guérissent d'elles-mêmes rapidement.

Les fractures compliquées, avec déformation du nez, sont au contraire, difficiles à bien traiter. Il faut tout d'abord désinfecter de son mieux le foyer de la fracture et les plaies tégumentaires, et attendre la diminution du gonflement pour réduire les fragments.

Cette expectation cependant ne doit pas dépasser quatre à cinq jours, car la consolidation est très rapide et un retard trop grand pourrait amener des déformations irréparables.

On réduira donc la fracture sous chloroforme le plus souvent et on la maintiendra réduite de préférence avec l'appareil de Chandelux qu'on laissera en place quinze jours chez l'enfant, vingt-cinq jours chez l'adulte. Cet appareil se compose d'une dizaine de doubles de tarlatane ; l'appareil est enduit de plâtre et appliqué pendant qu'un aide assure la réduction parfaite de la fracture. La languette supérieure de l'appareil est maintenue par son adhérence aux cheveux, les prolongements frontaux et labiaux sont simplement maintenus par du collodion.

Les compresseurs divers, qu'on introduit dans les narines pour soutenir en arrière les fragments, sont mal supportés : on leur substitue avec avantage un tamponnement à la gaze iodoformé.

2° Fractures de la cloison. — Un double tamponnement à la gaze iodoformée suffit le plus souvent à arrêter l'épistaxis, et à maintenir les fragments en bonne position, après réduction du déplacement, s'il existait.

VII

TUMEURS ADÉNOÏDES DU RHINO-PHARYNX

On distingue sous ce nom l'hypertrophie des glandes lymphoïdes situées dans le rhino-pharynx. Le plus ordinairement l'hypertrophie porte sur la glande de Luschka 3e amygdale qui occupe la voûte du cavum : cette amygdale est représentée à l'état normal chez un nouveau-né, dans la figure 109. Elle est constituée par des bourrelets grisâtres appendus à la voûte, obstruant le rhino-pharynx et très sensibles pour l'index qui l'explore.

Cette affection si particulière a été découverte en 1868 par Wilhelm Meyer de Copenhague, en examinant les enfants des écoles. C'est à lui que sont dus les premiers travaux importants sur la question [1].

[1] Wil. Meyer, *Hospitalstidende*, 4 et 11 nov. 1868. — Meyer, *Arch. für Ohrenheilk.*, VIII, 1873 et 1874. — Ganghofner, *Prag. med. Wochenschr.*, 1877, nos 14 et 15. — Lermenier, Tum. adén. du phar. nas. Paris, 1879. — Chatellier, Tum. adén. du phar., thèse de Paris, 1886. — Creswell Baber, *Société médico-chir. de Brighton et Sussex*, 5 mai 1885. — Trautmann, Anat. Path. und klin. Studien und die Hyp. der Rachentonsille, Berlin, 1886. — Dubief, De l'infl. chr. des follicules clos de l'arrière-cavité des fosses nas., thèse de Paris, 1889. — Luc, Opér. incompl. de végétations adénoïdes (*Union méd.*, 25 mai 1889). — Solis-Cohen, Hypertrophie de l'amygdale du pharynx chez les vieillards (*Journ. of Laryng.*, no 1, 1889). — Luc et Dubief, Les tum. adén. aux divers âges (*Congrès de Berlin*, 1890). — Patrzek, *Deutsche med. Zeitschr.*, 1890, p. 841. — Wagnier (de Lille), Rapp. des adén. avec les otites moy. purul. chr. (*Soc. fr. d'otol.*, mai 1891). — Korner, Incontinence nocturne d'urine dans l'hyperplasie de l'amygdale pharyngée (*Munch. med. Wochenschr.*, 8 juillet 1890, p. 470. — Brubon, Luc, Cavart, Schmidt et Chiari, Sur les tumeurs adénoïdes (*Congrès de Berlin*, août 1890). — Redard, Déviations de la colonne vertébrale dans l'obstruction nasale (*Gaz. méd. de Paris*, 4 oct. 1890). — Cartaz, Complications de l'ablation des adénoïdes (*Soc. fr. d'otol.*, 10 mai 1890). — Gouguenheim, Végét. adénoïdes (*Gaz. des hôp.*, 26 janvier 1892). — Pilliet, Cellules géantes dans les végét. adénoïdes du pharynx (*Bull. de la Soc. anat. de Paris*, mars 1892). — P. Raugé, Les tum. adén. (*Sem. méd.*, 3 juin 1893). — Michel-Dansac, *Ann. des mal. de l'or. et du lar.*, 1893. — Castex et Malherbe, Croissance post-opératoire dans les végét. adén. (*Presse méd.*, 31 mars 1894). — Castex et Malherbe, Contribution à l'étude des végét. adén. (*Bull. méd.*, 4 et 7 mars 1894). — Ménière, Statistique de 1115 opér. de tum. adén. (*Acad. de méd.*, Paris, 1er déc. 1891). — Lavrand, Récidives dans les tum. adén. (*Soc. fr. d'otol.*, Paris, 1893). — Lubet-Barbon, Quelques troubles provoqués par les végét. adén. chez les enfants du premier âge (*Revue mens. des mal. de l'enf.*, 1891, p. 499). —

Les Mémoires parus ensuite n'ont eu qu'à ajouter à la magistrale description qu'il nous a laissée.

Variétés. — Ces hypertrophies présentent différentes formes, intéressantes à spécifier, quant à leur aspect, quant à leur siège et quant à leur consistance.

Leur aspect est des plus variables. *a*) La muqueuse tapissant le pharynx est simplement épaissie, d'une façon uniforme, par une infiltration de tissu adénoïde et présente ainsi une grande épaisseur; *b*) à la voûte du pharynx est appendue une multitude de saillies plus ou moins arrondies en forme de grappes; *c*) leur nombre est si grand, elles sont si serrées qu'elles comblent entièrement la cavité naso-pharyngienne; *d*) elles sont mobiles, allongées, présentant un pédicule plus ou moins grêle; *e*) enfin, parfois, elles sont caractérisées par une tumeur arrondie, unique, lisse, dure, à pédicule large; *f*) toutes ces variétés d'aspect peuvent se combiner. Leur siège peut se résumer ainsi : ces tumeurs sont médianes ou latérales, circonscrites ou diffuses. Leur consistance varie depuis l'extrême mollesse, qui permet leur facile détachement par le doigt, jusqu'à une dureté presque comparable à celle d'un polype fibreux de la même région.

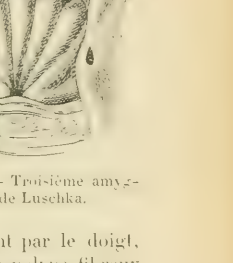

Fig. 109. — Troisième amygdale de Luschka.

Étiologie. — 1° *Causes générales.* — Les végétations adénoïdes se rencontrent généralement chez les enfants. L'adénoïdien le plus jeune que nous ayons opéré avait six mois, le plus âgé trente-cinq ans. Notre moyenne mettrait le maximum de fréquence à huit ans et demi (Castex et Malherbe). En étudiant de près l'histoire de ces enfants, on se rend compte que beaucoup d'entre eux sont venus au monde avec leurs tumeurs et que les parents s'en sont aperçus seulement au cours de la seconde enfance lorsque les diverses fonctions respiratoires peuvent être mieux examinées. A partir de la puberté la troisième amygdale, qu'elle soit ou non hypertrophiée, subit un retrait atrophique.

Le sexe n'a pas d'influence marquée : sept garçons et six filles en

Gronbech, Végét. adén. et incontin. noct. d'urine (*Arch. fur Laryng.*, Bd. II, 1894, p. 214). — Zim, Opérations de végét. adén. (*Monatsschr. fur Ohrenheilk.*, n° 10, nov. 1894, p. 430). — Bryon Delavan, Evolution des tum. adénoïdes non traitées (*Congrès méd. panamér.*, 1893). — Chivot, Des végét. adénoïdes (*XI Congrès intern.*, Rome 1894). — Lermoyez, Végét. adén. tuberculeuses (*Ann. des mal. de l'or. et du lar.*, oct. 1894). — Helme, Végét. adén. chez les nourrissons (*Arch. et pediatr.*, janvier, 1894, p. 38). — Lermoyez, Thérap. des mal. des fosses nas., Paris, 1896. — Helme, Trait. des végét. adénoïdes (*Rapp. à la Soc. franç. de laryng. et otol.*, Paris, 1896).

moyenne. L'hérédité agit d'une façon certaine. Dans quelques familles cinq, six enfants et même plus sont adénoïdiens comme l'ont été leurs parents, ce que révèle leur facies prognathe. Les adénoïdes s'observent héréditairement dans les races dolichocéphales (Anglo-Saxons et autres).

Les conditions de classe sociale ou de climats n'ont guère d'influence. Si tout d'abord on avait pu croire, s'autorisant des travaux de Meyer, que la maladie sévissait surtout dans les climats froids et sur le bord de la mer, on a vu depuis qu'aucun pays n'en est affranchi. Son histoire est faite des documents apportés par les rhinologistes de tous les pays. Du moins les climats froids et humides ont-ils l'inconvénient de favoriser les poussées inflammatoires dans la troisième amygdale hypertrophiée (adénoïdite).

Assez souvent on relève, dans les antécédents du petit malade, une rougeole, une scarlatine, la coqueluche. Quelques parents diront même s'être aperçu des premiers signes de l'affection dans les semaines qui suivaient la disparition d'une rougeole, mais il ne faut pas oublier que ces deux maladies sont relativement des plus fréquentes dans l'enfance. Il n'est pas établi qu'il y ait rapport de causalité entre une rougeole, une coqueluche et des adénoïdes parce qu'on les verra figurer dans une même observation. Que de fois ces diverses maladies ne sont pas suivies de l'apparition d'adénoïdes. Il est plus aisé d'admettre que la détermination nasale d'une rougeole ou autre exanthème venant accroître l'embarras jusqu'alors latent du rhino-pharynx, révèle aux parents que leur enfant est porteur de tumeurs adénoïdes.

Les adénoïdiens sont très souvent des scrofuleux ou tout au moins des lymphatiques. En ces cas encore, adénoïde et scrofule apparaissent surtout comme le résultat commun d'une dystrophie congénitale. On s'explique que Trautmann considère comme spécialement prédisposés les enfants issus d'ascendants tuberculeux.

Causes locales. — Les malformations faciales, des sténoses nasales ont été incriminées. Meyer, Trélat, Oakley Coles considèrent les divisions palatines comme favorables à l'hypertrophie de l'amygdale naso-pharyngienne. Les inflammations récidivantes de la troisième amygdale (ou amygdale de Luschka) arrivent à l'hypertrophier et à constituer les végétations ou tumeurs adénoïdes.

Les caractères types de l'anatomie pathologique des végétations sont représentés sur les figures 110 et 111.

Symptomatologie. — Les divers symptômes par lesquels se révèlent les végétations adénoïdes sont assez caractéristiques, mais leur valeur diagnostique n'est pas équivalente. Envisageons successivement ceux qu'ont pu constater le médecin et même les parents, avant tout examen direct (symptômes rationnels), puis ceux que les divers

procédés d'exploration mettent en évidence et qui viennent rendre compte des premiers (signes physiques).

Symptômes rationnels. — L'attention des parents se trouve d'abord appelée sur les divers troubles qui se montrent au siège de l'affection ou dans ses environs. Ces enfants, plus ou moins gênés dans leur respiration nasale, ont presque toujours la lèvre supérieure épaisse, la bouche bée, ce qui ne contribue pas peu à leur donner cet air niais qui a frappé tous les observateurs. Leur intelligence est paresseuse : *aprosexie* (Guye d'Amsterdam). Ils ont des engorgements ganglionnaires au cou. Ils ronflent la nuit, d'une façon telle-

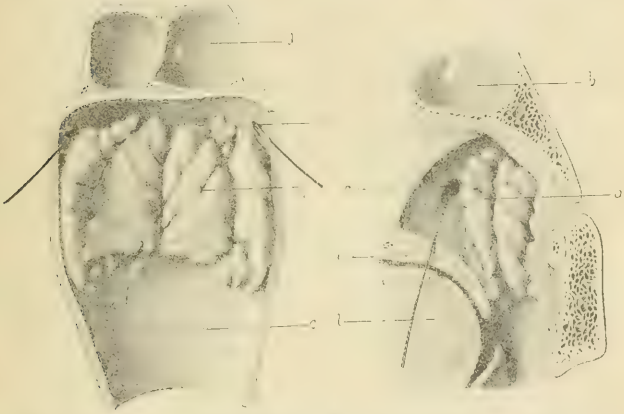

Fig. 110. — Tumeurs adénoïdes ; profil (d'après Castex et Lacour). — *a*, tumeurs adénoïdes ; — *b*, sinus sphénoïdal ; — *c*, trompe d'Eustache ; — *d*, langue ; — *e*, voile du palais.

Fig. 111. — Tumeurs adénoïdes ; face antérieure (d'après Castex et Lacour). — *a*, tumeurs adénoïdes. *b* ; — trompe d'Eustache ; — *c*, pharynx ; — *d*, sinus sphénoïdal.

ment bruyante parfois que leurs frères ou sœurs ne peuvent dormir dans la même chambre. Ce ronflement s'accuse d'autant plus que l'enfant est couché sur le dos. Ils s'éveillent tous les matins la bouche sèche.

Pour juger du degré de l'obstruction nasale, nous avons l'habitude de pincer entre les doigts de chacune de nos mains les moitiés droite et gauche des lèvres de l'enfant, tout en lui demandant de respirer vivement par le nez. Quelques-uns ne le peuvent, et menacent promptement d'asphyxier. D'autres, plus nombreux, le peuvent assez bien, même quand, avec un de nos index appuyé sur l'aile du nez, nous réduisons la prise d'air à une seule narine. Ceux-ci ont les adénoïdes moins volumineuses ou situées plus en arrière, à

l'union de la voûte basilaire avec la paroi pharyngienne postérieure.

Le timbre de voix prend le caractère nasal. Ils parlent du nez. Ils sont sujets à des poussées congestives ou inflammatoires (adénoïdites) dans tout leur système amygdalien — ce que les parents indiquent en signalant la fréquence des « maux de gorge ».

Presque tous accusent des céphalalgies avec sensation de lourdeur, qui occupent principalement la partie médiane et inférieure du front. Il est fréquent de constater chez les adénoïdiens des symptômes auriculaires. Ces symptômes peuvent même être les seuls qui mettent sur la trace de la maladie. Et nous ne parlons pas ici des otites diverses sur lesquelles nous aurons à revenir en traitant du pronostic ; nous faisons seulement allusion à ces bourdonnements d'oreille, à ces otalgies et à ces surdités, tous symptômes qui, d'après nos observations, nous semblent souvent passagers, au début du moins. Un enfant souffrira dans ses oreilles et sera sourd durant huit ou dix jours, après lesquels tout rentrera dans l'ordre.

L'adénoïdien tousse assez facilement surtout la nuit. Parfois, il a des oppressions nocturnes et ce symptôme peut aller jusqu'à la laryngite stridulense, complication sur laquelle Coupard et Ragoneau ont appelé l'attention. Parfois encore ce sont des convulsions. A signaler aussi la déglutition difficile ou maladroite des petits adénoïdiens. Nous relevons dans nos observations les particularités suivantes à cet égard : un nourrisson ne pouvait pas téter (le cas a été maintes fois signalé déjà). Un petit garçon de cinq ans avait beaucoup de peine à avaler les solides et réclamait de sa mère une alimentation molle ou liquide (œufs, potages, etc.). Une fillette de deux ans nous a été conduite parce que, disaient les parents, elle rejetait ses aliments par les narines, ce qui, leur avait dit un médecin, indiquait une paralysie du voile du palais. Il n'y avait cependant pas paralysie au sens réel du mot, mais une masse volumineuse d'adénoïdes refoulait en avant le voile et le paralysait en quelque sorte dans son rôle d'obturateur.

Mais ce par quoi les végétations accusent le plus clairement leur présence dans le naso-pharynx, c'est la physionomie de l'enfant, le *facies adénoïdien* (fig. 112). On sait en quoi il consiste.

Le visage est pâle, la bouche toujours entr'ouverte, la lèvre supérieure épaisse ; quelques veinules engorgées se dessinent à la racine du nez. Le maxillaire supérieur semble atrophié, comme si les antres d'Highmore étaient revenus sur eux-mêmes. On voit bien cet affaissement si on examine le profil de l'enfant. On constate alors que le maxillaire inférieur n'ayant pas subi d'arrêt dans son développement déborde notablement le supérieur, donnant au petit malade un peu de la conformation du *bull-dog*. L'enfant a parfois l'air hébété, mais ce n'est qu'une apparence, car il n'est pas démontré que les adénoïdiens soient moins intelligents que les autres enfants. Les dents,

trop à l'étroit sur cette arcade dentaire amoindrie pour se placer suivant le type normal, se disposent obliquement et cette rangée irrégulière fait dire que le sujet est affecté d'ataxie dentaire. Ce dernier caractère a été signalé par David [1]. Ces dents sont souvent crénelées. La racine du nez est épaissie et se sépare parfois des paupières par un repli cutané courbe qui tourne sa concavité vers le globe oculaire. Les auteurs n'ont pas, jusqu'à présent, que nous sachions, signalé cette limitation particulière à la racine du nez. Nous indiquerons également une sorte d'écoulement muqueux par les narines chez les très jeunes enfants.

Ce serait pourtant une erreur de penser que le facies adénoïdien répond exclusivement à la présence de ces végétations. Un diagnostic établi d'après le facies seul courrait risque d'être erroné, d'abord

Fig. 112. — Facies adénoïdien (d'après Chatellier).

parce que ce facies peut exister sans végétations adénoïdes, ensuite parce qu'il peut faire défaut alors qu'il en existe réellement. Nous avons vu souvent des enfants à la bouche entr'ouverte, avec les divers caractères ci-dessus, chez lesquels cependant le toucher pharyngien pratiqué avec l'index ne révélait aucune trace de végétation. Nous trouvions alors des déviations de la cloison nasale, des épaississements hypertrophiques des cornets inférieurs, surtout à leur extrémité postérieure (queues des cornets), au niveau des choanes ou orifices postérieurs des fosses nasales. Si bien que nous inclinons à considérer le facies dit adénoïdien, non pas seulement comme un effet des seules végétations adénoïdes, mais plutôt comme le signe des diverses obstructions nasales, quelle qu'en soit la cause.

Nous insistons d'autant plus sur la faillibilité du facies adénoïdien qu'il nous est arrivé de recevoir des enfants que des médecins, à l'aspect seul de leur figure, nous adressaient pour opérer d'adénoïdes, et nous n'en trouvions pas.

1. David, *Congrès de Rouen pour l'avancement des sciences*, 1883.

Inversement, nous avons vu des sujets chez lesquels rien dans l'aspect de la face n'indiquait des tumeurs adénoïdes, et cependant l'index, en pratiquant le toucher pharyngien, pénétrait dans une masse molle et volumineuse, qui ne laissait aucun doute au diagnostic. C'étaient pour la plupart des adolescents chez lesquels le développement avait amené un agrandissement du naso-pharynx, bien qu'il fût encore encombré d'adénoïdes, devenues moins gênantes toutefois, du fait de cette ampliation.

La voix des adénoïdiens est caractéristique. C'est une voix « qui a perdu son métal », dit Michel de Cologne ; nous dirions volontiers une voix *détimbrée*, car elle ne se timbre plus dans les cavités nasales et leurs annexes. Les voyelles nasales AN, EN, IN, ON, UN, perdent leur N. L'enfant dira *mama* au lieu de *maman*, *afa* pour *enfant*, etc.

Quelques jeunes filles, portant des adénoïdes peu développées, atteignent l'âge de dix-sept ou dix-huit ans sans en ressentir aucun inconvénient. Si elles commencent alors l'étude du chant, elles rencontrent des difficultés inattendues. Leur voix est sourde, ne peut aisément monter à l'aigu et se fatigue promptement. Les sons se voilent, et l'élève, obligée de forcer, ressent au pharynx cette gêne particulière décrite sous le nom de « crampe des chanteurs ». Sur une de nos opérées, n'ayant rien vu au pharynx, ni au larynx, qui pût expliquer les troubles vocaux dont elle se plaignait, nous avons eu l'idée de chercher dans le naso-pharynx. Une masse d'adénoïdes s'y cachait. Leur ablation fut, à court délai, suivie du résultat espéré.

Les adénoïdes gênent l'émission des notes élevées parce que le voile du palais trouve un obstacle pour se soulever comme il faudrait. Meyer de Copenhague a observé un cas où, après l'ablation de ces tumeurs, la voix chantée put monter d'un ton et demi. Il fit même la contre-épreuve de cette observation. Chez un ténor, il oblitéra artificiellement les arrière-fosses nasales au moyen d'un tampon de charpie, et il put constater que le chanteur perdait quelques unes de ses notes les plus élevées.

Ajoutons, enfin, que les enfants porteurs d'adénoïdes ont l'air hébété, mais que leur intelligence n'est souvent qu'engourdie. Après l'opération elle s'éveille, et les parents constatent des progrès sensibles, pour le travail intellectuel.

Le nouveau-né porteur d'adénoïdes manque d'étouffer quand il prend le sein ; il ronfle bruyamment, et, pour savoir s'il ne s'agirait pas de cornage trachéal, il n'y a qu'à lui pincer le nez, seul alors le ronflement nasal cesse. (Empis.)

Signes physiques. — Le diagnostic s'affirme encore par l'examen de la bouche et de l'arrière-bouche. Dès qu'on demande à l'enfant d'ouvrir largement la bouche en renversant la tête en arrière, on est frappé de l'ogive surélevée que dessine la voûte palatine ; un creux profond se montre derrière les incisives supérieures. Mais ce signe

n'annonce pas nécessairement les adénoïdes. Le voile du palais est refoulé en avant, ce qui facilite chez l'adolescent et l'adulte le placement du miroir pour la rhinoscopie postérieure. Les deux amygdales et l'amygdale linguale (quatrième amygdale), qui est située en arrière du V lingual, sont assez généralement hypertrophiées. Détail important, on aperçoit quelquefois sur la face postérieure du pharynx des granulations épaisses, d'un rose grisâtre. Ce sont des agglomérations de tissu adénoïde, isolées de la masse principale qui est au cavum.

Le mode d'investigation le plus sûr consiste dans le toucher pharyngien. Il est pour ainsi dire sans appel. Voici comment, à notre avis, il convient de le pratiquer :

On doit prévenir le petit malade, auquel jusqu'alors on n'a pas eu de mal à faire, que pour terminer l'examen il reste une manœuvre un peu désagréable qui consiste à lui mettre un doigt dans la bouche. Il va sans dire que le toucher pharyngien doit être pratiqué en dernier, car après cette manœuvre l'enfant se refuse à toute autre investigation. Que s'il était trop indocile on renoncerait d'emblée à tout raisonnement pour lui faire ouvrir la bouche, bon gré, mal gré.

Le malade reste debout, s'il est petit ; sinon, mieux est de le faire asseoir. Dans les deux cas, un aide, qui peut être le père ou la mère, maintient ses deux mains derrière le dos, car si le sujet gardait ses mains libres, instinctivement il saisirait la main du chirurgien au moment où l'index explorateur franchit l'isthme du gosier, risquant ainsi de lui faire mal — ou de se faire faire mal — tout en rendant nécessaire un nouveau toucher. En raisonnant l'enfant, on obtient encore assez sûrement sa soumission à l'examen, si surtout on lui fait entendre que de sa docilité dépend la brièveté et la légèreté du toucher. A ce moment, le chirurgien replie son bras gauche autour du cou de l'enfant pour maintenir fixement la tête contre sa poitrine. Quelques enfants, en effet, pourraient faire manquer le toucher en s'affaissant brusquement pour échapper à l'index explorateur, qui, dans ce cas, même ayant pénétré, ne prend pas de sensations nettes. Que la tête reste donc, pour ainsi dire, suspendue au tronc du chirurgien. Celui-ci demande alors à l'enfant d'ouvrir largement la bouche, et tout aussitôt il refoule avec son index gauche la joue gauche de l'enfant, en dedans et en arrière, dans l'écartement des deux arcades dentaires. Ce refoulement a pour effet d'assurer l'écartement fixe des mâchoires, car d'abord il forme tampon autour de l'index gauche du chirurgien, puis l'enfant, sentant bien qu'il mordrait sa propre joue, consent à laisser entr'ouverte sa bouche. Ce moyen nous semble plus simple et plus commode que les divers protecteurs en métal ou en caoutchouc dont le chirurgien peut envelopper son doigt explorateur, non sans gêner l'agilité et la souplesse nécessaire à son index.

Pour peu que l'enfant soit grand et qu'il se soit montré décidé à ne pas ouvrir la bouche, le chirurgien fera bien d'insinuer deux doigts

de sa main gauche index et médius entre les arcades dentaires en refoulant la joue, afin d'assurer un écartement plus grand et plus certain des deux mâchoires. Sans ce surcroît de précaution, il pourrait bien être mordu jusqu'au sang au moment où son doigt forcerait l'arrière-bouche. Cette prise de position doit cependant être réalisée sans brutalité, ou l'on court le risque de faire sauter, sur la partie gauche des deux mâchoires, quelques dents de lait déjà branlantes. L'accident, quoique sans gravité, laisse, on le comprend, une fâcheuse impression.

La tête de l'enfant étant bien immobilisée et ses mâchoires écartées, on incline son front en avant pour que, dans cette attitude penchée, le voile du palais tombe également en avant en s'éloignant de la paroi postérieure du pharynx et que, de la sorte, l'index explorateur ait plus de place pour entrer dans le *cavum* ou naso-pharynx. Parfois le passage est fermé, le bord postérieur du voile restant appliqué à la paroi postérieure du pharynx. On est bien obligé en ce cas de forcer le passage. Pour y parvenir sans violence, le mieux est d'appliquer la pulpe de son index contre le pharynx et de remonter ainsi jusqu'au bord libre du voile, mais en l'abordant par une des parties latérales, droite ou gauche, en deçà ou au delà de la luette. Sur ses côtés, en effet, le bord du voile est plus mince, c'est-à-dire plus mobilisable.

Entré dans le naso-pharynx, l'index doit en reconnaître l'état vivement, car la position n'est pas longtemps tenable pour le petit patient. Existe-t-il des adénoïdes? Sont-elles à la voûte ou sur la paroi postérieure du cavum ? Sont-elles molles ou dures ? médianes ou latérales? Et, s'il n'en existe pas, les cornets inférieurs ne sont-ils pas gros à leur extrémité postérieure (queues de cornets), ce qui, à défaut, d'adénoïdes, expliquerait les troubles fonctionnels? Quand le cavum est sans adénoïdes, l'index apprécie très facilement les divers détails de sa cavité.

Ces notions principales obtenues, l'index bat prestement en retraite. Il revient quelquefois chargé d'un peu de sang ; ce n'est pas un signe péremptoire de l'existence d'adénoïdes. Bien plus rarement il ramène sous son ongle une masse de la tumeur. Fréquemment, au contraire, on trouve sous l'ongle une petite quantité d'une masse glaireuse caractéristique. C'est du mucus concret qui se trouvait retenu entre les lobules de la masse adénoïdienne.

Pendant que dure le toucher, le chirurgien mettra ses jambes en garde contre celles de l'enfant qui, n'ayant que ces deux membres libres pour se défendre, trépigne et lance des coups de pied. Beaucoup de petits malades, d'ailleurs, se laissent faire avec docilité. Nous les prévenons que la manœuvre sera désagréable, mais non douloureuse. Nous évitons ainsi toute surprise et les réactions qu'elle provoquerait. Le doigt retiré, il faut avertir les parents que leur enfant va « peut-être un peu saigner du nez ».

Nous répétons, après avoir exposé ces détails techniques du toucher pharyngien, qu'il est le procédé le plus certain de diagnostic. Néanmoins la *rhinoscopie postérieure* peut, dans quelques rares cas, montrer de visu la masse adénoïde. Chez les tout jeunes enfants il n'y faut pas songer. Leur docilité est insuffisante et leur pharynx trop peu développé pour qu'on puisse placer le miroir rhinoscopique. Après l'âge de douze ans environ, on peut l'utiliser, si surtout le voile est refoulé en avant par les tumeurs. On prend alors une connaissance assez exacte du néoplasme sans imposer au malade le désagrément du toucher pharyngien. On voit les mucosités abondantes qui recouvrent les adénoïdes ou qui s'étendent sous forme de tractus d'un point à l'autre du cavum. On voit encore, par la coloration, s'il y a poussée d'adénoïdite, si les masses descendent plus ou moins sur le bord postérieur de la cloison. La portion restée visible indique la saillie de la tumeur (M. Schmidt). On doit cependant remarquer, avec Zarniko et Lermoyez, que la position forcément oblique du petit miroir nous montre, non la projection verticale, réelle, de la tumeur, mais sa saillie oblique en bas et en avant. Le toucher rectifie cette donnée. La rhinoscopie postérieure a cet autre avantage de montrer les queues de cornet dont l'ablation peut être aussi nécessaire que celle des tumeurs adénoïdes.

Il est plus difficile d'apercevoir les végétations du fond des fosses nasales par la *rhinoscopie antérieure*. Soit que l'éclairage se fasse mal dans cet arrière-fond, soit que les végétations se cachent à la voûte du cavum, on voit parfois des saillies rougeâtres éclairées de points lumineux. La rhinoscopie antérieure montre presque toujours une hypertrophie des cornets inférieurs coïncidant avec les adénoïdes.

En tenant compte de ces différents signes, on pourrait diviser, au point de vue clinique, les tumeurs adénoïdes en deux grandes classes : 1° celles qui évoluent en présentant surtout des troubles mécaniques (respiration, phonation et prononciation) ; ces tumeurs sont, en général, circonscrites, médianes ; elles présentent aussi des troubles nerveux : laryngite striduleuse, spasmes glottiques, surtout quand elles subissent une poussée d'adénoïdites ; 2° celles qui sont la cause des troubles sensoriels dès le début et qui intéressent au premier chef le sens de l'audition ; ces tumeurs, généralement diffuses, sont autant latérales que médianes et se révèlent de très bonne heure par un écoulement d'oreille ou par des troubles sensoriels du goût et de l'odorat.

Diagnostic. — On le voit, le diagnostic est généralement facile à établir par une exploration méthodique. Nous ne relevons, dans nos observations, que de rares hésitations causées quelquefois par des hypertrophies de l'extrémité postérieure des cornets inférieurs (queues de cornets) qui obstruent les fosses nasales et le cavum un peu à la manière des adénoïdes. La rhinoscopie antérieure et surtout le toucher

pharyngien suffisent à faire cesser le doute. Dans un cas, un polype fibro-muqueux, analogue à ceux qu'ont signalé Legouest, Trélat et le professeur Panas, implanté sur l'extrémité postérieure d'un cornet moyen, pouvait faire croire à une tumeur adénoïde par l'ensemble de ses symptômes, mais le toucher révélait une masse plus sphéroïdale, dure et d'une mobilité plus marquée.

Sur un garçon de seize ans, nous avons trouvé une masse d'adénoïdes tellement volumineuse et dure, qu'on aurait pu croire, sans l'absence des autres symptômes, à un fibrome naso-pharyngien.

Nous signalerons une cause d'erreur possible pour ceux qui ne sont pas encore très familiarisés avec le toucher pharyngien. L'index, en contournant le bord postérieur du voile, peut refouler la luette devant lui sans en avoir la sensation, et lorsque, arrivé dans le cavum, il en examine les diverses parois, il sent sous sa pulpe une petite masse cylindroïde, qui n'est autre que la luette relevée, mais dont l'interprétation peut faire hésiter un instant. Nous avons été deux fois témoin du fait. On évite cet inconvénient en faisant bien pencher en avant la tête du sujet et en pressant vigoureusement sur l'un ou l'autre des côtés du bord libre du voile. On n'a pas toujours une impression juste de la quantité d'adénoïdes qui encombrent un naso-pharynx. On peut en sentir beaucoup là où il n'en existe que peu. Voici comment nous nous l'expliquons : les parois mobiles du cavum, provoquées par l'index explorateur, se contractent sur lui, l'enserrant de leur muqueuse seulement tomenteuse. Le doigt croit à tort s'être enfoncé dans une masse de tumeurs qu'on ne trouve pas à l'opération.

Il faut enfin signaler un point intéressant : c'est le volume variable des adénoïdes.

Nous entendons par là que, dans plusieurs examens, il nous est arrivé d'avoir la sensation très nette de tumeurs volumineuses ; on préparait alors l'enfant à l'opération en lui faisant faire pendant huit jours des douches de Weber ; au bout de ce temps, immédiatement avant d'opérer, on pratiquait de nouveau le toucher pharyngien, et l'on était surpris de constater combien ces tumeurs adénoïdes avaient diminué de volume.

Il nous semble que, dans ces cas, on ne peut guère expliquer ces variations notables de volume qu'en admettant, lors du premier examen, l'existence d'une poussée inflammatoire ayant disparu au moment du deuxième examen.

L'index qui explore le cavum doit apprécier aussi le volume de l'extrémité postérieure des cornets inférieurs et celui des pavillons tubaires. Le diagnostic n'est complet que lorsqu'on a cherché dans le nez et l'arrière-nez les lésions qui pourraient laisser persister l'obstruction nasale après l'ablation des adénoïdes.

Pronostic — Le pronostic des tumeurs adénoïdes est sérieux,

surtout par les complications. Les unes se montrent dans le voisinage, les autres à distance.

Parmi les premières, nous avons relevé, sur nos observations, cinq cas d'otites moyennes suppurées unilatérales et douze de ces mêmes otites bilatérales, le plus souvent à répétition, guérissant pendant quelques mois pour réapparaître plus tard. Quelques-unes de ces otorrhées coïncidaient même avec des adénoïdes très peu développées. Il nous paraît donc qu'un des arguments principaux pour opérer un adénoïdien est dans la préservation des oreilles.

Nous avons vu des parents hésitants accepter enfin l'opération parce qu'une otite suppurée était venue s'ajouter aux divers troubles éprouvés par leur enfant. Elle est d'ailleurs d'autant plus indiquée que des dysécées temporaires, des bourdonnements ou des douleurs d'oreilles indiquent que l'infection est à l'entrée des trompes d'Eustache. Ces suppurations de la caisse et la perforation du tympan qui en résulte ne sont pas seulement nuisibles au moment de leur apparition, mais encore et peut-être davantage dans la suite. Elles sont l'origine de fausses membranes et d'adhérences qui conduisent lentement plus tard à l'ankylose des osselets et à la surdité. Cette considération doit être exposée aux intéressés. Elle les décide généralement à une intervention chirurgicale qu'ils ne jugeaient pas d'abord indispensable. Dans quelques rares circonstances on a constaté l'infection tuberculeuse secondaire de ces fongosités. (Lermoyez.)

Les déformations du massif facial ont déjà leur gravité, mais elle est moindre à coup sûr que dans les déformations du thorax ou celles de la colonne vertébrale. Trois fois nous avons vu cette poitrine en carène, aplatie sur ses côtés, qu'on connaissait déjà dans les hypertrophies amygdaliennes (Lambron, Robert) et qui est un des éléments de ces pseudo-asthmes quelquefois signalés chez les adénoïdiens. Le professeur Grancher a signalé la faiblesse du murmure respiratoire. Deux fois nous avons constaté une légère scoliose, complication indiquée par Redard. Par contraste, le ventre paraît très gonflé chez ces enfants. Toutes les déviations du type normal se sont notablement réduites après l'opération.

Enfin, nous croyons devoir appeler l'attention sur l'état d'amaigrissement auquel étaient réduits quelques-uns de nos petits malades, bien que leur alimentation fût suffisante. La tête paraît souvent forte, ce qui tient peut-être à cet état même d'amaigrissement. La déglutition des sécrétions altérées qui descendent de leur naso-pharynx entrave-t-elle le bon fonctionnement de l'estomac et des intestins? C'est très probable, car souvent l'appétit a disparu. En tout cas, les adénoïdes enlevées et le cavum curetté, cet amaigrissement disparaît dans un délai relativement court. Une de nos malades, médiocrement nerveuse, avait des crises hystériformes qui ont cessé une fois les adénoïdes enlevées.

Il nous paraît, en somme, que les adénoïdes nuisent non seulement comme obstacle mécanique arrêtant l'entrée de l'air atmosphérique, mais aussi comme une masse dans les lobes de laquelle les mucosités nasales, déjà chargées de microbes, se putréfient pour se déverser ensuite dans le tube digestif. Elles nuisent alors par les infections variées dont elles sont la source, surtout dans les oreilles. L'effet peut survivre à la cause s'il y a eu notamment tympanite suppurée.

Traitement. — Les moyens de traitement qui s'adressent aux végétations adénoïdes peuvent être distingués en *médicaux* et *chirurgicaux*. Je serai bref sur les premiers, non seulement à cause du genre de ce *Traité*, mais surtout parce qu'ils ne rendent que de très faibles services dans le traitement de cette affection.

Traitement médical. — Localement, il peut agir sur la complication adénoïdite au moyen des irrigations nasales antiseptiques chaudes qui désinfectent et décongestionnent. Ces irrigations, pratiquées habituellement à l'aide du siphon de Weber, ont leurs détracteurs. Bien que les employant moi-même, je dois reconnaître que, dans quelques circonstances rares, je les ai vu provoquer des tympanites aiguës par le refoulement dans les trompes des sécrétions infectieuses du cavum. Ainsi, quand je prévois que du fait de la disposition congénitale des fosses nasales du sujet, l'irrigation aura de la difficulté à passer d'un côté à l'autre, sans entrer dans les trompes, j'y renonce et me contente de simples injections avec une poire, lancées d'avant en arrière et déterminant moins de pression dans l'arrière-cavité des fosses nasales. Quelques spécialistes font la désinfection sèche, en lançant dans le cavum par les narines ou par la bouche des poudres d'aristol ou d'iodol. C'est ainsi qu'agissent les attouchements à la résorcine (résorcine, 10 grammes; eau distillée, 10 grammes), préconisés par Marage. Sous leur action, les adénoïdites se dissipent, mais je n'ai jamais obtenu par ce moyen la rétrocession complète de la tumeur. La plupart des malades auxquels je l'ai appliqué ont même dû subir ensuite le curettage.

Le traitement médical comprend encore des moyens généraux qui sont surtout utiles pour parfaire le rétablissement complet de l'enfant après qu'il a subi l'ablation chirurgicale de ses végétations. Je mentionnerai surtout l'huile de foie de morue et le sirop d'iodure de fer, puisque les adénoïdiens sont bien souvent des scrofuleux. Les eaux du Mont-Dore, de Cauterets, de Salies-de-Béarn rendent service en l'espèce, moins cependant qu'une saison au bord de la mer (Ladreit de Lacharrière et Castex) (1).

Traitement chirurgical. — Dans la grande majorité des cas, les adénoïdiens doivent le subir. C'est à l'opération qu'aboutissent presque fatalement les malades pour lesquels on a essayé de la tempori-

(1) Ladreit de Lacharrière et Castex. Traitement marin dans les affections du larynx, du nez et des oreilles (*Congrès de Boulogne-sur-Mer*, 1895).

sation. Comme il s'agit en définitive d'une intervention simple, fort peu dangereuse et très efficace en général, on est autorisé à la recommander vivement.

Indications. — Il est quelques cas où l'indication est difficile à préciser et nous comprenons très bien les divergences que l'on voit se produire entre confrères. Le volume même des adénoïdes peut prêter à discussion ; tous les index qui pratiquent le toucher naso-pharyngien d'un adénoïdien n'en rapportent pas une identique impression. Soi-même on peut trouver les végétations plus saillantes une fois que l'autre. Mais la saillie de la tumeur n'est pas la considération majeure d'après laquelle on doive se décider.

L'opération peut être *nécessaire, utile :* 1° dans les cas d'otorrhées rebelles qui menacent de plus graves complications ; 2° lorsque l'enfant subit un arrêt de développement (déformations du massif facial, de la colonne vertébrale, du thorax) ; 3° si des réflexes se montrent (céphalalgie, stridulisme laryngien, enurésie nocturne, etc.) ; 4° quand le travail cérébral est difficile à l'enfant et quand il a de la peine à suivre ses camarades de classe aprosexie) ; 5° enfin quand tous les autres moyens appliqués avec persévérance, n'auront pas assuré de résultat. L'opération est simplement *utile* et discutable alors, si : 1° des végétations, même peu développées, entretiennent dans le naso-pharynx une infection menaçant les trompes et les voies digestives ; 2° si elles coexistent avec de grosses amygdales qu'il faut enlever ; autant alors, si on anesthésie l'enfant curetter le naso-pharynx ; 3° la persistance de tumeurs adénoïdes, volumineuses, passé l'âge de vingt ans, doit faire craindre leur transformation maligne à un âge plus avancé Corradi a signalé cette complication possible et j'ai vu moi-même mourir d'un épithélioma du naso-pharynx, une femme d'une cinquantaine d'années, dont la tumeur avait pris manifestement naissance sur des adénoïdes restées très visibles. Son observation est consignée dans la thèse de Monbouyran 1 ; 4° l'ablation de ces tumeurs est utile aussi chez les chanteurs dont elles gênent notablement le travail vocal. On peut la leur recommander, tant les risques à courir sont faibles.

Contre-indications. — Il en est de définitives et de provisoires qui commandent seulement de surseoir à l'opération. Dans les premières se rangent : 1° l'hémophylie bien avérée du sujet ; 2° la constatation d'une affection cardiaque. Encore faut-il qu'elle soit grave. Il m'est arrivé dernièrement d'opérer, sous bromure d'éthyle, un jeune garçon de dix ans, atteint d'insuffisance mitrale très nette ; l'opération a été des plus simples pendant et après. 3° Les anomalies artérielles signalées par Moure ne constituent pas une contre-indication formelle. Comme contre-indications provisoires, je signalerai : la

1 Monbouyran, Les tumeurs malignes du naso-pharynx. Paris, 1895.

coexistence d'une épidémie (rougeole, diphtérie), d'une adénoïdite, d'un catarrhe bronchique. On surseoira à l'opération si la femme était à la veille ou au moment de ses règles. Sans cette prudence, on risquerait des hémorragies opératoires.

Traitement préopératoire. — Il consiste dans les divers moyens de désinfection que nous avons signalés déjà en parlant du traitement médical. Les uns préfèrent utiliser les attouchements à la vaseline iodoformée, d'autres les applications de résorcine. Pour ma part, je fais pratiquer matin et soir, pendant les huit jours précédents, une irrigation nasale (chaude peu prolongée, soit à l'eau boriquée (30 p. 1000), soit à l'eau naphtolée (0gr,50 p. 1000). Je n'ai pas eu jusqu'à présent d'hémorragie post-opératoire et je crois pouvoir l'attribuer à la décongestion que les irrigations *chaudes* assurent dans la masse des adénoïdes.

Insensibilisation. — Il n'est pas impossible d'opérer sans insensibilisation, surtout si on enlève la tumeur avec la pince coupante, moins douloureuse que la curette. La cocaïnisation atténue en partie les douleurs de l'intervention, mais le moyen de choix me paraît être, comme à beaucoup de rhinologistes, l'emploi du bromure d'éthyle, que Schmidt de Francfort a spécialement recommandé pour cette opération et que Calmettes a beaucoup contribué à vulgariser dans notre spécialité. En l'espèce, le chloroforme qui est inférieur, bien qu'immobilisant mieux le malade, parce que la narcose se produit plus lentement et le réveil de même, parce que la journée qui suit est plus pénible pour l'opéré (vomissements, etc.), parce qu'enfin l'adénoïdien doit être opéré la tête dressée, attitude qui n'est pas sans risques de syncope avec la chloroformisation. Le bromure d'éthyle agit moins profondément sur l'organisme, son effet est plus fugace, il ne menace pas le cœur comme on le verra d'après les expériences personnelles que je relate plus loin. Tels sont les motifs de la préférence que la plupart des rhinologues lui accordent aujourd'hui.

L'insensibilisation assurée, on peut opérer avec divers instruments. Les plus connus sont :

1° La *pince coupante* de Lœwenberg (fig. 113), que l'on introduit derrière le voile du palais pour prendre les végétations. Elle a l'inconvénient de mordre parfois trop profondément, surtout si la voûte du cavum présente une saillie antéro-postérieure, ce qui n'est point rare. L'opération se fait moins radicalement qu'après la curette qui peut aller visiter les coins et recoins du cavum sans entrer dans la muqueuse saine.

2° Les *ongles métalliques* que je mentionne pour mémoire, dont quelques spécialistes recommandent encore l'emploi. On a été jusqu'à opérer avec l'ongle de l'index laissé d'une certaine longueur.

3° La *curette électrique* que Chatellier a proposée en vue de

prévenir les hémorragies consécutives. Rousseau et Cheval l'employaient, mais son usage ne s'est guère vulgarisé.

4° Chiari et Zaufal, en Allemagne, ont recours à la voie nasale. Chiari opère avec un *serre-nœud* introduit à travers les narines.

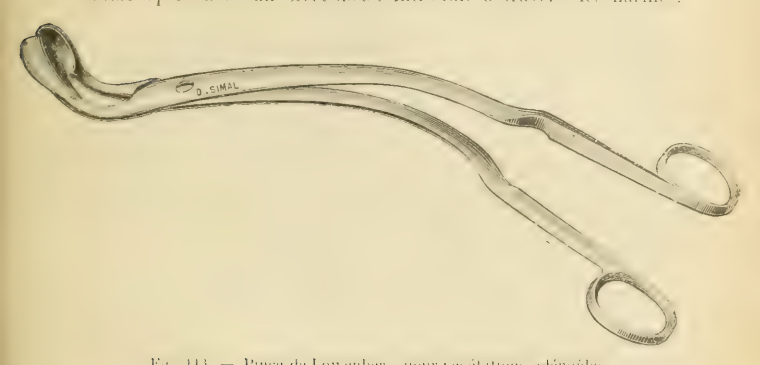

Fig. 113. — Pince de Lowenberg, pour végétations adénoïdes.

5° Le *couteau annulaire* de Schmidt, qui est le plus généralement adopté.

Nous pratiquons, avant l'opération, une douche nasale prolongée avec l'eau phéniquée à 1 p. 100.

Il est prudent, avant d'opérer, de prévenir l'entourage qu'on ne lui montrera peut-être pas les tumeurs adénoïdes dont on lui a parlé,



Fig. 114. — Couteau de Moritz Schmidt.

soit parce que l'enfant les avalera, soit parce qu'elles viendront en raclures menues mélangées au sang. Assez souvent, en effet, elles sont comme broyées. On ne les voit pas, mais le résultat opératoire n'en est pas moins sensible.

Nous employons habituellement le couteau annulaire de Schmidt (de Francfort) (fig. 114), que nous avons toujours trouvé très approprié pour curetter complètement un naso-pharynx. Si les végétations sont plus particulièrement implantées à la voûte, nous pratiquons un curettage transversal au moyen du couteau de Hartmann (fig. 115), qui tranche de droite à gauche et *vice versa*.

Nous abandonnons le modèle de couteaux de Schmidt, à anneau

large, parce qu'il est plus difficile de les manœuvrer dans le nasopharynx et parce qu'ils suivent moins exactement les diverses courbures de cette cavité. On doit être bien éclairé quand on fait franchir l'isthme du gosier par l'anneau tranchant, car du premier placement de l'instrument résulte la réussite ou la non-réussite de l'opération. Si donc, pour une circonstance ou une autre, le jour était insuffisant, il faudrait mettre une bonne lumière près du malade et l'opérer, réflecteur au front.

On peut placer l'enfant dans deux attitudes, soit debout entre les jambes d'un aide qui croise les pieds devant les jambes du malade, tient ses petites mains réunies dans sa main gauche et dispose son avant-bras droit autour du front de l'enfant, de sorte que celui-ci est bien immobilisé. Malgré l'anesthésie, cette attitude est accep-



Fig. 115. — Curette de Hartmann.

table parce que le bromure d'éthyle semble sans action marquée sur le cœur ; on le verra sur les graphiques que nous plaçons aux pages 622 et 623.

Cependant il n'est pas toujours commode de placer ainsi le malade entre les jambes d'un assistant, lorsque, par exemple, il s'agit d'un adulte. Aussi, malgré quelques inconvénients d'un autre genre, nous choisissons plus volontiers la position couchée. Il faut alors un plus grand nombre d'aides pour tenir le malade, mais on est du moins mieux prémuni contre un accident possible de l'anesthésie par le bromure d'éthyle, quand on juge cette anesthésie nécessaire.

Le bromure d'éthyle, qui doit être incolore et droit d'odeur, a le grand avantage d'endormir très promptement le malade et de le laisser se réveiller de même. Avec 12 ou 15 grammes environ, on assure l'insensibilisation. Voici comment nous administrons le bromure d'éthyle :

On a soin d'enduire de vaseline le nez, la bouche, le menton du malade, de façon à le préserver des brûlures possibles qui résulteraient du contact de la compresse, surtout s'il y a agitation.

Sur une compresse pliée en quatre épaisseurs, on verse d'abord une petite quantité de bromure recouvrant une surface égale à

celle d'une pièce de deux francs, et l'on applique cette compresse sur le nez et la bouche du malade en l'invitant à faire des inspirations profondes.

Cette pratique a l'avantage d'habituer un peu à l'odeur de l'anesthésique et d'empêcher la suffocation; après huit à dix secondes on verse largement sur toute la compresse, en passant la main gauche dessous, de 8 à 12 grammes de bromure et l'on applique alors celle-ci en cornet, en mettant la main droite dessus, de façon à empêcher le plus possible l'évaporation. Le petit masque de flanelle est aussi très bon pour administrer le bromure d'éthyle. Au bout de trente secondes en moyenne, et sans qu'il soit nécessaire de recourir à une nouvelle quantité de liquide, on sent avec la main qui maintient la compresse une évaporation froide en même temps qu'on entend le malade ronfler. Si l'on soulève alors un des bras du malade, on voit qu'il retombe inerte, dans la résolution musculaire. On enlève la compresse et on peut opérer.

Quelques malades ne présentent aucune agitation; d'autres, et c'est la majorité, se débattent assez violemment quand on applique la compresse pour la deuxième fois, ce qui rend nécessaire la présence de deux ou trois aides.

La contracture semble débuter par les masséters, et elle est plus ou moins marquée, mais elle ne tarde pas à disparaître dans toute la partie supérieure du corps et résiste, au contraire, plus longtemps dans les membres pelviens.

Quand la contracture des masséters a cessé, on insinue en hâte l'abaisse-langue de Trousseau ou celui plus étroit de Fraenkel, et dès qu'il arrive sur la base de la langue, le réflexe nauséeux incomplètement éteint oblige l'enfant à ouvrir largement le fond de la bouche. On en profite pour faire franchir au couteau de Schmidt l'isthme du gosier. On endort le malade couché, mais on ne l'opère pas dans cette attitude où l'on verrait mal. Dès que l'anesthésie est assurée, l'assistant principal prend entre ses deux mains la tête de l'enfant, la redresse et la présente à l'opérateur sous le meilleur éclairage possible. Celui-ci, maintenant la bouche ouverte avec l'excellent abaisse-langue de Trousseau qu'il tient de la main gauche, ou avec celui de Fraenkel qui tient moins de place, insinue l'anneau tranchant de Schmidt derrière le voile du palais. Puis il abaisse le plus possible sa main droite afin d'aller trancher les adénoïdes qui pourraient être placées à la partie la plus antérieure de la voûte pharyngienne, près du bord postérieur du vomer. A quatre ou cinq reprises sa main s'abaisse et se relève pour que le tranchant de l'instrument, se déplaçant chaque fois, suive les diverses parties de la surface naso-pharyngienne, à droite, à gauche, au milieu, en haut, en arrière. Le couteau de Schmidt et ses similaires ne coupent que ce qui dépasse la surface naturelle du pharynx; nous en avons

eu la preuve sur un de nos opérés qui avait aussi de petites masses adénoïdes sur la paroi postérieure visible du pharynx : le couteau les avait tranchées, mais avait respecté la muqueuse environnante. S'il est utile, le chirurgien prend, pour terminer l'opération, un couteau d'Hartmann à tranchant transversal, qui lui permet de curetter exactement toute la voûte du pharynx par des mouvements de droite à gauche. L'effort déployé par le chirurgien doit être assez grand pour que l'anneau tranchant atteigne exactement l'implantation des adénoïdes. L'assistant qui tient la tête sent l'ébranlement spécial qui se transmet, de la curette à ses mains, à travers les parois crâniennes. A mesure que le chirurgien abrase les végétations, il voit ces petites masses tomber dans le pharynx. Quelques-unes entrent dans l'œsophage où elles sont déglutiés, d'autres vont dans les fosses nasales pour être ensuite expulsées d'arrière en avant, quand l'enfant peut se moucher ou quand on refait la douche de Weber après l'opération. Quelques-unes cependant sortent par la bouche, plus ou moins cachées dans le sang qui s'écoule.

Dès que le curettage commence, il doit être vivement mené et durer une quinzaine de secondes, tout au plus. Un ruisseau de sang sort des deux narines ; on dirait de l'ouverture de quelque grosse veine, mais cet écoulement s'arrête aussitôt et, pour notre part, nous n'avons jamais eu à prendre des mesures particulières contre une hémorragie. L'accident est possible cependant si l'enfant est hémophilique, s'il a été opéré dans une période où ses tumeurs étaient à l'état d'anédoïdites, si le curettage, mollement fait, n'a pas été jusqu'à l'implantation des tumeurs et s'il a seulement tranché les végétations adénoïdiennes dans la partie moyenne de leur longueur. Une douche nasale boriquée, très chaude, nous paraît indiquée contre cet accident.

On est quelquefois bien gêné lorsque l'enfant se réveille et referme sa bouche, car l'instrument tranchant serré par les dents ne peut manœuvrer. Quand on le retire, il faut éviter que la langue ou la luette viennent s'insinuer dans sa fenêtre tranchante. Cet accident nous est survenu deux fois. Il n'en est heureusement résulté qu'une blessure insignifiante.

L'anesthésie du bromure d'éthyle dure au moins une ou deux minutes. Il nous est arrivé de revenir par deux ou trois fois sur un curettage qui nous semblait insuffisant et le malade ne sentait pas plus à la troisième fois qu'à la première.

Quand le curettage est terminé, les aides doivent redoubler d'attention pour maintenir solidement le petit opéré, car c'est le moment où, moins sidéré par l'anesthésique, il se débat quelquefois violemment. On peut dire de cette opération, comme de la trachéotomie, qu'elle est éclaboussante.

Dès que l'opéré revient à lui, ce qui a lieu en quinze ou vingt

secondes, il faut procéder à de nouvelles injections nasales avec la solution phéniquée à 1 p. 100. Ce titre est suffisant, car l'opéré est exposé à avaler quelque peu de l'injection. Mais tout d'abord on le fait se moucher fortement pour désencombrer ses fosses nasales du mélange de caillots et de fragments adénoïdiens qui s'y sont arrêtés. L'injection passe alors aisément d'un côté à l'autre. Puis on couche à nouveau l'opéré, laissant à sa portée une serviette dans laquelle il puisse cracher ou se moucher.

Il n'a rien senti pendant l'opération, mais si après on le questionne sur ses sensations, il répondra tantôt qu'il n'éprouve rien de particulier, tantôt qu'il ressent une douleur cuisante dans l'arrière-nez, une chaleur dans les oreilles. Puis une envie de dormir l'envahit qu'il faut respecter, et qui le tient sommeillant pendant une heure ou deux.

Les complications opératoires que nous avons observées sont les suivantes :

1° Chez une fillette de neuf ans, une excitation cérébrale qui s'est prolongée pendant une huitaine environ. Elle n'y présentait pas de dispositions. Nous avons cru devoir incriminer le bromure, moins épuré sans doute.

2° M. Guyot, médecin de l'hôpital Beaujon, nous a dit avoir observé au contraire un cas de collapsus général post-opératoire qui s'est également prolongé pendant une huitaine.

3° Immédiatement après l'opération, nous avons presque toujours noté des sueurs profuses, principalement sur la figure.

4° Quelques opérés exhalent, dans les quarante-huit heures qui suivent, une haleine écœurante, alliacée, due à l'élimination du bromure d'éthyle.

5° Si les douches nasales ne sont pas faites scrupuleusement, le thermomètre peut indiquer une augmentation de la température. Nous avons vu une petite fille arriver jusqu'à 39°,2. En ce cas, le chirurgien doit se charger lui-même des injections, malgré les rébellions de l'enfant. Il verra de la sorte la température redescendre à la normale en moins de vingt-quatre heures.

Une fois, la désinfection ayant été insuffisante, j'ai vu débuter un adéno-phlegmon cervical qui s'est terminé sans suppuration.

D'autres accidents plus graves ont été signalés : hémorragies post-opératoires qui ont pu nécessiter le tamponnement, chute des fragments d'adénoïdes dans le larynx, mastoïdites (Bacon, 1892) ; enfin on relève dans les auteurs huit cas de mort (Collier, Lennox-Browne, Sandfort). Les uns ont été mis au compte du bromure d'éthyle, les autres sont explicables par des convulsions. Dans un cas, où la voûte du cavum avait été défoncée, la mort survint par méningite.

Nous n'avons à enregistrer que deux récidives. Nous croyons devoir attribuer cette rareté à l'emploi de la curette tranchante. Un

de nos opérés qui, pendant les six mois précédents, avait été traité chez un de nos confrères par les pinces, à plusieurs reprises, nous disait bien qu'il éprouvait un soulagement momentané, mais qu'il ne s'était trouvé guéri qu'après le curettage.

Nous pensons, en somme, que l'opération agit favorablement, moins encore parce qu'elle enlève des tumeurs encombrantes pour la respiration que parce qu'elle désinfecte le naso-pharynx. En effet, entre ces végétations, même petites, les mucosités nasales s'étaient accumulées et se putréfiaient, l'enfant en déglutissait une partie. L'instrument tranchant a emporté tous les recessus, l'injection lave largement le cavum assaini et nous voyons comme conséquence l'enfant reprendre son mouvement de croissance un instant arrêté. Pour ces considérations, le curettage du naso-pharynx nous semble aussi bien indiqué par des végétations peu développées que par des tumeurs adénoïdiennes volumineuses. Nous dirions volontiers que l'opération peut être comparée au curettage utérin : elle sert à désinfecter une région qui est presque toujours infectée.

L'injection post-opératoire terminée, nous avons l'habitude de mettre des petits tampons d'ouate dans les deux oreilles et dans les deux narines.

On doit pratiquer six injections nasales boriquées chaque jour pendant la semaine qui suit l'opération, et trois seulement pendant la deuxième semaine. Après quoi tout est terminé.

Le régime à suivre est des plus simples. Séjour à la chambre pendant cinq à six jours, éviter les aliments solides dans les premiers jours.

Chez une dizaine de nos petits opérés, au bout de huit jours, nous avons fait un premier attouchement du naso-pharynx avec un tampon d'ouate imbibé de la solution suivante :

Iode	1 gramme.
Iodure de potassium	3 grammes.
Eau distillée	40 —

étendue d'un quart d'eau distillée et, huit jours après, c'est-à-dire quinze jours après l'opération, un nouvel attouchement avec la même solution non étendue d'eau distillée.

Étude physiologique du bromure d'éthyle. — Cet agent d'anesthésie est d'une telle utilité dans l'opération des tumeurs adénoïdes, que nous avons voulu constater par nous-même les principaux traits de son action physiologique. Les spécialistes ne l'emploient généralement qu'à petites doses 15 grammes ou 20 grammes environ et s'empressent d'opérer dès que le sommeil commence. Mais s'il devient nécessaire de pousser plus loin la bromuration, ne fait-on pas courir des dangers au malade? N'y a-t-il pas au delà du premier sommeil des phases périlleuses dont il faut ne pas approcher? Nous

nous sommes d'autant plus posé ces questions que, de loin en loin, on entend parler de mort dans une opération d'adénoïde, sans qu'il soit possible de bien savoir comment un tel dénouement a pu se produire.

Pour dégager ces inconnues, nous avons soumis des animaux à l'action prolongée du bromure d'éthyle et noté les particularités de l'expérience, surtout en surveillant la circulation et la respiration.

Nous avons pu instituer ces recherches dans le laboratoire du professeur Ch. Richet, à la Faculté, et dans celui du professeur Sée, à l'Hôtel-Dieu. Quelques-unes ont été conduites par M. Gley, professeur agrégé. Nous leur adressons ici nos vifs remerciements.

Le bromure d'éthyle est, à coup sûr, moins toxique que le chloroforme. Suivant le conseil du professeur Ch. Richet, nous avons préparé deux cristallisoirs remplis d'une égale quantité d'eau. Dans l'un nous avons mis 10 grammes de chloroforme et dans l'autre 10 grammes de bromure d'éthyle. Prenant ensuite ces petits poissons, qu'on tient en réserve dans les laboratoires de physiologie, nous en avons jeté dans les deux cristallisoirs. Promptement, ceux qui étaient dans l'eau chloroformée tombaient inertes sur le flanc. Ceux, au contraire, qui étaient dans l'eau bromurée continuaient à frétiller et ne semblaient paralysés qu'après un temps notablement plus long.

Après cet essai préalable, nous avons analysé l'action du bromure d'éthyle sur des animaux plus importants. Voici le résumé de ces expériences:

Chien bâtard, pesant $6^k,600$. L'animal reste cinquante-cinq minutes sous l'action du bromure d'éthyle dont il absorbe 140 grammes. Dès les premières inhalations la pupille se dilate largement, les mâchoires se serrent convulsivement.

Notre observation, dirigée principalement sur la respiration et la circulation, a pu distinguer trois phases, dont reproduisons ici les tracés.

Dans la première phase (fig. 1 [116]) on voit un arrêt immédiat de la respiration dès que les inhalations commencent. Il y a expiration prolongée avec quelques inspirations très courtes. On voit un ralentissement léger du cœur, de courte durée, puis une élévation brusque de la pression quand la respiration se rétablit. Ce qui domine dans cette première phase, c'est le *ralentissement respiratoire*.

Dans une deuxième phase (fig. 2 [117]), l'accélération respiratoire domine, au contraire. Quelques irrégularités du cœur commencent à se montrer, mais la pression artérielle reste au même niveau. Il n'y a plus de contracture des mâchoires, pas de spasme glottique.

Enfin, dans une dernière phase (fig. 3 [118]), la respiration se ralentit et devient irrégulière. L'inspiration se fait très incomplètement et par saccades. A partir de la flèche la respiration se rétablit, mais les inhalations avaient cessé depuis cinq minutes.

Vers la fin de l'expérience, les contractions massétérines ont reparu, de

même que le resserrement pupillaire. A ce moment l'animal expulsait constamment urines et matières fécales. Il s'était réveillé, marchait en titubant comme en état d'ivresse, mais il est mort quarante-six heures après. On l'avait trouvé paralysé dans sa niche. Il semble donc être mort par intoxica-

Figure I 1re phase

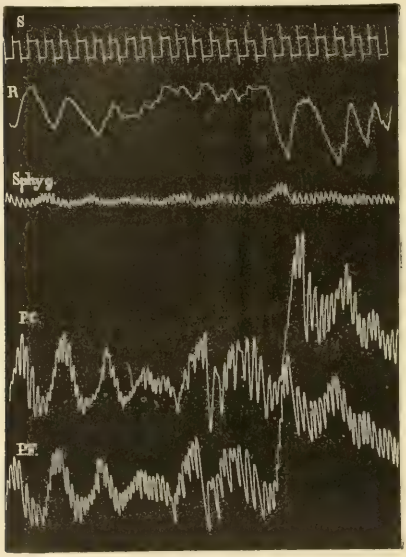

Fig. 116. — S. secondes ; — P, pneumographe de Marey au-dessus du thorax. — Sphyg. Sphygmoscope sur la carotide gauche (branche sur le trajet du manomètre) ; — P.C., hémodynamomètre de François-Franck dans la carotide gauche ; — P.F., le même dans la fémorale gauche.

tion des centres. Vingt-quatre heures avant sa mort il avait présenté un abondant jetage purulent par ses narines. Par une circonstance indépendante de notre volonté, nous n'avons pas pu faire l'autopsie.

Dans d'autres expériences sur un cobaye (pesant 510 grammes) et sur un lapin de 1780 grammes nous avons noté, dès les premières inhalations, un ralentissement très marqué de la respiration. Puis apparaissent des convulsions épileptiformes dans le train postérieur, en même temps qu'une contracture très marquée des mâchoires. Ces deux animaux se remettaient complètement après une anesthésie continue de dix minutes.

Ainsi nous voyons, dans nos expériences, que :

1° On peut administrer de fortes proportions de bromure d'éthyle sans déterminer la mort.

2° La dilatation pupillaire et la contracture des muscles masticateurs se montrent hâtivement.

3° La respiration se ralentit au début, puis s'accélère au milieu et

Figure II (2e phase).

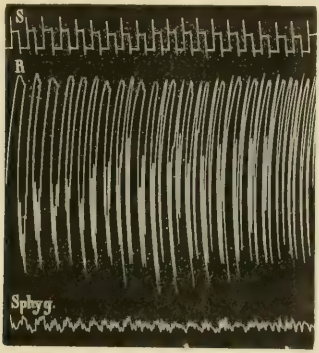

Fig. 117. — S, secondes ; — R, pneumographe de Marey ; — *Sphyg.*, sphygmoscope sur la carotide gauche.

Figure III (3e phase).



Fig. 118. — S, secondes ; — R, pneumographe de Marey.

devient enfin irrégulière, si on pousse très loin la dose. On ne constate pas de spasmes glottique.

4° Vers la phase moyenne de l'anesthésie, toute contracture musculaire cède, le cœur a quelques irrégularités très légères.

5° Si on suspend les inhalations, quelques contractures, notamment celles des muscles masséters, disparaissent.

6° Le bromure d'éthyle exerce après un certain temps une excitation glandulaire très vive. Il y a sudation abondante, ptyalisme et larmoiement. Les expérimentateurs ressentent eux-mêmes cette action sur leurs conjonctives.

Au total, le bromure d'éthyle semble agir comme excitant du sys-

tème nerveux et porter ses effets principalement sur le bulbe. La respiration est plus menacée que le cœur.

Il ne paraît pas dangereux, mais le chirurgien, après avoir dépassé la période initiale de contracture, doit surveiller particulièrement la respiration.

Résultats de l'opération. — Les résultats obtenus par l'intervention chirurgicale sont des plus importants. Déjà les travaux anciens de Lambron, Robert et autres nous avaient montré la fâcheuse influence des grosses amygdales buccales sur le développement des enfants et l'essor de la croissance après l'amygdalotomie. Or, il faut encore renchérir sur les conclusions de ces observateurs quand il s'agit de l'amygdale pharyngienne (de Luschka) hypertrophiée, c'est-à-dire des végétations adénoïdes. Les chiffres que nous produirons un peu plus loin le montreront avec évidence.

Parfois, dès les premiers huit jours qui suivent l'opération, les parents constatent l'atténuation, sinon la cessation des troubles qui les inquiétaient surtout. L'enfant ne ronfle plus la nuit; on le trouve dormant la bouche fermée, etc. Mais, en général, il faut plusieurs semaines pour que le résultat complet soit acquis. Alors il n'est plus douteux que l'enfant soit notablement amélioré ; avec une respiration nasale plus facile, on constate un mouvement actif de croissance. L'opéré mange mieux, commence à tenir sa bouche fermée, il prend des couleurs. Son intelligence devient plus active et ses maîtres constatent que, plus attentif aux leçons, leur élève apprend et retient mieux. L'ouïe s'améliore, le thorax et le rachis, qui tendaient à se déformer, reviennent vers le type normal. Les résultats que nous venons d'indiquer se trouvent textuellement consignés dans quelques-unes des lettres que nous avons reçues des parents à l'occasion de l'enquête très suivie que nous avons faite. Ils nous ont encore été fournis par nos constatations personnelles ou par des conversations avec le père ou la mère, alors même que, pour nous mettre en garde contre leur optimisme possible, nous avions l'air de révoquer en doute leurs assertions.

A dire vrai, les résultats ne sont pas toujours aussi satisfaisants. Il en est de cette opération comme des autres. Soit que l'intervention ait été mal faite, soit par toute autre cause latente, l'amélioration ne vient pas, les oreilles surtout semblent avoir échappé à l'action médicatrice et l'otorrhée continue. On peut affirmer cependant que ces échecs sont la rare exception. Sur nos observations, nous ne comptons que trois fois cette persistance de l'otorrhée. Deux autres fois nous l'avons vu récidiver, mais longtemps après l'opération.

Rares aussi sont les récidives ; nous n'en comptons que deux. Nous les croyons d'ailleurs bien moins fréquentes après l'opération radicale du curettage qu'après l'usage des pinces coupantes, qui ne suivent pas de si près la surface du cavum.

Notre étude sur les tumeurs adénoïdes s'est notamment appliquée à la *croissance post-opératoire*.

C'est un fait assez généralement accepté qu'après l'opération des adénoïdes, la croissance, un temps arrêtée, repart vivement. Qu'y avait-il d'exactement fondé dans cette idée? N'était-ce pas une illusion acceptée sans contrôle suffisant? Nos recherches montrent qu'il est loin d'en être ainsi. Cette croissance, dont nous avons voulu douter, nous l'avons *pesée* et *mesurée* et les chiffres obtenus sont péremptoires.

Voici comment nous avons procédé :

On sait que la croissance se mesure principalement aux trois quantités suivantes : le poids, la taille ou hauteur, enfin le périmètre thoracique. Avant d'opérer nos malades nous exigions des parents qu'ils nous remissent les poids, taille et tour de poitrine au niveau des seins, de leur enfant. Quand nous le pouvions, nous prenions nous-même ces chiffres. Trois mois après nous nous procurions les mensurations, ou six mois, ou neuf mois ou douze mois après. Nous avons pu, de la sorte, dresser des tableaux de croissance dont nous ne donnerons que le résumé.

Dans une enquête de cette sorte il y a forcément beaucoup de déchet. Des opérés sont perdus de vue. D'autres envoient des chiffres incomplets ou vraiment inacceptables en un sens ou dans l'autre, si bien qu'à notre grand regret, nous ne pouvons donner une statistique intégrale, mais comme elle se compose d'un nombre assez important d'unités et que, d'autre part, nous y faisons figurer des cas de résultats divers, nous pensons qu'elle mérite créance et nous ne craignons pas qu'un plus grand nombre de faits vienne infirmer ses conclusions principales.

Pour nous renseigner sur le degré de la croissance post-opératoire, il fallait la comparer à la croissance normale. C'est ce que nous avons fait en nous reportant à la table de Quetelet pour les poids et taille, et à celle de Pagliani pour le périmètre thoracique (1).

En résumé, pour arriver à tirer de tous nos chiffres une moyenne unique suffisamment exacte, voici comment nous avons procédé.

Sur la table de Quetelet nous avons relevé la quantité que garçons et filles gagnent annuellement en taille et poids (2). Elle varie, bien entendu, avec les âges et les sexes, et nous l'avons considérée comme *unité de croissance*. Nous reportant ensuite à nos tableaux, nous avons regardé si nos divers opérés avaient ou non gagné cette unité et, quand ils l'avaient gagnée, si c'était une, deux, trois fois, etc. Nous avons pu, de la sorte, assigner à chacun un *coefficient de croissance* et tous les coefficients, additionnés entre eux, puis divisés par

(1) Pagliani, *Dict. des sc. anthropol.*, art. Croissance.

(2) La quantité annuelle en périmètre thoracique a été prise sur la table de Pagliani.

le nombre de nos observations, nous ont donné le chiffre 2,57. Nous pensons donc pouvoir conclure :

En moyenne, un enfant opéré de tumeurs adénoïdes présente un mouvement de croissance plus que doublé et presque triplé.

Ce chiffre 2,57 a été obtenu par une sorte de calcul en partie double. Chacun de nous deux (Malherbe et Castex) avait établi isolément sa moyenne personnelle, l'un sur 21 observations et l'autre sur 14. Or, il s'est trouvé que nos deux moyennes s'approchaient comme chiffre (2,82 et 2,32), faisant ainsi leur preuve mutuelle. La moyenne générale 2,57, que nous inscrivons au résumé, fournie par 21 observations d'une part et 14 de l'autre, serait donc plutôt trop faible que majorée.

Détail à noter : si au lieu de faire la moyenne totale, nous la faisions pour chacun de nos tableaux, nous constations qu'elle est d'autant plus élevée qu'on la prend plus près de l'intervention chirurgicale, ainsi :

3 mois après	.....	4
6 —	.....	2
9 —	.....	2
12 —	.....	1

D'où il faut conclure que le mouvement de croissance s'accuse surtout dans les semaines qui suivent l'opération pour se ralentir après, ce qui est bien à l'éloge de l'opération.

Comme conclusion générale, nous dirons :

En raison de la fâcheuse influence des tumeurs adénoïdes sur l'état local et général des enfants, en raison aussi de la bénignité de l'opération à leur appliquer — et dont les complications sont rares ; — en raison, enfin, des résultats très favorables qu'elle donne, nous pensons qu'il y a lieu, le plus souvent, de faire bénéficier les adénoïdiens de l'intervention chirurgicale.

Les récidives sont exceptionnelles. Les adénoïdes ne repoussent pas plus qu'une amygdale qui a été bien enlevée. Le traitement sera complété par l'ablution des queues de cornet s'il en existe, la résection des éperons de la cloison ou plus simplement par la galvanocautérisation des rhinites hypertrophiques concomitantes.

VIII

MALADIES DU SINUS MAXILLAIRE

AFFECTIONS DES CAVITÉS ANNEXES

(Sinus et cellules).

Les cavités annexes ou accessoires des fosses nasales se divisent en sinus et cellules, celles-ci moins spacieuses. Il existe trois sinus distincts (maxillaire, frontal, sphénoïdal) et deux groupes de cellules (ethmoïdales, antérieures et postérieures).

C'est pour ce motif que la pathologie de chacune de ces cavités se trouve précédée de considérations anatomiques (1).

I. — AFFECTIONS DU SINUS MAXILLAIRE.

Considérations anatomiques. — Le sinus maxillaire ou antre d'Highmore, du nom de l'anatomiste qui le premier en donna une bonne description, est creusé dans le corps du maxillaire supérieur et compris entre l'orbite et l'arcade alvéolaire supérieure, entre la fosse canine et la fente ptérygo-maxillaire, entre la fosse zygomatique et la paroi externe des fosses nasales.

Il n'est représenté à la naissance que par une logette à direction antéro-postérieure (Moure). Il s'amplifie notablement au moment de la deuxième dentition, puis il s'accroît sans cesse à ce point qu'on le trouve très vaste chez le vieillard.

Sa forme rappelle le plus ordinairement une pyramide triangulaire à base supérieure (orbitaire), et à sommet inférieur (alvéolaire), qui correspond aux dents molaires. Mais que de variétés révèle l'examen des cadavres! Souvent il est parcouru par des cloisons osseuses

1. Giraldès, Rech. sur les kystes muq. du sinus max., Paris, 1868. — Zuckerkandl, Anat. norm. et path. des fosses nas. Paris, 1895. — Zuem, *Monatschr. für Ohrenh.*, 1886, nos 2 et 3. — Killian, *Ibid.*, 1887, p. 277 et 321. — B. Fraenkel, *Berlin. klin. Wochenschr.*, 1887; p. 273. — Quénu, *Soc. de chir.*, 1888, p. 166. — Aubaran, Kystes des mâchoires (*Rev. de chir.*, juin-juillet 1888). — Bayer (de Bruxelles), *Deutsche med. Wochenschr.*, 1889, no 10. — Gérard Marchant, Kyste dentifère du sinus (*Soc. anat.*, 25 janvier 1889). — Moldenhauer, Mal. des fosses nas., 1888, p. 204. — Lucke, Un cas d'angiome ossifiant *Deutsche Zeitschr für Chir.* et *Journ. of laryng. and rhin.*, 1890). — Koch, Trois cas d'actinomycose chez l'homme (*Munch. med. Wochenschr.*, nos 12 et 13, 1891). — Moure, *Bull. de la Soc. franç. d'otol.*, 1891. Gérard-Marchant, *Traité de chir.*, t. IV, p. 932. — Lermoyez, *Sem. méd.*, 1893, p. 42. — Panas, Traité des mal. des yeux, 1894, t. II, p. 477. — Dunn, *New York med. Journ.*, 25 sept. 1894. — Reinhard, *Arch. für Laryng. und Rhin.*, 1894. — Paul Raugé, La chir. des sinus max. et ses progrès depuis dix ans (*Ann. des mal. de l'or. et du lar.*, 1895, p. 133). — Luc, *Arch. de rhin.*, t. II. — Lermoyez, Thérapeutique des mal. des fosses nas., t. II, 1897, p. 95.

incomplètes qui forment des recoins difficiles à désinfecter. C'est par exception rare qu'on l'a trouvé complètement subdivisé par un cloisonnement vertical ou horizontal.

Parfois réduit aux dimensions d'une noisette, il peut, au contraire, reculer de beaucoup ses limites.

Zuckerkandl décrit à ce sinus cinq prolongements :

1° Le prolongement *alvéolaire* dans l'arcade alvéolaire ;

2° Le prolongement *palatin* entre les deux lames de l'apophyse palatine du maxillaire supérieur ;

3° Le prolongement *sous-orbitaire* dans l'apophyse montante ;

4° Le prolongement *zygomatique*, s'avançant dans l'apophyse de de ce nom ;

5° Le prolongement *postérieur* ou *orbitaire* qui peut aller jusque derrière l'orbite.

La paroi antérieure du sinus qui correspond à la fosse canine est mince et offre un accès facile pour pénétrer largement dans le sinus. Le périoste, assez adhérent dans la moitié postérieure, se laisse facilement décoller en avant, au niveau de la fosse canine.

C'est sur la paroi interne ou nasale que se trouvent le ou les orifices qui mettent en communication l'antre d'Highmore avec la fosse nasale. L'orifice principal, qui est constant, s'ouvre à la partie antérieure du méat moyen. Il est de direction descendante, mais se trouve placé dans la partie haute du sinus. Il en est d'accessoires et non constants qui sont situés plus bas et en arrière. Cette paroi, mince au niveau du méat moyen, s'épaissit peu à peu au regard de l'inférieur.

Les grosses molaires proéminent par leurs racines dans la partie basse du sinus, mais parfois il existe entre le sommet de la racine et la cavité d'Highmore une couche osseuse épaisse que les perforations ont de la peine à franchir.

I. — Affections traumatiques.

Les contusions, plaies et fractures ne sont graves qu'autant qu'elles donnent lieu à des complications.

Les épanchements sanguins sont souvent la suite du tamponnement des fosses nasales lorsque le sang, ne pouvant s'échapper ni par les narines ni par les choanes, franchit l'orifice de l'antre highmorien. On y a signalé des hématomes formés sur place (Boissarie), des tumeurs télangiectasiques (Gérard Marchant).

Les corps étrangers y pénètrent soit par l'extérieur à travers la peau (projectiles de guerre, fragments osseux, débris de vêtements, etc.), soit encore par le rebord orbitaire et par le plancher de l'orbite. Des drains, canules, etc., y pénètrent à la suite des interventions chirurgicales.

Ces divers corps étrangers peuvent y être latents ou déterminer les symptômes d'un empyème, selon qu'il y a ou non complications. C'est de préférence par l'ouverture de la fosse canine que l'on va à leur recherche. Cette voie offre seule la possibilité de bien voir et de bien agir dans le sinus.

II. — Affections inflammatoires.

a. L'*inflammation aiguë* (*sinusite aiguë*) complique très souvent le coryza et prend fin avec lui. Son existence se révèle surtout par une douleur intensive dans l'épaisseur de la joue.

b. Les inflammations chroniques sont simples ou suppurées.

Inflammation chronique simple. — Elle se caractérise par un épanchement séro-muqueux.

Son origine est presque toujours nasale. C'est ainsi qu'on la rencontre dans les divers coryzas chroniques, rhinites hypertrophique et atrophique.

Elle est ordinairement bilatérale. Quand, au réveil, le malade redresse sa tête, l'écoulement se fait par les narines ou les choanes, suivant l'attitude. Cet écoulement incolore empèse le mouchoir sans le colorer en jaune verdâtre. L'illumination électrique du sinus ne donne pas de renseignements précis, car on l'a vu transparent quand des injections en chassaient ensuite des mucosités.

Cette affection est sans gravité. On lui applique les procédés thérapeutiques que nous examinerons pour les sinusites suppurées, en choisissant parmi les plus simples.

Il résulte des recherches de Sabrazès et Rivière que le secretum de ces sinusites simples ne renferme guère que des pneumocoques, tandis que le pus des empyèmes, qu'il nous reste à décrire, contient les divers staphylocoques et le streptocoque. Ainsi s'explique leur pronostic plus grave.

Inflammation chronique suppurée (*empyème*). — Les rhinologistes ont montré qu'il fallait renoncer à l'ancienne description fantaisiste qui la montrait accompagnée de manifestations aiguës. C'est ainsi que la rougeur et la tuméfaction de la joue ne s'observent qu'exceptionnellement. Dans l'immense majorité des cas, l'empyème highmorien est *latent*. Suivant, en effet, que l'orifice naturel de sortie est oblitéré ou non, l'empyème est *fermé* ou *ouvert*. L'empyème fermé seul a une symptomatologie tapageuse.

Étiologie. — L'affection est fréquente, principalement chez l'adulte.

On l'observe quelquefois à la suite des traumatismes ou de pénétration des corps étrangers.

Le plus ordinairement, elle est d'origine *nasale* ou *dentaire*. Toutes les variétés de coryzas peuvent la provoquer, surtout ceux qui sont de nature infectieuse. Il en est de même des périostites alvéolo-

dentaires ou des caries dentaires qui siègent sur les petites et grosses molaires. La première grosse molaire se montre le plus souvent en cause dans les observations.

Elle peut être consécutive à un érysipèle (Luc), à la syphilis nasale (Hermet), à diverses opérations intranasales, comme des ablations de polypes lorsqu'elles ne sont pas pratiquées sous le couvert de l'antisepsie. Bayer, Hartmann ont considéré les fongosités qu'on rencontre souvent autour de l'orifice de communication comme une cause d'empyème par l'obstacle qu'elles apportent à l'issue des mucosités, mais l'examen d'un plus grand nombre de cas donne à penser aujourd'hui que ces fongosités sont au contraire le résultat de la sinusite qu'elles permettent de soupçonner.

L'actinomycose figure parmi les causes possibles de ces suppurations ; Koch en signale trois cas.

Symptômes fonctionnels. — Les deux symptômes majeurs sont la douleur et l'écoulement nasal.

La *douleur*, qui n'est pas constante, siège plutôt à la racine du nez que dans la joue même. Elle revêt le plus souvent le caractère névralgique, c'est-à-dire discontinu.

L'*écoulement*, jaunâtre ou verdâtre, assez abondant, grumeleux, laisse sur le mouchoir des taches qui rappellent celles du pus blennorragique.

Le malade éprouve souvent le besoin de se moucher et lorsque, s'éveillant, il penche la tête en avant, il rend d'abondantes mucosités verdâtres qui viennent d'un côté ou des deux, suivant l'uni ou la bilatéralité de l'affection, différence que le malade signale lui-même au médecin. L'écoulement présente de la sorte des intermittences. Pendant le sommeil, le pus descend dans l'œsophage ou le larynx, produisant à distance des troubles digestifs ou respiratoires dont l'origine est longtemps méconnue.

La sécrétion est ordinairement d'une odeur fade, repoussante. Le malade peut la percevoir (cacosmie), alors même que son entourage ne la constate pas.

Comme symptômes rares on a signalé : des bourdonnements d'oreille sans lésions auriculaires appréciables (Moure), des vertiges, de la torpeur (Jeanty), de la toux et divers autres troubles généraux.

Signes physiques. — Par la *rhinoscopie antérieure*, on découvre souvent, dans le méat moyen, une certaine quantité de pus, qui s'y trouve versé par l'orifice principal du sinus. Ce pus peut s'étaler sur la face interne du cornet inférieur et même sur le plancher. On peut encore le trouver sur la partie de la cloison qui est en regard du méat moyen. Il y forme, sous l'action de la pesanteur, un petit amas de figure triangulaire, à sommet inférieur.

Si le pus ne se montre pas, on parvient à le voir quelquefois en suivant la pratique de Bayer, qui, en pareil cas, fait coucher le malade

sur le ventre, la tête très penchée en avant, ou en inclinant fortement, durant quelques minutes, sa tête vers le côté sain. Un autre procédé consiste à déposer dans le méat moyen un tampon d'ouate hydrophile imprégné de solution cocaïnique à 1 p. 10 ; sous son influence, les tissus se ratatinent et l'orifice de l'antre s'élargissant ainsi, le pus trouve une plus facile issue. Hartmann (de Berlin) force le pus à se montrer en pratiquant du côté opposé une insufflation d'air avec la poire de Politzer.

La rhinoscopie antérieure montre quelquefois un bourrelet antéro-postérieur, en dedans du cornet moyen et formé par la tuméfaction de la muqueuse qui recouvre l'apophyse unciforme. Kaufmann.

Quand ces divers moyens n'ont pas réussi à déceler la présence du pus, la *rhinoscopie postérieure* le montre parfois, soit à la partie la plus reculée du méat moyen, soit sur la face latérale du cavum, au voisinage de la trompe d'Eustache. Le cas s'observe en particulier si l'ostium de l'antre s'ouvre plus en arrière dans le méat moyen.

La tuméfaction de la muqueuse nasale, la présence de productions polypiformes appartiennent aussi aux sinusites frontales ou sphénoïdales ou même aux ethmoïdites. Elles n'ont donc pas une réelle valeur diagnostique.

Un bon moyen d'investigation consiste dans l'éclairage électrique par transparence (transillumination) des deux sinus (Heryng). Le malade est mis dans une pièce complètement obscure ; une petite lampe électrique d'une dizaine de volts est introduite dans sa cavité buccale. Il referme ses lèvres sur la tige de la lampe. On fait passer le courant, de temps à autre seulement, pour ne pas échauffer par trop la lampe. Si l'un des sinus est rempli de pus, ce côté reste sombre, tandis que l'autre s'éclaire d'un rouge plus ou moins clair. L'illumination s'accuse surtout à la paupière inférieure sous la forme d'un croissant rose qui manque du côté malade. L'éclairage ne doit pas être trop poussé pour que ces nuances restent appréciables. (Vohsen, Lermoyez.)

La transparence peut être constatée par le malade même. Si, au cours de l'examen, il ferme ses paupières sans effort, il a, du côté sain, une perception lumineuse qui fait défaut de l'autre. L'éclairage a impressionné la rétine à travers le plancher de l'orbite. (Davidson, Garel.)

L'éclairage par transparence ne fournit pas une certitude. L'opacité peut être due, en l'absence du pus, à un épaississement des parois ou de la joue, comme la transparence exister avec une sinusite dont le pus vient d'être évacué. Il n'en est pas moins vrai que la constitution de l'opacité est un bon signe, qu'il faut chercher et qui corrobore très utilement l'existence d'autres signes.

Reste la question de décider, en cas d'opacité, si elle est due à du pus ou à des tumeurs (polypes, ostéomes, etc.) mais, avec Lermoyez,

on peut admettre, en se basant sur l'anatomie pathologique, que 95 fois sur 100 il s'agit d'empyème.

Dans les cas restés douteux, on est autorisé à pratiquer un cathétérisme explorateur par l'ostium (Hartmann, Jurasz) ou une ponction de même espèce par le méat inférieur (Schmidt), dans sa partie haute. Le professeur Panas recommande, en pareil cas, un trocart coudé dont on introduit la canule à un ou deux centimètres en arrière de l'orifice du canal nasal. On introduit ensuite le poinçon qui perfore ainsi dans le point voulu.

On peut encore, dans quelques cas rares, recourir au cathétérisme du sinus. Panas indique le procédé suivant : avec la sonde qui sert

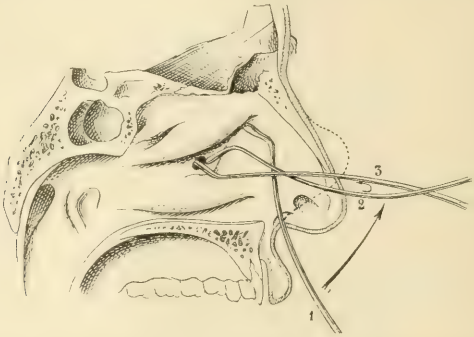

Fig. 119. — Cathétérisme du sinus maxillaire. — 1, 2, 3, temps successifs (d'après Panas).

pour le sinus frontal, on pénètre dans la fosse nasale en suivant sa limite antérieure et en dirigeant le bec en arrière (premier temps).

Quand on est arrêté par la saillie du cornet moyen, on relève horizontalement le manche de l'instrument. Son bec glisse dans l'infundibulum (deuxième temps). Qu'on porte alors fortement le manche de la sonde vers la cloison et son bec pénétrera dans l'antre d'Highmore, (troisième temps). On trouve dans l'arsenal rhinologique deux canules coudées d'Hartmann (droite et gauche), pour le lavage du sinus par la voie naturelle.

Marche. — Durée. — Terminaisons. — On remarque dans la marche de l'affection quelques exacerbations explicables par les variations atmosphériques ou les irritations accidentelles qui peuvent agir sur les cavités nasales (fumée de tabac, poussière soulevée par le vent). Le malade s'aperçoit alors que l'écoulement devient plus abondant. Cette suppuration, plus ou moins septique, peut se déverser dans l'œsophage et plus rarement dans le larynx. Certains troubles

digestifs ou pulmonaires, de causalité douteuse, n'ont pas d'autre origine.

La **durée** se prolonge jusqu'à l'application d'un traitement rationnel.

Comme **terminaisons**, il faut mentionner d'abord la guérison spontanée. Elle est possible dans les empyèmes d'apparition rapide comme ceux qui compliquent l'influenza, l'érysipèle de la face. On l'a surtout observée pour les sinusites d'origine dentaire dans lesquelles l'avulsion de la dent malade met un terme à tous les accidents en facilitant l'évacuation de l'abcès highmorien.

Complications. — Outre les troubles digestifs et respiratoires que nous avons signalés déjà comme effets de la migration du pus, nous devons mentionner des névralgies du trijumeau, fort douloureuses, et résistant au traitement d'usage.

Diagnostic. — Il est difficile, il l'était surtout avant la découverte des moyens actuels. Combien, dit le professeur Panas, de soi-disant névralgies, de phlegmons orbitaires, de névrites optiques même n'étaient que des sinusites méconnues.

Ce diagnostic repose sur un ensemble de signes qui n'ont pas tous la même valeur. Lermoyez et Moure les répartissent en signes de *probabilité* et de *certitude*.

Indiquent l'empyème comme probable : l'écoulement du pus par les narines ou les choanes, sa plus grande abondance quand la tête s'incline en avant ou du côté opposé et même quand le malade se mouche, les douleurs du trijumeau, la cacosmie, la présence de pus, de polypes dans le méat moyen, la tuméfaction de la muqueuse avoisinante, enfin le refoulement de la paroi externe de la fosse nasale vers la cloison.

Comme signes de certitude : la réapparition du pus dans le méat moyen après qu'on en a fait le nettoyage Fraenkel et surtout l'opacité à l'éclairage par transparence.

La ponction ou le lavage explorateur reste encore une dernière ressource pour les cas embarrassants.

Un examen attentif des signes conduit à penser que l'empyème est bilatéral, cas assez fréquent, sans que l'affection soit nécessairement au même degré des deux côtés.

Le diagnostic différentiel avec les sinusites frontale ou sphénoïdale et avec les sinusites sera étudié à propos de ces diverses affections.

Moure a mis en garde contre une confusion possible avec des kystes suppurés du cornet moyen qui déversent leur contenu dans le méat sous-jacent. On les reconnaît en les comprimant avec le stylet, ce qui fait sourdre le pus sous les yeux. Il arrive qu'une tumeur maligne revêt, dans les premiers temps, les caractères d'une sinusite ; j'ai observé un cas de ce genre. Reinhard en cite un autre.

Pronostic. — L'affection est sérieuse, surtout eu égard aux accidents septicémiques qui peuvent en résulter.

Traitement. — Il doit avant tout s'adresser à la cause. Les dents molaires supérieures sont-elles défectueuses, il faut les faire soigner, faire arracher les chicots et les racines cariées. Voit-on des polypes ou des fongosités polypiformes autour de l'ostium, on les extirpera à l'anse froide ou par un curettage. Reste ensuite à évacuer le pus par les voies naturelles ou artificielles.

Voie naturelle. — Stœrk fait un lavage du sinus en introduisant dans l'ostium une simple sonde d'Itard ; Jurasz (d'Heidelberg) pro-

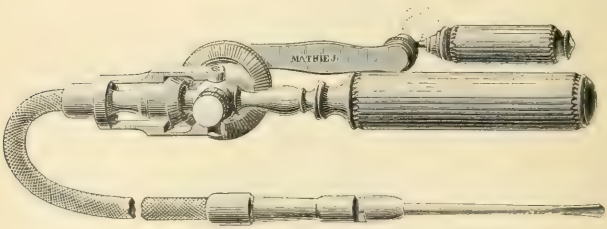

Fig. 120. — Fraise mue par le tour des dentistes (Instrument imaginé par Gougenheim).

cède par la même voie, mais avec une sonde à double courant. Cette méthode est difficile et expose à des délabrements dans le méat moyen.

Voies artificielles. — Cette méthode, plus sûre, aborde l'antre par trois côtés différents.

a. Voie nasale. — On perfore le méat inférieur dans son tiers antérieur et près de l'insertion du cornet inférieur. En ce point la paroi sinusienne est assez mince. On se sert d'un trocart courbe pourvu d'une garde pour limiter la pénétration. Par quelques mouvements de vrille, on entre dans le sinus et laissant en place la canule, on lave l'antre antiseptiquement. Cette ponction du sinus, ordinairement sans danger, a pu déterminer exceptionnellement une hémorragie qui n'a cédé qu'au tamponnement des fosses nasales. L'os ne se laisse pas toujours perforer ; d'autre part l'orifice ainsi pratiqué n'est pas à la partie la plus déclive de la cavité. C'est pourquoi on recourt plus souvent à la voie alvéolaire.

b. Voie alvéolaire (Méthode ancienne d'A. Cooper). — On perfore l'alvéole de la petite ou grosse molaire dont l'avulsion a paru nécessaire et aura été pratiquée immédiatement avant. Si on a le choix, le lieu d'élection est l'alvéole de la première grosse molaire.

On peut forer avec un perforateur spécial, avec une fraise mue par le tour des dentistes, ou tout simplement avec un instrument imaginé par M. Gougenheim.

La pénétration est plus ou moins facile suivant l'épaisseur du bord alvéolaire. Il faut agir d'une main assez légère pour n'aller pas piquer le plancher de l'orbite. Par la voie ainsi ouverte, on injecte diverses solutions antiseptiques qui ressortent par l'ostium et les fosses nasales (eau boriquée à 4 p. 100, eau phéniquée à 1 p. 100). Une canule coudée en baïonnette facilite ces lavages.

c. Voie canine. — Elle était employée par Desault. Cartaz l'a récemment remise en honneur. On la réserve aux cas rebelles. Incisant dans le sillon labial et décollant la gencive on pratique à la fosse canine une brèche de deux centimètres de diamètre environ. On peut ainsi éclairer l'intérieur du sinus avec une lampe électrique et extirper fongosités, polypes, kystes, détruire les cloisonnements, etc., qui auraient entretenu la suppuration. On touche enfin les parois avec le chlorure en zinc à 1 p. 10 ou de l'acide lactique à 1 p. 3, et on bourre de gaze iodoformée.

Et cependant, malgré tous ces moyens, certaines suppurations restent intarissables et le malade ne peut que les atténuer par des lavages réguliers. L'acéto-tartrate d'alumine, préconisé par Schæffer, rend des services. On peut encore injecter dans les cas rebelles une solution de chlorure de zinc à 1 p. 20 et faire suivre d'une injection alcaline (bicarbonate de soude).

Bresgen prône les pansements secs à l'iodoforme, à l'iodol, à l'aristol.

Chiari conseille de panser en bourrant avec des lanières de gaze boriquée, salicylée ou iodoformée.

Pour obturer la perforation pendant les repas, on y introduit une sorte de clou en ébonite que le malade retire pour pratiquer son injection.

Fistules du sinus maxillaire.

Division. — Les diverses fistules doivent être réparties de deux manières, suivant qu'on utilise pour les classer leur étiologie ou leur siège.

Par leur étiologie, elles sont : 1° *traumatiques*, plaies par armes à feu, corps étrangers, fractures, avulsions dentaires ; 2° *chirurgicales* ; 3° *spontanées* (empyèmes, nécroses des parois).

Par leur siège elles se distinguent en : 1° *cutanées*, on les rencontre en divers points de la joue et même sur la paupière inférieure ; 2° *gingivales* ; 3° *alvéolaires* ; 4° *palatines*.

Généralement uniques, les fistules peuvent être multiples et s'ouvrir à la fois au dehors, dans le vestibule buccal et sur la voûte palatine, comme dans un cas observé par Maigrot.

Symptomatologie. — Ces fistules sont caractérisées par la sortie de l'air à travers leur orifice lorsque le malade se mouche ou fait un effort d'expiration en bouchant son nez et fermant sa bouche. Inversement, si on pratique une injection par le trajet fistuleux, le liquide sort par les narines et les choanes. Le pus qui sort de ces fistules est généralement fétide et d'abondance variable.

Marche et terminaisons. — Si elles ne sont pas traitées, les fistules persistent indéfiniment. Celles qui s'ouvrent dans un point déclive, évacuant plus aisément le pus qui les traverse, semblent se fermer plus facilement, mais ce n'est qu'en apparence tant que le foyer de suppuration n'est pas éteint et les semblants d'occlusion sont souvent compliqués d'accidents violents de rétention (1).

Les fistules chirurgicales, au contraire, n'étant pas entretenues par un foyer suppurant, n'ont que trop de tendance à se fermer hâtivement. Elles seront donc établies aussi largement que possible.

Diagnostic. — Il est facile, lorsque tous les signes énumérés plus plus haut sont réunis, mais il n'en va pas toujours ainsi lorsque par exemple l'oblitération de l'orifice nasal du sinus maxillaire (ostium) empêche l'air de sortir par la fistule ou lorsque celle-ci va déboucher par un trajet prolongé en un point éloigné du territoire du sinus. On est alors exposé à confondre avec une fistule dentaire, une tuberculose du maxillaire supérieur. L'exploration au stylet, l'examen de la denture, le débridement des trajets fistuleux, la transillumination du sinus permettent d'arriver au diagnostic véritable.

Traitement. — L'indication principale est d'ouvrir le sinus, pour supprimer la cause du mal et modifier l'état de sa cavité.

Des trois voies que l'on peut adopter : alvéolaire, nasale, canine, celle-ci permet l'accès le plus large pour un curettage et l'attouchement au chlorure de zinc à 1/10.

L'ouverture de la fosse canine est préférable aux procédés de Bertrandi et A. Bérard, qui, introduisant un trocart courbe dans une fistule cutanée, le faisaient sortir à la voûte palatine pour drainer ensuite le sinus par cet orifice inférieur. On évitera le plus possible d'aborder le sinus par la joue en prévision de cicatrices difformes. Le trajet fistuleux sera curetté, si besoin est.

Certaines fistules venant à s'épidermiser se constituent définitivement à l'état de difformité, et même d'infirmité, les aliments pénétrant dans l'antre d'Highmore. Des opérations autoplastiques sont alors indiquées. C'est dans deux cas de ce genre que Quénu a pratiqué avec succès l'occlusion au moyen de deux lambeaux, l'un gingivo-palatin, l'autre labial, qu'il a adossés par leur surface cruentée.

(1) A. Desprès, *Bull. de la Soc. de chir.*, 1888.

Tumeurs du sinus maxillaire.

Les nombreuses variétés de tumeurs qui peuvent apparaître dans le sinus maxillaire se divisent naturellement en tumeurs *bénignes* et *malignes*.

I. **Tumeurs bénignes.** — Examinons-les par ordre de fréquence.

1° Kystes muqueux. — Ils se rencontrent parfois dans le sinus des collections liquides rappelant le mucus par leur composition chimique. Les premiers observateurs qui les ont étudiés (Jourdain, Deleschamps pensèrent qu'il s'agissait simplement d'une *hydropisie du sinus* occasionnée par l'oblitération de l'orifice normal. Ultérieurement Verneuil vit un cas de ce genre où le sinus était rempli par un liquide épais, visqueux, sans trace de paroi kystique et sans occlusion de l'orifice. Il l'attribua à une hypersécrétion de la muqueuse qu'irritait l'évolution difficile d'une dent de sagesse (1).

Mais depuis les recherches de Giraldès (2) en 1851, et de Marchant on admet que la généralité des kystes highmoriens sont dus à l'oblitération du conduit excréteur d'une des glandes de la paroi muqueuse, suivie de rétro-dilatation. Giraldès a montré en effet, par ses recherches sur le cadavre, que ces glandes étaient souvent le siège de dilatations kystiques.

Giraldès distingue deux catégories de ces kystes : petits et grands. Les petits kystes miliaires) sont formés par l'ectasie limitée, latérale, d'une partie de la paroi du canal excréteur. Ils ont le volume d'un grain de mil et sont remplis d'une substance épaisse comparable à celle du cristallin. Ces petits kystes miliaires ne sont que le premier stade des grands. Ceux-ci sont formés aux dépens de toute la cavité glandulaire. Ils sont assez différents les uns des autres, tantôt uniques et volumineux, tantôt au contraire multiples et moins développés. La paroi est mince ou recouverte d'une muqueuse épaissie, fongueuse. Leur contenu est transparent et visqueux, ou plus ou moins coloré par des globules sanguins, des globules de pus, des globules graisseux, des cellules épithéliales. L'analyse chimique y décèle des cristaux de cholestérine en abondance. En se développant, ces kystes finissent par remplir le sinus et le distendre.

2° Kystes dentaires. — Ils se développent aux dépens du périoste qui se décolle d'une racine dentaire malade. Leur forme au début est allongée suivant l'axe de la dent et le kyste est central ou latéral, selon que le périoste s'est décollé tout autour de la racine ou seulement sur un de ses côtés.

Peu à peu ces kystes arrivent à remplir complètement l'antre et même à le distendre, surtout du côté de la joue.

3° Polypes muqueux. — Luschka a le premier signalé leur présence

(1) Verneuil, *Bull. de la Soc. de chir.*, 1852.

dans l'antre d'Highmore. Sur 250 crânes, Heymann a rencontré quatorze fois des myxomes, mais jamais multiples. Ce sont des myxomes analogues à ceux des fosses nasales. Ils peuvent refouler les diverses parois, mais ils font irruption surtout du côté de la fosse nasale, en traversant l'orifice du sinus. Ne pas les confondre avec les fongosités que les sinusites font apparaître dans le méat moyen autour de cet orifice.

4° Fibromes. — Ils sont rares. D'après O'Shaugnessy il en serait tout autrement aux Indes. Ce sont des tumeurs dures, lisses, quelquefois très riches en vaisseaux. Un fibrome extrait par Demarquay, et examiné par Ranvier, montrait à son centre une véritable calcification. Ces tumeurs arrivent à refouler et même à détruire les parois du sinus.

5° Chondromes. — Ils sont rares aussi. Une seule fois on a rencontré le chondrome pur. Dans les autres cas c'étaient des ostéochondromes (Delbeau, Trélat) des fibro-chondromes (Giraldès). Les tumeurs de ce genre se montrent de préférence chez les sujets jeunes, évoluent lentement, mais peuvent atteindre des dimensions considérables. Dans un fait de Gensoul, la tumeur mesurait environ vingt centimètres de diamètre.

6° Ostéomes. — Ils sont presque toujours uniques. Leur volume varie des dimensions d'un pois à celles d'un gros œuf. Ils sont souvent enclavés dans l'antre, adhérant parfois par une implantation plus ou moins étendue. Lucke mentionne un cas d'angiome ossifiant.

II. **Tumeurs malignes**. — 1° Sarcomes. — Assez rarement la muqueuse et le périoste qui tapissent l'antre d'Highmore sont le point de départ de sarcomes. On en a pourtant observé des divers types histologiques.

2° Épithéliomes. — Ils prennent ordinairement naissance sur la muqueuse de l'antre, affectent le type papillaire, et vont faire apparition le plus souvent au bord alvéolaire après avoir fait tomber les dents. Les épithéliomes primitifs sont beaucoup plus rares que les secondaires venus des régions voisines. Il est très difficile de reconnaître, en clinique, cette différence d'origine, ainsi que l'a fait ressortir Albarran (1).

3° Carcinomes. — On signale particulièrement les types encéphaloïdes et colloïdes. Ils apparaissent plus ordinairement après la cinquantième année, et se caractérisent par des douleurs lancinantes, la chute des dents, l'exophtalmie, l'obstruction nasale, l'ulcération des téguments, l'infection ganglionnaire et viscérale. Dunn attribue pour leur apparition une certaine importance aux myxomes souvent méconnus de cette cavité.

Symptomatologie. — Les tumeurs de l'antre traversent dans leur évolution trois stades assez distincts.

(1) Albarran, Kystes des mâchoires (*Rev. de chir.*, juin-juillet, 1888).

Dans une *première période*, l'affection reste latente. Tout au plus quelques douleurs vagues ou nettement névralgiques permettent-elles de la soupçonner. A la *deuxième période* la tumeur remplit le sinus, et, refoulant ses parois, détermine divers troubles de compression dans le voisinage (proéminence de la joue, exophtalmie, aplatissement du canal lacrymo-nasal et épiphora, obtruction nasale, chute des dents). A la *troisième période*, le néoplasme a franchi les limites du sinus et il envahit les cavités adjacentes. La voûte palatine est débordée, un champignon saignant l'envahit. Même altération au niveau des alvéoles dentaires. Un prolongement dans le cavum peut obturer la trompe d'Eustache et compromettre l'audition. Ou bien l'envahissement sera vers la base du crâne, et le malade succombera à une encéphalo-méningite. Un écoulement fétide sort de la narine correspondante ; la joue est d'un rouge luisant, variqueux, insensible à la pipûre, car le plexus nerveux sous-orbitaire est comprimé ou détruit.

Diagnostic. — Duplay a présenté magistralement la solution de ce problème, bien embarrassant parfois.

a. La tumeur est-elle bien du sinus ? Des néoplasmes des fosses nasales, du pharynx peuvent arriver secondairement dans le sinus, comme des tumeurs de l'antre arrivent ultérieurement dans les régions voisines où on les croirait primitives. Tel ce cas de Warren où une tumeur de la paupière inférieure n'était que le prolongement d'un fibrome du sinus.

C'est par l'histoire circonstanciée de la maladie, par l'examen des cavités voisines (fosses nasales, naso-pharynx, bouche à la vue et au toucher, par la recherche minutieuse du point d'implantation qu'on évitera l'erreur.

b. La tumeur est-elle liquide ou solide? On peut penser à une tumeur liquide quand on trouve de la fluctuation. Il faut la chercher partout où l'on peut aborder la tumeur, joue, gencive, voûte palatine. Ne pas confondre cette franche fluctuation avec la mollesse de quelques encéphaloïdes. A défaut de fluctuation, on a souvent l'écoulement du pus par une fistule ou par les narines et les choanes. La transillumination de la face et surtout une ponction exploratrice lèveront au besoin tous les doutes.

c. La tumeur est-elle bénigne ou maligne? C'est par la considération de la marche, de l'état des ganglions et de l'état général qu'on sortira du doute. L'âge a son importance puisque les chondromes et ostéomes sont plus particulièrement fréquents chez les sujets jeunes, tandis que les tumeurs carcinomateuses affectent surtout les gens âgés.

Ce diagnostic reste néanmoins difficile, et l'on est autorisé à pratiquer, quand on la juge nécessaire, la biopsie de la tumeur, à l'aide du trocart explorateur de Küss.

Pronostic. — Il varie évidemment avec la nature de la tumeur,

mais il reste en tout cas assez grave, à cause de l'importance de l'intervention chirurgicale.

Traitement. — Les tumeurs bénignes qui ne gênent pas le malade peuvent être respectées, tels les ostéomes. Cependant, si leur extirpation est indiquée pour une raison ou une autre, il faut intervenir sans retard, suivant la règle de conduite tracée par Dolbeau. Ouvrant le sinus par la fosse canine, on arrache la tumeur en bloc. Il ne faut pas songer à la fragmenter. D'une dureté d'ivoire, elle brise les plus forts daviers, ou le chirurgien fracture les os voisins en prenant un point d'appui sur eux. Il en est tout autrement pour les tumeurs malignes. On les attaquera au plus vite, par l'ouverture du sinus (fosse canine), la résection partielle ou totale du maxillaire. Le chirurgien ne doit s'arrêter que devant la dégénérescence des ganglions du cou, la cachexie cancéreuse et l'impossibilité de dépasser les limites du mal.

IX

MALADIES DES SINUS FRONTAUX

Les deux sinus frontaux sont situés au-dessus de la racine du nez, à l'union des portions verticale et horizontale de l'os frontal, entre les deux tables externe et interne de l'os qui s'écartent pour les former (1). Une cloison verticale et antéro-postérieure les sépare. Cette cloison très résistante (Zuckerkandl) préserve longtemps le deuxième sinus des altérations qui ont envahi le premier. D'après le professeur Tillaux, les sinus frontaux n'existent pas chez l'enfant. Ils se forment vers l'âge de treize ou quatorze ans et sont alors séparés par une épaisse cloison osseuse qui va s'amincissant de plus en plus avec les progrès de l'âge, si bien qu'elle n'existe aucunement chez le vieillard. D'après Poirier, c'est au cours de la deuxième année qu'apparaît le sinus. Ce sont les cellules ethmoïdales antérieures qui

(1) P. Martin, Contribution à l'ét. des tumeurs des sinus front. Paris, 1888. — Pitiot, Abcès des sinus frontaux et leur traitement, thèse de Lyon, 1888. — Wimmechler, *Soc. des méd. de Vienne*, 8 fév. 1889. *Journ. of laryng.*, n° 6, 1889. — Labit, *Ann. de la policlinique de Bordeaux*, janvier 1889. — Panas, Considérations cliniques sur les abcès des sinus front. (*Soc. opht.*, 8 mai 1890). — Guillemain, Abcès des sin. front. (*Arch. d'ophtalm.*, t. XI, janv. 1891). — Montaz, Sinus frontaux et leur trépanation. Grenoble, 1891. — Poirier, Tr. d'anat. médico-chir., t. I, 1892, p. 25. — Coppez, Maladies du sinus frontal (*Journ. de méd. de Bruxelles*, 20 février 1892). — Valude, *Soc. de lar. rhino-otol. de Paris*, 2 déc. 1892. — Moure, Mal. des foss. nas., 1893, p. 658. — Poppert, *Munch. med. Wochenschr.*, n° 3 1893. — Lichtwitz, *Soc. parisienne de laryngo-rhino-otologie*, 3 février 1893. — Panas, Traité des maladies des yeux, 1894, p. 463. — Luc, Contribution à l'étude des supp. du sinus frontal (*Arch. intern. de laryngo-rhino-otologie*, 1894, p. 186). — Lermoyez, Thérap. des mal. des fosses nas., t. II, p. 121. — Luc, *Soc. fr. de rhin.*, 1896.

le forment en se prolongeant dans la glabelle. Son développement est complet à vingt ans. D'après mes recherches, la cloison serait assez souvent située à côté du plan médian antéro-postérieur du corps. La paroi inférieure ou orbitaire du sinus, habituellement mince, présente parfois des déhiscences où le squelette fait défaut et au niveau desquelles la muqueuse sinusale s'adosse au périoste orbitaire. Facilement alors les collections purulentes qui se sont développées dans le sinus se font un passage au dehors par la partie supéro-interne de l'orbite.

Une thèse de Bouyer (Paris, 1859) établit que, chez l'homme adulte, la capacité moyenne des deux sinus réunis est d'environ quatre centimètres cubes, mais cette capacité est assez variable. Bouyer a également signalé ce fait que si le sinus frontal est vaste, le sinus sphénoïdal est peu développé, et vice versa, comme s'il existait une compensation entre les deux cavités annexes. Après quarante ans, la capacité du sinus s'accroît beaucoup. Il empiète vers l'apophyse orbitaire externe.

D'autre part, le sinus peut manquer. Sur trente cadavres, Poirier l'a vu deux fois absent.

Le sinus frontal s'ouvre par le canal fronto-nasal dans le méat moyen. Ce canal débouche exactement à l'extrémité antérieure d'une gouttière infundibulum dont la berge inférieure saillante apophyse unciforme gêne habituellement pour le cathétérisme de ce canal. Le squelette qui avoisine le canal fronto-nasal est d'ailleurs très fragile, le cathétérisme doit donc y être pratiqué d'une main sûre et légère, sous peine de pratiquer de dangereuses fausses routes.

Le canal fronto-nasal, d'après les mensurations de MM. Poirier, Guillemin, Panas, est en moyenne de quinze millimètres chez l'homme et onze chez la femme.

I. — Affections traumatiques.

1° Plaies. — Elles peuvent être produites par des instruments piquants ou tranchants. Les *piqûres* et *coupures* sont généralement sans gravité. Quelquefois cependant elles se compliquent d'emphysème sous-cutané quand un effort ou l'action de se moucher chasse l'air hors du sinus.

2° Fractures. — Elles sont dues à des instruments contondants ou à des chutes. La peau peut être intacte, alors que la paroi antérieure du sinus est fracturée : Dupuytren en cite un cas. Boyer a même vu les téguments ouverts, la paroi antérieure du sinus brisée, mais la muqueuse intacte. Ce sont là des exceptions. Généralement la cavité du sinus communique avec l'extérieur. Si le trajet de communication est oblique, tortueux, empêchant la libre sortie de l'air, l'emphysème envahit la face, le trajet suppure, et l'on a même vu

la muqueuse tuméfiée venir faire hernie à l'extérieur. Il n'est pas difficile de diagnostiquer une fracture du sinus frontal. La pneumatocèle avec sa crépitation *sui generis* et son grossissement dans les efforts est pathognomonique. En cas de fracture ouverte, il faut craindre la présence de corps étrangers et la persistance de fistules.

Le traitement de ces plaies et fractures ne comporte guère d'indications spéciales : nettoyer la plaie, extraire les corps étrangers, faire un pansement compressif pour réduire l'emphysème. Il a fallu quelquefois relever avec une spatule les fragments de la table externe enfoncés dans le sinus.

3° Corps étrangers. — Il y a quelques observations de calculs formés sur place, mais la plupart des corps étrangers viennent de l'extérieur. Ce seront des insectes, des vers étant entrés par les fosses nasales ; ce seront surtout les divers projectiles de guerre pénétrant par fracture des parois. Mackenzie a cité le cas d'un général français atteint à Waterloo d'une balle qui pénétra dans le sinus en traversant l'orbite. Elle y séjourna douze ans sans accident, mais une nuit le blessé eut la sensation d'un corps qui passait de son nez dans son pharynx et il rejeta le projectile par la bouche. Ces corps étrangers sont fixés ou mobiles dans la cavité frontale.

On reconnaît la présence du corps étranger avec le stylet. On le soupçonne par la persistance d'une fistule. Leur extraction est facile. Qu'il faille ouvrir complètement le sinus ou élargir une brèche existante, la gouge et le maillet sont les instruments de choix.

Weinlechner a observé, comme antérieurement Billroth, un cas d'ectasie du sinus frontal qui était rempli de masses athéromateuses. Le malade, un adulte, avait eu dans son enfance un traumatisme du front. Cette ectasie produisait des vertiges et des convulsions qui cessèrent par une opération (évacuation du sinus).

II. — Affections inflammatoires.

L'*empyème* ou sinusite suppurée est à peu près la seule affection qu'on doive placer dans ce chapitre. Il est connu depuis longtemps, grâce aux travaux de Runge (1750) et de Dezeimeris (1839).

Mais son exacte description ne date que des travaux récents et nombreux dont il a été l'objet et qui nous ont appris l'existence d'un empyème *latent* dépourvu des manifestations habituelles aux suppurations cavitaires.

L'empyème frontal est le plus souvent unilatéral. La grande résistance de la cloison intermédiaire (Zuckerkandl) explique le fait.

Causes. — L'âge et le sexe jouent leur rôle dans l'étiologie de l'empyème, les enfants y étant moins exposés que les adultes, en raison du faible développement de leurs sinus, et les femmes moins que les hommes (Pitiot) pour le même motif. Les neuf cas observés par

le professeur Panas appartenaient tous au sexe masculin, dont un d'origine traumatique. On note une prédominance marquée pour le côté gauche. Les causes déterminantes seront des traumatismes, fractures ou corps étrangers, tels qu'un ostéome, l'extirpation de myxomes du nez (Labit), une fièvre éruptive, la rougeole tout spécialement, parce qu'elle envahit plus que les autres la muqueuse nasale, l'influenza, la tuberculose et la syphilis des parois osseuses. Martin, qui a réuni quarante-deux observations d'empyème, n'a mentionné l'étiologie que pour onze de ses observations ; six fois il s'agissait de traumatisme et cinq fois de syphilis.

Symptômes. — Ce sont d'abord des douleurs gravatives, siégeant au niveau du sinus, ou à la racine du nez, ou dans l'orbite, ou dans toute la moitié correspondante de la face. Elles peuvent présenter des exacerbations et simuler ainsi une névralgie. Elles augmentent si le malade incline la tête, en avant ou sur les côtés, s'il se mouche ou éternue. On les voit se compliquer de bourdonnements d'oreille, de troubles nerveux variés, voire même d'accès de fièvre avec frissons. Suivant la remarque de Pitiot, ces crises douloureuses se terminent par un abondant écoulement nasal muqueux ou muco-purulent. Le sinus s'est débarrassé du trop-plein de son contenu, en forçant la lumière du canal fronto-nasal souvent obstrué de fongosités ou sécrétions desséchées ; le malade est pour un temps soulagé. Ces manifestations douloureuses sont plus ou moins marquées, suivant les cas. Exceptionnellement elles passent inaperçues. Divers symptômes oculaires sont signalés, tels que larmoiement, exophtalmie, diplopie verticale. (Panas.)

Le malade rend par les narines une quantité variable de pus qui tâche abondamment son mouchoir en jaune verdâtre, ce qui attire son attention. Dans le décubitus dorsal ces sécrétions passent par les choanes dans l'arrière-bouche et sont dégluties. Cet écoulement n'est le plus souvent qu'unilatéral, comme l'empyème. Sabrazès et Rivière, qui ont fait l'examen bactériologique de ce pus, y ont trouvé des pneumocoques en grand nombre.

Telles sont les manifestations ordinaires de ce qu'on peut appeler la sinusite *ouverte*, mais quand l'évacuation du pus est impossible, du fait du gonflement de la muqueuse ou de fongosités dans le canal de sortie ou par la tuméfaction du cornet moyen, nous avons le tableau symptomatique de l'empyème *fermé*, le plus anciennement décrit. Tantôt tuméfaction de l'angle supéro-interne de l'orbite avec œdème de la paupière supérieure, chémosis, exophtalmie avec ou sans diplopie, fixation du globe oculaire, paralysies des muscles de l'œil, perte de la vue (Richet). Tantôt l'extension se faisant surtout vers la paroi supérieure du sinus, celle-ci est refoulée ou perforée avec complications encéphalo-méningitiques. (Riberé, Bellingham, Lennox Browne.)

Par la *rhinoscopie antérieure*, on constate d'abord que la pituitaire est rouge, tuméfiée, principalement sur les cornets moyen et inférieur. Une traînée de pus se montre souvent entre ces deux cornets et va se répandre sur la cloison ou le plancher. Si on l'enlève avec un tampon d'ouate, elle reparaît presque aussitôt, mais on ne constate pas dans l'empyème frontal, comme dans l'empyème maxillaire, que le pus s'écoule par les narines si le malade vient à pencher sa tête en avant ; on peut ainsi constater dans le méat moyen des fongosités ou même de véritables myxomes développés dans la région de l'infundibulum.

La *rhinoscopie postérieure* n'a pas ici grande utilité. Elle montre quelquefois la coexistence d'autres sinusites.

L'éclairage par transparence des sinus frontaux (transillumination) n'est point à dédaigner. Ce signe prend une réelle valeur quand l'opacité n'existe que d'un côté.

La lampe électrique, munie d'un manchon en caoutchouc, est appliquée exactement sous l'angle supéro-interne de l'orbite. Le

Fig. 121. — Lampe électrique.

sinus est-il vide, le squelette s'illumine d'un rouge clair qui s'étend sur une zone de 3 à 4 centimètres. Il reste opaque si un liquide épais se trouve dans le sinus. Ce caractère vaut surtout par la différence qu'on peut constater entre les deux côtés.

Dans les cas où l'abcès tend à se faire jour au dehors, la paroi s'amincit et on peut constater de la *crépitation parcheminée*. Mais cette terminaison est rare. Rare aussi le cas où l'abcès s'ouvre spontanément à l'angle supéro-interne de l'orbite. Il peut même aboutir à l'angle supéro-externe de l'orbite quand le sinus se prolonge à toute l'étendue de l'arcade sourcilière (Panas). Le pus peut aussi se déverser dans le tissu cellulaire de l'orbite ou dans le crâne, à travers la voûte du sinus. Dezeimeris cite quelques faits de cette grave complication.

Marche. — Elle est de forme chronique avec les exacerbations névralgiformes qui correspondent à l'occlusion temporaire de l'orifice de sortie. Au cours d'un empyème frontal, le sinus maxillaire correspondant s'infecte facilement parce que le secretum descend par la gouttière de l'infundibulum et se présente à l'orifice du sinus maxillaire qui s'y trouve. Aussi n'est-il pas rare de noter la coïncidence de ces deux sinusites. Lorsque les parois cèdent, c'est généralement du côté de l'orbite. Un séquestre peut se produire précédé d'abcès intra et extrasinusique. Il peut aussi se former dans l'orbite

des abcès circonvoisins (Panas), sans lésion de la paroi sinusale. La *durée* de l'affection est illimitée, tant que le traitement local n'a pas été institué. Ziem (de Dantzig), signale des iritis d'origine sinusale.

Diagnostic. — Il est souvent difficile de l'établir d'une façon ferme.

La confusion est surtout possible avec l'empyème du sinus maxillaire ou avec celui des cellules ethmoïdales. Une fois admis le diagnostic d'empyème frontal de par les symptômes énoncés ci-dessus, on cherche les signes des affections similaires. On pratique un lavage explorateur de l'antre par son orifice naturel (Lichtwitz, de Bordeaux), ou par une ponction dans le méat moyen. Dans ce diagnostic, il faut se rappeler qu'on trouve rarement à la voûte orbitaire, syphilis ou tuberculose. Elles siègent plutôt la première en bas et en dedans ; la deuxième en bas et en dehors près de l'os malaire. (Panas). On utilise la transillumination. Pour les cellules ethmoïdales, on cherche si une pression exercée par l'index contre l'unguis est douloureuse. D'après Grünwald, la déviation du globe de l'œil en bas et en dehors serait plutôt en rapport avec une affection ethmoïdale ; un lavage explorateur peut être indiqué.

Il faut intervenir rapidement quand il existe de violentes douleurs frontales et surtout quand la pression par l'index est très douloureuse sous l'angle supéro-interne de l'orbite.

Ces recherches aboutiront assez souvent à montrer l'existence de polysinusites.

Zuckerkandl, dans ses autopsies, a toujours trouvé du pus dans le sinus maxillaire, quand il y en avait dans le sinus frontal.

Pronostic. — Il n'est réellement très grave que si, la voûte du sinus venant à céder, le pus arrive dans la cavité crânienne. Cette complication mise à part, l'empyème frontal n'exige pas moins une active intervention thérapeutique en raison des douleurs, de l'inaptitude au travail qu'elles entraînent et de l'infection générale qui se fait par l'incessante déglutition de ce secretum septique. En tout cas, ces suppurations sont longues à guérir parce que les parois ne peuvent pas s'accoler ensemble. (Coppez.

Il persiste parfois des fistules intarissables. (Guillemin.)

Traitement. — On peut évacuer l'empyème frontal par deux voies : *a* Par la voie naturelle en passant par la fosse nasale et le canal fronto-nasal. Ce procédé est surtout applicable aux cas où les diverses parois ont résisté. *b* Par la voie artificielle en traversant la paroi antérieure, sous-cutanée du sinus. On la choisit de préférence si le dépôt purulent fait effort vers l'extérieur.

1° La *voie nasale ou intérieure* a été préconisée par Jurasz, Bresgen, Schech, Moure, Chiari, Hajek. On essaye d'abord du cathétérisme rétrograde dans le canal fronto-nasal. Diverses sondes ont été proposées dans ce but : sondes de Cozzolino, du professeur Panas ;

simple sonde d'Itard, qu'on courbe plus ou moins, suivant la conformation particulière au malade).

Chiari pratique le cathétérisme du sinus au moyen d'une sonde métallique flexible, recourbée à grand rayon et portant à sa partie moyenne un point de repère qui en arrivant à l'entrée de la narine indique que le bec est dans le sinus.

Hajek préfère une sonde recourbée à angle droit à 7 millimètres de son extrémité.

Le cathétérisme, facile chez les uns, impossible chez d'autres, est en tout cas très facilité par la mise en place préalable dans le méat moyen d'un tampon imprégné de solution cocaïnique (à 1 p. 10) qui fait rétracter les parties molles et plus encore par la résection de l'extrémité antérieure du cornet moyen qu'on pratique à l'anse galvanique. Un curettage des fongosités qui obstruent souvent la région est encore pour faciliter l'introduction des sondes.

La sonde peut se trouver arrêtée surtout au niveau de la cellule ethmoïdale antérieure qui rétrécit le défilé fronto-nasal. Il faut alors tourner le bec en dedans de peur d'effondrer la paroi orbitaire.

On comprend qu'on a pénétré dans le sinus quand on a la sensation que le bec de la sonde est libre dans une cavité et mieux encore quand l'injection par la sonde ramène du pus. Le malade a bien la sensation de liquide pénétrant dans son sinus. (Chiari).

Le professeur Panas propose d'exécuter ce cathétérisme au moyen d'une sonde coudée spéciale représentée dans la figure 122. Dans un premier temps, la sonde est conduite jusqu'à la rencontre de l'extrémité antérieure du cornet moyen. Dans un deuxième, elle le contourne par le relèvement de son manche : dans un troisième, elle entre dans le sinus par l'abaissement du manche qui doit venir au contact du menton.

Schaeffer a proposé, en 1890, de perforer le plancher du sinus en passant par la fosse nasale. A l'aide d'un stylet résistant, il pénètre le long de la cloison nasale, en se dirigeant vers le sinus.

Lichtwitz a essayé ce procédé sur le cadavre et sur le vivant. Sur le cadavre, il n'a pu pénétrer que trois fois, dans douze essais. Dans un cas, son stylet vint perforer la lame criblée de l'ethmoïde. Sur le vivant il a éprouvé une résistance telle qu'il n'a pas cru devoir pousser plus avant.

Zaufal, après avoir réséqué à l'anse rouge l'extrémité antérieure du cornet moyen, introduit une canule de caoutchouc dans le canal fronto-nasal et évacue le sinus au moyen d'insufflations avec la poire à air. Il a pu obtenir ainsi des guérisons.

La résection du cornet moyen et le curettage du méat moyen ont pu suffire pour la guérison, sans intervention directe sur le sinus, grâce à sa plus facile évacuation.

Mais ce cathétérisme présente parfois de sérieux obstacles : hyper-

trophie du cornet moyen, saillie exagérée de l'apophyse unciforme ou de la bulle ethmoïdale. Sans doute le bec de la sonde n'a pas besoin d'aller jusque dans le sinus du front ; il suffit qu'il soit présenté à l'extrémité inférieure du canal fronto-nasal pour qu'une injection entre dans le sinus et le nettoie, mais cette manœuvre, quoique plus simple, reste encore très difficultueuse parfois. Pour pouvoir évoluer plus aisément dans la fosse nasale, Hansberg et

Fig. 122. — Cathétérisme du sinus frontal : 1er, 2e, 3e temps successifs d'après Panas.

Hajek ont conseillé, comme opération préliminaire, la résection partielle ou totale du cornet moyen ; ou la réalise avec des pinces coupantes ou avec l'anse galvanique.

Les fongosités ou les polypes qui peuvent se rencontrer dans le méat moyen sont aussi préalablement enlevés.

Si, ces précautions prises, le passage reste difficile, certains chirurgiens n'hésitent pas à pousser quand même la sonde dans la direction du sinus, mais agir ainsi, à l'aveugle, expose à nombre de dangers. On peut pénétrer dans le labyrinthe ethmoïdal ou même dans le crâne. Les mêmes objections s'appliquent au procédé de Schaeffer (de Brême) qui a proposé le curettage par la voie nasale. Aussi, même dans le cas de sinusite sans refoulement des parois, nombre de chirurgiens préfèrent-ils aborder le dépôt purulent par la voie suivante :

2° *Voie frontale ou extérieure.* — On mène une incision en angle

droit dont la branche horizontale est tangente au sourcil et la branche verticale descend sur la racine du nez et on rabat avec la rugine ce lambeau triangulaire en bas et en dehors. On défonce ensuite à la gouge et au maillet la paroi sinusale antérieure. Rien de plus facile alors que de curetter et toucher à la solution de chlorure de zinc (1 p. 10). Un drainage doit ensuite être installé, soit qu'on se contente de deux drains placés côte à côte et plongeant dans la partie la plus déclive du sinus (Valude) soit mieux encore qu'à l'imitation du professeur Panas on introduise dans le canal fronto-nasal un drain dont une extrémité sort par la paroi trépanée du sinus et l'autre par la fosse nasale. Un cathéter particulier sert au placement de ce tube. C'est la trépanation par la voie frontale extérieure qu'a également préconisé Montaz (de Grenoble). Sur vingt-cinq cas qu'il a traités par ce moyen, vingt et un cas ont guéri.

Jansen, ayant remarqué que les suppurations ethmoïdales compliquent souvent celles du sinus frontal, a imaginé en 1893 un procédé pour atteindre à la fois le sinus et les cellules. Il pratique sur le rebord orbitaire, une incision qui lui permet d'arriver sur les cellules antérieures de l'ethmoïde et dans le sinus frontal qu'il aborde par sa base.

Dernièrement Luc a utilisé un procédé analogue à celui de Jansen, mais en y ajoutant cette particularité qu'il supprime toute la paroi antérieure du sinus.

III. — Fistules du sinus frontal.

Elles se distinguent en *traumatiques* et *spontanées*.

Les FISTULES TRAUMATIQUES sont la conséquence de plaies, de fractures ou de la présence d'un corps étranger dans l'intérieur du sinus. Les *spontanées* coexistent avec une affection du squelette (tuberculose ou syphilis) ou sont produites par une tumeur qui a forcé les parois du sinus. A titre exceptionnel on peut citer la fistule par rupture spontanée du sinus. Dans un cas de Jarjavay elle accompagnait une pneumatocèle du crâne.

Ces diverses fistules s'ouvrent au voisinage de l'angle supéro-interne de l'orbite, tandis que, d'après le professeur Panas, les fistules d'origine orbitaire vont généralement s'ouvrir à l'angle inféro-externe, au voisinage de l'os malaire.

Symptômes et diagnostic. — L'orifice cutané est généralement adhérent et déprimé en entonnoir. Il laisse échapper de l'air, surtout quand le malade fait un effort ou se mouche, ou seulement quelques bulles mélangées à du muco-pus. Ce signe peut faire défaut si la fistule est très étroite ou le canal fronto-nasal oblitéré.

Le diagnostic s'établira par l'exploration au stylet et sera complété par la recherche des causes.

Traitement. — Il doit d'abord agir sur la cause, quand c'est possible. Si l'affection est entretenue par un corps étranger, par un séquestre syphilitique ou tuberculeux, on les extraira. Si elle est due à une occlusion du canal fronto-nasal, on pratiquera de haut en bas une voie de communication artificielle entre le sinus et les fosses nasales. Si le traitement étiologique est sans applications, on fermera la fistule ou par avivement des bords si elle est petite ou par autoplastie si elle est large.

IV. — Tumeurs du sinus frontal.

On peut les classer en tumeurs bénignes et malignes.

Dans les tumeurs bénignes se rangent d'abord les kystes qui nous sont surtout connus par les thèses de Garreau et de Bertheux en 1881. Il y a : 1° Des hydropisies enkystées du sinus par oblitération du canal d'excrétion. 2° Des kystes glandulaires enfermés dans une glande de la muqueuse, mais qui sont assez rares. Martin n'en mentionne que dix dans sa thèse, en 1888. Ces deux variétés peuvent de temps en temps se vider dans les fosses nasales, produisant ainsi une variété de rhinorrhée. Leur contenu est filant. 3° Des kystes hématiques, suites de traumatismes (Steiner, Larrey). 4° Enfin des kystes hydatiques. (Langenbeck, Keate.)

A mesure que ces kystes se développent, ils arrivent à user de préférence la paroi orbitaire.

La tuméfaction débute à la racine du nez ou à la tête du sourcil. Puis la coque osseuse cède et on peut avoir de la crépitation parcheminée. Il y a presque toujours alors de l'exophtalmie ; on a encore noté de l'œdème papillaire, et des varicosités des veines rétiniennes. (Panas.)

Comme tumeur bénigne figurent encore les ostéomes qui rappellent ceux du sinus maxillaire. La différence n'est que dans le siège.

Les tumeurs malignes sont principalement des sarcomes. Il semble qu'il faille considérer comme tels les cas de polypes fibreux consignés dans les auteurs : Levret (1725) et Caron du Villars (1858) qui observa un polype fibreux sur un nègre de Cuba. Ces tumeurs finissent par dépasser les limites du sinus et envahissent les fosses nasales ou l'orbite ou le crâne. Moure a observé cette propagation deux fois sur trois cas d'observation personnelle.

Diagnostic. — On distingue les tumeurs bénignes des malignes parce que les premières distendent le sinus et offrent quelquefois la crépitation parcheminée ; les secondes, au contraire, englobant les parois, sont dépourvues de ce symptôme. La ponction exploratrice s'emploie pour connaître la nature d'une tumeur liquide.

Le diagnostic doit chercher si la tumeur n'est pas le prolongement d'une tumeur voisine.

Traitement. — C'est l'extirpation de la tumeur par une ouverture large de la paroi antérieure du sinus.

X

MALADIES DU SINUS SPHÉNOÏDAL

Une fois mieux connus les états morbides des sinus maxillaire et frontal, il fallait explorer plus au fond des fosses nasales. C'est à Émile Berger de Gratz que revient le mérite d'avoir élucidé cette partie de la pathologie nasale (1).

Ces affections ne se montrent guère isolées. La sinusite en particulier coïncide souvent avec l'infection des cellules ethmoïdales postérieures ou des autres cavités annexes. C'était une première difficulté pour composer leur description. Une deuxième venait de ce que, par son voisinage, le sinus agit sur l'appareil optique et nombre de malades s'adressaient naturellement aux ophtalmologistes. On n'en est pas moins arrivé à connaître les signes caractéristiques qui mènent au diagnostic.

Considérations anatomiques. — Elles nous rendent compte de la symptomatologie assez particulière des affections du sinus.

Ces sinus apparaissent vers la troisième année Steiner et seulement à vingt ans, d'après Tillaux. Ils sont souvent asymétriques. Leur capacité varie suivant les sujets. Quand ils sont développés, ils se creusent des diverticules dans les grandes et petites ailes du sphénoïde, dans les apophyses clinoïdes antérieures et postérieures, dans les apophyses ptérygoïdes et dans le corps de l'occipital. Une communication peut même s'établir avec le sinus maxillaire Panas'. Une cloison antéro-postérieure sépare les deux sinus.

Leur forme est irrégulièrement cuboïde.

Par leur paroi supérieure ils répondent à la selle turcique et par

(1) Panas, *Soc. de chir.*, 5 nov. 1873. — Braun, *Arch. für klin. Chir.*, 1875, p. 728. — Lawson, *Brit. med. Journ.*, 1883, p. 775. — Barratoux, *Progrès méd.*, 1883, p. 826. — John Berger, *Centralbl. für Chir.* 1886, p. 589. — Berger und Tarman, Die Krankheiten der Keilbeinhole und des Siebbeinlabyrinthes. Wiesbaden, 1886. — Killian, *Monats. für Ohr.*, 1887. — Ziem, *Berlin. klin. Wochenschr.*, 1888, n. 7. — Hubard, *Congrès intern. d'otol. et lar.* Paris, 1889. — Rolland de Montréal, Ibid. — Berger, La chir. du sinus sphén., thèse de doct. Paris, 1890. — Ruault, Sur un cas d'empyème du sinus sphén. (*Arch. de rhin.*, juin 1890, p. 137). — Quénu, *Bull. de la Soc. de chir.*, 15 octobre 1898. — Kaplan. Le sinus sphénoïdal comme voie d'infection intracrânienne et orbitaire, thèse de Paris, 1891. — Moure, Mal. des fosses nas. 1893, p. 584. — Flatau, *Soc. de lar. de Berlin*, 1er déc. 1893. — Laurent, Réunion des oto-laryngologistes belges, 1894 : Exploration du sinus sphénoïdal sans spéculum. — Lermoyez, Thérap. des mal. des foss. nas., t. II, 1896, p. 141. — Ranglaret, Anat. et path. des cellules ethmoïdales, thèse de Paris, 1896.

conséquent au chiasma des nerfs optiques. Le nerf fait saillie dans la cavité du sinus ; la paroi qui l'en sépare, très mince, peut être incomplète, d'où la propagation facile des sinusites. Leur paroi inférieure, seule épaisse, forme en partie la voûte du naso-pharynx. La paroi latérale externe correspond, en haut au sinus caverneux qui contient les nerfs des troisième, quatrième, cinquième et sixième paires, en bas au nerf maxillaire inférieur. Sur cette face, Zuckerkandl a vu des déhiscences qui mettaient en communication le sinus et la fosse cérébrale moyenne. La carotide peut se créer une dépression dans le sinus. La paroi postérieure est formée par le corps de l'occipital. Enfin la paroi antérieure (osselets de Bertin) mince, présente l'orifice de communication (ostium) avec les fosses nasales ; il est semi-lunaire. La situation de cet orifice n'a rien de fixe, bien qu'il soit souvent sur le prolongement du cornet supérieur ; tantôt haut, tantôt bas, il se prête en tout cas assez bien à la pénétration du cathéter spécial, comme nous le verrons. En dehors, les faces antérieures répondent aux cellules ethmoïdales postérieures, ce qui nous explique la coexistence fréquente des suppurations dans les deux annexes. Au reste, d'après Zuckerkandl, l'ostium peut manquer et le sinus communique alors avec les cellules ethmoïdales postérieures. Des cloisonnements ne sont pas rares dans cette cavité, complets ou incomplets, verticaux ou horizontaux.

Le sinus peut ne s'être pas creusé. Ils manquent dans la cyclopie.

Une coupe transversale, pratiquée au niveau de la gouttière optique, montre bien les rapports et les orifices.

Les diverses affections du sinus se répartissent en : traumatiques, vitales, organiques.

I. — LÉSIONS TRAUMATIQUES.

E. Berger signale, dans sa thèse, les conséquences possibles des fractures, qui sont d'ailleurs presque toujours indirectes, quant à leur mécanisme. Les fragments peuvent blesser la carotide interne et le sinus caverneux. Il en résulte cette variété d'anévrysme artério-veineux, si bien décrit par Delens (1870). Une fissure s'étendant au canal du nerf optique comprimera ou déchirera le nerf et l'amaurose en sera la conséquence. Le trijumeau (2e et 3e branches) et d'autres nerfs cérébraux peuvent être atteints de même. Une fissure de la paroi supérieure se traduit par un écoulement continu de liquide céphalo-rachidien.

II. — AFFECTIONS INFLAMMATOIRES.

A. **Sinusites.** — Leur évolution les fait diviser en *aiguë* et *chronique* et la nature du liquide sécré é les subdivise en *catarrhale* et *purulente*.

1° Sinusite aiguë. — Elle est habituellement la complication d'un coryza aigu. Schaeffer (de Brème).

Le malade accuse des douleurs gravatives, propagées au vertex ou à l'occiput avec roideur du cou, une tension pénible dans l'orbite, voire même des troubles oculaires variés, larmoiement, blépharospasme, amblyopie. Le voisinage du ganglion sphéno-palatin peut déterminer une névralgie du nerf sous-orbitaire qui en impose pour une sinusite maxillaire (Roux). Quelques symptômes généraux se montrent, qui n'existaient pas avec le coryza simple : abattement, vertiges. (Schaeffer.)

La rhinoscopie antérieure fait voir du gonflement et de la rougeur dans la partie profonde et supérieure des fosses nasales. La fente olfactive est fermée par l'accolement du cornet moyen tuméfié au septum. Entre ces deux parties, un secretum jaunâtre se reproduit après le nettoyage à l'ouate. Un bourrelet muqueux, produit par la projection en bas du sinus sphénoïdal, peut se montrer dans la fente olfactive. (Schaeffer.)

L'exploration au stylet coudé provoque une douleur promptement irradiée au cou, au vertex et aux yeux.

La rhinoscopie postérieure montre du pus sur l'extrémité postérieure des cornets, sur la voûte du naso-pharynx.

La sinusite aiguë se traite par des moyens simples, hormis le cas d'indications particulières qu'il sera plus naturel d'envisager avec les sinusites chroniques.

Des pulvérisations intranasales chaudes et antiseptiques (boriquées, phéniquées, naphtolées, mentholées, etc.) ou des injections des mêmes liquides combinées avec la révulsion aux membres inférieurs (bains de pieds sinapisés) ou la dérivation intestinale, suffiront souvent. Max Schaeffer recommande de pousser à la sécrétion nasale par l'administration des iodures. La douche d'air contribue à évacuer le nez et soulage le malade.

2° Sinusite chronique. — On la voit succéder à la forme aiguë (ou à l'ozène), compliquer diverses maladies infectieuses (grippe, rougeole, scarlatine, fièvre typhoïde, morve, diphtérie, etc.).

Elle existe parfois derrière les polypes muqueux, que ceux-ci soient cause ou effet de l'infection sinusienne. Elle pourra compliquer l'extirpation septique de ces polypes (Ruault.)

Symptômes. — Le malade se plaint d'avoir un écoulement de pus dans l'arrière-gorge, et quelquefois par les narines, qui l'oblige à renifler fortement ou à faire de petites expirations nasales brusques. Bientôt, c'est un tic désagréable. Cet écoulement est surtout abondant le matin, ou quand le malade penche la tête en avant. C'est le cas de tous les empyèmes sinusaux. Il sent une mauvaise odeur, de poisson pourri, d'oignons, de corne brûlée. Les douleurs ont la même localisation que dans la forme aiguë, mais elles sont plus sourdes.

Des troubles otiques se montrent, souvent, comme dans les autres sinusites, battements, sifflements. (Ruault.)

Aux troubles oculaires mentionnés déjà pour la forme aiguë larmoiement, blépharospasmes viennent s'ajouter des névrites et périnévrites optiques, des scotomes (Ruault). Une dame que j'ai soignée dernièrement me dit, avant même que je l'eusse questionnée sur ses yeux : « J'ai des élancements douloureux dans mes yeux. Je vois des points brillants si bien qu'au début je secouais une fois ma robe croyant y voir des étincelles : tous les objets me semblent irisés. Par moments je vois double, et un peu après la moitié des objets seulement. » Ces troubles visuels disparurent dès que j'eus commencé la désinfection de ses sinus.

Le malade a des vertiges, surtout quand il se penche en avant. Ses facultés cérébrales sont obtuses. Il s'en rencontre de lypémaniaques.

Mettez le *speculum nasi* et vous verrez autour de la fente olfactive une muqueuse épaissie, rouge. Enlevez les croûtes verdâtres, et vous découvrirez parfois des fongosités saignantes. Il est rare qu'on puisse voir le pus sortir de l'ostium sphénoïdal. Il faut que la muqueuse nasale et ses cornets soient atrophiés. Par la rhinoscopie postérieure, c'est du pus liquide ou ce sont des croûtes jaunes, noirâtres, fétides sur le sphénoïde ou l'extrémité postérieure des cornets supérieur et moyen. Cette coloration brune des croûtes s'explique par la présence d'un peu de sang, les parois du sinus étant toujours quelque peu cariées. Schaeffer signale un élargissement du nez à sa racine.

Complications. — Assez commune est la névrite optique canaliculaire avec atrophie consécutive, mais pourtant susceptible de guérison (Panas), amauroses uni ou bilatérale, méningites de la base, hémorragies de la carotide ou du sinus caverneux par nécrose des parois du sinus. On signale quelques cas de fistules. Quénu. L'affection est bien souvent ancienne quand le rhinologiste est consulté, et la santé générale a pâti de cette incessante déglutition de pus fétide.

Diagnostic. — 1° D'abord il faut éviter de méconnaître une sphénoïdite et de conclure à de la pharyngite sèche en raison des croûtes que l'on aperçoit. Les sphénoïdites syphilitiques ou tuberculeuses doivent aussi être distinguées de la sinusite. Un traitement spécifique a pu guérir des malades qui avaient en vain subi tout le traitement chirurgical. Au dire de Berger, les douleurs sous-orbitaires ont fait croire à des accès de paludisme.

2° L'ethmoïdite se distingue par le siège de la suppuration dans le cornet moyen, les douleurs frontales et la transillumination électrique du labyrinthe ethmoïdal.

3° La sinusite frontale a les douleurs *in situ*, l'écoulement dans le méat moyen, l'éclairage par transparence.

D'une manière générale, l'affection sphénoïdale est naso-pharyngienne, les deux autres purement nasales. (Moure.

En matière de diagnostic, on ne doit pas oublier que, bien souvent, on est en présence de polysinusites et que du moins sphénoïdite et cellulite postérieure coexistent le plus ordinairement. Grünwald.)

Traitement. — On peut aborder le sinus par trois voies différentes : voies nasale, buccale, orbitaire,

A. Voie nasale. — 1° *Cathétérisme.* — Plusieurs sondes sont utilisées ; la simple sonde d'Itard ; la canule de Lichtwitz, très analogue ; la sonde de Panas. Avec celle-ci, de grande courbure, dirigée le bec en bas, on monte à 45° le long de la cloison, quand le bec a buté dans l'angle dièdre que font la voûte des fosses nasales et la paroi antérieure du sinus, on tourne la concavité légèrement en dehors et l'on a bientôt la sensation de pénétrer dans le sinus. Le bec de la sonde

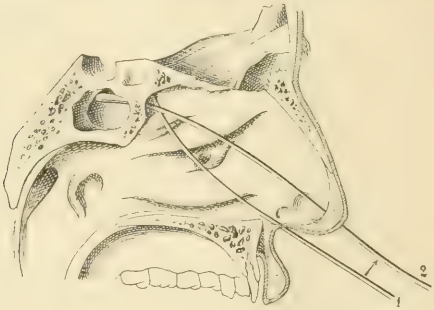

Fig. 123. — Cathétérisme du sinus sphénoïdal, 1er, 2e temps successifs (d'après Panas).

est à ce moment à 10 centimètres en moyenne de l'entrée des narines (fig. 123). Quand on la retire, le malade mouche un peu de pus fétide et se sent soulagé.

2° *Ponction du sinus.* — Si l'on ne parvient pas à trouver l'orifice, on peut, à l'imitation de Zuckerkandl, défoncer avec la sonde la paroi antérieure du sinus, amincie par l'ostéite ; elle cède facilement et, après avoir entendu un petit bruit de fracture, on pénètre dans la cavité. Balland a pratiqué l'ouverture au moyen d'une fraise mise en mouvement par un moteur électrique. Heryng fait le curettage du sinus avec une petite curette ouvrant largement la paroi antérieure.

Grünwald précise le meilleur mode d'effondrement du sinus. Un des mors de sa pince coupante est introduit dans l'orifice du sinus, l'autre s'appuie sur sa partie antéro-inférieure. La brèche doit être large et comprendre même une portion du plancher du sinus pour que la stagnation du pus soit impossible. Le curettage terminé, on remplit la cavité de gaze iodoformée.

De quelque manière que l'on ait pénétré, on pratique une injection chaude, antiseptique. Le malade est très soulagé par l'expulsion de glaires purulentes, et cette manœuvre peut être répétée plusieurs fois, suivant l'utilité.

Il va sans dire que le cathétérisme et la ponction ne doivent pas être pratiqués sans un lavage préalable des fosses nasales et sans la mise en place, au niveau de la fente olfactive, d'un petit tampon d'ouate imprégné de solution cocaïnique (1 p. 10) qui y restera cinq minutes.

On peut ensuite pratiquer des cautérisations dans la cavité du sinus avec des solutions liquides, ou y insuffler diverses poudres : iodol, iodoforme, aristol, etc.

Pour réaliser plus complètement le nettoyage du cavum, le malade pratiquera lui-même des injections boriquées rétro-nasales au moyen d'une seringue dont la canule est recourbée suivant la forme des instruments pour naso-pharynx.

Il arrive qu'une hypertrophie du cornet moyen ou un éperon de la cloison défendent l'accès du sphénoïde. On supprime le premier avec l'anse froide ou l'anse galvanique et on résèque le second avec la pince coupante de Ruault (conchotome), qui peut aussi servir pour le cornet.

Quénu a, dans un cas, utilisé, pour remonter jusqu'au sinus, une fistule qui venait s'ouvrir au milieu du lobule du nez. Il détacha d'abord l'aile du nez et la releva. Se guidant ensuite sur un stylet introduit dans la fistule, il put arriver avec le doigt jusque sur la partie interne du sinus. Il curetta quelques points cariés et mit un drain. Peu à peu la suppuration tarit. La voie nasale est la plus adoptée. Même en faisant fausse route, on ne risque pas de blesser un organe important. Si, malgré tous les soins, la suppuration persistait, il faudrait agir sur les cellules ethmoïdales postérieures, dont l'infection coïncide si souvent avec celle des sinus.

B. Voie buccale. — Shech (de Munich), a proposé d'aborder le sinus en passant derrière le voile du palais. Les instruments recourbés qu'il faut alors employer sont malaisément maniables : on risque d'entrer dans le crâne, et d'ailleurs la paroi inférieure est plus épaisse que l'antérieure. Aussi ce procédé n'a-t-il pas été adopté.

C. Voie orbitaire. — Dans l'orbite, on accède au sinus par deux points : 1° ou à travers les petites ailes du sphénoïde (cas de Post) ; 2° ou à travers les cellules ethmoïdales. C'est l'opération pratiquée par John Bergh (de Stockholm). On commence par énucléer le globe oculaire, puis on dénude la partie postérieure de l'os planum ; on excise environ un centimètre carré de cette lame. Les cellules ethmoïdales postérieures sont ouvertes de la sorte. Dirigeant alors un ciseau étroit en arrière, en dedans et un peu bas, on ouvre, avec quelques légers coups de maillet, la paroi antérieure du sinus. Cette

ressource extrême n'est licite, bien entendu, que s'il y a carie de la paroi orbitaire interne et que si l'œil est perdu ou sa conservation périlleuse.

En thèse générale, il faut être réservé vis-à-vis de ces interventions sanglantes et ne les entreprendre qu'en désespoir de cause.

D. Ostéites, caries, nécroses. — Bien souvent, nous venons de le voir, des altérations osseuses viennent compliquer l'empyème, mais elles sont aussi primitives, sous la dépendance de la syphilis ordinairement, de la tuberculose et de la fièvre typhoïde quelquefois.

Berger indique les symptômes suivants de la carie et de la nécrose du corps du sphénoïde :

1° Phlegmon orbitaire et cécité subite unilatérale, par périnévrite, au niveau du canal optique. La méningite suit presque inévitablement. 2° Élimination d'un fragment du sphénoïde (Baratoux, Moure). 3° Hémorragie mortelle par ouverture du sinus caverneux (Scholz). 4° Abcès rétro-pharyngiens. 5° Thrombose des sinus caverneux et circulaire, de l'artère ophtalmique (Blachez, Lloyd). 6° Perforation de la base du corps du sphénoïde sans autre symptôme.

III. — TUMEURS.

Ces néoplasmes, encore assez fréquents, sont bien analysés dans la thèse de Berger.

Quelques-uns sont primitifs : polypes muqueux, ostéomes, un cas de sarcome (Behring-Wicherkiewicz), un carcinome (Albert).

D'autres sont secondaires : myxomes ou fibromes venus du nasopharynx (Michaux, Simon) ou des cellules ethmoïdales (Chiari).

Lawson a fait connaître un cas de chondrome congénital.

Berger distingue quatre périodes :

1° La tumeur reste incluse : Pas de symptômes.

2° Le sinus est distendu, ses parois s'amincissent et des compressions de voisinage s'établissent. C'est le plus souvent le nerf optique qui est atteint, d'où son atrophie et l'amaurose consécutive.

Berger a relevé vingt-trois cas de cécité par compression des nerfs optiques. Priestley Smith mentionne un cas d'hémianopsie temporale périodique. La compression ne peut guère s'exercer sur le chiasma, puisqu'il est séparé du sphénoïde par le corps pituitaire (Panas). Berger donne le rétrécissement temporal du champ visuel comme caractéristique des tumeurs du sinus. C'est discutable, disent Killian et Ziem. Les fibres de la *macula* ont perdu leurs fonctions.

3° La tumeur envahit les cavités voisines : cavum, labyrinthe ethmoïdal, fosses nasales, orbite (paralysie des muscles de l'œil), crâne. L'entrée dans le crâne peut être sans symptômes ou des céphalalgies violentes (Lucke), des accès épileptiformes, des vomissements l'indiqueront. La méningite ou des abcès cérébraux se montrent ensuite.

4° Si la tumeur est maligne, une période de métastases se déclare avant la méningite finale.

Cette division méthodique manque souvent à l'examen du malade.

Suivant le sens de leur extension ou leur point d'implantation, on attaque les tumeurs par la voie orbitaire ou nasale, ou par la résection du maxillaire supérieur.

Moure émet l'idée que l'électrolyse pourrait peut-être refréner quelques-uns de ces néoplasmes pris à leurs débuts.

XI

MALADIES DES CELLULES ETHMOÏDALES

Si, depuis les travaux de Zukerkandl (1857), on peut dire que les détails obscurs de ces régions sont à peu près entièrement élucidés, il reste encore au point de vue pathologique bien des problèmes à résoudre. Cependant les travaux sur le sujet ne manquent pas : depuis que Grünwald (1893) a publié sur les infections ethmoïdales le premier mémoire important, de nombreuses publications ont été faites, en France, en Allemagne et surtout en Amérique. Chez nous, Panas attire l'attention des oculistes sur l'importance des ethmoïdes dans l'apparition de certaines affections oculaires. Röhmer (de Nancy) consacre à ces complications une importante étude parue dans les *Comptes rendus de la Société ophtalmologique* (1895).

Ranglaret (1896) fait une thèse d'ensemble sur l'anatomie et la pathologie des cellules ethmoïdales ; citons encore les noms de Huguet, Lubet-Barbon, Martin, Ruault et Luc (1).

(1) Fournier (Alfred). Des ostéites naso-cran. syph. (*Ann. des mal. du lar.*, mars et mai 1881). — Woakes. Ethmoïdite nécrosante dans ses rapp. avec les polypes nas. (*Brit. Med. Journ.*, 4 avril 1885), 12 mars 1892 et 10 juin 1893). — Bosworth. Les div. aff. des cell. ethm. (*American laryng. Association*, 1891). — Zuckerkandl. Anatomie normale et pathologique des fosses nasales. Vienne, 1892 et Paris, 1895. — Bryan, Ethmoïdite suppurée, Association de laryng. américaine (*Ann. des mal. du lar.*, 1892, p. 858. — Spencer Watson, Nécrose de l'ethmoïde (*Brit. med. Journ.*, 31 décembre 1892). — Grünwald, Leçons sur les suppurations nasales cons. sur les aff. de sinus ethm. et sphén. Münch et Leipzig, 1893, in 8. — Wyatt Wingrave, Ethmoïdite suppurée avec Carie (*Journ. of Lar. and Otol.*, août. 1893. — Huguet, Trois cas d'ethmoïdites (*la Polyclinique*, vol. III, n° 2, janv. 1894, p. 25). — Stewart, Supp. des cell. ethm. (*Society of London*, 10 janvier 1894. — Hajek, Les aff. de l'ethm. et leur imp. (*Ges. des Aerzte von Wien.*, 4 mai 1892. — Baumgarten, Sur les supp. des cell. ethm. (*Wiener klin. Wochenschr.*, 25 octobre 1894). — Raoult, Empyème des cell. ethm. ant. acc. de névrose de la paroi osseuse de la fosse nas. et des fist. int. Curettage ; guérison (*Revue int. de rhin. et d'otol.*, 10 mars 1895). — Laurens, Rel. des mal. du nez et de ses ann. avec les mal. des yeux (*Gaz. des hôp.*, 7 sept. 1895). — Bryson Delavan, Trait. chir. des aff. des cell. ethm. (*Brit. Soc. of Laryng. Rhin. and Otol.*, 25-26 juillet, 1895). — Nicolaï, Ethmoïdites (*Journ. de l'Institut Nicolaï*, n° 3, 1895).

En Allemagne Flatau, Winckler, Bresgen, Heymann ont publié sur le sujet qui nous occupe d'importantes observations. Dans les Comptes rendus des Sociétés américaines, les documents et les observations abondent ; citons seulement les noms de Grevelle, Mac-Donald, Bosworth, Gruening, Bryan.

De l'ensemble de ces travaux se dégage ce premier fait, qu'il existe bien réellement des ethmoïdites aiguës et chroniques, absolument comme il existe des sinusites et des rhinites. Ces ethmoïdites méritent non seulement une description à part, attendu que leur symptomatologie est spéciale, mais encore un traitement particulier et qui différera suivant les cas. Zuckerkandl et Hajek ont cependant rencontré assez peu l'ethmoïdite dans leurs recherches sur le cadavre.

Le second fait qui se dégage de ces mêmes travaux, c'est que, à côté de ce que l'on pourrait appeler les affections inflammatoires des cellules ethmodales, on peut observer d'autres affections telles que kystes, mucocèles, tumeurs bénignes, tumeurs malignes et enfin, pour clore la série, les manifestations de maladies générales comme la syphilis ou la tuberculose.

Ethmoïdites aiguës. — Étiologie. — Les rapports des cellules ethmoïdales avec la grande cavité nasale constituent la principale cause prédisposante des inflammations aiguës du labyrinthe ethmoïdal. Ces inflammations coïncident d'ailleurs presque toujours avec un coryza aigu et doivent par conséquent avoir les mêmes causes efficientes.

Les changements brusques de température, les refroidissements, les inhalations de poussières irritantes de quelque nature qu'elles soient, plus rarement la chaleur excessive, telles sont les principales causes communes à la rhinite aiguë et à l'ethmoïdite. Certaines maladies générales, telles que diphtérie, rougeole, scarlatine, variole, influenza, érysipèle, peuvent également provoquer l'apparition d'une ethmoïdite aiguë.

Les rhinites médicamenteuses peuvent aussi s'accompagner d'ethmoïdite de même nature.

Nous en aurons fini avec cette étiologie quand nous aurons ajouté que la scrofule, l'arthritisme jouent encore ici le rôle important de causes prédisposantes.

Anatomie pathologique. — Gonflement de la muqueuse et congestion, tels sont, au début, les désordres anatomiques observés. Ici pas de tissu érectile comme dans les fosses nasales, c'est ce qui explique peut-être que le gonflement est moindre qu'au niveau des cornets où, dans les cas de rhinite, il atteint des dimensions considérables. Plus tard, il se produit une sécrétion plus ou moins abondante de pus ou de muco-pus : on trouve, dans ces sécrétions, de nombreux microorganismes, des leucocytes et des débris épithéliaux.

Ainsi toute inflammation aiguë des cellules ethmoïdales est nette-

ment microbienne et sous la dépendance des divers agents de la suppuration.

Symptomatologie. — C'est, à peu de chose près, le même tableau clinique que pour la rhinite aiguë.

Au début, légère hyperthermie, précédée ou non de frissons, courbature générale, état saburral.

Localement, le malade se plaint d'enchifrènement, de céphalalgie : cette céphalalgie, plus marquée que dans le coryza simple, s'accompagne ici d'une sensation de plénitude cérébrale extrêmement pénible.

La respiration nasale devient impossible, les éternuements se répètent, l'anosmie est complète. Du côté des yeux, la pression des globes oculaires est douloureuse, la conjonctive est rouge et congestionnée.

Il se produit parfois des bourdonnements d'oreille, une surdité légère tenant à l'obstruction des trompes.

Vers le deuxième ou troisième jour, un écoulement opalin, muco-purulent ou purulent apparaît ; il irrite la région vestibulaire des fosses nasales et provoque sur la lèvre supérieure l'éclosion de vésicules eczémateuses.

Cet écoulement, peu abondant dans les cas de coryza simple, acquiert dans les cas d'ethmoïdite une intensité particulière : c'est, au dire des malades, une « véritable fontaine ». Or l'abondance de cet écoulement qui peut à première vue surprendre si l'on admet que la muqueuse nasale seule est atteinte, cesse de paraître extraordinaire si l'on suppose que la muqueuse du labyrinthe ethmoïdal très étendue participe à cette sécrétion.

La rhinoscopie ne montre, en cas d'ethmoïdite aiguë, rien de spécial. Ce sont les signes de la rhinite aiguë que l'examen direct des fosses nasales permet de constater tant en avant qu'en arrière.

En résumé : toutes les fois qu'un malade se plaindra d'un coryza aigu très intense, on sera en droit de penser à une ethmoïdite si ce malade accuse cette sensation de plénitude céphalique dont nous avons parlé, si la pression sur les globes oculaires est douloureuse, si enfin l'écoulement nasal est très abondant.

Le *diagnostic* sera parfois impossible, car il est des cas peu nets où tous ces symptômes étant indécis il est fort difficile de se prononcer.

La marche, la durée et la terminaison de la maladie évoluent en général en huit ou dix jours. Peu à peu l'écoulement cesse et les muqueuses nasale et ethmoïdale reprennent leurs fonctions normales. Il semble pourtant qu'une première atteinte prédispose à des récidives. Peu grave en elle-même, l'ethmoïdite est cependant l'indice d'une infection intense : elle peut amener des complications graves du côté du cerveau (abcès, méningite), du côté de l'œil (phlegmon orbitaire). Toutefois la terminaison la plus à craindre est le passage de la

suppuration à l'état chronique et l'apparition d'un empyème ethmoïdal.

Traitement. — Combattre d'abord l'infection générale au moyen de l'antipyrine ou de la quinine, telle est la première indication à remplir en cas d'ethmoïdite aiguë.

Localement, on prescrira soit les injections antiseptiques chaudes, soit des pommades au gaïacol ou au menthol, soit enfin des inhalations nasales ou des pulvérisations au chlorure d'ammonium.

Lennox Browne conseille des inhalations au menthol à 20 p. 100 avec l'appareil spécial de Curshmann.

Marfan, chez les tout jeunes enfants, recommande d'instiller dans chaque narine avec une petite seringue, la tête étant renversée en arrière, cinq à six gouttes de la solution suivante :

Huile d'amandes douces.....	20 grammes.
Menthol	50 centigrammes.

On peut remplacer le menthol par le gaïacol à dose moitié moindre.

Ethmoïdite chronique (*empyème ethmoïdal*). — Par ethmoïdite chronique, il faut entendre la suppuration chronique des cellules ethmoïdales, que cette suppuration soit totale ou partielle, évidente ou latente.

Étiologie. — Beaucoup plus fréquent qu'on ne le suppose généralement, l'empyème ethmoïdal peut apparaître à tous les âges. Mais c'est surtout chez des adultes qu'ont été observés les cas publiés.

Le plus souvent cette affection succède à une ethmoïdite aiguë très intense ou mal soignée. Dans d'autres cas, elle se développe d'emblée et reconnaît alors les mêmes causes prédisposantes et déterminantes que les sinusites.

Causes locales. — Toutes les infections aiguës du nez, toutes les causes d'irritation de la muqueuse que nous avons signalées à l'étiologie de l'ethmoïdite aiguë se retrouvent ici comme facteurs possibles de l'ethmoïdite chronique.

La rhinite atrophique (Lubet-Barbon et Martin) peut aussi devenir une cause de l'affection.

Les corps étrangers du nez, les traumatismes portant sur les fosses nasales ou sur les cellules elles-mêmes peuvent devenir le point de départ des suppurations chroniques de l'ethmoïde.

Causes générales. — Toutes les maladies infectieuses exposent le malade, soit au cours de la convalescence, soit pendant la maladie elle-même, à des complications ethmoïdales. Signalons également la blennorrhée nasale comme cause prédisposante de l'ethmoïdite.

Anatomie pathologique. — Les documents manquent pour déterminer la nature exacte des diverses lésions qu'entraîne la suppuration chronique de l'ethmoïde.

Ce que l'on sait, c'est que, dans une première période, la muqueuse

seule est atteinte et détruite par la suppuration. Le périoste, qui au niveau des cellules ethmoïdales est intimement accolé à la muqueuse, participe toujours à cette inflammation. C'est ainsi que se trouve préparée la seconde période de la maladie, qui est caractérisée par la carie osseuse. Sous l'influence de cette carie, les cloisons intercellulaires sont détruites et le labyrinthe ethmoïdal transformé en une seule cavité plus ou moins considérable, suivant l'étendue des lésions. Cette étendue est d'ailleurs très variable : tantôt une seule cellule est atteinte, tantôt toutes les cellules sont envahies en même temps. Le plus souvent cette suppuration ethmoïdale procède par groupes. On sait qu'il y a deux grands groupes de cellules : l'un antérieur, l'autre postérieur : le premier sous la dépendance du méat moyen, le second sous la dépendance du méat supérieur. On conçoit que de pareilles dispositions anatomiques favorisent la production de cas pathologiques tels qu'ils entraînent une division très nette entre l'ethmoïdite antérieure et l'ethmoïdite postérieure.

Symptomatologie. — Nous allons d'abord donner les principaux symptômes communs à la plupart des ethmoïdites. Nous indiquerons ensuite les signes particuliers de chacune des principales formes cliniques par lesquelles se manifeste cette affection.

Le premier de tous les symptômes, celui pour lequel le malade vient demander le secours du médecin, est un écoulement de pus par le nez. Cet écoulement persistant depuis très longtemps est variable dans son intensité : souvent il se produit par poussées aiguës. S'accumulant dans les cavités qui le sécrètent, le pus est ensuite expulsé en masse de ces cavités. C'est principalement le matin que le malade mouche de véritables « paquets » purulents. Ce pus, plus ou moins épais, est toujours mélangé aux mucosités nasales. Il se reconnaît néanmoins assez facilement car il tache en jaune ou jaune verdâtre le mouchoir du malade. L'écoulement purulent peut être, ainsi que le fait remarquer Grünwald, bilatéral sans que pour cela il y ait empyème double. En effet lorsque le malade est couché dans le décubitus dorsal, le naso-pharynx peut être envahi par cet écoulement ; Il est ensuite rejeté des deux côtés au moment où le malade se mouche ou penche la tête en avant.

La céphalalgie qui accompagne presque toujours l'écoulement est parfois extrêmement violente. Son siège est mal délimité, le malade souffre de toute la tête ; parfois pourtant, c'est principalement le côté malade qui est particulièrement douloureux. Röhmer de Nancy signale l'exaspération de la douleur au niveau de l'angle de l'œil au moment où le malade se mouche. La douleur est surtout provoquée par l'index explorateur qui, passant entre le globe oculaire et la paroi interne de l'orbite, va presser sur l'os unguis. Parfois cette douleur est assez intense la nuit pour empêcher tout sommeil.

Les troubles de l'intelligence, les pertes de mémoire, l'inaptitude

au travail (aprosexie), ne sont pas rares lorsque la maladie dure depuis de longs mois ou des années. Ce sont, dans d'autres cas, des phénomènes réflexes d'une grande intensité qu'on observe. Ces phénomènes sont dus le plus souvent à la présence de polypes dans le nez. Chez un malade de notre clinique, nous avons observé des crises d'asthme, des angoisses précordiales, des oppressions considérables : plus tard, ce même sujet s'est trouvé en proie à des idées noires, à des idées de suicide et à des pertes partielles de mémoire.

Les épistaxis sont rares au cours de l'ethmoïdite ; cependant, après une ablation de polypes, après une exploration au stylet, on peut avoir de légères hémorragies nasales qui ne sont jamais inquiétantes.

Que devient le sens de l'olfaction au milieu de tout cet ensemble symptomatique ? Il n'est pas toujours aboli. C'est surtout lorsque la suppuration siège en certains points, que nous préciserons tout à l'heure, que cette perte de l'odorat se produit. Dans tous les autres cas, on observe simplement une diminution. Il est utile d'ajouter que cette abolition demeure bien souvent méconnue du malade, car, généralement, la lésion étant unilatérale, le côté sain compense l'anosmie du côté malade.

En résumé : écoulement purulent par le nez, céphalalgie intense unilatérale, épistaxis, perte ou diminution de l'olfaction, troubles divers de l'intelligence, tels sont les principaux signes fonctionnels que l'on peut voir surgir au cours d'un empyème ethmoïdal. — Voyons maintenant ce que donne l'examen direct du malade, ce que sont les signes physiques de la maladie.

La rhinoscopie antérieure permettra d'explorer plus ou moins bien les fosses nasales, suivant leurs dimensions. Dans tous les cas, il sera prudent de faire un lavage préalable de ces cavités : seulement alors on pourra utilement pratiquer la rhinoscopie antérieure.

Celle-ci permet d'explorer comme on le sait les méats inférieurs et moyen, le cornet moyen et très rarement le méat supérieur. Lorsque le cornet moyen est très volumineux, il cache entièrement le méat du même nom ; il convient donc, dans ces cas, d'en obtenir la réduction soit par l'application temporaire d'un tampon de cocaïne à 1/10, soit par la galvanocautérisation. Ces divers obstacles à la rhinoscopie étant écartés, on explorera d'abord le méat inférieur pour s'assurer que la suppuration chronique dont se plaint le malade n'a point son origine à ce niveau. Puis, après avoir examiné avec soin les deux faces du cornet inférieur, on arrivera dans le méat : à ce moment il faudra faire lever la tête au malade. C'est dans ce méat qu'en cas de suppuration ethmoïdale on trouvera les traces de cette suppuration : elles consistent en une sorte de magma purulent insinué dans l'angle du cornet moyen et de la paroi externe du méat. Ce magma est plus ou moins abondant, il se laisse facilement enlever et se reforme presque immédiatement, pour ainsi dire sous l'œil du médecin. Parfois,

on rencontre au même niveau de petits bourgeons charnus ou même de petits polypes que le stylet fait facilement saigner. C'est encore là un bon signe de suppuration ethmoïdale. La rhinoscopie antérieure ne permet pas souvent d'explorer le méat supérieur. Une suppuration de ce méat resterait donc invisible si le pus ne venait parfois recouvrir la face interne du cornet moyen d'une couche blanchâtre, sorte de pseudo-membrane purulente qui se détache facilement de la muqueuse qu'elle recouvre. De plus, dans les cas de rhinite atrophique, la cavité nasale étant agrandie et les cornets atrophiés, l'œil peut franchir les limites de la fente olfactive, et pénétrant jusque dans la partie supérieure des fosses nasales, explorer l'état du méat supérieur. Ici le magma purulent sera plus considérable en cas de suppuration ethmoïdale, car cette partie des fosses nasales se nettoie beaucoup plus difficilement que l'étage inférieur : le courant d'air et le courant d'eau des lavages n'atteignent que très imparfaitement le contenu de ce méat.

La présence de polypes dans le méat supérieur est-elle un signe de suppuration ethmoïdale ? La réponse à cette question a donné lieu à des discussions nombreuses parmi les auteurs. Les uns, avec Casselberry et Platau, veulent que tous les polypes du nez soient consécutifs à des ethmoïdites ; les autres, avec Bosworth, prétendent au contraire que les ethmoïdites sont la conséquence des suppurations nasales occasionnées par les polypes. Il nous semble que la vérité est entre ces deux opinions : il existe, le fait n'est pas douteux, des myxomes indépendantes de toute suppuration nasale, et, d'autre part, il est certain aussi que la présence d'un écoulement purulent chronique amène souvent des tumeurs également polypeuses. Mais il y a une différence entre ces deux sortes de polypes : les premiers sont plus volumineux, moins nombreux, plus pédiculés, ce sont les vrais polypes ; les seconds sont plus petits, plus nombreux, sessiles et semblables à des bourgeons charnus : ils constituent ce qu'on pourrait appeler des pseudo-polypes, bien qu'ils soient formés de tissu analogue à celui des gros polypes.

La rhinoscopie postérieure appliquée à la recherche des divers symptômes de l'empyème ethmoïdal ne donne pas de résultat bien précis. Elle peut servir tout au plus à compléter un diagnostic douteux en permettant de connaître l'état du naso-pharynx, lequel, à son tour, permet de préjuger dans une certaine mesure de l'état du sinus sphénoïdal. En effet, la présence de mucosités purulentes dans le naso-pharynx, autour des trompes et principalement sur la paroi postérieure, fera naturellement penser à un empyème sphénoïdal. Si le pus vient des cellules postérieures de l'ethmoïde, c'est surtout autour des choanes qu'il se trouve accumulé.

Ruault, appliquant la méthode de l'éclairage par transparence à l'empyème ethmoïdal, a obtenu une zone opaque sous-orbitaire : mais

cette opacité, que nous avons également obtenue, ne peut être recherchée qu'en cas de suppuration des cellules du groupe antérieur. De plus elle se rencontre également dans les cas de suppuration de l'antre d'Highmore ; elle ne possède par conséquent qu'une valeur symptomatique fort relative.

Enfin, il est un dernier signe physique que nous signalerons pour déclarer qu'il est exceptionnel. Nous voulons parler de l'ozène. C'est seulement dans deux circonstances bien nettement déterminées qu'on observera de l'ozène : 1° lorsque la maladie arrivée à la dernière période aura produit des caries osseuses multiples et déterminé la formation de séquestres en voie d'élimination ; 2° lorsque la maladie succédera à une rhinite atrophique et que le malade sera depuis longtemps déjà un ozéneux.

Quant à la cacosmie, qui se rencontre dans un grand nombre de rhinites, nous ne l'avons jamais observée ni vue signalée au cours de l'affection qui nous occupe.

Formes cliniques de l'empyème ethmoïdal. — L'ensemble symptomatique que nous venons de décrire ne se rapporte pas à tous les cas d'empyème ethmoïdal.

D'abord il est des formes absolument latentes qui persistent pendant des mois, des années même, sans que le malade ou le médecin s'en aperçoivent. Ces formes latentes sont susceptibles de donner lieu aux mêmes complications que les autres, et c'est seulement alors qu'elles sont reconnues.

A côté de ces cas absolument méconnus se placent tout naturellement les formes bénignes, car souvent c'est parce qu'elles sont peu intenses que ces suppurations ethmoïdales passent inaperçues. Dans ces cas, il s'agit habituellement de l'infection d'une seule ou d'un petit nombre de cellules ethmoïdales. La recherche symptomatique de cette limitation est extrêmement difficile, sinon impossible.

Ce que l'on peut, ce que l'on doit même chercher à reconnaître c'est celui des deux grands groupes de cellules qui est atteint, sans oublier que parfois, ainsi que l'a établi Grünwald, l'infection envahit ensemble les cellules antérieures et postérieures.

Pour les cas de suppuration ethmoïdale antérieure on trouvera, dans le méat moyen seul, une traînée plus ou moins abondante de pus. Si, au contraire, les cellules ethmoïdales postérieures sont atteintes, c'est sur le cornet moyen et dans le méat supérieur que se trouvera le pus révélateur. Il en sera de même des bourgeons charnus et des polypes qui accompagnent souvent toute suppuration chronique du nez. Ces cas d'ethmoïdite chronique isolés sont assurément beaucoup plus fréquents qu'on ne pense, mais ce qui est pour ainsi dire la règle, c'est l'association des suppurations ethmoïdales aux suppurations des sinus avoisinants. C'est ainsi qu'avec l'empyème des cellules ethmoïdales antérieures, on observera tous les signes d'une sinusite frontale

et qu'avec l'ethmoïdal postérieur on sera en droit de soupçonner une sinusite sphénoïdale. L'existence de ces formes associées est la conséquence logique des rapports anatomiques de ces deux groupes de cellules. On sait, en effet, que le groupe antérieur est échelonné tout autour du canal fronto-nasal, par conséquent le pus qui s'écoule du sinus infecté trouve une voie de propagation facile du côté des cellules antérieures. De même l'ouverture du sinus sphénoïdal est dans le méat supérieur tout près des cellules postérieures, d'où propagation facile de l'inflammation des sinus aux cellules et inversement.

Dans tout ce qui précède, nous avons supposé que le libre accès du pus dans les fosses nasales était, quel que fût son siège, assuré par les orifices de communication qui mettent en rapport les cellules ethmoïdales avec les méats.

Mais il n'en est pas toujours ainsi et il est assez fréquent de voir l'un de ces orifices s'oblitérer entièrement. Il y a alors rétention complète du pus dans la cavité qui le sécrète et dans ce cas la maladie revêt un aspect symptomatique un peu spécial. On se trouve en effet en présence de ce que Grünwald avait déjà appelé l'*empyème ethmoïdal fermé*.

Dans ces cas, la barrière du côté des fosses nasales étant infranchissable, le pus s'accumule dans la cavité qui le renferme et détruit les parois qui l'entourent. Or, on sait combien est fragile la cloison osseuse qui sépare l'orbite des cellules ethmoïdales ; il est donc naturel que la maladie s'étende de ce côté et arrive à déterminer dans l'orbite la présence d'une tuméfaction plus ou moins volumineuse. Parfois, après avoir détruit la lame papyracée, le pus décolle le périoste de la paroi interne de l'orbite, fuse en avant et vient au niveau de l'angle interne de l'œil se collecter et former un véritable abcès par congestion.

Quoi qu'il en soit, et dès que l'empyème ethmoïdal envahit l'orbite, on doit noter des phénomènes particuliers du côté des yeux. Sans parler de la tuméfaction fluctuante non douloureuse qu'on observera parfois au niveau de l'angle interne de l'œil, on reconnaîtra facilement du côté du globe oculaire une déviation en bas et en dehors accompagnée d'une exophtalmie plus ou moins prononcée. La déviation peut être due soit à une parésie musculaire, soit à la présence pure et simple de la tuméfaction intraorbitaire. La vision reste en général intacte. Il en est de même des voies lacrymales, dont la perméabilité n'est nullement atteinte. Nous verrons tout à l'heure les complications que peut entraîner, pour l'organe de la vision, la forme d'ethmoïdite que nous venons de signaler.

Il nous reste enfin à signaler une forme spéciale d'ethmoïdite suppurée : c'est celle qui consiste dans la présence à la fois d'une tuméfaction au niveau de l'angle interne de l'œil et d'un écoulement nasal intermittent. Nous avons observé à la clinique un malade dont

la tumeur orbitaire se vidait totalement dans le méat moyen sous l'influence d'une légère pression : c'est dire que l'on peut rencontrer des formes mixtes dans lesquelles l'empyème ethmoïdal, après avoir été fermé, se transforme en empyème ouvert.

Marche. - Durée. — Terminaisons, complications. — L'évolution de la maladie qui nous occupe est extrêmement variable avec le siège, l'étendue et la nature de l'affection. Nous avons dit qu'il y avait des formes latentes persistant des mois et des années sans être reconnues. Nicolaï cite un cas où la maladie aurait ainsi passé inaperçue pendant trente ans. Il y a aussi des formes graves intenses où l'ethmoïde étant pour ainsi dire transformé en une véritable éponge purulente, la maladie menace la vie de celui qui en est atteint.

Dans les cas ordinaires la marche de l'affection est lente et chronique. Elle peut guérir seule à la suite d'un traitement approprié. Elle peut aussi persister indéfiniment.

Les complications auxquelles l'ethmoïdite peut donner lieu sont aussi nombreuses que variées, quelques-unes d'entre elles sont mortelles. En effet, Chaters Symonds et Bosworth ont publié des cas où la mort était survenue à la suite d'abcès du cerveau. La méningite, les abcès sous-duraux, la phlébite des sinus de la dure-mère, peuvent également éclater et compromettre l'existence du malade. Woakes et Grünwald ont émis cette idée, insuffisamment fondée, que les myxomes du nez seraient presque tous provoqués par une ethmoïdite nécrosante. Du côté les yeux, les complications sont nombreuses. En premier signe, il convient de citer le phlegmon orbitaire qui peut à son tour entraîner la fonte purulente de l'œil. Citons encore, avec Berger, Panas et Röhmer, les compressions du nerf optique, les oblitérations des conduits lacrymaux, la photophobie, le blépharospasme, l'asthénopie, etc.

La tuméfaction des paupières, à la suite de la périostite de la paroi interne de l'orbite, est quelquefois assez considérable pour diminuer sensiblement les dimensions de la fente palpébrale.

Les abcès de la joue, de la cloison sont des complications plus rares de l'empyème ethmoïdal.

De ce qui vient d'être dit, on peut conclure que le pronostic de l'ethmoïdite chronique suppurée devra toujours être réservé. Les cas les plus simples ne mettent point le malade à l'abri d'une de ces complications redoutables qui peuvent surgir tant du côté de l'orbite que du côté du cerveau.

Diagnostic. — La présence d'un écoulement purulent unilatéral du nez, la coexistence d'une céphalalgie intense du même côté ; à l'examen la présence dans les méats moyen ou supérieur de magmas purulents ou de bourgeons polypoïdes plus ou moins abondants, tels sont les divers symptômes qui feront penser à un empyème ethmoïdal.

Si l'écoulement semble plus spécialement venir du méat moyen, c'est évidemment à l'empyème ethmoïdal antérieur qu'il faudra songer : que si, au contraire, c'est dans le méat supérieur qu'on constate la présence du pus, on devra plutôt penser à une suppuration des cellules postérieures. L'emploi du stylet est très utile à ce diagnostic. Promené dans le méat moyen, il peut révéler un point nécrosé ou même entrer dans une cellule pleine de pus. Il ne faut pas prendre, suivant la juste remarque d'Hajek, la brisure des cloisonnements osseux pour une carie. Vers la lame criblée, le stylet doit être manœuvré avec force précautions.

Mais ce n'est pas tout ; dans le méat moyen viennent s'ouvrir à la fois les sinus frontaux et maxillaires, dans le méat supérieur le sinus sphénoïdal peut déverser le produit de son contenu. Il faudra donc s'assurer de l'état de ces divers sinus avant d'affirmer l'ethmoïdite. Pour le sinus frontal, on recherchera la douleur au niveau de la racine du nez, la périostite frontale et sus-orbitaire, l'opacité due à la présence du pus dans ce sinus lorsqu'on place la lampe électrique dans le coin de l'œil, sous le sinus. Pour le sinus maxillaire, l'existence d'une dent cariée, d'un gonflement plus ou moins marqué de la joue, l'éclairage par transparence et au besoin la ponction viendront aider au diagnostic.

Dans l'ethmoïdite, la douleur siégera surtout au niveau de l'angle interne de l'œil, elle aura son maximum d'intensité sur la face externe de l'unguis, derrière le muscle de Horner. Dans la sinusite frontale la douleur est surtout sus-orbitaire, dans l'ethmoïdite elle est surtout oculaire. Malgré tout, il est des cas où le diagnostic sera d'autant plus difficile que les deux affections seront concomitantes.

La sinusite sphénoïdale sera différenciée de l'ethmoïdite postérieure par l'apparition précoce de troubles oculaires, névrites et périnévrites optiques, scotomes, etc. De plus l'écoulement du pus se fera dans le naso-pharynx tandis que dans l'ethmoïdite postérieure, cet écoulement est antérieur lorsque le malade est debout, et tient la tête droite. Mais ici encore la même coexistence pouvant se rencontrer, le diagnostic est entouré des mêmes difficultés.

Les autres suppurations nasales seront facilement distinguées de celle qui nous occupe.

La rhinorrhée qui accompagne parfois l'existence ancienne de polypes disparaît avec l'ablation de ces tumeurs. La syphilis nasale avec ses caries osseuses, ses pertes de substance énormes peut donner lieu à des écoulements purulents et fétides : grâce à ses caractères spéciaux, la syphilis nasale sera facilement reconnue. La tuberculose, encore si peu étudiée en ce qui concerne les fosses nasales, devra également être recherchée et éliminée.

Enfin il sera, ce nous semble, facile de soupçonner les tumeurs malignes et les corps étrangers dont la présence dans les fosses

nasales peut donner lieu à des phénomènes inflammatoires et à des suppurations abondantes.

En cas d'ethmoïdite avec tuméfaction orbitaire, le diagnostic sera à faire avec les dacryocystites, mais il suffira d'un rapide et facile examen des voies lacrymales pour éliminer cette cause d'erreur. Röhmer signale les exostoses comme susceptibles d'être confondues avec les tuméfactions intra ou extraorbitaires dues à la carie ethmoïdale ; mais pour les exostoses, l'évolution est beaucoup moins rapide, et la consistance de la tumeur tout à fait différente.

Traitement. — En présence d'une suppuration nasale, le premier soin à prendre est de prescrire de grands lavages à l'aide de solutions antiseptiques (acide borique, résorcine, acide phénique).

S'il existe des hypertrophies de cornets ou des polypes, il sera nécessaire de cautériser les premiers, d'enlever les seconds avant même de porter un diagnostic ferme. Cela fait, si la suppuration persiste et que par ailleurs on ait constaté les signes d'une suppuration ethmoïdale, il convient de la traiter chirurgicalement, comme toute affection chronique d'origine osseuse. Diverses lignes de conduite ont été proposées et, actuellement encore, les auteurs sont partagés sur la valeur de l'intervention qu'il importe de tenter.

Casselberry (de Chicago), Flatau, Kargenstein préconisent la résection du cornet moyen au galvanocautère, qu'ils font suivre d'un tamponnement intranasal à la gaze iodoformée, et plus tard de lavages antiseptiques. Quelque incomplète qu'elle soit, cette opération aurait donné dans certains cas, aux auteurs que nous venons de citer, d'excellents résultats. Nous la croyons surtout indiquée dans les cas récents. On y aura également recours dans les cas où le diagnostic est hésitant et où, tout en constatant une suppuration chronique du nez, il est difficile d'en reconnaître le point de départ.

Si la résection du cornet moyen reste inefficace, ou bien si l'exploration des cellules ethmoïdales, devenue plus facile, permet de reconnaître une carie labyrinthique, la véritable intervention sera le curettage. Ce curettage peut être intra ou extranasal.

Grünwald, Baumgarten, Nicolai sont de chauds partisans de la méthode intranasale, et pourtant, de l'aveu même de ceux qui la prônent, cette opération est entourée de difficultés. Elle exige plusieurs séances, car l'abondance du sang, le défaut d'éclairage, et aussi l'exiguïté des fosses nasales entravent la main de l'opérateur. Cependant nous la croyons utile pour les cas nettement reconnus de suppuration partielle, telle que par exemple un empyème de la bulle ethmoïdale. Dans ces cas, l'intervention se borne à l'effondrement de la paroi nasale, de la cavité qui fait largement saillie dans le méat moyen. Les cellules ethmoïdales sont ouverte en ce cas avec des pinces coupantes à extrémités mousses qui assurent un véritable morcellement du labyrinthe (pinces de Grünwald). On peut aussi recourir au curettage

avec les curettes spéciales du même auteur. Ces opérations sont assez souvent suivies d'hémorragies qu'on réprime avec des tampons à la cocaïne ou à l'eau oxygénée.

Le curettage extranasal offre beaucoup plus de sécurité dans les cas de suppuration ancienne de l'ethmoïdite. Il consiste à aborder les cellules malades par la voie orbitaire. Par ce moyen, le chirurgien est à l'abri des échappées dangereuses qui, dans la méthode précédente, peuvent se produire au cours de l'opération, tant du côté du

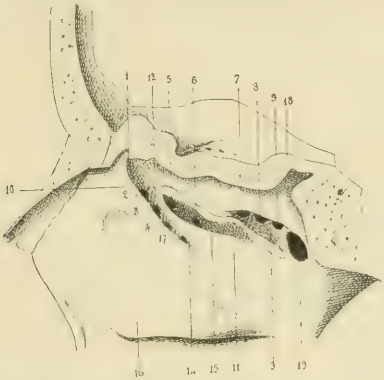

Fig. 124. — Paroi externe de la fosse nasale droite pour montrer les orifices des trois groupes de cellules ethmoïdales (enfant de 12 ans).

D = $\frac{1\ 1/2}{1}$ Le cornet moyen a été réséqué aussi haut que possible.

1. Orifice du canal fronto-nasal ; — 2, 3, 4, orifices des cellules antérieures formant le groupe A de la fig. ; — 5, 6, orifices des cellules moyennes formant le groupe B ; — 7, 8, 9, orifices des cellules postérieures formant le groupe C ; — 10, apophyse unciforme ; — 11, gouttière de la bulle ; — 12, gouttière de l'infundibulum ; — 13, méat supérieur ; — 14, bulbe ethmoïdale ; — 15, section du cornet moyen ; — 16, cornet inférieur ; — 17, orifice du sinus maxillaire dans la gouttière de l'infundibulum ; — 18, orifice du sinus sphénoïdal ; — 19, trou sphéno-palatin (d'après A. Ranglaret).

cerveau que du côté de l'orbite. Ici, en effet, au lieu de diriger sa curette en haut (cerveau) et en dehors (orbite), le chirurgien la dirige en bas et en dedans, où il ne peut rencontrer que les fosses nasales.

Préconisée par Gruening, Goris (de Bruxelles), Stewart, Raoult, Röhmer et Luc, cette méthode a donné d'excellents résultats, et dans des cas même où le curettage intranasal avait complètement échoué.

Voici, en deux mots, en quoi consiste cette opération : Incision au niveau de l'angle supéro-interne de l'orbite permettant d'aborder d'une part la paroi interne de l'orbite et d'autre part la paroi anté-

rieure du sinus frontal. Si l'intervention doit porter sur les cellules antérieures, le décollement du périoste s'arrêtera au trou orbitaire antérieur : si l'on veut atteindre les cellules postérieures, ce décollement devra s'étendre au delà de ce point de repère, aussi profondément que possible.

Une fois mise à nu, la lame papyracée sera facilement effondrée par une curette qui se dirigera vers les fosses nasales. Toutes les petites cavités osseuses ethmoïdales seront ainsi détruites, et il en résultera une large voie de communication entre la plaie orbitaire et les fosses nasales. On tamponnera ou on drainera par le nez, suivant

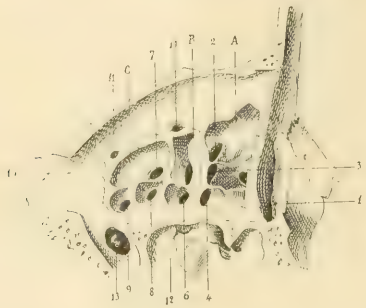

Fig. 125. — Paroi interne de l'orbite droite, montrant les cellules ethmoïdales ouvertes par la résection de l'os plantaire et de l'unguis (enfant de 12 ans). — A, groupe antérieur de cellules ; — B, groupe moyen ; — C, groupe postérieur ; — 1, canal nasal ; — 2, 3, 4, orifices des cellules antérieures de l'infundibulum ; 5, 6, orifices des cellules moyennes s'ouvrant dans la gouttière de la bulle. — 7, 8, 9, orifices des cellules postérieures s'ouvrant dans le méat supérieur ; — 10, trou orbitaire antérieur ; — 11, trou orbitaire postérieur ; — 12, sinus maxillaire ; — 13, trou sphéno-palatin ; — 14, canal optique (A. Ranglaret).

les cas, tout en laissant subsister une légère ouverture au niveau de la plaie orbitaire. Celle-ci se refermera peu à peu laissant subsister la plaie intranasale seule. Enfin, au bout de peu de temps, la guérison sera complète, et la cicatrice orbitaire à peine marquée. La figure 125, montre les cellules ethmoïdales que l'on aborde après avoir fait sauter la lame papyracée.

Cette opération possède encore un avantage, c'est qu'elle permet d'atteindre soit le sinus frontal, soit le sinus sphénoïdal. En effet, l'incision du rebord orbitaire conduit tout droit sur la partie inférieure de la face antérieure du sinus frontal. Or, rien de plus facile pour pratiquer alors l'opération de Lucqui consiste, comme on le sait, dans l'ablation totale de cette face antérieure. Si l'on veut aller plus loin, jusque dans le sinus sphénoïdal, il suffit, dès qu'on est dans les cellules postérieures, de pousser directement la curette en bas et en

arrière et la paroi du sinus très mince à cet endroit cède facilement, ouvrant très largement la cavité sphénoïdienne.

Les autres affections des cellules ethmoïdales, et en particulier la syphilis et la tuberculose, sont encore trop peu connues pour donner lieu à une description spéciale. Les tumeurs malignes, dont nous avons observé un cas dans le service du professeur Panas, sont rares, et le plus souvent des surprises d'autopsie. Enfin le mucocèle et le kyste osseux constituent aussi des raretés pathologiques : ils revêtent d'ailleurs un aspect symptomatique à peu près semblable à celui que nous avons signalé pour les ethmoïdites.

Page 331, nous avons rappelé les détails principaux de la membrane du tympan. La figure 126 complètera notre description.

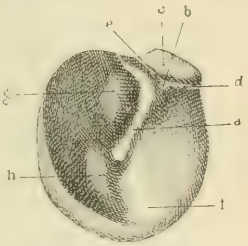

Fig. 126. — Membre du tympan. — *a*, manche du marteau ; — *b*, son apophyse externe ou courte apophyse ; — *c*, membrane de Shrapnell ; — *d*, pli antérieur ; — *e*, pli postérieur ; — *f*, triangle lumineux ; — *g*, enclume ; — *h*, promontaire.

Page 388, au traitement de l'otite moyenne aiguë, nous avons dit qu'avec le petit bistouri coudé on pratique une incision courbe à concavité supérieure dans la membrane. On trouve cet instrument représenté ici.

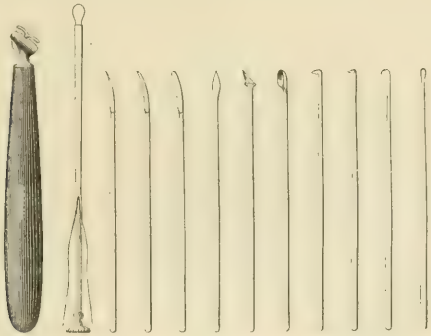

Fig. 127. — Série d'instruments pour la chirurgie tympanique se montant sur le même manche.

Pages 473-474, l'examen du nez trouve une facilité dans l'emploi du pulvérisateur à cocaïne que nous représentons ici.

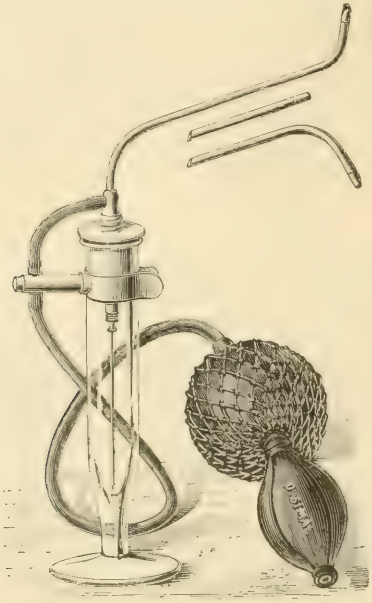

Fig. 128. — Pulvérisateur pour cocaïne (modèle Simal).

Page 520, nous avons décrit l'état atrophique des fosses nasales dans l'ozène. La figure 129 complète notre description.

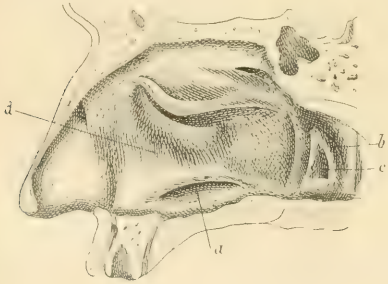

Fig. 129. — Rhinite atrophique (paroi externe). — *a*, cornet inférieur ; — *b*, fossette de Rosenmüller ; — *c*, trompe d'Eustache ; — *d*, méat moyen.

TUMEURS CONGÉNITALES ET MALFORMATIONS DU CRANE ET DE LA FACE

PAR

A. LE DENTU

Professeur de clinique chirurgicale à la Faculté de médecine de Paris
Chirurgien de l'hôpital Necker.

Si l'on groupait dans un chapitre unique toutes les tumeurs congénitales et toutes les malformations du crâne et de la face, on placerait à côté les uns des autres des faits tératologiques, offrant un intérêt purement scientifique, et des faits cliniques, se recommandant aux praticiens par leur simplicité relative et par leur caractère mixte térato-pathologique. Les premiers n'ont aucun droit à être admis dans un ouvrage du genre de celui-ci : les seconds seuls sont justiciables de la chirurgie. A vrai dire, il n'y a pas entre les deux catégories une délimitation absolument précise. La preuve en est que des lésions ou malformations considérées il y a quelques années comme de simples curiosités anatomiques, ressortissent actuellement à l'intervention opératoire. Aurait-on osé, par exemple, s'attaquer à ces kystes congénitaux du crâne, moitié externes, moitié internes, qui seront décrits plus loin, avant d'être armé pour la chirurgie cérébrale ? Donc, sur le terrain des productions et des malformations congénitales, la limite de l'impossible recule chaque jour, comme dans tous les territoires scientifiques celle de l'inconnu. Voilà pourquoi entre la tératologie proprement dite, ou étude des monstruosités, et la pathologie clinique, il ne peut pas y avoir de barrière immuable.

Il y a cependant un choix à faire entre les monstruosités proprement dites et les affections ou difformités congénitales qu'il n'est pas permis au praticien d'ignorer. Ce deuxième groupe se segmente naturellement en faits d'ordres divers qui feront l'objet de plusieurs chapitres distincts.

Je traiterai successivement des *kystes dermoïdes*, des *tumeurs solides* non dermoïdes, telles que les *fibro-lipomes*, les *fibro-chondromes* et les *lipomes* ; des *fistules* ; enfin des *fissures superficielles ou profondes*.

Le développement du crâne et de la face fournit la clef de toutes

ces anomalies. Leur situation correspond, ici comme au cou, aux fentes qui séparent, chez l'embryon, les arcs branchiaux ou les divers bourgeons dépendant d'un même arc branchial. C'est ainsi qu'à la face presque toutes les malformations ou productions congénitales sont semées sur le trajet des fissures interfrontomaxillaires et intermaxillaires. Les tumeurs et les kystes, la plupart médians, du crâne, feraient exception, d'après Lannelongue, et auraient une autre origine qui sera indiquée plus loin.

Pour comprendre leur pathogénie, il est indispensable de posséder certaines connaissances embryologiques. La lecture des traités spéciaux est nécessaire à qui veut étudier le sujet à fond. Je rappellerai seulement ici que le crâne est constitué par trois vertèbres qui se détachent de la partie supérieure de la colonne vertébrale et dont elles sont la continuation ; que les portions larges des os du crâne, qui en constituent la voûte, représentent les arcs postérieurs des vertèbres crâniennes ; que des productions analogues à celles qui, au tronc, donnent naissance aux lames ventrales et aux lames dorsales, sont destinées à fournir la face et le cou. Elles sont connues sous le nom *d'arcs branchiaux* (Rathke) ou *viscéraux* (Reichert), et les fentes qui les séparent primitivement sont les *fentes branchiales* ou *viscérales*.

Depuis Coste on sait que les parties latérales de la face sont formées par un premier arc branchial désigné encore sous les noms d'arc ou de bourgeon maxillaire ou mandibulaire. Du sommet de l'extrémité céphalique descend, entre les deux arcs maxillaires, un bourgeon frontal (fig. 130). Ces trois bourgeons, dont deux latéraux et symétriques, les maxillaires, et l'autre médian, se divisent en plusieurs bourgeons secondaires. Ils vont à la rencontre les uns des autres dans les parties superficielles et profondes de la face, et se fusionnent. De leur coalescence résulte la constitution du nez et de la cloison des fosses nasales, des narines et de la lèvre supérieure, de la lèvre inférieure et du maxillaire inférieur, ainsi que de toutes les parties molles ou dures dont se composent les plans profonds.

Le bourgeon frontal prend bientôt la forme d'un arc à concavité inférieure, aux extrémités duquel on distingue deux prolongements qui sont les bourgeons nasaux internes. En dehors du bourgeon nasal interne se trouve la fossette olfactive représentant la narine encore ouverte par en bas (fig. 131).

Le bourgeon maxillaire est partagé en deux par une grande fissure oblique ascendante qui se termine à la fossette auditive, laquelle sera plus tard le conduit auditif externe. La portion inférieure du bourgeon maxillaire devient donc la lèvre inférieure et l'os maxillaire inférieur. La portion supérieure se divise en bourgeon maxillaire supérieur et bourgeon nasal externe situé en haut et en dedans du premier (fig. 132).

On discute encore sur le mode de coalescence de ces divers bourgeons pour la constitution de la lèvre supérieure et de ce qu'on

appelle l'os incisif, et la question ne semble pas encore absolument tranchée. Deux opinions principales sont en présence. La première a été soutenue par tous les auteurs jusqu'à Coste et Th. Kölliker inclu-



Fig. 130. — Bouche d'un embryon de 15 à 18 jours (grossissement de 15 diamètres). — 1, bourgeon frontal ou médian. — 2, 2, bourgeon maxillaire inférieur. — 3, bouche future, indiquée par un point plus transparent que les parties qui la circonscrivent. — 4, bourgeon maxillaire supérieur du côté droit, situé au-dessus et très en arrière de l'inférieur, à peine visible à cet âge. — 5, 5, 5, vestige des trois arcs viscéraux ou branchiaux. — 6, conduit qui formera plus tard l'estomac, l'œsophage et le pharynx. — 7, 7, partie supérieure de la vésicule ombilicale, donnant naissance au conduit précédent. — 8, état primitif du cœur, affectant à cet âge la forme d'un vaisseau contourné.

Fig. 131. — Bouche d'un embryon de 25 à 28 jours (même grossissement). — 1, bourgeon médian dont la partie inférieure s'est considérablement élargie. — 2, narine droite. — 3, narine gauche. — 4, 4, bourgeons maxillaires inférieurs déjà réunis sur la ligne médiane. — 5, 5, bourgeons maxillaires supérieurs, devenus très manifestes et descendus au niveau de l'échancrure du bourgeon médian. — 6, bouche. — 7, premier arc viscéral. — 8, second arc viscéral. — 9, troisième arc viscéral. — 10, vestige de l'œil. — 11, vestige de l'oreille.

sivement; la seconde, émise par Albrecht, a rallié beaucoup de partisans et tend à se substituer à l'autre (fig. 133).

La fossette olfactive se trouve entre le bourgeon nasal interne et l'externe; les deux bourgeons nasaux internes, après être descendus peu à peu beaucoup au-dessous de leur niveau primitif, se réunissent l'un à l'autre par leur bord interne et constituent le bourgeon incisif, ainsi nommé à cause de ses rapports étroits avec l'os incisif. D'après Coste, le bourgeon maxillaire supérieur, après avoir passé au-dessous de la fossette olfactive ou narine, va se réunir par son bord interne au bord externe du bourgeon nasal interne. Il fermerait

donc la narine par en bas, mais sans descendre à proprement parler jusque dans la lèvre. Albrecht pense au contraire que ce bourgeon nasal externe s'insinue entre le bourgeon nasal interne et le bourgeon maxillaire supérieur et sépare réellement l'un de l'autre. La conti

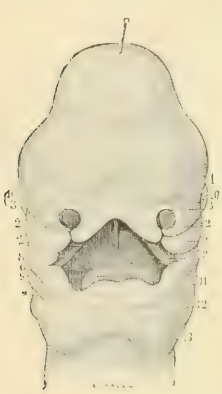

Fig. 132. — Bouche d'un embryon de 35 jours. — 1, bourgeon médian fortement échancré à sa partie inférieure. — 2, 2, bourgeons incisifs produits par cette échancrure. — 3, 3, narines. — 4, lèvre et mâchoire inférieures, formées par la réunion des bourgeons maxillaires inférieurs. — 5, 5, bourgeons maxillaires supérieurs, contigus aux bourgeons incisifs. — 6, bouche. — 7, vestige de la cloison des fosses nasales. — 8, 8, vestige des deux moitiés de la voûte palatine. — 9, langue. — 10, 10, yeux. — 11, 12, 13, arcs viscéraux.

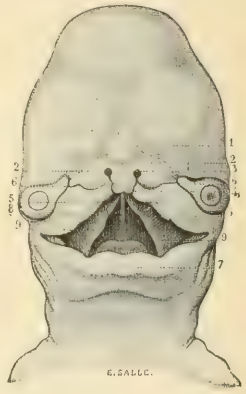

Fig. 133. — Bouche d'un embryon de 40 jours. — 1, premier vestige du nez. — 2, 2, premier vestige des ailes du nez. — 3, vestige de la sous-cloison. — 4, partie moyenne ou médiane de la lèvre supérieure, constituée par le rapprochement et la fusion des deux bourgeons incisifs; une très petite échancrure médiane indique encore la séparation primitive de ces deux bourgeons. — 5, 5, bourgeons maxillaires supérieurs, formant les parties latérales de la lèvre supérieure. — 6, 6, sillons aux dépens desquels se développeront plus tard le sac lacrymal et le canal nasal. — 7, lèvre inférieure. — 8, bouche. — 9, 9, les deux moitiés latérales de la voûte palatine, déjà très rapprochées en avant, mais encore très écartées en arrière.

nuité de la lèvre supérieure serait donc assurée, d'après cette théorie, par la fusion de trois bourgeons de chaque côté.

Tandis que ces modifications de conformation s'opèrent superficiellement, les plans profonds de la face vont à la rencontre les uns des autres, et se disposent en plans, sinuosités, cavités à parois osseuses, suivant des lois aujourd'hui assez bien connues. Du bourgeon frontal naissent la lame perpendiculaire de l'ethmoïde, le vomer, et *tout ou partie* de l'os intermaxillaire, qu'on croyait autrefois formé tout entier par le bourgeon incisif.

Le bourgeon nasal constitue : les masses latérales de l'ethmoïde, les os propres du nez, l'unguis, les apophyses montantes du maxillaire supérieur et de l'os intermaxillaire. Ce dernier point a été élucidé par les recherches de A. Broca (1). Albrecht attribue de plus à ce bourgeon nasal le germe de l'incisive latérale, rattaché antérieurement au bourgeon frontal. Adrien Pozzi a rencontré sur des fœtus de chiens bull-dog des dispositions favorables à cette théorie (2).

L'os malaire, le corps du maxillaire supérieur, y compris l'alvéole de la canine, mais sans l'apophyse montante qui vient du bourgeon nasal, sont des formations du bourgeon maxillaire supérieur. Plus profondément, dans l'antre bucco-olfactif, des prolongements, originairement très obliques en haut, se détachent de l'arc maxillaire et deviennent les lames palatines. Celles-ci, allant à la rencontre l'une de l'autre, fermeront la voûte palatine. Plus en arrière, des bourgeons secondaires ptérygo-palatins, attachés en haut à la base du crâne, également issus des masses maxillaires supérieures, constitueront les apophyses ptérygoïdes et les os palatins. Le voile du palais, primitivement bifide, émanera avec ces derniers os des bourgeons les plus profonds des cavités de la face.

La constitution, les connexions et la formation de l'os intermaxillaire sont encore, à certains égards, un sujet de contestation. On sait, depuis les recherches de Gœthe, de Hamy, etc., que de chaque côté de la ligne médiane il y a deux os intermaxillaires soudés normalement entre eux à partir d'un certain âge. Il y a donc en réalité quatre os intermaxillaires, deux internes, deux externes, réunis entre eux chez le fœtus par des sutures allant toutes aboutir au trou palatin antérieur. Autrefois on pensait que les deux os intermaxillaires de chaque côté étaient formés exclusivement par le bourgeon nasal interne ou incisif ; de là le nom d'os incisif sous lequel on désignait ces deux os. Mais on a déjà vu que des recherches modernes obligent à comprendre leur formation d'une manière différente. L'apophyse montante de l'os incisif, qui appartient à l'intermaxillaire externe, dépendrait, d'après A. Broca, du bourgeon nasal, et Albrecht, je l'ai déjà dit, considère le germe de l'incisive latérale ou externe comme se rattachant au même bourgeon.

Se fait-il entre ces bourgeons un enclavement des éléments constitutifs de l'ectoderme, il en résulte une production consistant dans un kyste ou dans une tumeur de nature spéciale. Les bords des fentes branchiales donnent-elles naissance à des bourgeonnements anormaux ; il se forme de petits néoplasmes connus sous les noms de *fibro-chondromes* et de *fibro-lipomes congénitaux*.

Enfin, la soudure des arcs branchiaux vient-elle à manquer sur une grande étendue ou sur un point seulement, il en résulte une

(1) A. Broca, Le bec-de-lièvre complexe de la lèvre supérieure, Broch. Paris, 1887.
(2) Adrien Pozzi, *Bull. méd.*, 1892, p. 970.

fistule ou une *fissure congénitale*. Toutes ces productions ou malformations se rattachent à des perturbations du développement du crâne et de la face. A ce titre elles constituent un groupe tout à fait spécial, n'ayant rien de commun avec les néoplasmes divers constatés à la naissance et qui n'ont de congénital que la date de leur apparition. Tels sont les *fibromes*, les *sarcomes*, et d'autres encore qui ont déjà été étudiés dans notre premier volume.

Comme il me sera impossible d'entrer dans de grands développements, je ne saurais mieux faire que de renvoyer le lecteur aux ouvrages extrêmement intéressants de Lannelongue où toutes ces questions sont traitées avec une ampleur et une lucidité remarquables.

Qu'il soit bien entendu que je ne m'occuperai que du crâne et de la face et que je laisserai de côté certaines régions et certains organes dont les maladies seront exposées ailleurs. Les anomalies, tumeurs et malformations congénitales des yeux, des oreilles, des mâchoires ne figureront donc pas ici. Parmi celles des lèvres et de la bouche, je ne retiendrai que les *fistules des lèvres*, le *bec-de-lièvre* et les *fissures vélo-palatines*. A peine dirai-je quelques mots des *joues* et de la *région parotidienne*. Le cou, avec ses fistules, ses petites tumeurs solides et ses kystes restera tout à fait en dehors de ce chapitre.

I. — TUMEURS DÉVELOPPÉES SUR LE TRAJET DES FENTES EMBRYONNAIRES.

De ce nombre sont les *kystes dermoïdes*, les *fibro-chondromes*, les *fibro-lipomes*, les *angiomes*, les *lymphangiomes* et les *lipomes*.

I. — KYSTES DERMOÏDES ET MUCOÏDES

Lannelongue divise en trois groupes la grande classe des kystes et des tumeurs mixtes d'origine congénitale. Le premier groupe comprend les cavités kystiques simples, à paroi dermoïde ; le second, les kystes doués des caractères de cette première catégorie et contenant en outre des tissus plus ou moins variés en masses informes; le troisième, les kystes à contenu complexe où des parties fœtales plus ou moins parfaitement formées se montrent en toute évidence. Les tumeurs kystiques du crâne et de la face appartiennent toutes, ou peu s'en faut, à la première variété. Il n'y a guère d'exceptions à signaler que les cas de Rizet (kyste du sourcil à deux loges), et de Barnes (kyste de la tête du sourcil à deux loges). Habituellement la poche est uniloculaire.

Au point de vue du siège, ils se partagent en kystes développés dans le territoire de l'arc postérieur des vertèbres crâniennes, c'est-à-dire dans le territoire des parties osseuses constitutives de la voûte

crânienne, et en kystes développés dans les arcs viscéraux des mêmes vertèbres; ceux-ci prennent naissance dans les fissures embryonnaires de la face. Les premiers, ordinairement médians, occupent la ligne médiane du nez, la glabelle, le bregma, l'inion, la partie latérale des régions occipito-pariétales. Les seconds sont répartis dans les régions frontale, sourcilière, orbitaire, palpébrale, génienne, préauriculaire, mentonnière. La pathogénie des deux variétés peut être considérée comme identique, quoique leur point de départ ne soit pas le même.

Il est nécessaire de résumer en quelques lignes les théories par lesquelles on a essayé de se rendre compte jusqu'ici du mode de formation des kystes dermoïdes et mucoïdes (1). La *diplogenèse* serait, d'après Is. Geoffroy Saint-Hilaire, le développement de deux monstres associés ou inclus l'un dans l'autre. Acceptable à la rigueur pour les cas de kystes très complexes (troisième variété de Lannelongue) ou de tératomes solides, elle cesse de l'être pour les kystes des deux premières catégories. On ne peut considérer comme un germe inclus une simple cavité kystique limitée par une paroi où l'on reconnaît les caractères de la peau ou d'une muqueuse, et quelques rudiments de tissus variés n'ayant ni la forme ni l'organisation de parties fœtales.

La théorie de l'*hétérotopie plastique* de Lebert explique la plupart des productions congénitales, par une sorte d'erreur de siège. Elles seraient *autogènes* et *spontanées*, donc absolument accidentelles. Cette théorie, formellement repoussée par Lannelongue, donne l'impression du hasard mis en formule et érigé en loi. Par là même, elle est choquante et peu philosophique.

Reste la théorie de l'*enclavement*, dont la paternité appartient sans conteste à Verneuil qui l'a développée à plusieurs reprises, en 1852, 1855, 1863 et 1877. Qu'on suppose une partie du tégument *cutané* restant en arrière du développement des tissus qui l'environnent, peu à peu elle s'y trouve profondément encastrée, entourée, enclavée. Elle n'est plus retenue à la surface que par un tractus épithélial destiné à disparaître. A l'origine, la petite masse épithéliale est simplement une involution de l'épiblaste (Lannelongue). Cette théorie a pour elle sa simplicité, la démonstration expérimentale des greffes épithéliales sur l'iris (Masse), et son application facile à tous les cas d'anomalies et de monstruosités peu compliquées. Avec la *diplogenèse par inclusion*, elle répond à peu près à tous les cas, sauf ceux où des difficultés exceptionnelles d'interprétation excluent à peu près toutes les théories proposées jusqu'à ce jour.

Anatomie pathologique. — L'épithète *dermoïde* rappelle que la paroi des kystes congénitaux par enclavement a une constitution

(1) Voy. *Traité de Chirurgie clinique*, t. I, p. 679, *Des tumeurs hétérotopiques*.

anatomique très analogue à celle de la peau. Dans les plus simples d'entre eux, elle est formée d'une couche fibreuse externe, ordinairement dépourvue de papilles et de nerfs, et d'une couche épithéliale interne stratifiée. Le plus souvent cet épithélium est pavimenteux ; mais Lannelongue a constaté que, dans certaines cavités dont la formation doit se rattacher à l'enclavement du tégument muqueux, l'épithélium est cylindrique et même cylindrique vibratile. A cette variété de kystes il a donné le nom de *mucoïdes*. Une troisième variété, qu'on peut appeler *dermo-mucoïde*, est remarquable par la coexistence de l'épithélium pavimenteux et de l'épithélium cylindrique vibratile ou non vibratile.

F. Kœnig [1] a récemment reconnu que, dans certains kystes dermoïdes, le revêtement épithélial manque par places. Dans ces points la paroi possède une coloration brune, et l'on y trouve un grand nombre de cellules géantes dont le rôle consisterait à englober et à reprendre les éléments fournis par la surface interne du kyste : graisse, suif, chaux, écailles d'épithélium corné, poils, résidus d'hémorragies.

Au crâne et à la face, on n'observe guère que des kystes dermoïdes. La variété mucoïde ne serait représentée, d'après Lannelongue, que par un cas de tumeur intra-orbitaire.

A un degré d'organisation plus élevé, apparaissent les papilles, les follicules pileux, les glandes sébacées et quelquefois, très rarement, des glandes sudoripares. Des poils follets, très fins, ou de longs poils bien développés couvrent par touffes ou uniformément la face interne de la paroi. Une fois, par exception, on y a trouvé une dent.

Le contenu du kyste varie considérablement. Il ressemble, lorsqu'il est franchement liquide, à du sirop légèrement teinté en jaune ou en brun, à du mucus, à de l'huile, et lorsqu'il est plus dense ou tout à fait solide, à du miel, à de la châtaigne bouillie, à du suif. Dans ce contenu baignent des poils follets libres ou des poils assez fermes, visibles à l'œil nu ou seulement à la loupe.

Topographie. — Au point de vue de leur répartition, les kystes dermoïdes du crâne et de la face occupent certains points, toujours les mêmes, commandés par les lois de l'embryologie. Je les diviserai avec Lannelongue en deux classes : ceux qui sont développés dans le territoire des arcs postérieurs des vertèbres crâniennes, et ceux qui ont pris naissance dans les arcs viscéraux des mêmes vertèbres, à savoir dans les fissures embryonnaires de la face.

A. **Kystes dermoïdes d'origine crânienne.** — Presque toujours médians, ils occupent le dos du *nez*, la *glabelle* (suture des os du nez et du frontal), le *bregma* (point de rencontre médian des sutures fronto-pariétale et sagittale), et l'*inion* (point de rencontre

(1) F. Kœnig, Beitrag zur Anatomie der Dermoïd und Atheromcysten der Haut (*Arch. für klin. Chir.*, Bd XLVIII, S. 164).

médian des sutures occipito-pariétale et sagittale . Aux dix faits de kystes médians du nez rapportés par Lannelongue fig. 134 . je puis en ajouter un personnel kyste de la partie moyenne du nez . » Ils sont le résultat, dit Lannelongue, de la transformation d'une fistule congénitale en kyste ; ils proviennent de l'extrémité du sillon médian postérieur de l'embryon, et c'est l'évolution du bourgeon frontal qui les porte en bas et en avant. » Ils se sont toujours montrés munis

Fig. 134. — Kystes médians du nez pointe et dos réunis schématiquement sur un même sujet (d'après Lannelongue).

Fig. 135. — Kystes de la glabelle, du front et du bregma réunis schématiquement sur un même sujet (d'après Lannelongue).

d'un orifice fistuleux cutané par lequel s'échappent quelques poils fins. Ils occupent la pointe et le dos du nez.

Les kystes de la glabelle sont rares : on n'en connaît guère que cinq ou six cas, entre autres celui qui m'est personnel. Ici pas d'orifice fistuleux comme au nez ; la peau glisse facilement sur la tumeur (fig. 135).

Les kystes médians ou presque médians du front, assez rares aussi, représentent une transition entre ceux de la glabelle et ceux du bregma.

Les kystes dermoïdes du bregma figurent au nombre de dix-neuf dans le Traité de Lannelongue. Antérieurement, Prescott Hewett et A. Wernher s'étaient particulièrement occupés de cette question. On a vu certaines de ces tumeurs acquérir le volume d'une orange,

mais exceptionnellement. Les kystes de l'inion (fig. 136), présentent cette particularité importante qu'ils sont presque toujours intracrâniens ; ils peuvent être en même temps superficiels et profonds (1). Les intracrâniens ou la portion profonde des kystes mixtes occupent toujours, du moins à l'origine, la fosse cérébelleuse. Les quelques cas réunis par Lannelongue offrent des particularités communes, que nous indiquerons plus loin.

Deux cas de kystes latéraux extracrâniens développés dans la région occipitale, et une observation de kyste intracrânien latéral siégeant

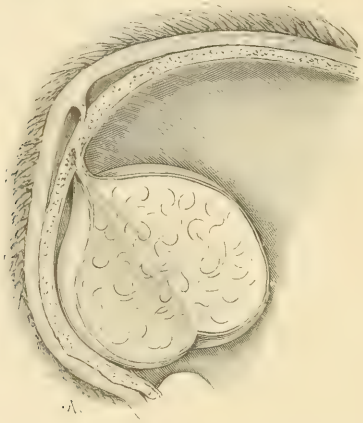

Fig. 136. — Kyste dermoïde intracrânien. — La figure montre une coupe verticale du kyste et de la paroi crânienne. La cavité est remplie de matière sébacée et de poils enroulés. Un prolongement de la paroi du kyste, confondu avec la dure-mère, pénètre dans l'occipital ; d'autre part le cuir chevelu émet par sa face profonde un ligament fibreux qui pénètre aussi dans l'occipital dans la direction du pédicule du kyste, comme pour témoigner de la continuité primitive du kyste avec la peau.

entre la dure-mère et l'occipital, au niveau de la suture occipito-pariétale, complètent la série des tumeurs dermoïdes ayant pris naissance dans le territoire des arcs postérieurs des vertèbres crâniennes.

Anatomie pathologique. — Aux notions exposées plus haut et relatives à toutes les variétés de kystes dermoïdes envisagées au point de vue de la structure de leur paroi et de leur contenu, j'ajouterai que certains de ceux de l'inion renferment quelquefois un

(1) Tillaux et Walther, *Compte rendu du VIIe Congrès français de chirurgie*, 1893, p. 787.

liquide séreux ou presque séreux, dans lequel baignent les éléments caractéristiques, boue épithéliale, poils. Un point important reste à examiner, ce sont les rapports de ce premier groupe avec le squelette.

Les kystes du nez, surmontés par le court trajet fistuleux que Lannelongue regarde comme constant, adhèrent intimement aux os nasaux, souvent à leur jonction avec les cartilages. On a noté une fois un trajet profond remontant jusqu'à la racine du nez (Bramann). Les kystes de la glabelle sont habituellement sessiles et logés dans une dépression du squelette que leur pathogénie permet de considérer comme primitive et non due à l'usure par la tumeur. Dans une observation personnelle, un pédicule grêle rattachait celle-ci à l'os sous-jacent.

Avec les kystes du bregma et ceux de l'inion, une particularité nouvelle apparaît : non seulement le squelette est déprimé en godet, mais il peut manquer entièrement vers le milieu de la logette, et la paroi du kyste est en contact direct avec la dure-mère. La séparation des deux membranes est cependant possible. Lorsque les kystes de l'inion sont intracrâniens, ils sont reliés à la dure-mère par un pédicule fibreux qui se prolonge dans l'os, et il peut en exister un autre, extérieur au crâne, étendu obliquement du périoste à l'aponévrose épicrânienne. (Lannelongue.)

Notons encore comme caractère remarquable de ces tumeurs développées aux dépens des arcs postérieurs des vertèbres crâniennes, qu'elles acquièrent parfois des dimensions inconnues du côté des tumeurs analogues nées des fissures embryonnaires (volume d'une pomme, d'une orange).

Symptomatologie et diagnostic. — Ce premier groupe se signale par la précocité du développement. C'est souvent dans les premiers mois de la vie qu'on voit ces tumeurs apparaître et grossir. Ceci est vrai surtout pour les kystes du bregma et de l'inion. Ceux du nez et de la glabelle se rapprochent davantage, par leur marche, de ceux de la face. Petits, ils sont ovoïdes et habituellement fixes ; plus volumineux, ils tendent à devenir hémisphériques. Trois fois Lannelongue a noté dans des kystes du bregma une *transparence* parfaite. Ceux qui sont en contact avec la dure-mère peuvent être animés de battements. L'infection et la suppuration sont des complications propres aux tumeurs fistuleuses du nez.

Les kystes dermoïdes se distinguent des *kystes sébacés* par la mobilité des téguments et par leur adhérence au squelette ; des méningo-encéphalocèles et des méningocèles par leur irréductibilité et le défaut de tout phénomène nerveux, sauf le cas où il existe en même temps une portion interne ; des petits lipomes congénitaux du crâne et de la région frontale par leur régularité plus grande et leur fluctuation plus ou moins élastique, généralement assez nette.

Traitement. — Un seul peut être conseillé, l'extirpation aussi

complète que possible par dissection et rugination de la surface osseuse. On se méfiera des trajets fistuleux profonds et des rapports avec la dure-mère qui rendent l'opération plus délicate, mais non impraticable. Les cas de Lannelongue en font foi. Quant aux kystes intra-crâniens, leur traitement exige l'ouverture large du crâne par la trépanation (1). Dans le cas de Walther, on avait d'abord ouvert une cavité superficielle qui était restée fistuleuse; Walther trépana alors l'occipital et découvrit une poche profonde qui ne put être extirpée. Elle se rétracta peu à peu, et les phénomènes nerveux disparurent.

B. **Kystes fissuraires de la face.** — Beaucoup plus fréquents que les précédents, les kystes fissuraires de la face ont été l'objet de nombreux travaux. On les observe le plus communément aux environs de la queue du sourcil (fig. 137), à l'angle interne de l'orbite, aux paupières, sur les parties latérales du front et, exceptionnellement, au milieu du sourcil, dans la région temporale, à la joue (fente intermaxillaire); au voisinage de l'oreille on en a noté un certain nombre, spécialement dans la région pré-auriculaire et dans le creux parotidien. Ceux de l'orbite ont été étudiés par A. Terson à l'occasion des maladies de l'œil et de la cavité orbitaire. Les autres le seront plus loin (2).

Fig. 137. — Kystes de la queue du sourcil et de la joue réunis schématiquement sur un même sujet (d'après Lannelongue).

Anatomie pathologique. — Habituellement ces tumeurs liquides de la face réalisent sous tous les rapports le type classique du kyste dermoïde simple; seuls certains cas s'en éloignent, tels l'observation de Verneuil (cavité principale flanquée de plusieurs autres petites cavités accessoires), poche double (Rizet), et un cas déjà mentionné de poche contenant une dent (kyste de l'orbite). Rien à dire de particulier de la paroi; elle est dermoïde, sauf une exception (Lannelongue, kyste muqueux de l'orbite), plus ou moins parfaite au point de vue de ses analogies avec la peau, tantôt dépourvue, tantôt munie de follicules pileux et de glandes sébacées ou même de rudiments de glandes sudoripares.

Le contenu est remarquable par sa variété : liquide presque séreux dans lequel baignent des amas d'épithélium desquamé, boue épithéliale ayant les apparences d'un sirop plus ou moins épais, du

(1) Voy. Chipault, *Traité de Chir. clinique*, t. IV, p. 548.
(2) Voy. Morestin, *Parotide et Creux parotidien*, *Ibid.* t. VI.

miel, du suif, parfois huileux, jaune et fluide. J. Cruveilhier avait déjà attiré l'attention sur cette dernière particularité, qu'il faut encore considérer comme rare, eu égard à la vulgarité des kystes péri-orbitaires, et surtout de ceux de la queue du sourcil. Quatre fois on a trouvé dans la poche une petite concrétion dure qui, dans l'observation de Trélat, la seule où l'examen histologique ait été pratiqué, était formée de tissu osseux.

Les rapports avec le squelette sont beaucoup plus variables que pour les kystes d'origine crânienne. Très souvent sessiles, adhérents profondément à la substance osseuse elle-même, recouverts par le périoste qui se confond avec leur paroi, peu saillants et faiblement convexes, ils sont aussi arrondis, presque ou tout à fait sphériques, mobiles au sein des tissus et sous les couches tégumentaires et musculaires qui les couvrent ; ils sont alors reliés à un point osseux par une petite étendue de leur paroi ou par un pédicule fibreux parfois tellement grêle qu'il ressemble à un fil dont la longueur peut atteindre 0m,02 ou 0m,03. J'ai rencontré deux fois cette dernière disposition (kyste palpébral et kyste frontal). Certaines de ces tumeurs, superficielles en apparence, ont en réalité un prolongement très profond. Ce fait est fréquent pour l'orbite. Verneuil a constaté, sur son malade atteint de kyste intermaxillaire, un prolongement remontant très haut entre le maxillaire supérieur et la branche ascendante du maxillaire inférieur. Deux fois dans l'orbite on a noté l'absence du squelette et la présence de la dure-mère immédiatement au-dessous de la paroi. (Richard et Prescott Hewett.)

Symptomatologie et diagnostic. — Les kystes dermoïdes de la face restent imperceptibles pendant un long temps, ou bien font sous les téguments un relief insignifiant ; puis, sous l'influence d'une circonstance accidentelle, traumatisme, pressions ou frottements réitérés, maladie interne, surtout à l'époque de la puberté, ou sans cause aucune, ils se mettent à grossir. Leur augmentation est beaucoup plus tardive que celle des kystes d'origine crânienne. Pour beaucoup, elle est tellement insensible qu'elle n'attire pas l'attention. C'est souvent entre douze et vingt ans que les malades en parlent à un médecin. Après un faible développement, il n'est pas rare qu'ils restent stationnaires pendant tout le reste de l'existence.

Ils ne sont douloureux que si un choc y a provoqué de l'inflammation, ou s'ils sont en rapport intime avec quelque filet nerveux qui supporte mal leur contact. Ils n'occasionnent guère que de la gêne, lorsqu'ils occupent certaines régions telles que l'orbite ou le front. Le refoulement de l'œil, même peu accentué, la pression du chapeau sont désagréables aux malades et leur font désirer l'opération, sans compter la coquetterie qui entre largement en ligne de compte chez les jeunes sujets. Leurs dimensions, comprises le plus souvent entre celles d'une lentille et d'un demi-œuf de pigeon, vont très rarement

au delà. Leur forme est subordonnée à leurs rapports avec le squelette; très peu convexes, saillants à la façon d'un verre de montre lorsqu'ils sont sessiles, ils deviennent presque sphériques à mesure que leur pédicule s'allonge.

Il suffit de bien connaître les points où les tumeurs de ce genre peuvent siéger pour que le *diagnostic* en soit généralement facile. J'ai dit plus haut qu'il fallait songer aux kystes sébacés, qui sont intratégumentaires et reliés à la peau au moins par une adhérence limitée, tandis que leur face profonde est mobile dans tous les sens sur le squelette. Même lorsque leur pédicule est long, la *mobilité* des kystes dermoïdes est *limitée* ou dans toutes les directions, ou dans une seule. Les productions que l'on confond le plus facilement avec elles sont certainement les lipomes congénitaux; ceux-ci sont moins réguliers à leur surface, moins fluctuants, mais en réalité l'erreur est parfois difficile à éviter.

Traitement. — L'extirpation des kystes dermoïdes n'est pas indispensable dans tous les cas. Elle ne le devient que si leur volume augmente notablement et s'ils occasionnent une gêne véritable. Il est permis cependant d'en pratiquer l'ablation chez tout sujet qui la réclame; mais on fera bien de prévenir les jeunes filles que celle des kystes très largement sessiles et assez profondément enclavés dans le frontal peut laisser à sa suite une cicatrice quelque peu adhérente et déprimée. Ici, en effet, comme précédemment, la condition du succès est l'extirpation totale de la poche. Pour les kystes très adhérents au squelette, elle nécessite la rugination et par conséquent la dénudation du tissu osseux. Les rapports intimes de certains kystes intra-orbitaires avec la dure-mère commandent des précautions spéciales.

II. — TUMEURS SOLIDES D'ORIGINE FISSURAIRE.

Il nous faut quitter le domaine des faits classiques pour rentrer dans celui des exceptions.

A. **Fibro-chondromes et fibro-lipomes.** — Sous le nom de *fibro-chondromes* et de *fibro-lipomes branchiaux*, on connaît de petites tumeurs piriformes, pédiculées, qui prennent naissance sur les bords des fissures embryonnaires et qui, après la soudure de ces bords, font saillie à la surface des téguments dans des points correspondant à ces fissures. On en a rencontré sur la ligne médiane du nez, depuis la sous-cloison jusqu'à la racine, à la face interne de la joue, de la lèvre inférieure, en avant de l'oreille et sur le trajet d'une ligne réunissant le tragus à la commissure labiale. Les fibro-chondromes sont beaucoup plus fréquents que les fibro-lipomes; ceux-ci sont exceptionnels.

Ces petites tumeurs, dont Lannelongue a pu réunir plus de vingt

exemples, ont des dimensions comparables à celles « d'une tête d'épingle, d'un grain de riz, d'un pois ». Elles sont cylindriques, coniques, et, plus souvent encore, elles ont la forme d'une petite massue insérée aux téguments par son manche. Leur hauteur ne dépasse guère 7 à 8 millimètres.

Peu résistants à leur surface, les fibro-chondromes ont une consistance ferme à leur centre qui est occupé par un noyau cartilagineux, ou par une sorte de tige du même tissu, parfois bifurquée, qui leur donne une certaine raideur ; ils reviennent à leur position ordinaire lorsqu'on les en écarte, tandis que les fibro-lipomes se laissent facilement déplacer dans tous les sens. En avant de l'oreille ils peuvent présenter une structure assez compliquée.

D'après Bl. Sutton, ces fibro-chondromes seraient « des tubercules embryonnaires de l'oreille externe qui ne se seraient pas réunis à l'ensemble de ces tubercules » (Lannelongue). Il faudrait interpréter les choses autrement, d'après Lannelongue. « Le pavillon de l'oreille naît, ainsi que His l'a démontré, de la réunion de six tubercules développés d'abord isolément autour de l'extrémité supérieure de la première fente branchiale. Les fibro-chondromes étant, comme l'oreille, situés sur le trajet des fentes branchiales, il y a tout lieu de penser que ces deux productions embryogéniques, l'une normale, l'autre anormale, proviennent toutes deux d'un bourgeonnement des fentes branchiales.

Le *diagnostic* de ces petites tumeurs ne peut offrir aucune difficulté, du moment qu'on en connaît l'existence et la nature. Il n'y a aucun inconvénient à les extirper si les intéressés ou leur famille désirent ou acceptent l'intervention.

B. **Angiomes, lymphangiomes, lipomes.** — Beaucoup d'*angiomes* sont congénitaux, et ceux-là paraissent se développer sur le trajet des fissures embryonnaires. C'est pourquoi Virchow les a appelés *angiomes fissuraires*. Je n'ai pas à revenir sur leur histoire déjà présentée avec tous les développements nécessaires (1).

Pour les *lymphangiomes*, l'origine congénitale serait encore plus fréquente, d'après Pierre Delbet (2). Ces faits sont moins connus. A la face on en a observé aux paupières (Th. Beck, Walsberg, von Graefe), aux joues (Lannelongue), aux lèvres (Pétrequin, Holmes, Blot, Billroth, Dolbeau) et particulièrement à la lèvre supérieure. La macroglossie sera étudiée plus loin. Pierre Delbet, supposant à ces tumeurs la même pathogénie qu'à certains angiomes, propose de les nommer *fissuraires*.

La portion hypertrophiée forme un bourrelet d'une dureté élastique. Les cris, les efforts n'augmentent pas les dimensions de la tumeur ; elle est irréductible. N'étant pas encapsulée, elle n'a pas

(1) Pierre Delbet, *Traité de Chir. clinique et opératoire*, t. I, p. 439.
(2) Pierre Delbet, *Ibid.*, p. 469.

des limites très précises. Elle augmente lentement, sauf au moment de la puberté. Les lymphangiomes de la langue font exception.

Ces tumeurs peuvent être extirpées, au moins partiellement, lorsqu'elles sont assez bien limitées et peu étendues; mais le traitement par l'électrolyse doit être recommandé avant tout autre. Il doit pouvoir procurer d'aussi bons résultats que contre les hémangiomes.

Il y a plusieurs sortes de *lipomes congénitaux*. Ceux qui proviennent de la transformation d'un angiome et qu'on désigne sous le nom d'*angio-lipomes* sont maintenant bien connus. Il en a déjà été question dans cet ouvrage (t. I, p. 548). Constitués par des restes plus ou moins reconnaissables, plus ou moins importants, d'hémangiomes, et par du tissu adipeux, ils peuvent être considérés, eux aussi comme étant d'origine fissuraire. J'en ai observé un cas fort intéressant, à la face interne de la joue droite, sur une petite fille de sept à huit ans. Quoique la tumeur eût grossi surtout depuis quelques mois, son début avant la naissance m'a semblé très vraisemblable, d'après les renseignements fournis par les parents. Dans cette tumeur étaient associés les signes des angiomes et des lipomes. Un traitement par l'électrolyse en amena la guérison en une douzaine de séances. Je ne sais si elle s'est maintenue.

Certains cas sont d'une interprétation plus difficile. La figure 138 représente une petite fille de trois ans qui était atteinte d'un fibrolipome diffus de la joue gauche et de la moitié correspondante des lèvres, d'origine congénitale. Il n'y avait trace d'un angiome ni à la surface de la peau ou de la muqueuse, ni dans l'épaisseur du tissu de la tumeur. Celui-ci, formé de grains adipeux serrés, était homogène et n'offrait nulle part un réseau lacunaire rappelant la structure du tissu érectile ou celle d'un lymphangiome. Pourtant je trouve assez rationnel de penser que ce lipome était un lipome de transformation et qu'il avait dû prendre naissance au niveau de la fissure intermaxillaire. J'ai fait à cette enfant une opération consistant dans la dissection de la tumeur en pleine joue (dissection rendue difficile par les adhérences à la peau et aux parties profondes), et dans l'excision d'une portion triangulaire de la joue et d'une partie des lèvres. Le résultat ne fut pas mauvais, mais une opération de perfectionnement eût été utile. Je n'ai pas revu la petite malade.

A côté des lipomes des parties molles, qui paraissent rares à la face, il y en a dont les rapports intimes avec le système osseux font une classe très spéciale; ce sont les *lipomes ostéopériostiques* de Lannelongue. On en a observé quelques-uns à la voûte du crâne, dans la région fronto-pariétale (Lannelongue), sur la suture sagittale (Sydney Jones), au front (Heyfelder, Fehleisen, Reclus, Duplay), à l'occiput (Seering, Heineke). D'autres faits, plus vaguement désignés sous le nom de lipomes sous-épicrâniens, ont été rapportés par Blaud, Sutton et Nancrede.

J'ai opéré l'an passé un jeune homme qui portait dans la partie latérale gauche du front une petite tumeur ressemblant énormément à un kyste dermoïde. C'était une petite tumeur plutôt encore tératoïde que lipomateuse et qui devait être constituée de tissus embryonnaires.

Ces tumeurs ont ceci de particulier qu'elles ont les mêmes sièges que les principales variétés de kystes dermoïdes décrites plus haut, qu'elles sont sous-aponévrotiques ou sous-musculaires et qu'elles ont avec les os des rapports plus ou moins intimes. Dans le cas de Lannelongue, le tissu adipeux avait dû naître dans le frontal lui-même, car cet os était creusé d'anfractuosités aréolaires dans lesquelles la tumeur était comme enracinée. Dans d'autres cas, des adhérences serrées ou lâches représentent les connexions du tissu adipeux et du squelette.

Fig. 138. — Lipome congénital de la joue et des lèvres (cas personnel).

Lorsqu'elles sont volumineuses, ces tumeurs sont faciles à reconnaître par leurs caractères vulgaires; lorsqu'elles sont petites elles ne diffèrent guère des kystes dermoïdes que par le défaut de fluctuation vraie et par la régularité moins grande de la surface. Leur développement parfois rapide pourrait les faire prendre pour une production maligne. Leur extirpation n'est contre-indiquée que par l'âge trop tendre des sujets. Heyfelder a perdu un petit opéré âgé de quinze jours.

Je ne dirai rien des *fibromes* ni des *sarcomes congénitaux*; ils ne se signalent pas par des particularités autres que les circonstances et la date de leur formation.

II. — MALFORMATIONS PAR DÉFAUT DE SOUDURE DES BOURGEONS EMBRYONNAIRES DE LA FACE.

Ces malformations sont de deux sortes : le défaut de soudure donne lieu à des *fistules* et à des *fissures*. Les premières sont des trajets terminés le plus souvent en cul-de-sac, parfois d'une longueur imprévue, qui s'ouvrent à la surface des téguments cutané et muqueux, siégeant plus souvent au cou que dans n'importe quelle autre région; les secondes s'observent à la face et se partagent en

deux catégories dans l'une desquelles prennent place des anomalies d'une grande rareté, fissures exceptionnelles, tandis que l'autre est représentée par le bec-de-lièvre, les fentes du palais osseux et du voile du palais.

Je me tiendrai exclusivement sur le terrain des lésions congénitales. Les lésions acquises, spontanées ou traumatiques, seront décrites plus loin dans les chapitres consacrés aux lèvres et à la bouche.

Au point de vue embryologique et tératogénique, la question des malformations faciales est aujourd'hui fort avancée. Les travaux d'Autenrieth, de Geoffroy Saint-Hilaire, de Meckel, et surtout ceux de Coste et de Dareste, ont fourni de ces vices de conformation, attribués jadis par l'ignorance à des influences fantaisistes, une explication vraiment scientifique.

Cherchant à pénétrer aussi loin que possible dans l'interprétation des faits, Dareste ne s'est pas contenté d'étudier les anomalies du développement en elles-mêmes; il a pu en provoquer l'apparition en mettant en jeu certaines influences déterminées, et il a réuni les résultats de ses travaux dans un livre animé de l'esprit philosophique le plus élevé.

Si nous ne pouvons pas toujours reconnaître la cause éloignée des anomalies, celle qui les détermine, leur cause prochaine, leur essence nous a été révélée. Nous savons que beaucoup, que la plupart se rattachent à des arrêts de développement, et que d'autres, en moins grand nombre, exceptionnelles relativement aux premières, sont dues à une action mécanique des annexes du fœtus. Nous savons encore que cette double interprétation n'est pas applicable seulement aux anomalies congénitales de la face, mais que des lois générales dominent toute la tératologie. Toutes les monstruosités ressortissent aux mêmes influences perturbatrices; dans toutes on trouve la persistance d'un fait embryologique qui, dans l'ordre normal des choses, aurait dû être transitoire, ou une action directe des membranes de l'embryon sur une de ses parties. Les remarquables travaux de Coste, qui ont si bien fait comprendre la formation du bec-de-lièvre, ont été complétés par les recherches plus modernes, dont il a déjà été question et qui seront rappelées plus loin.

Les fistules ou fissures congénitales des lèvres, des narines, de l'arcade alvéolaire, de la voûte palatine et du voile du palais sont aussi connexes au point de vue chirurgical qu'au point de vue embryologique. Souvent elles coexistent, et en pareil cas leur traitement consiste en une série d'actes portant sur une région circonscrite et reliés entre eux par un enchaînement logique. Il y aura donc un avantage indiscutable à les rapprocher les unes des autres.

I. — FISTULES CONGÉNITALES DU CRANE ET DE LA FACE.

a. **Fistules cutanées.** — Les fistules cutanées de la face ne m'arrêteront que peu de temps ; car la question, envisagée d'une façon générale, relève surtout de la pathologie du cou. Elles résultent d'un défaut de soudure très limité, soit de la gouttière dorsale de l'embryon, soit des fentes fronto-maxillaires et intermaxillaires. Elles sont primitives ou consécutives, ces dernières résultant de l'ouverture spontanée d'un kyste congénital. Il ne sera question ici que des premières. On n'en connaît que peu d'exemples.

Lannelongue a observé une fistule frontale remontant obliquement jusqu'à la dure-mère. Celles du dos du nez ont été signalées à propos des kystes de cette région. Une fistule de la paupière inférieure (Spencer Watson), une autre s'ouvrant à 2 ou 3 millimètres en dehors de l'aile du nez (Lannelongue), représentent celles de la fente fronto-maxillaire. Un cas d'Ollier (fistule de la joue) est le seul où la fente intermaxillaire soit en cause. Sans vouloir empiéter sur le chapitre des maladies de l'oreille, je rappellerai que, soit sur le pavillon, soit en avant du tragus, on en a noté un certain nombre. J'en ai vu une, en 1890, à 2 millimètres environ en avant du conduit auditif. Elle s'était infectée et était devenue le siège d'une petite collection purulente développée vers la joue.

La paroi est composée d'un tissu fibreux, élastique, assez ferme, revêtu d'un épithélium pavimenteux superficiellement, souvent cylindrique et vibratile dans le fond. Ordinairement l'orifice laisse suinter un liquide filant, gommeux, qui se concrète en une mince croûte lorsqu'il est peu abondant, ou s'écoule constamment à l'extérieur. C'est cette circonstance qui détermine les malades à s'adresser à un chirurgien. La suppuration rend l'intervention encore plus pressante, mais il faut s'attendre à des difficultés opératoires parfois insurmontables. Dans le cas d'Ollier, le trajet paraissait aller jusqu'au voisinage du pharynx. Comment songer à une extirpation dans ces conditions? Aussi certains malades devront-ils se résoudre à garder leur petite infirmité contre laquelle les injections caustiques sont impuissantes. On ne devra se risquer à l'ablation totale qu'après une exploration attentive qui aura fait connaître, dans la mesure du possible, l'étendue réelle du trajet.

b. **Fistules muqueuses congénitales des lèvres.** — A côté des faits précédents, il est logique de donner place aux cas de *fistules congénitales muqueuses des lèvres*. Une fois Lannelongue a observé un petit trajet de 3 millimètres de profondeur s'ouvrant par un orifice infundibuliforme sur le frein de la *lèvre supérieure*. La pression en faisait sortir une goutte de liquide muqueux.

Feurer a étudié avec soin le cas d'un jeune homme qui portait une

fistule de la lèvre supérieure. Elle s'ouvrait sur le bord muqueux de la lèvre supérieure par un étroit orifice, et remontait vers la narine jusqu'à un point situé au-dessous du sillon gingivo-labial. Là elle se terminait en cul-de-sac. Son trajet correspondait donc à la fente du bec-de-lièvre vulgaire. Elle fut extirpée en totalité. Sa structure présentait ceci de particulier que la paroi renfermait des glandes sébacées et sudoripares près de l'orifice, tandis qu'on n'y trouvait que des glandes muqueuses au voisinage du cul-de-sac terminal (1).

A la *lèvre inférieure*, l'anomalie se présente avec des caractères tout particuliers. Sauf dans un cas de Lannelongue où l'on voyait sur le bord de la lèvre une fente parallèle à ce bord, ayant 15 milli-

Fig. 139. — Double fistule congénitale de la lèvre inférieure chez un sujet atteint du bec-de-lièvre bilatéral congénital (M. D.) (d'après Lannelongue).

mètres de long, correspondant à une cavité d'un centimètre de profondeur, on a toujours observé deux trajets fistuleux dont les orifices, tantôt déprimés en entonnoir, tantôt élevés au-dessus des parties voisines, éloignés l'un de l'autre de 3 millimètres, étaient plus rapprochés de la face muqueuse que de la face cutanée (fig. 139). Les trajets correspondants cheminaient l'un vers l'autre dans la profondeur jusqu'à un ou deux centimètres, sans jamais se confondre, et toujours recouverts par la couche musculaire. La pression en faisait sourdre un liquide muqueux assez semblable à la salive submaxillaire.

Depuis le premier fait signalé par Demarquay, les exemples de cette anomalie se sont multipliés avec peu de variantes d'ailleurs : Lannelongue en rapporte dix, Madelung en a observé un récemment (2). Depaul dit avoir constaté des glandules s'ouvrant dans ces

(1) Feurer, *Arch. für klin. Chir.*, Bd. XLVI, S. 35.
(2) Madelung, *Arch. für klin. Chir.*, 1888, Bd. XXXVII, S. 271-275.

trajets. Les faits de Trélat et de Clutton sont curieux par l'existence d'un pli saillant tendu entre les deux orifices. La lèvre offre toujours quelques modifications consistant en plus d'épaisseur, en un relief exagéré de sa partie moyenne et en un ectropion modéré. L'anomalie coïncide à peu près constamment avec un bec-de-lièvre compliqué de la lèvre supérieure. Les cas de Richet, de Demarquay et de Murray montrent qu'elle peut être héréditaire.

Sa pathogénie a un intérêt particulier. Meckel, Dursy, Reichert, entre autres, ont affirmé l'existence, chez les animaux et chez l'homme, d'un os intermaxillaire inférieur, constitué par un bourgeon spécial. La double fistule congénitale serait due à la coalescence incomplète de ce dernier avec les bourgeons maxillaires inférieurs.

L'ablation en forme de V de la portion de lèvre affectée (Blandin et Richet), ou la dissection des trajets entre la musculaire et la muqueuse (Lannelongue) permettent de débarrasser les malades de cette petite difformité.

II. — FISSURES SUPERFICIELLES ET PROFONDES.

En dehors des fistules, qui forment un petit groupe spécial, il y a des malformations caractérisées par l'existence de fentes ou de fissures, dont les unes, très fréquentes ou assez fréquentes, sont constantes dans leur siège et leurs principales particularités, et dont les autres sont exceptionnelles par leur situation, par leur étendue et surtout par les circonstances qui paraissent les avoir déterminées. Les premières sont typiques, les secondes atypiques (A. Broca). Pour la première catégorie la cause prochaine de l'anomalie est ordinairement un arrêt de développement ; pour la seconde il faut souvent faire intervenir l'action directe de quelque disposition anormale des annexes de l'embryon, adhérence ou bride.

Depuis la division la moins étendue de la lèvre jusqu'à la fente complète, intéressant la lèvre supérieure des deux côtés ou d'un seul côté, la voûte palatine et le voile du palais, il existe toute une série de malformations par arrêt de développement des bourgeons signalés plus haut comme concourant à la constitution de la face. Leurs conditions diverses d'aspect et de forme, leurs combinaisons entre elles seront étudiées plus loin avec soin. Pour les faits exceptionnels, dont il sera question tout d'abord, la cause productrice n'est pas toujours aussi aisée à déterminer. S'il y a des cas dans lesquels on doit forcément reconnaître les effets de brides amniotiques constatées à l'examen des pièces, il en est d'autres où l'on ne peut que soupçonner ce mécanisme et où l'on est encore autorisé à se demander si un arrêt de développement n'a pas joué son rôle.

Étiologie. — Après ce coup d'œil général sur les diverses sortes de fissures labiales, quelques mots relatifs à leur étiologie compléteront

ce qui vient d'être dit des conditions fondamentales dont elles relèvent. Les lois de l'embryologie ont fourni la clef de la plupart, sinon de toutes les malformations faciales. Elles ont relégué dans le domaine de la fable les explications purement imaginatives par lesquelles depuis longtemps le vulgaire, ami du merveilleux, a cherché à se rendre compte des difformités congénitales : envies de grossesse, impressions visuelles chez la femme enceinte. Tout au plus pourrait-on accorder quelque influence aux émotions violentes ressenties par la femme enceinte dans les premières semaines de la grossesse, et, d'une façon générale, aux circonstances capables de déterminer une soudaine dépression, un ébranlement violent du système nerveux.

Il y a cependant des particularités qui restent inexplicables. Pourquoi les fissures faciales sont-elles souvent héréditaires? Ce fait est indéniable. Il n'est pas un médecin qui n'ait eu l'occasion de le vérifier. Comment se rendre compte de la mystérieuse transmission qui peut faire d'un arrêt de développement une sorte de tare commune à plusieurs enfants d'une même lignée? Pourquoi aussi les fissures labiales et spécialement le bec-de-lièvre , siègent-elles beaucoup plus fréquemment à gauche qu'à droite ? Il n'y a pas de réponse sensée à ces questions.

Lorsque la malformation semble être nettement accidentelle et échapper à toute influence héréditaire, on s'est demandé si, en dehors des adhérences anormales et des tumeurs faciales ou crâniennes, certaines circonstances locales ou certaines influences physiques extérieures n'intervenaient pas comme causes indirectes du trouble de l'évolution embryonnaire. La réponse à ces questions est fournie, mais d'une manière encore assez vague, par les recherches expérimentales de Dareste. Cet ingénieux observateur a pu produire à volonté des difformités sur les embryons de poulets, en mettant en jeu des influences déterminées. Il a constaté que l'excès ou l'insuffisance de la chaleur ambiante, la position verticale des œufs, leur immobilité trop longtemps prolongée empêchaient le développement du germe ou donnaient lieu à des monstruosités. Il a constaté encore que les grands bruits, les vibrations violentes, surtout les secousses brusques et énergiques, pouvaient amener une perturbation grave de l'évolution embryogénique et occasionner des malformations de diverses sortes. Il a établi que ces causes perturbatrices ne produisaient de grands effets que pendant les quatre premiers jours de l'incubation. Si les trois premières de ces causes ne peuvent s'appliquer à l'œuf humain, il n'en est pas de même des secousses. L'influence des chocs ne peut guère être mise en doute chez la femme, mais il faut que, pour être efficace, elle s'exerce pendant les premières semaines de la gestation. Cette phase doit être celle de toutes les malformations, graves ou de peu d'importance, car la coales-

cence des bourgeons, des arcs et des lames est chez l'embryon un phénomène précoce.

Pour ce qui est des fissures palatines, en dehors des cas où il semble de toute évidence qu'une tumeur congénitale de la langue (Fernet, Lannelongue), une tumeur de la face externe de la dure-mère (A. Broca), ou des kystes de points de départ divers (Retzius, Otto, Wegelin, Haak), ont empêché par pression la coalescence des apophyses palatines et déterminé une fissure, leur étiologie est la même que celle des autres fissures faciales; elles obéissent aux mêmes influences médiates ou immédiates, elles sont sous la dépendance des mêmes causes indirectes ou prochaines.

A. — Fissures exceptionnelles.

Tout ce qui n'est pas le bec-de-lièvre ordinaire, simple ou compliqué, à ses divers degrés ou dans ses diverses formes, doit être placé dans cette catégorie. Comme la connaissance des faits suivants n'a guère qu'un intérêt scientifique, il n'y aura pas lieu d'insister beaucoup sur leurs caractères particuliers.

Aux cas de *fissure médiane du nez* signalés plus haut (p. 480), il y en a deux à ajouter, qui ont été récemment publiés par D. Nasse (1).

A la *lèvre supérieure* on a observé quelquefois une fissure absolument médiane, remontant plus ou moins haut vers la cloison nasale, n'intéressant que les parties molles ou s'étendant au squelette; alors l'anomalie consiste dans un écartement plus ou moins grand des deux intermaxillaires. Lannelongue rapporte plusieurs cas de ce genre (fig. 140).

Fig. 140. — Fissure médiane de la lèvre, d'après le moule du Muséum.

Le défaut de soudure du bourgeon frontal et du bourgeon maxillaire supérieur donne lieu à la fissure dite *fronto-maxillaire*, que l'on désigne encore sous le nom de *coloboma facial*. La fissure fronto-maxillaire diffère du bec-de-lièvre vrai typique par son siège en dehors de la narine, par son extension au-dessus du niveau de cette dernière jusqu'à la paupière inférieure et parfois jusqu'au grand angle de l'œil. Elle peut être limitée aux parties molles ou étendue jusqu'au squelette inclusivement. Elle coïncide avec d'autres difformités de la face ou du reste du corps. Les auteurs suivants en ont vu des exemples : Thomas (de Tours) (fente superficielle respectant la lèvre et

(1) D. Nasse, *Arch. für klin. Chir.* Bd XLIX, S. 767.

commençant seulement en dehors de la narine pour aller se terminer dans la paupière supérieure (Michel de Strasbourg), Kraske (fissure fronto-maxillaire superficielle, divisant la lèvre et remontant jusque vers l'angle interne de l'œil, sous la forme d'une gouttière de tissu cicatriciel), Pelvet (cicatrice du même genre située à droite et coexistant avec une grande fissure intermaxillaire (fig. 141), Guersant (fissure fronto-maxillaire double, avec division des os, partant de la lèvre supérieure et atteignant la conjonctive) (fig. 142). Un fait très complexe, se rapprochant des précédents, a été publié récemment par Herhold (1). Le sujet

Fig. 141. — Fissure fronto-maxillaire du côté droit. Fissure commissurale du côté gauche. (D'après Pelvet, *Société de biologie*, 1864, 3e série, t. XIX, p. 417.)

Fig. 142. — Cas de bec-de-lièvre double avec division des joues jusqu'aux paupières (Guersant).

présentait les lésions suivantes : fente typique de la lèvre supérieure, à gauche, comme dans le bec-de-lièvre (ceci paraît contestable, à en juger d'après la figure 1 de ce travail), fente intéressant la peau et la muqueuse de la joue, et remontant du nez intact au milieu de la paupière inférieure ; à droite sillon rubané partant de la commissure labiale et aboutissant à l'angle externe des paupières ; du côté du palais, division complète à gauche, incomplète et postérieure à droite.

D'autres cas plus compliqués, plus atypiques encore, font partie du domaine de la tératologie proprement dite. Ils n'ont droit qu'à une mention dans un Traité de chirurgie clinique. Certains d'entre eux, observés sur des fœtus exencéphaliens, sont remarquables par

1. Herhold, *Arch. für klin. Chir.*, Bd. XLVIII, p. 901.

l'existence de brides partant de l'intérieur de la bouche et remontant jusqu'au cerveau (fig. 143).

Des faits du même genre se voient sur des sujets présentant des fissures intermaxillaires. Les uns et les autres autorisent à se demander si quelques-unes de ces fissures ne seraient pas occasionnées par des brides amniotiques qui auraient tout à fait disparu, ou si elles sont encore dues, comme les fissures typiques, à un arrêt de développement. Pareille question est d'autant plus légitime que « l'étude de la fissure fronto-maxillaire établit l'insuffisance des théories pathogéniques du bec-de-lièvre, aussi bien de la théorie d'Albrecht que de celle de Gœthe. » (Lannelongue.

Voici maintenant une autre malformation due tantôt au défaut de

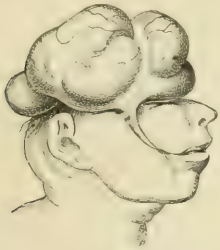

Fig. 143. — Bride passant par une fissure intermaxillaire et aboutissant au cerveau sur un fœtus exencéphalien.

Fig. 144. — Macrostomie unilatérale (fissure intermaxillaire), d'après Lannelongue.

coalescence du bourgeon maxillaire supérieur et du bourgeon maxillaire inférieur dans la région de la joue, tantôt à l'interposition d'une bride amniotique allant de la bouche au cerveau ou à l'œil. C'est la fissure commissurale, qui existe à l'état isolé ou coexiste avec la fissure fronto-maxillaire et d'autres malformations. Elle est plus fréquente que la fronto-maxillaire; elle est parfois bilatérale et complète, comme dans le cas de Muralt (division d'une oreille à l'autre). Cette malformation a reçu le nom de *macrostomie*. Lannelongue en rapporte plusieurs exemples moins compliqués. Les bords de la fente, « aplatis, froncés, irréguliers » (Colson), sont ordinairement écartés ; ils laissent apercevoir les rangées dentaires et s'échapper la salive (fig. 144). Chez les sujets non affectés d'autres malformations graves, la restauration de la face s'est montrée aisée et simple jusqu'ici au moyen de l'avivement et de la suture. On peut prévoir le cas où, l'étoffe manquant, il serait nécessaire de faire une autoplastie plus complexe avec déplacement d'un ou de deux lambeaux taillés aux dépens de la joue.

Il a été traité des fistules de la lèvre inférieure à propos des fistules embryonnaires de la face en général. La *fissure* de la lèvre inférieure, *bec-de-lièvre inférieur*, doit nous arrêter un instant. Lannelongue a pu réunir plusieurs faits de ce genre, publiés par Et. et Is. Geoffroy Saint-Hilaire, Meckel, Nicati, Couronné, Tronchin, Bouisson, Parise, Hamilton, faits relativement simples où l'on voit la division offrir tous les degrés, depuis la simple encoche superficielle jusqu'à la division du maxillaire inférieur et de la langue (Parise). Elle coexiste souvent avec d'autres difformités congénitales: bec-de-lièvre supérieur, fissure vélo-palatine, pied bot, etc.

Le traitement chirurgical peut s'inspirer des méthodes qui seront décrites plus loin pour le bec-de-lièvre proprement dit et qui ont généralement réussi dans les cas simples de fissure labiale inférieure.

B. — Bec-de-lièvre.

La soudure des bourgeons ptérygo-palatins et des apophyses palatines des maxillaires supérieurs doit s'effectuer plus sûrement et plus tôt que celle des deux bourgeons maxillaires supérieurs avec le bourgeon frontal, car les fentes de la lèvre supérieure sont infiniment moins rares que celles de la voûte palatine et du voile du palais. En dépit de cette différence de fréquence, je trouve qu'il y a un intérêt réel à placer dans un même chapitre la description de toute cette série de malformations de causes identiques, souvent associées chez un même sujet. Voyons dans quelles conditions se présentent ces associations.

Il faut savoir tout d'abord que l'existence d'une fente palatine n'entraîne pas forcément celle d'un bec-de-lièvre; d'autre part, à considérer les choses par les deux extrémités du système labio-palatin, on observe parfois sur le même sujet un bec-de-lièvre avec une division du voile et de la partie postérieure du palais osseux. Il y a alors une portion intermédiaire du palais intacte. La continuité de la malformation n'est donc pas de règle absolue, quand il y a deux fissures, l'une labiale, l'autre vélo-palatine. Elle se réalise cependant d'une façon que l'on peut considérer comme presque constante dans le cas d'un bec-de-lièvre double accompagné de fissure alvéolaire double profonde. Alors la solution de continuité se prolonge du côté du palais osseux et du voile, et la malformation, offrant son type le plus complet à des degrés divers, s'étend depuis la lèvre supérieure inclusivement jusqu'au bord postérieur de la voûte vélo-palatine.

Toutes les variétés peuvent être ramenées aux types suivants :

1° **Bec-de-lièvre simple unilatéral.** — Il siège le plus souvent *à gauche* de la ligne médiane. Dans les cas les moins accentués, la malformation consiste en une simple encoche de la muqueuse seule (fig. 145). Dans les cas plus accentués, la division remonte plus ou moins

haut vers la narine ; elle sépare celle-ci en deux moitiés lorsqu'elle est complète. P. Broca a observé une fois une division qui traversait pour ainsi dire la narine, reprenait sur son bord supérieur et montait

Fig. 145. — Les trois types du bec-de-lièvre unilatéral.

jusqu'à peu de distance de la racine du nez. Ce fait est resté unique jusqu'à ce jour.

Ordinairement, la muqueuse labiale est en éversion plus ou moins marquée sur la face cutanée de la lèvre. Tantôt les deux bords de la fissure ont la même épaisseur, tantôt le bord externe est un peu atrophié par rapport à l'autre. La disposition inverse (atrophie et brièveté du bord interne) s'observe rarement dans le bec-de-lièvre unilatéral. Lorsque la fissure est complète, les deux moitiés de la narine sont écartées l'une de l'autre et rattachées aux bords osseux sous-jacents par une bride résistante d'aspect blanchâtre qui s'oppose à tout déplacement. Le cartilage latéral est déformé, aplati, retourné en dedans ; l'aile du nez, attirée en dehors, est en même temps abaissée (fig. 146).

Fig. 146. — Bec-de-lièvre unilatéral avec saillie irrégulière de l'os intermaxillaire et grande division vélo-palatine. Déformation très marquée de la narine (cas personnel).

Ces dernières particularités (atrophie de la lèvre externe de la fissure, ouverture large et aplatissement de la narine, abaissement de l'aile du nez) s'observent à des degrés plus élevés dans les formes plus compliquées dont il va être question.

2° **Bec-de-lièvre unilatéral avec fissure des parties osseuses.** — Il n'y a rien à dire de plus de la malformation des parties

molles; du côté des os il y a trois degrés à distinguer. Dans le *premier degré*, on voit une fente à peine indiquée de l'arcade alvéolaire. La muqueuse passe régulièrement d'un côté à l'autre par devant et par derrière; sous la bandelette de muqueuse la substance osseuse fait défaut et il existe une très faible inégalité de niveau entre les deux bords de la très petite brèche osseuse.

Dans un *deuxième degré*, le bord alvéolaire seul est divisé; un pont muqueux dépourvu de substance osseuse sépare à peu près jusqu'au trou palatin antérieur les deux bords osseux masqués par leur revêtement périostéo-muqueux. L'os intermaxillaire fait en avant du maxillaire supérieur voisin un relief plus ou moins marqué et se tord sur lui-même, de telle sorte que le bord interne de la brèche bord de l'intermaxillaire se relève en haut et en dehors. Les dents, quand il en existe, subissent des déplacements correspondant à la torsion de l'intermaxillaire sur son axe antéro-postérieur. Elles en subissent aussi d'indépendants, dans leurs alvéoles; de là vient qu'elles pivotent souvent sur elles-mêmes ou se dévient de façon à prendre les positions les plus irrégulières. Leur axe se dirige alors horizontalement du côté de la fissure, ou en avant, parfois en haut; elles se placent aussi les unes devant les autres. Il y en a assez souvent de surnuméraires; alors l'os intermaxillaire porte deux incisives et l'on en reconnaît une troisième sur la partie la plus antérieure du maxillaire supérieur.

Ces irrégularités dentaires appartiennent surtout au *troisième type* de fissure alvéolo-palatine compliquant le bec-de-lièvre unilatéral, lequel est caractérisé par une division intéressant toute la hauteur du bord alvéolaire, ainsi que la partie la plus antérieure de la voûte palatine. Cette portion de la fente a une direction oblique en arrière et en dedans vers le trou palatin antérieur, où elle s'arrête.

Le *quatrième type* consiste dans la combinaison de la fissure alvéolo-palatine avec une fissure vélo-palatine complète qui en est la prolongation (fig. 146).

Lorsque le bec-de-lièvre est compliqué de fissure osseuse, il arrive quelquefois que les parties molles font réellement défaut en partie. Les portions de lèvre qui devront fournir des lambeaux pour la restauration sont irrégulières, atrophiées et rétractées. Ces défectuosités s'observent aussi bien avec le bec-de-lièvre unilatéral qu'avec le bec-de-lièvre double (fig. 147 et 148).

De l'étude du mode de formation de l'os intermaxillaire résumée plus haut (p. 677), découle la question de savoir si, dans le bec-de-lièvre compliqué, la fente osseuse se trouve entre le maxillaire supérieur et l'os intermaxillaire externe, ou entre les deux os intermaxillaires. L'opinion régnante jusqu'à ces dernières années était que la fissure du bord alvéolaire passait entre le maxillaire supérieur et l'intermaxillaire externe. On vécut sur cette idée pendant au moins

un demi-siècle, et l'appoint que lui fournit la haute compétence de Coste ne fut pas de mince importance. Cependant, s'appuyant sur des recherches embryologiques intéressantes et sur la dissection d'une pièce provenant de l'homme, Albrecht soutint que la fissure osseuse passait entre l'os intermaxillaire interne et l'externe. Son principal argument fut qu'il y avait presque toujours une incisive sur ce qui paraît être le maxillaire supérieur, en avant de la canine. Il est vrai que très souvent, sur le tubercule médian, dans le cas de bec-de-lièvre double intéressant le squelette, il y a quatre incisives; ou bien, si la fissure est unilatérale, on voit deux incisives à partir de la ligne médiane jusqu'à la fissure, ce qui n'empêche pas qu'il existe une troisième incisive de l'autre côté de celle-ci, en avant de la canine. De ces trois incisives il y en a forcément une supplémentaire, mais laquelle? Est-

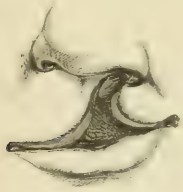

Fig. 147. — Bec-de-lièvre unilatéral avec atrophie de la partie externe de la lèvre.

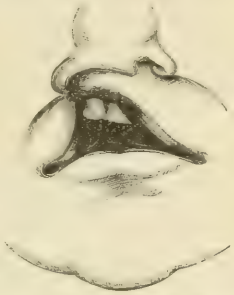

Fig. 148. — Bec-de-lièvre unilatéral avec insuffisance des parties molles.

ce celle qui est en dedans ou celle qui est en dehors de la solution de continuité? La question ne pourrait se trancher que par la dissection de la pièce.

Établissons d'abord dans quelles proportions on observe une incisive précanine, sur le bord externe de la fissure. Si l'on additionne les 52 becs-de-lièvre que Th. Kölliker a examinés à ce point de vue et les 58 cas personnels de A. Broca, cela fait un ensemble de 110 faits se décomposant de la manière suivante :

L'incisive précanine existait.....	72 fois sur 100.
Elle manquait.....	7 — —
La question ne pouvait être résolue dans	21 cas.

Un des faits embryologiques rapportés plus haut, à propos du développement de la face, aurait pu beaucoup aider à établir une opinion ferme, si l'on avait eu l'occasion de le vérifier sur l'homme atteint de fissure osseuse. En effet, d'après ce que l'on a vu, à l'alvéole de l'incisive latérale ou externe est annexée l'apophyse nasale ascendante; à celle de l'incisive interne ou médiane, l'apophyse palatine

antéro-postérieure (Lafarge, Tenon, Meckel, Nicati, Huguier, Désormeaux, Mirault, Volkmann, Lannelongue). Si donc, dans des dissections de becs-de-lièvre, on trouvait constamment l'apophyse montante, qui surmonte l'intermaxillaire externe, en dehors de la fissure, la justesse de l'opinion d'Albrecht serait démontrée du coup. Malheureusement cette démonstration n'est pas encore faite d'une façon suffisante. Elle paraît l'avoir été par Albrecht sur des pièces provenant d'un cheval et d'un veau ; par A. Broca sur un chat, peut-être une fois par Albrecht lui-même sur une pièce d'origine humaine ; par Adrien Pozzi, on l'a vu plus haut, sur des chiens ; plus récemment par Ehrhardt. C'est un commencement de preuve qui n'est pas sans valeur ; mais on doit attendre, pour se prononcer absolument, que de nouveaux faits très précis s'ajoutent à ceux dont on ne peut encore tirer que des présomptions pleines de vraisemblance.

3° **Bec-de-lièvre bilatéral simple.** — On constate des deux côtés les particularités propres au bec-de-lièvre simple unilatéral, mais

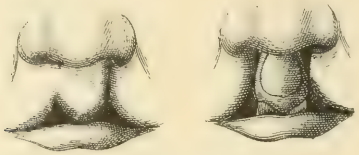

Fig. 149. — Types du bec-de-lièvre double.

parfois à des degrés différents. La symétrie des malformations n'est pas une règle absolue ; il se peut que d'un côté la fissure soit incomplète, tandis que du côté opposé elle intéresse le bord inférieur de la narine (fig. 149). En cas de difformité double, les deux fissures circonscrivent, avec la sous-cloison nasale, un lobe labial médian, tantôt d'une longueur normale, tantôt un peu court, bordé de muqueuse sur tout son pourtour, rattaché au rebord osseux de la narine, comme le bord opposé de la fissure, par une ferme adhérence. D'une façon générale, le bec-de-lièvre bilatéral, sans aucune malformation osseuse, est rare.

4° **Bec-de-lièvre bilatéral compliqué.** — La complication osseuse affecte plusieurs aspects : fissure purement alvéolaire des deux côtés, avec légère saillie de tout l'os intermaxillaire ; fissure plus profonde avec conservation des muqueuses nasale et buccale qui passent d'un bord à l'autre des brèches osseuses ; enfin fissure complète entamant les muqueuses comme la substance osseuse et aboutissant, par deux lignes convergeant en dedans et en arrière, au trou palatin antérieur. En ce cas il est presque de règle que la voûte

palatine soit divisée. Cependant Lannelongue rapporte des cas où le palais était intact. Le petit opéré sur lequel Paul Broca a pour la première fois suturé les deux bords d'un os intermaxillaire saillant aux deux maxillaires supérieurs, présentait justement cette disposition. Le relief en avant de l'os intermaxillaire augmente en proportion de la profondeur des fissures, et le lobe labial médian diminue de plus en plus. Dans ce cas aussi, la symétrie absolue des difformités n'est pas de règle; il peut exister d'un côté une fissure simplement alvéolaire et de l'autre une fissure complète. Cette combinaison est exceptionnelle.

C. — Fissures du voile et du palais osseux.

La division *congénitale* du palais osseux coexiste toujours avec une division du voile. Des fissures rétro-alvéolaires très limitées coïncidant avec une division plus ou moins étendue du voile, pourraient être, à la rigueur, considérées comme palatines, tout en n'étant que le prolongement de solutions de continuité du bord maxillaire; mais on peut dire que la vraie fente palatine n'existe jamais seule. On trouve figuré, dans l'*Encyclopédie de chirurgie*, un exemple de fissure palatine séparée d'une division du voile par un pont transversal de muqueuse saine. Cette fissure double, prétendue congénitale, est la reproduction d'un cas de division *accidentelle* observé par Préterre. Il n'existerait pas, d'après Chrétien et A. Broca, une seule pièce démonstrative de la disposition dont il est question. A. Broca a observé, *sur le passage d'une bride amniotique*, un pertuis de très petites dimensions, cas très spécial n'ayant aucun rapport avec les vrais arrêts de développement.

Nous avons indiqué la coexistence possible d'un bec-de-lièvre simple ou compliqué avec une division du voile et un palais intact. Laissons de côté ces faits spéciaux pour nous occuper des divisions du voile et du palais osseux *non compliquées de bec-de-lièvre*.

1° **Fissures non compliquées de bec-de-lièvre.** — Il se peut que la malformation consiste uniquement dans la bifidité de la luette. Ordinairement le voile est fendu plus ou moins haut; lorsqu'il l'est dans toute sa hauteur, il est rare que le palais osseux ne soit pas un peu défectueux, par exemple dans l'étendue d'un demi-centimètre à un centimètre. J'ai observé, il n'y a pas très longtemps, une disposition déjà signalée par plusieurs chirurgiens, par Langenbeck d'abord, puis par Trélat, Notta, J. Wolff et B. Fraenkel. La substance osseuse faisait défaut vers la partie postérieure de la voûte osseuse, et la brèche, ayant la forme d'un triangle plus ou moins régulier à base postérieure, était masquée par du tissu fibreux recouvert de muqueuse. Langenbeck a même constaté l'absence totale de la voûte osseuse, ainsi qu'une fissure longitudinale médiane ou placée

latéralement par rapport au vomer. Ces dispositions, masquées par l'intégrité de la fibro-muqueuse, échapperaient facilement si l'on n'était prévenu de leur possibilité. Il peut arriver que le voile lui-même très aminci, soit réduit en son milieu à une membrane transparente (Roux) (1). Ces deux sortes de défectuosités donnent lieu à du nasonnement, comme la brièveté anormale de la voûte vélo-palatine (2).

L'amincissement des moitiés du voile divisé est un fait constant. On s'en rend bien compte lorsqu'on a eu l'occasion de fendre un voile normal pour l'ablation d'une tumeur de l'espace naso-pharyngien et d'en pratiquer la suture immédiatement. On a affaire alors à un organe vigoureux, doué d'une puissante contractilité, riche en tissu glandulaire, tandis que le voile fendu congénitalement a perdu de son épaisseur et de sa force de contraction, en proportion de l'étendue de la fente sur le voile lui-même et sur le palais osseux. Des dissections trop rares ont montré, paraît-il, que les muscles étaient atrophiés, mais conservés, sauf les palato-staphylins dont on a constaté l'absence.

Fig. 150. — Schéma des divisions plus ou moins étendues du palais.

Dans les cas habituels de fente vélo-palatine, on voit celle-ci se prolonger plus ou moins en avant vers l'arcade alvéolaire. Elle a la forme d'un triangle très allongé, à sommet aigu dirigé vers l'arcade, à base virtuelle tournée en arrière (fig. 150). Les bords, étendus obliquement en dehors et en arrière, sont terminés par les deux moitiés de la luette.

Tant que la fissure n'atteint pas ou plutôt ne dépasse pas le trou palatin antérieur, elle semble unique. L'est-elle en réalité ? Pour résoudre cette question, il faut revenir à l'examen du mode de constitution de la difformité, et surtout le déduire rigoureusement du mode de développement du palais et de la cloison des fosses nasales. Du point d'ossification inférieur ou palatin du maxillaire supérieur naissent les apophyses palatines de cet os. Du point d'ossification unique, situé à l'angle des portions verticale et horizontale des os palatins, émanent les apophyses horizontales qui complètent en arrière la voûte palatine osseuse.

Le vomer se développe aux dépens de deux points d'ossification, l'un droit et l'autre gauche, qui prennent, vers le cinquième ou le sixième mois, la forme de deux lamelles juxtaposées, verticales. « Elles s'unissent très rapidement par la partie moyenne de leur bord inférieur et forment alors une gouttière de 4 à 5 millimètres, ouverte en arrière et en avant. La fusion continuant à s'opérer, la gouttière ne tarde pas

(1) Trélat a vu une perforation spontanée survenir sur un malade.

(2) Lermoyez, Insuffisance vélo-palatine (*Ann. des mal. de l'oreille et du larynx*, mars 1892).

à se compléter, et en même temps son bord inférieur s'élargit. Une fois constituée, celle-ci s'allonge de plus en plus, tandis que ses bords s'élèvent. Elle se prolonge ainsi, d'une part, jusqu'au conduit palatin antérieur et jusqu'à l'épine nasale postérieure, de l'autre, jusqu'à la crête du sphénoïde où ses bords s'écartent pour s'incliner en dehors (1). » La séparation des fosses nasales est complétée en avant et en haut par le cartilage de la cloison, dont un prolongement persiste chez l'adulte entre les deux lames du vomer; un très petit cartilage indépendant s'insère directement sur l'épine nasale antérieure des maxillaires supérieurs, par un bord de quelques millimètres.

Ceci étant établi, je reprends la question posée plus haut. La fissure palatine, qui ne dépasse pas en avant le trou palatin antérieur, est-elle réellement unique? N'y a-t-il pas des cas où elle serait double? La manière d'envisager les choses dépend des rapports du vomer avec la fente. Or ces rapports sont très variables. Dans le cas le plus simple, la cloison des fosses nasales existe dans toute sa longueur et se continue avec l'un des maxillaires supérieurs, en se déviant obliquement vers son apophyse palatine (fig. 151). La fissure est donc située sur l'un des côtés de la cloison; elle est en réalité latérale. Dans un autre cas, la cloison manque en partie, ou du moins elle n'est plus en continuité dans toute sa longueur avec l'un des maxillaires supérieurs, et ce qui en reste, frappé d'atrophie, ne sépare plus les fosses nasales que dans leur partie supérieure. Celles-ci sont confondues dans leur partie inférieure, et le rudiment de cloison forme entre elles une sorte d'éperon. Enfin, dans un troisième cas, nulle part la cloison n'est en continuité avec l'un des maxillaires. Elle descend quelquefois presque jusqu'au niveau de leurs lames palatines, ou bien elle remonte en quelque sorte vers la partie supérieure des fosses nasales, et celles-ci communiquent largement entre elles d'un côté à l'autre (fig. 152). Alors la malformation se présente sous l'aspect d'une large fente antéro-postérieure, médiane, symétrique, au-dessus de laquelle la cloison, plus ou moins développée, constitue un long éperon antéro-postérieur. Par opposition au premier cas envisagé, doit-on dire, dans celui-ci, que la fissure est bilatérale? Je ne le pense pas. En effet,

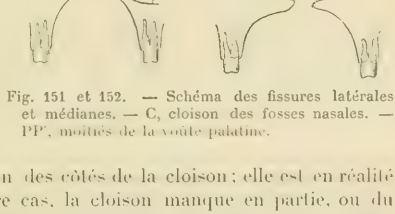

Fig. 151 et 152. — Schéma des fissures latérales et médianes. — C, cloison des fosses nasales. — PP', moitiés de la voûte palatine.

(1) Sappey, Traité d'anatom. descr., 4e édit. Paris, 1888, t. I, p. 236.

la voûte palatine est constituée essentiellement par deux apophyses qui vont à la rencontre l'une de l'autre et se réunissent par une seule suture. Là où manque une suture *unique*, il ne saurait y avoir une fissure *bilatérale*. La fissure est unique et elle est en apparence séparée en deux par la cloison des fosses nasales ; mais, quels que soient ses rapports avec la cloison, elle ne peut jamais être qu'*unique* au point de vue ostéogénique. Son type s'éloigne seulement de celui du pre-

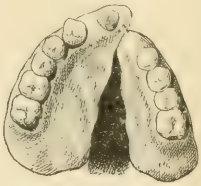

Fig. 153 et 154. — Moulage d'une fissure médiane et d'une fissure latérale avec portion antérieure presque réunie spontanément.

mier cas en ce qu'elle est *médiane* au lieu d'être *latérale* (fig. 153 et 154).

J'ai dit que, dans les cas moyens, ou les plus habituels, la fissure avait la forme d'un triangle allongé, à sommet aigu tourné en avant. L'intervalle des bords va s'agrandissant d'avant en arrière. Au niveau des tubérosités postérieures des maxillaires, il est souvent d'un centimètre et demi, quelquefois plus grand encore. En pareille circonstance le défaut de développement des apophyses palatines est encore plus accentué, et la largeur de leur revêtement muqueux jusqu'au bord alvéolaire diminue proportionnellement. Dans les cas extrêmes l'étroitesse de la bande ostéo-muqueuse est telle qu'elle ne mesure plus que quelques millimètres. En même temps l'angle antérieur de la fissure s'émousse, s'arrondit en ogive plus ou moins ouverte et peut même prendre la forme d'un arc de cercle régulier. J'ai vu cette disposition à un degré remarquable, sur une jeune fille ; elle rendait impossible toute tentative d'intervention (fig. 155). Une malade, que mon collègue M. Routier a bien voulu me montrer, la présentait également ; mais chez elle il restait assez d'étoffe de chaque côté de la fente pour que l'opération ne fût pas contre-indiquée. Elle a pu être pratiquée avec succès.

Fig. 155. — Fissure palatine de forme parabolique (cas personnel).

Dans les cas inopérables ou voisins de l'inopérabilité, le voile du palais est réduit à deux petits tronçons encore contractiles, mais d'une minceur extrême, rétractés vers les loges amygdaliennes. Je répète que

des malformations aussi accentuées se montrent parfois indépendantes de toute difformité du côté de l'os intermaxillaire, du bord alvéolaire antérieur et des lèvres.

Suivant que telle ou telle des dispositions étudiées à l'instant existe, l'aspect et la forme de la voûte palatine offrent des différences considérables. Si la fissure est latérale sur toute sa longueur, on aperçoit d'un côté le bord de l'apophyse palatine plus ou moins épais ; de l'autre, la cloison des fosses nasales, déviée en bas et en dehors, peut se continuer avec l'apophyse palatine de l'autre maxillaire. Gratiolet a déjà signalé il y a longtemps la manière dont s'établit cette continuité. La lame du vomer du côté de la fissure reste verticale, tandis que l'autre descend plus bas, se dévie en bas et en dehors et va à la rencontre du bord maxillaire ; de sorte que, dans sa moitié intacte, la voûte palatine est constituée, en dehors par l'apophyse palatine du maxillaire, et en dedans par la lame du vomer. Une suture très nette est la preuve de cette disposition.

Il arrive fréquemment en pareil cas que la moitié intacte de la voûte palatine est redressée presque verticalement, du moins dans sa partie la plus interne, de sorte qu'il y a entre elle et la cloison continuité, non seulement de tissu, *mais aussi de direction ;* la cloison est, en effet, en même temps, plus ou moins attirée en dehors. Elle devient parfois très oblique. Cette disposition est habituellement accompagnée d'une étroitesse marquée de l'ensemble du palais ; la ligne bimolaire (réunissant les deux dernières molaires) est relativement raccourcie. La forme ogivale de la voûte est quelquefois très accentuée jusqu'en avant, derrière l'arcade alvéolaire. Si cette forme rend les opérations plus délicates, elle en favorise le succès pour une raison facile à comprendre. Les surfaces sont en réalité plus étendues qu'elles ne le paraissent et fournissent des lambeaux qui, une fois abaissés vers la bouche et suturés horizontalement, *représentent les projections horizontales des plans dont ils ont été détachées* (fig. 156).

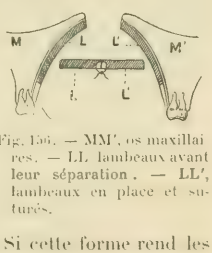

Fig. 156. — MM', os maxillaires. — LL, lambeaux avant leur séparation. — LL', lambeaux en place et suturés.

2° **Fissures palatines combinées avec le bec-de-lièvre osseux.** — La prolongation de la division palatine au delà du trou palatin antérieur donne naissance aux fissures osseuses complètes, simples ou doubles en avant. Les premières s'inclinent latéralement et séparent l'os incisif de l'un des maxillaires supérieurs ; les secondes isolent l'os incisif des deux côtés (fig. 157 et 158). Celui-ci, plus ou moins normalement constitué, manque quelquefois entièrement. La lèvre supérieure n'est plus représentée que par un petit tubercule de parties molles appendu à la cloison nasale. La difformité est horrible ; c'est le degré le plus accentué de la *gueule-de-loup.* A des degrés inférieurs,

celle-ci est représentée par une large division palatine bifurquée en avant et par un lobule médian ostéo-cutané dont il importe de

Fig. 157. — Bec-de-lièvre double compliqué de fissure complète du palais (sujet opéré par M. Le Dentu, dont il sera question plus loin).

Fig. 158. — Le même bec-de-lièvre vu de profil.

bien indiquer les variétés d'aspect, de forme et de constitution.

Au premier degré, le lobule osseux dépasse déjà notablement en

avant le niveau des deux maxillaires : il se rattache à la cloison par un pédicule épais. Recouvert d'une muqueuse tendue, lisse, d'un rose blanc, il renferme ordinairement les germes de deux à quatre dents dont l'évolution est habituellement très irrégulière, au point de vue du nombre, de la position et de la date d'apparition. Sous la cloison nasale, un peu projetée en avant, quoique la longueur du vomer ne soit pas exagérée, se voit un lobule cutané de dimensions variables, à muqueuse éversée.

Fig. 159. — Saillie de l'os intermaxillaire ; insertion du lobule médian de la lèvre au bout du nez. Lobule cutané relevé en avant (d'après Guersant).

Fig. 160. — Bec-de-lièvre double avec lobule incisif saillant, et compliqué d'une énorme division palatine (gueule-de-loup, cas personnel).

Dans les cas les plus accentués, le lobule ostéo-muqueux s'avance très en avant sous la sous-cloison qui manque totalement ou en partie, et le lobule cutané, très réduit, est appendu au bout du nez. (fig. 159 et 160). La face est élargie dans son ensemble ; la lèvre inférieure se retourne sur elle-même et, par contraste avec les portions de lèvre supérieure mal développées, paraît exubérante.

D. — Conséquences des malformations faciales.

Les malformations faciales entraînent des conséquences d'ordre pathologique et d'ordre physiologique.

1° **Influence sur l'état général.** — Il est bon de placer en tête de ce paragraphe cette affirmation que les enfants naissant avec l'une des principales difformités décrites plus haut sont originairement frappés de débilité. Ils portent cette tare en venant au monde et ne s'en affranchissent que peu à peu, à mesure que leur constitution se raffermit ; ou bien ils ne s'en affranchissent pas, et ils succombent en grand nombre pendant les deux ou trois premières années de leur vie.

Qu'on le sache donc bien et qu'on ne le perde pas de vue. Les becs-de-lièvre compliqués de malformations osseuses à divers degrés impliquent une faiblesse congénitale avec laquelle il faut grandement compter, dès qu'il s'agit de décider de l'opportunité d'une opération. Cette faiblesse n'est pas occasionnée par les difficultés mécaniques de l'allaitement : celles-ci peuvent être ordinairement surmontées. Je ne crois donc pas qu'on soit autorisé, je le dis par anticipation, à en tirer un argument en faveur des opérations précoces de bec-de-lièvre compliqués et d'urano-staphylorraphie.

Cette débilité congénitale se traduit par l'insuffisance de poids du fœtus à la naissance, par la lenteur de son développement, par la tendance à la diarrhée, par le défaut de digestion du lait, par de la diarrhée intermittente, par la fréquence des bronchites et des congestions pulmonaires due peut-être à la large béance des fosses nasales, peut-être aussi aux multiplications microbiennes plus faciles chez un être doué d'une moindre résistance. Tout cela est connu depuis longtemps, mais un peu trop laissé dans l'ombre par certains chirurgiens, ou interprété d'une façon qui me semble erronée.

2° **Troubles physiologiques locaux**. — Les troubles physiologiques locaux se rattachent à la défectuosité partielle des appareils de la déglutition, de la respiration et de la phonation. Le bec-de-lièvre unilatéral simple n'empêche pas toujours la succion : l'enfant parvient assez souvent à rapprocher les deux bords de sa fissure et à les appliquer fortement sur le maxillaire. Les difficultés commencent avec le bec-de-lièvre bilatéral simple et elles augmentent encore avec les fissures osseuses, mais surtout au point de vue de la succion, car la déglutition s'accomplit passablement lorsque les liquides sont portés jusque dans le pharynx. Il en reflue une partie dans les fosses nasales, pendant la déglutition volontaire, même lorsque la perte de substance se réduit à une petite fente postérieure. Ceci est vrai également pour les simples perforations accidentelles du palais osseux et du voile. Les aliments solides franchissent plus aisément l'isthme du gosier.

La communication des fosses nasales avec la bouche, l'ouverture trop large des narines et l'interruption de l'orbe régulier des lèvres modifient les conditions de la respiration, en laissant pénétrer en trop grande quantité, dans l'arrière-bouche, de l'air trop froid, en desséchant les muqueuses nasale et buccale, en provoquant un coryza chronique d'où résulte la diminution de finesse de l'odorat et du goût. Certains sujets ont du catarrhe de la trompe d'Eustache et deviennent sourds.

Les troubles de la phonation sont une conséquence inévitable des malformations alvéolo-palatines et vélo-palatines. Toute communication, si petite qu'elle soit, entre les fosses nasales et la bouche, les détermine fatalement. Ils se réduisent parfois à un sifflement

occasionné par le passage de l'air à travers une très petite solution de continuité ; mais, habituellement, ils sont beaucoup plus notables et prennent le caractère d'un nasonnement plus ou moins accentué, combiné avec des défectuosités constantes dans l'articulation de certains sons. Ces troubles sont donc essentiellement complexes, comme la phonation elle-même, dont l'appareil supérieur se trouve profondément modifié. On ne peut bien s'en rendre compte que si l'on connaît les conditions de formation du son et d'émission de la voix parlée ou chantée.

Je puis laisser de côté tout ce qui concerne le rôle des muscles respirateurs et du larynx, pour ne m'occuper que de ce qui est relatif à l'articulation des sons. Les ondes sonores, après s'être échappées du larynx, sont projetées au dehors par l'intermédiaire du tuyau vocal formé par le pharynx, l'arrière-cavité des fosses nasales, la bouche et les fosses nasales. Le voile du palais se relève plus ou moins, et une quantité plus ou moins considérable du son émis s'engage dans la bouche ou dans les fosses nasales, suivant qu'il s'agit de prononcer et d'articuler telle ou telle syllabe. Plus l'occlusion de la bouche, soit en arrière, soit du côté du palais osseux, est nécessaire, plus la prononciation est défectueuse chez les sujets atteints de malformations du palais. De plus, l'articulation des consonnes met en jeu toutes les parties contractiles de la cavité buccale, langue, joues, lèvres. Dans le langage normal, ces organes exercent leur action sur une quantité déterminée d'air que l'élévation du voile a obligée de s'engager dans la bouche. Les perforations et divisions de la voûte (voile et palais osseux), vicient l'émission en permettant à une certaine quantité de l'air destiné à la bouche de passer dans les fosses nasales. De là la voie nasonnée propre aux individus atteints de ces difformités.

On peut supposer que certaines défectuosités *des fosses nasales elles-mêmes*, en corrélation avec l'arrêt de développement qui a causé la fissure, ne sont pas étrangères à cette particularité. Les cornets et les choanes ne doivent posséder ni leur forme ni leurs dimensions normales. La caisse résonnante étant modifiée, le son qui s'y engage doit l'être aussi, et il se peut que dans les changements de conformation des fosses nasales résident en partie la cause du nasonnement et la difficulté qu'on rencontre à le corriger. Cette remarque doit s'appliquer spécialement aux individus qui ont du nasonnement, sans être atteints d'une malformation apparente. On a vu qu'un examen attentif peut révéler chez eux une cicatrice du palais ou du voile, ou simplement un défaut de substance osseuse dans certains points du palais. Il y aurait un grand intérêt à résoudre par des dissections ce point d'anatomie ; mais je crois que personne jusqu'ici ne s'y est sérieusement attaché. A vrai dire, le problème est tellement complexe et les examens anatomiques

sont si rares que tout ou presque tout reste à faire dans cette voie.

On s'est occupé surtout de déterminer les voyelles, consonnes et diphtongues que les malformations bucco-nasales rendent les plus difficiles à prononcer. Depuis le son *ou* jusqu'au son *i*, en passant par *u*, *o*, *a*, *e*, la longueur ou le diamètre antéro-postérieur du tuyau vocal se raccourcit graduellement, tandis que son diamètre transversal s'accroît. Les dernières de ces voyelles, *a*, *e*, *i*, qui exigent le plus de fermeture de la bouche en arrière et le plus grand rapprochement de la langue et du palais, sont les plus mal prononcées. En revanche les syllabes naturellement nasonnées à des degrés variables, *an*, *in*, *on*, *un*, se confondent dans une résonance nasale presque unique.

Parmi les consonnes, il y en a de spécialement difficiles à articuler. Les consonnes soutenues ou sifflantes *s*, *ch*, *f*, *v*, *z*, *j*, *l*, le *th* anglais, laissent souvent beaucoup à désirer, surtout à la fin des mots. Les nasales *m* et *n* ont leur sonorité normale, mais l'*n* se confond avec l'*m*. Parmi les consonnes non soutenues ou explosives, le *b* et le *p*, le *d* et le *t* ne se distinguent guère l'un de l'autre; le *c* dur, le *k*, le *q*, ne sont articulés qu'à moitié, le *g* dur ne l'est pas du tout, même chez les sujets dont les efforts personnels ou une éducation spéciale ont partiellement redressé la prononciation.

D'ailleurs, pour l'une de ces raisons ou sans raison apparente, on constate suivant les individus des différences frappantes. Il en est qui se font assez bien comprendre et qui compensent le timbre nasonné de leur voix par une netteté d'articulation surprenante. Ils offrent, réduits à leur minimum, les vices de prononciation qui, chez beaucoup d'autres, rendent le langage incompréhensible, ou peu s'en faut. Chose curieuse, les défectuosités de l'articulation sont loin d'être toujours en rapport avec le degré de la malformation. Ce rapport, exact pour les grands cas, cesse de l'être pour les cas moyens. Le pronostic des opérations restauratrices, au point de vue phonétique, peut prendre pour base, sans risque de beaucoup s'égarer, le plus ou moins d'imperfection de la parole avant l'intervention. Cependant l'éducation phonétique post-opératoire peut donner des succès là où certains vices de prononciation sont le résultat de mauvaises habitudes prises depuis l'enfance, plus encore que de particularités anatomiques spécialement défectueuses.

E. — Traitement du bec-de-lièvre et des malformations palatines.

La plupart des difformités congénitales précédentes sont justiciables de la chirurgie. Avant de décrire le manuel opératoire des opérations par lesquelles on peut les corriger, il y a lieu d'aborder deux questions d'une très grande importance : 1° Existe-t-il des exemples authentiques de guérison spontanée des fentes labiales et palatines? 2° Quel

est l'âge le plus favorable pour les opérations dirigées contre les unes et les autres?

1° **Les guérisons spontanées.** — Quelques enfants naissent avec une sorte de cicatrice ayant exactement le même siège que les becs-de-lièvre et que les divisions du palais. A la lèvre, on voit une encoche du bord muqueux surmontée d'une ligne cicatricielle qui court de bas en haut vers le bord inférieur de la narine, à quelques millimètres en dehors de la ligne médiane. Le long de cette ligne, la lèvre est plus mince et parfois même translucide. La narine est ordinairement plus étroite et l'aile du nez plus courte (Rennes, Dieudonné, Lannelongue). Verneuil a observé sur un même fœtus une cicatrice à la lèvre supérieure en même temps qu'une division de la lèvre inférieure. Il se peut encore que la lèvre supérieure porte d'un côté une cicatrice surmontant une encoche, et de l'autre un bec-de-lièvre ordinaire. Des particularités du même genre ont été constatées au niveau de toutes les fentes embryonnaires.

On a constaté des traces de cicatrisation sur l'arcade alvéolaire et le palais osseux coexistant avec une division du voile et une cicatrice labiale.

Il a été question plus haut des cas de développement incomplet de la voûte palatine osseuse et du voile, se révélant par le défaut de la substance osseuse dans une certaine étendue, et par la minceur du voile, spécialement à sa partie moyenne. Chez ces sujets, la voûte et le voile peuvent offrir un aspect cicatriciel dans les parties anormales.

Dans un cas resté unique, rapporté par Trélat, la partie amincie du voile se serait perforée d'elle-même. Quoique cette affirmation, formulée avec beaucoup de réserve, n'ait d'autre garantie que les renseignements fournis par le sujet lui-même, je ne crois pas que cette singularité puisse être déclarée inadmissible.

Déjà curieux, ces faits le sont moins que les guérisons spontanées de fissures constatées quelque temps et même longtemps après la naissance. Desault, Gérard, Wagner, Busch, Passavant, Langenbeck ont signalé l'occlusion totale ou partielle de fentes du palais osseux et même du voile, consécutive à l'opération du bec-de-lièvre. J'ai observé ce fait deux fois très nettement (réunion partielle en avant). Il est à noter que cette heureuse influence de l'opération du bec-de-lièvre s'est manifestée sur certains sujets opérés tardivement (à vingt-quatre ans dans un des cas de Busch). La même occlusion spontanée a été vue, même sur des sujets n'ayant pas subi l'opération du bec-de-lièvre, par Passavant et par Trélat.

Dire qu'il y a alors *guérison spontanée*, c'est exprimer un fait, mais ce n'est pas l'interpréter. C'est presque lui donner une fausse interprétation. J'y vois simplement la continuation, au delà de la naissance, de la tendance à la soudure propre à tous les bourgeons

embryonnaires. Si cette tendance s'est épuisée avant qu'il y ait contact des bords, la fente congénitale reste définitive; si elle s'est épuisée alors qu'il y avait commencement de soudure, la pseudo-cicatrice labiale ou palatine est l'indice d'un travail auquel il a manqué peu de chose pour se parfaire. Enfin, si la marche des bourgeons les uns vers les autres n'est que ralentie et non épuisée, l'évolution physiologique, habituellement tout intra-utérine, peut exceptionnellement se poursuivre quelques jours, plusieurs semaines et même plusieurs années après la naissance. On ne peut pas dire alors qu'il y ait eu guérison d'une lésion ayant présenté les caractères d'une malformation définitive. Celle-ci représentait un état transitoire dans le développement de la face, qu'un processus physiologique a fait tardivement disparaître.

2° **L'âge opportun pour les interventions.** — Cette question doit être résolue séparément pour le bec-de-lièvre et pour les divisions palatines; mais les considérations qui me guideront seront à peu près du même ordre pour les deux catégories de faits.

Malheureusement, dans plusieurs des statistiques publiées jusqu'à ce jour, les conclusions sont tirées de cas très différents les uns des autres. Le problème est, il faut le reconnaître, des plus complexes. Dans l'appréciation des résultats, il faut tenir compte de la mortalité normale des enfants en bas âge, de la débilité congénitale de ceux qui sont atteints de difformités de la face, et de l'importance de l'opération subie. Admettons que la mortalité normale des trois premiers mois soit suffisamment connue, comment établir le coefficient de la mortalité par la débilité congénitale? Les partisans des opérations hâtives tirent de cette débilité un argument spécieux. Elle serait occasionnée par la difformité elle-même. Supprimer cette dernière, c'est placer les enfants dans des conditions favorables pour lutter contre les causes de mort résultant de leur faiblesse native. S'ils meurent, c'est que cette dernière était trop profonde; alors ce n'est pas à l'opération qu'il faut attribuer la mort, mais bien à la tare congénitale. (J. Wolff, Trendelenburg, etc.)

Les adversaires des opérations hâtives tiennent de leur côté ce langage : les difficultés d'alimentation résultant des difformités ne peuvent à elles seules fournir la raison des morts nombreuses et précoces chez les enfants qui en sont atteints. Aussi ne voit-on pas très bien comment l'opération peut faire cesser la débilité si celle-ci n'est pas due à une alimentation défectueuse. Elle crée par elle-même certains dangers directs, immédiats, tels que l'hémorragie; elle en crée aussi d'indirects dont il ne faut pas chercher à la décharger quand même; tels sont l'inappétence, la diarrhée, la broncho-pneumonie, conséquences de l'infection buccale, ou simplement du *shock* qui prédispose les très jeunes enfants à ces accidents auxquels sont exposés même ceux qu'une difformité ne met pas dans un état

d'infériorité organique. On lui attribue aussi un état d'anémie persistante dont les effets pernicieux sont parfois difficiles à démêler de ceux de la débilité congénitale, et qui cause la mort de beaucoup des petits opérés dans un laps de temps plus ou moins long. Sur dix très jeunes sujets à qui Ehrmann avait fait l'uranoplastie pendant la période comprise entre la naissance et l'âge de deux ans, neuf avaient succombé avant quatre ans à des affections intercurrentes qui avaient eu facilement prise sur leur organisme débilité (variole, pneumonie, méningite tuberculeuse, diarrhée cholériforme).

Si l'on voyait toujours les accidents se déclarer sur des sujets notoirement débiles, et s'il était absolument certain que l'opération relève les forces de ceux qui y résistent, la cause des interventions précoces serait gagnée; mais il arrive malheureusement que des enfants robustes succombent à l'opération d'un bec-de-lièvre compliqué, et, d'autre part, s'il paraît à peu près démontré que certains enfants à constitution faible bénéficient de l'intervention au point de vue de leur état général, il resterait à prouver que leur nombre est supérieur à celui des sujets débiles qui meurent directement ou indirectement de l'opération. Quelques chiffres tirés de statistiques importantes donneront une forme plus concrète à ces considérations.

Commençons par ce qui concerne le *bec-de-lièvre*. Malgré son ancienneté relative, la statistique de Périat n'est pas dénuée d'intérêt. Cet auteur a relevé les résultats de l'opération du bec-de-lièvre sur quatre catégories d'opérés, groupés selon leur âge :

Sur 50 opérations faites dans les douze premiers jours : 41 guérisons, 6 insuccès, 3 morts, soit 6 p. 100.

Sur 44 opérations du deuxième au quinzième mois : 37 succès immédiats, 2 réunions secondaires, 4 insuccès, 1 mort : 2,27 p. 100.

Sur 26 opérations entre deux et six ans : 20 succès immédiats, 2 réunions secondaires, 3 insuccès, 1 mort, soit 3,84 p. 100.

Enfin sur 49 opérations entre six et trente ans : 49 guérisons.

Les statistiques de Fritzsche (225 cas) et de Hoffa présentent les choses sous un tout autre aspect. D'après le premier, la mortalité pendant les deux semaines consécutives à l'opération serait de 12,53 p. 100 ; depuis la troisième semaine jusqu'au troisième mois révolu, de 14,9 p. 100 (94 cas, 14 morts). La mortalité totale jusqu'à la fin du neuvième mois, de 21 à 22 p. 100.

Hoffa élève à 35 p. 100, pour la première année, la mortalité générale des enfants atteints de malformation de la face opérés.

« La mortalité normale des enfants de cet âge étant de 25 p. 100, on doit mettre sur le compte de l'opération du bec-de-lièvre une augmentation de 10 p. 100. » (Lannelongue.)

D'après Müller, il n'y aurait eu que six morts sur 270 becs-de-lièvre opérés à la clinique de Tübingen depuis 1843 jusqu'en 1885,

soit 2,22 p. 100 ; et à l'époque où il publiait cette statistique, il y avait 150 survivants. Huit cas de *bec-de-lièvre compliqué bilatéral* ont donné à eux seuls quatre décès.

Lannelongue, sur 15 opérations, a perdu deux enfants, l'un opéré au sixième jour pour un bec-de-lièvre unilatéral, l'autre plus tard pour un bec-de lièvre bilatéral avec saillie de l'intermaxillaire (hémorragie).

Dans un article récent, A. Broca a exposé les résultats de sa pratique : sur 62 cas il y a eu 5 morts, toutes sur des enfants hospitalisés, âgés de moins de deux ans, soit environ 8 p. 100. L'influence du séjour dans un milieu nuisible s'est fait sentir très nettement dans cet ensemble de faits.

Que conclure de tous ces chiffres, de ces proportions de mortalité passablement discordantes ? D'abord, que l'opération n'est pas absolument sans péril sur de très jeunes enfants. D'autre part, tous les chirurgiens ne sont-ils pas d'accord sur ce point que l'opération d'un bec-de-lièvre compliqué, sur des enfants ayant atteint deux ans, ne peut entraîner la mort que par suite de quelque maladie tout accidentelle, comme la diphtérie ou une fièvre éruptive, et n'ayant aucune connexion directe avec l'intervention ? La prudence devrait donc, sinon faire rejeter l'action chirurgicale jusqu'à l'époque où tout danger semble écarté, du moins empêcher de soumettre à une épreuve redoutable de petits êtres doués d'une résistance insuffisante. Cependant, sur ce point, les chirurgiens semblent encore extrêmement partagés. Il y a pourtant une opinion moyenne qui tend à s'établir.

Je ne crois guère à l'influence favorable des opérations sur la débilité congénitale, et je considère celle-ci comme une contre-indication temporaire à toute intervention même très simple. Il n'est permis, selon moi, d'opérer dans les premiers jours de la vie que les enfants portant un *bec-de-lièvre unilatéral incomplet*, et ayant toutes les apparences de la vigueur ; mais, même pour ceux-là, en dépit des résultats très bons, au point de vue de la forme, que donnent, d'après certains chirurgiens, ces opérations précoces, la meilleure période pour l'intervention est l'âge de trois, quatre ou cinq mois. La règle fondamentale est d'agir avant que la dentition commence.

Pendant cette période on peut encore s'attaquer aux becs-de-lièvre unilatéraux complets, avec ouverture large de la narine, nécessitant des débridements latéraux, mais à la condition qu'il n'y ait pas à toucher au squelette. Si l'on avait à corriger une saillie exagérée de l'os intermaxillaire, accompagnée d'une fissure plus ou moins étendue du palais, mieux vaudrait remettre l'opération jusqu'à l'âge de douze à quinze mois, en choisissant un moment où des accidents de dentition ne seraient pas à redouter. Pour les becs-de-lièvre doubles sans malformation osseuse, j'estime qu'une attente d'un an a également ses avantages, mais pour les plus compliqués (tubercule

médian saillant, division palatine étendue ou complète, il y a imprudence à agir avant l'âge de dix-huit mois à deux ans. Depuis vingt ans déjà j'ai adopté cette règle, en m'inspirant de cette idée directrice qu'*un enfant ne devrait jamais mourir à la suite d'une opération de bec-de-lièvre*, même très complexe.

Le chirurgien doit savoir imposer aux parents, trop pressés de supprimer une difformité qui blesse leur amour-propre, la décision que l'analyse sévère des faits lui dicte.

Les mêmes considérations sont de mise, *a fortiori*, en ce qui concerne les *divisions du palais osseux* et *du voile*, et leur restauration par l'*uranoplastie* et la *staphylorraphie*. Les chirurgiens qui croient que la débilité congénitale est en relation de cause à effet avec la difformité, préconisent naturellement les opérations précoces. D'autres s'appuient sur la nécessité de reconstituer le plus tôt possible les parties qui concourent à l'émission et à l'articulation de la voix, de manière à mieux assurer dans l'avenir l'exercice normal de la fonction phonétique. J. Wolff, Marsh, Buzenard, Annandale, Trendelenburg comptent parmi les partisans les plus déclarés de l'intervention hâtive. En admettant qu'on puisse constamment compter sur cette dernière pour atténuer ou faire cesser la faiblesse congénitale, on ne doit pas oublier que l'opération fait courir des risques à tous les sujets indistinctement, robustes ou débiles, lorsqu'elle est pratiquée à un âge très tendre, entre quelques mois et un ou deux ans. Si quelques-uns des enfants atteints de malformations profondes doivent succomber par le simple accroissement de leur faiblesse, sans avoir été opérés, cette sélection naturelle ne doit-elle pas être préférée à celle qui résulterait de l'intervention chirurgicale ? Si d'un autre côté on ne perd pas de vue que l'*intervention suffisamment retardée n'est jamais mortelle*, les risques bien réels des interventions trop précoces prennent dans le parallèle une importance énorme. Il s'agit de savoir à partir de quel âge le péril de mort peut être considéré comme entièrement écarté.

Il fut un temps éloigné où des chirurgiens tels que Roux et Langenbeck s'interdisaient la staphylorraphie ou l'urano-staphylorraphie avant l'âge de seize ans. L'anesthésie et le perfectionnement du manuel opératoire ont permis d'abaisser notablement l'âge favorable pour l'intervention. Trélat était arrivé à le fixer à six ou sept ans, puis à cinq ou six ans, et son précepte a été suivi par beaucoup de chirurgiens. Outre la bénignité que le choix de ce moment assure, il est avantageux au point de vue de la correction de la parole. L'enfant de six à sept ans comprend ce qu'on lui demande, lorsqu'on entreprend son éducation phonétique ; avec un enfant plus jeune, on risque de perdre son temps, à moins pourtant que l'imitation ne s'en mêle et que de lui-même le petit opéré ne cherche à reproduire les sons qu'il entend et n'essaye de régler sa prononciation sur celle des modèles

qui l'entourent. Quoique cette correction spontanée de la parole ne soit pas à mes yeux chose démontrée, j'admets que, sur des sujets robustes, on fasse l'urano-staphylorraphie ou la staphylorraphie à un âge un peu plus tendre que six à sept ans, mais je ne me risquerais pas volontiers, jusqu'à nouvel ordre, à descendre au-dessous de cinq ans, de quatre ans à la grande rigueur.

Ce qui m'arrêterait surtout, en admettant que l'intervention moyennement précoce ne comporte plus aucun risque, ce serait la crainte des *arrêts de développement de la face* qu'ont observés certains chirurgiens à la suite des opérations. Ce fait ressort manifestement de quelques moulages de Ehrmann, pris spécialement sur des enfants qui avaient été opérés dans les premières années de la vie, au-dessous de trois ou quatre ans; le distingué chirurgien de Mulhouse l'a observé aussi, quoique à un faible degré, sur des sujets opérés entre quatre et sept ou huit ans. Il a été vu, par Delore, a un degré tel qu'il en est résulté, chez un de ses opérés, une véritable difformité de la face. Sur un enfant mâle ayant subi l'urano-staphylorraphie à *cinq mois* et revu à dix-huit ans, l'écartement des deux grosses molaires supérieures n'était que de $0^{m},035$ au lieu de $0^{m},05$ (distance normale). Les incisives étaient projetées en avant, le voile du palais n'avait que $0^{m},02$ de hauteur. La face était trop étroite à sa partie inférieure. Une autre opérée de Delore, âgée de quatre ans et demi au moment de l'intervention, avait, à l'âge de neuf ans, le palais en ogive aiguë et étroite, mais sans atrophie très apparente de la face.

Il est bien permis de voir dans ces arrêts de développement une contre-indication de quelque importance qui s'ajoute aux objections tirées des risques opératoires immédiats ou tardifs, particulièrement chez les enfants au-dessous de quatre ans.

Cependant J. Wolff, dont l'expérience en matière d'uranoplastie est fort étendue, puisqu'en 1894 il avait déjà pratiqué 160 opérations de ce genre, reste fidèle à ses idées relativement à l'opportunité des opérations précoces. Il maintient que l'intervention est le meilleur moyen de combattre la débilité congénitale. Dans une communication au Congrès des chirurgiens allemands de 1894, il invoque les résultats des pesées pour quatre de ses derniers très jeunes opérés. Il est incontestable que chez ces enfants l'augmentation de poids a été considérable pendant les jours ou les semaines qui ont immédiatement suivi l'opération ; mais je relève dans la quatrième observation un détail qui n'est pas sans valeur.

L'enfant, âgé de six semaines, pesait 3150 grammes à son entrée à la clinique; plus tard, avant toute intervention, ce poids s'était élevé à 3380 grammes, ce qui représente 23 grammes en plus par jour. L'opération a lieu, et le petit sujet continue à gagner 21 grammes par jour en moyenne. Sans doute il ne demandait qu'à vivre, puisque des soins bien entendus et une alimentation bien réglée lui avaient

déjà procuré une augmentation de poids à peu près égale à celle qu'on exige des enfants ne portant aucune difformité ? Ne peut-on pas conclure de là que la débilité de ceux qui sont atteints de malformations faciales tient beaucoup à ce que leurs parents ne savent pas ou ne *veulent pas* les nourrir ? On ne doit pas ignorer que la négligence systématique des mères peu soucieuses d'élever un monstre est une des formes connues de l'infanticide lent : quant à celles qui ne pèchent que par ignorance, elles ont besoin d'être guidées. On verra plus loin par quels moyens on assurera le mieux possible l'alimentation de ces petits êtres, incapables de se régler eux-mêmes comme les enfants qui prennent le sein.

La statistique de J. Wolff ne laisse pas d'être instructive. Je copie exactement son tableau en le partageant en deux parties :

Age des malades.	Succès.	Insuccès partiels.	Insuccès.	Morts.	Totaux.
1 et 2 mois.....	2	1	3	1	7
3 à 6 —	7	3	»	3	13
7 à 12 —	6	2	2	1	11
13 à 17 —	5	1	»	2	8
18 à 35 —	13	»		»	13
3 et 4 ans.....	15	1	»	1	17
5 et 6 ans.....	13	1	1	1	16
Totaux.....	61	9	6	9	85
7 à 14 ans.....	42	4	»	»	46
15 à 32 ans.....	28	1	»	»	29
Totaux.....	70	5	0	0	75
Totaux précédents.	61	9	6	9	85
Totaux.....	131	14	6	9	160

Deux faits importants ressortent de ces tableaux. A partir de l'âge de six ans il n'y a plus une mort, et après sept ans les insuccès ne sont plus que partiels et ne sont plus représentés que par un chiffre insignifiant. Les neuf morts du premier tableau constituent par rapport au total de quatre-vingt-cinq cas une proportion de 10,58 p. 100, et le chiffre des succès complets correspond à un peu moins des trois quarts des opérations. Les insuccès totaux ou partiels augmentent de fréquence dans le très jeune âge.

Cette statistique n'a pas paru assez satisfaisante à Küster pour qu'il se rallîât au principe des interventions précoces. Elles sont légitimes à partir de cinq ans, mais pas plus tôt. On a vu que telle était mon opinion. Aussi n'ai-je perdu jusqu'ici aucun opéré, et, sauf un cas où il s'est produit une désunion très limitée de la muqueuse palatine en avant, sans perte de substance, j'ai toujours obtenu la guérison de mes malades après une ou deux interventions.

La période intermédiaire à la naissance et à la date choisie pour l'opération devra être consacrée à combattre la débilité congénitale et à préparer l'enfant par tous les moyens possibles à l'épreuve qu'il

aura à subir plus tard. Tout d'abord on réglera son alimentation. Détermination précise des quantités de lait nécessaires pour chaque âge, répartition méthodique des repas, emploi du lait stérilisé, gavage au moyen de la cuiller-biberon ou de la sonde nasale, protection du visage contre l'air froid ou humide par un voile de mousseline épaisse pendant les sorties, telles sont les précautions propres à diminuer la léthalité pendant les premiers mois de l'existence et à raffermir la constitution de ces petits êtres voués aux complications auxquelles bon nombre d'entre eux succombent, peut-être faute de soins méthodiques.

I. — Opération du bec-de-lièvre.

a. **Bec-de-lièvre simple unilatéral.** — Les procédés de suture des deux bords de la fissure se réduisent à deux ou trois vraiment recommandables. Les méthodes d'avivement par les caustiques et d'avivement sans taille de lambeaux sont justement tombées en désuétude. Une encoche se forme inévitablement au niveau du bord labial restauré. Cette encoche est à peu près aussi difficile à éviter avec les procédés de Bichat, Graefe, Husson, dans lesquels l'incision d'avivement est incurvée de telle sorte qu'elle est concave en dedans (fig. 161).

Fig. 161. — Avivement curviligne en vue d'augmenter la hauteur des moitiés de la lèvre.

La méthode à lambeaux, la seule digne d'application, est représentée par deux procédés fondamentaux : ceux de Clémot et Malgaigne, et de Mirault (d'Angers).

Lorsque le bord inférieur de la narine est intact, toute l'opération consiste dans la taille du ou des lambeaux, dans les avivements nécessaires et dans la suture. Lorsque le bec-de-lièvre est complet et que la narine est divisée par en bas, la libération de ses deux côtés constitue un temps préliminaire d'une importance capitale et d'une efficacité indiscutable, quoi qu'en ait pu dire Giraldès. Elle peut se faire avec le thermocautère, le galvanocautère ou l'instrument tranchant. Je préfère ce dernier pour les raisons suivantes : le thermocautère fait une section trop large et mortifie infailliblement les tissus qu'il touche ; le galvanocautère, quoique très supérieur par la minceur de sa lame, expose au même inconvénient. On a parlé de réunion immédiate après l'emploi de ces instruments, mais outre qu'on ne peut pas beaucoup compter sur une réunion aussi paradoxale, il ne faut pas oublier que les surfaces libérées se trouvent en partie libres du côté de la bouche et que les petites escarres éliminées se mêlent à la salive et sont avalées par l'enfant. De là une source d'infection gastro-intestinale qu'on peut supprimer ou diminuer

beaucoup en recourant à l'instrument tranchant, bistouri ou ciseaux. Il est vrai que les sections avec ces derniers causent un écoulement de sang assez important; mais on peut le maîtriser par la compression et par l'emploi de certains hémostatiques tout à fait inoffensifs. Le perchlorure de fer ne vaut rien, comme le chlorure de zinc et tous les autres caustiques proprement dits. Les astringents tels que l'alun sont sans danger; mais l'antipyrine en solution saturée possède à mes yeux un avantage marqué.

Les débridements doivent se faire très largement, jusque sous la joue au besoin. On doit les considérer comme insuffisants tant que les deux moitiés de la narine ne viennent pas au contact avec la plus grande facilité.

1° *Procédé de Clémot et de Malgaigne.* — Sur l'un des bords de la fissure labiale, *à la limite exacte de la peau et de la muqueuse*,

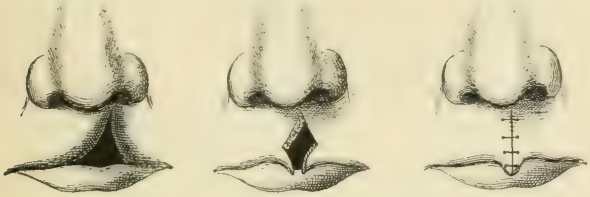

Fig. 162. — Procédé Clémot-Malgaigne.

A, bec-de-lièvre unilatéral. B, taille des lambeaux. C, suture.

on introduit par transfixion, d'avant en arrière, un petit couteau à lame étroite; puis, en suivant toujours très fidèlement la limite de la muqueuse, on coupe en montant vers la narine et l'on détache un lambeau à base inférieure dont le sommet correspond à la partie la plus élevée de la fissure (fig. 162). S'il s'agit d'un bec-de-lièvre complet, la pointe du lambeau doit remonter jusqu'au bord correspondant de la narine. On répète la même manœuvre sur le bord opposé de la fente et l'on achève l'avivement dans l'angle supérieur en enlevant avec des ciseaux ou au bistouri ce qui reste du bord primitif. Ainsi se trouvent détachés deux lambeaux qu'on renverse en bas, de manière qu'ils se correspondent par leur face cruentée. Si ces lambeaux paraissent trop longs et forment sous la lèvre un terbercule exagéré, on peut en réséquer de suite quelques millimètres; mais il faut compter avec la rétraction cicatricielle qui se produira les jours suivants et être parcimonieux dans cette régularisation. Un tubercule un peu trop long cesse toujours de l'être au bout de quelques semaines.

Il ne reste plus qu'à placer les sutures et à faire le pansement;

je dirai plus tard quels fils il faut choisir et quel mode de pansement convient le mieux.

2° *Modification de Nélaton.* — La transfixion se fait comme précédemment. On détache encore avec le bistouri tout ce qui est en dedans du liséré muqueux, mais au lieu de détacher la pointe des lambeaux dans la partie supérieure de la fissure, on prolonge la section avec le bistouri sous les tissus de l'angle supérieur et l'on fait redescendre

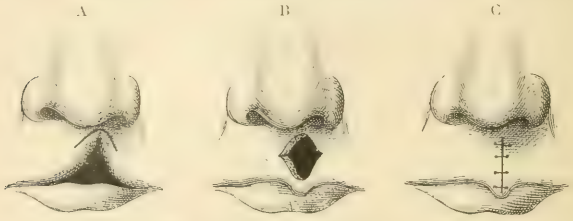

Fig. 163. — Procédé de Nélaton.

A, taille des lambeaux. B, lambeaux renversés. C, suture.

l'instrument dans le bord opposé, jusqu'au point correspondant à la première transfixion (fig. 163). C'est le procédé de Malgaigne, avec une mince bandelette réunissant les deux lambeaux en haut. Il n'est naturellement applicable qu'au bec-de-lièvre incomplet. Alors seulement il offre certains avantages en permettant de faire l'avivement d'un trait et en assurant la constitution d'un tubercule sous-labial qui ne peut se désunir.

3° *Modification de Henry* (*de Nantes*). — Elle consiste à tailler les deux lambeaux suivant des plans obliques, dans le but d'augmenter la largeur des surfaces cruentées. Sauf ce détail, c'est encore le procédé de Clémot et de Malgaigne : l'avantage recherché est peut-être un peu théorique.

4° *Procédé de Mirault.* — On taille un seul lambeau à base inférieure sur l'un ou l'autre des bords de la fente, suivant qu'il y a plus ou moins d'étoffe d'un côté ou de l'autre, et l'on avive le bord opposé avec les ciseaux et le bistouri, en ayant soin de sacrifier le moins possible de l'épaisseur des tissus et d'abraser bien complètement la muqueuse *jusqu'à sa limite* du côté de la peau. On poursuit l'avivement sur le bord inférieur de la lèvre jusqu'à quelques millimètres (fig. 164). Sur cette partie horizontale cruentée on adapte le lambeau après l'avoir renversé horizontalement.

Quoique de beaucoup préférable à la simple chéilorraphie ou suture labiale sans taille préalable de lambeaux et après simple avivement, le procédé de Mirault ne met pas sûrement à l'abri de l'encoche, si l'on suit exactement pour la taille du lambeau le liséré de la muqueuse.

Il peut donc y avoir avantage à empiéter un peu sur la peau. La petite cicatrice transversale qui en résulte est moins à redouter que le nivellement défectueux du bord labial.

5° *Procédé de Giraldès.* — Cité partout, il n'est peut être jamais

Fig. 164. — Procédé de Mirault.

A, lambeau; A, avivement simple. B, lambeau renversé. C, suture.

employé, parce qu'il est moins simple que les précédents. Partant de ce principe qu'il ne faut pas faire de débridements latéraux, dans le cas de bec-de-lièvre complet, pour libérer et mobiliser la lèvre et la joue, Giraldès s'ingénia à reconstituer le bord inférieur de la

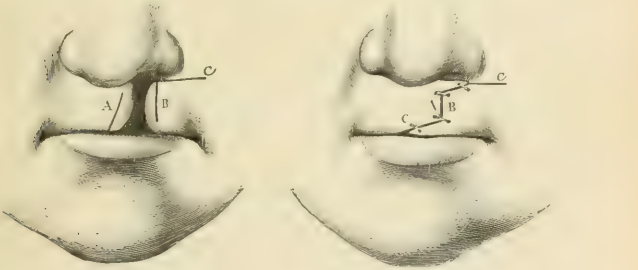

Fig. 165. — Procédé de Giraldès.

Temps de l'opération. Opération terminée.

narine et il recommanda le procédé suivant, *dont il ne s'attribue pas la paternité* [1], car il dit l'avoir trouvé figuré dans l'*Atlas* de Bruns (fig. 165).

Sur le bord interne A de la fente on taille un lambeau à base supérieure. Sur le bord externe B on taille un lambeau à base inférieure. A partir de l'extrémité supérieure de l'incision par laquelle on a

(1) Giraldès, *Bull. de la Soc. de Chir.*, 2e sér., 1864, t. V, p. 386 et 1865, t. VI, p. 527.

séparé le lambeau externe, on trace une incision transversale C, dirigée vers la joue. Le lambeau interne A relevé et inséré partiellement dans l'incision transversale C reconstitue le bord de la narine. Le lambeau externe rabattu s'applique sur la moitié inférieure de l'avivement opposé; ce qui reste des bords cruentés A et B est suturé d'un côté à l'autre. Les lignes de suture affectent la forme d'un zigzag.

Avec les larges débridements et l'emploi de l'un des procédés les plus simples, on reconstitue souvent le bord de la narine et la lèvre aussi parfaitement que possible. Reste l'aplatissement et le renversement plus ou moins prononcé de l'aile du nez en dedans auquel on remédiera plus tard, si la correction ne s'était pas faite d'elle-même. Le procédé que j'emploie sera décrit page 736.

6° *Remarques complémentaires.* — J'ai insisté plus haut sur la nécessité de faire suivre au bistouri, pendant la taille des lambeaux,

Fig. 166. — La muqueuse attirée par la cicatrice remonte vers la narine.

Fig. 167. — Encoche malgré l'emploi du procédé de Mirault.

Fig. 168. — Conséquence d'un mauvais avivement (procédé de Mirault).

conformément à la description classique du procédé de Clémot-Malgaigne, la limite précise de la muqueuse et de la peau. Il y a des cas où cette recommandation doit être violée. Voici, en effet, ce que l'on observe chez quelques opérés : la rétraction de la ligne cicatricielle attire en haut la portion de bord muqueux qui lui correspond (fig. 166). Celui-ci remonte peu à peu en formant un V à pointe supérieure qui dépare la lèvre. De même, chez les sujets opérés par le procédé de Mirault, il se forme quelquefois une encoche due encore à la rétraction dans le sens vertical, à la place du petit lobule du procédé de Malgaigne qui assure au bord muqueux, une parfaite régularité (fig. 167). Pour cette raison je donne souvent la préférence au procédé de Malgaigne sur celui de Mirault ; mais qu'on emploie l'un ou l'autre, *il ne faut pas hésiter à empiéter sur la peau du bord labial*, si l'étoffe manque un peu, afin que les lambeaux aient une base suffisamment large et que la rétraction de la ligne cicatricielle verticale s'exerce, non plus sur le bord muqueux, mais sur une surface cutanée.

Il est d'une importance extrême, si l'on emploie le procédé de Mirault, d'enlever *toute la surface muqueuse* sur le bord opposé au lambeau; autrement il resterait une bande de peau intercalée entre le bord labial et le côté opposé de la lèvre (fig. 168).

La réfection de la narine exige un soin particulier. Il ne faut d'abord songer à corriger que sa déviation en dehors et sa trop grande ouverture. Plus tard on s'occupera d'en corriger l'affaissement et le relief en dedans. (Voy. plus loin, p. 736.)

Par le débridement du côté de la joue on ramène facilement l'aile du nez en contact avec le bord opposé de la fissure et on l'élève à peu près au niveau de l'autre narine. L'avivement, comme je l'ai déjà dit, doit être prolongé très haut. Un premier point de suture ferme la narine par en bas. L'occlusion ne doit pas être trop complète ; il faut laisser à l'air un libre passage.

Habituellement, après la guérison, l'aile du nez se dévie de nouveau un peu en bas et en dehors, et il se forme sur le bord inférieur de la narine une petite encoche triangulaire à sommet inférieur qui n'a rien de très disgracieux.

7° *Sutures.* — Les épingles doivent être abandonnées, parce qu'elles creusent des sillons transversaux sur les deux surfaces rapprochées, et que, de plus, elles assurent mal l'affrontement des muqueuses. Les aiguilles sont préférables et, parmi elles, l'aiguille de J. Reverdin, très fine, qu'on emploie pour les sutures intestinales. Des aiguilles courbes quelconques conviennent encore, pourvu qu'elles aient des dimensions en rapport avec les lambeaux délicats qu'il s'agit de rapprocher.

Fig. 169. — Passage des fils. — AA', face cutanée ; — BB', face muqueuse.

La suture à points séparés est la meilleure. Chaque anse de fil doit embrasser toute l'épaisseur de la lèvre. On introduit l'aiguille de la surface vers la profondeur du lambeau situé à droite de l'opérateur, à trois, quatre ou cinq millimètres de son bord, et on la fait cheminer obliquement vers la limite de la muqueuse buccale. On pique de nouveau au point correspondant de l'autre lambeau et on fait sortir l'aiguille à travers la surface cutanée, dans un point correspondant rigoureusement à la transfixion de l'autre bord (fig. 169).

Le nombre des fils varie de quatre à six ou sept, suivant l'âge des sujets. Ils doivent être serrés *juste assez pour que le contact soit assuré.*

La *nature des fils* est loin d'être indifférente. Pour les opérations portant sur la face, plus encore qu'ailleurs, il faut se souvenir que les crins de Florence sont les mieux tolérés ; ce sont eux qui coupent le moins les tissus. La soie est inférieure à cet égard, et doit être évitée, du moins pour les points les plus importants. Un ou deux points de soie fine n° 1 ou n° 0 sont commodes pour maintenir l'extrémité des lambeaux. Les crins de Florence doivent être coupés un peu longs, afin que leurs bouts ne pénètrent pas dans la narine. Les fils d'argent très fins sont préférés par quelques opérateurs.

Les sutures doivent être enlevées *au bout de quatre jours*, au

maximum. Tout au plus est-il permis de laisser un ou deux fils en place jusqu'au cinquième jour dans les cas un peu compliqués. Par contre, chez les tout jeunes enfants, il peut y avoir avantage à enlever tous les fils après deux ou trois jours.

8° *Pansements.* — Les pansements humides doivent être proscrits. De l'iodoforme en poudre très fine pour saupoudrer la ligne de réunion, un petit rouleau de gaze iodoformée placé transversalement, un peu d'ouate par-dessus, et une bande souple maintenant solidement le tout sans comprimer énergiquement, tel est le meilleur pansement. Le salol doit être évité, comme souvent irritant sur les surfaces humides. Ce pansement sera renouvelé tous les jours à cause des mucosités nasales, de la salive et des boissons qui le salissent rapidement. Une fois les fils enlevés, si la réunion paraît très solide, on peut à la rigueur laisser de côté tout moyen propre à soutenir la lèvre en rapprochant les joues, mais habituellement il est prudent de se précautionner pendant deux ou trois jours contre les tiraillements causés par les cris de l'enfant. Il suffit d'appliquer deux ou trois bandelettes de taffetas d'Angleterre par-dessus une couche de gaze iodoformée qui protège directement la lèvre. Le collodion a l'inconvénient de déterminer à peu près infailliblement de l'érythème compliqué de phlyctènes.

9° *Réunions secondaires.* — Quelquefois, en dépit de toutes les précautions, il se fait une désunion partielle ou totale. Dans ce dernier cas, si les bords ne sont pas trop coupés par les fils, on peut en remettre un ou deux autres, mais ordinairement on obtient le rapprochement au moyen de simples bandelettes de taffetas : celles-ci suffisent en cas de désunion partielle. Avec de la persévérance et des soins attentifs, on parvient souvent à réparer l'échec.

b. **Bec-de-lièvre bilatéral simple.** — Comme habituellement le lobule médian est plus court que les deux bords externes de la lèvre,

Fig. 170. — Mauvais avivement du lobule cutané médian. — Restauration par excision d'un prisme de tissus sous le bourrelet muqueux.

le meilleur procédé consiste à tailler de chaque côté, mais sur la lèvre externe de la fissure, un lambeau à base inférieure, comme dans le procédé de Mirault. On abrase ensuite toute la surface muqueuse du lobule cutané médian, en ayant bien soin d'aviver jusqu'à la limite de la peau, afin qu'il ne persiste pas, ainsi que je l'ai vu dans

un cas opéré par un de mes collègues de Paris, une demi-circonférence de surface muqueuse autour de ce lobe cutané, sur la face antérieure de la lèvre reconstituée (fig. 170). On rabat les deux lambeaux en dedans et en bas, on les réunit l'un à l'autre par leur pointe au moyen de deux ou trois points de suture, et dans la plus grande hauteur possible ; il n'y a plus qu'à placer quelques fils entre ce qui reste libre des lambeaux, le bord externe cruenté de la fissure et la circonférence du lobule cutané.

Ce procédé donne un bon résultat, lorsque la fente n'intéresse pas la narine, il est en tout cas très supérieur à l'avivement simple de chaque côté des fissures (fig. 171) ; mais si la narine est ouverte par

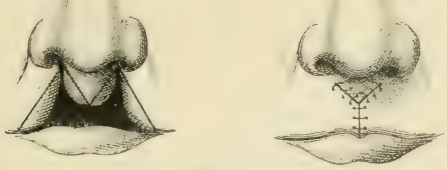

Fig. 171.

A, avivement simple. B, suture en Y.

en bas et si en même temps le lobule cutané est loin d'avoir la hauteur normale, il devient insuffisant. Ordinairement il se forme une encoche à la partie moyenne de la lèvre supérieure, et on est obligé de corriger plus tard cette petite imperfection (fig. 172).

Pour l'éviter autant que possible, on peut tracer de chaque côté, au-dessous de l'aile du nez, une incision transversale profonde et

Fig. 172. — Procédé de Clémot-Malgaigne appliqué au bec-de-lièvre double. Mauvais résultat à craindre, même lorsque le lobule médian est bien développé.

longue de plusieurs millimètres. On suture la partie la plus externe du bord inférieur de cette incision avec la partie la plus élevée du lobule cutané médian. Cet artifice a pour résultat d'augmenter la hauteur de la lèvre de chaque côté, et les petits lambeaux renversés peuvent être opposés et suturés l'un à l'autre, au-dessous du lobule

cutané (Voy. plus loin, les procédés propres au bec-de-lièvre double compliqué, p. 733).

Pour soutenir les sutures et prévenir la désunion après l'ablation des fils, ou simplement diminuer la tension, Guersant a imaginé jadis une serre-fine à pointes qu'il fichait latéralement dans les narines (fig. 173). Les aiguilles de Philips et de Thierry, qui traversent les narines de

Fig. 173. — Serre-fine de Guersant.

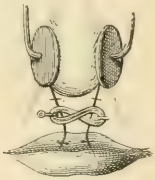

Fig. 174. — Aiguille de Philips.

part en part au voisinage de leur base, leur sont certainement préférables. Deux petites plaques de plomb percées d'un trou sont maintenues de chaque côté du nez par les extrémités de l'aiguille coupées à la cisaille et courbées en avant. On retire celle-ci lorsque la cicatrisation est bien assurée. Lister, Trélat et d'autres chirurgiens ont remplacé l'aiguille par un gros fil d'argent. L'emploi de ce petit moyen a de réels avantages, surtout dans les cas compliqués de fissure osseuse, dont il sera question plus loin.

c. **Bec-de-lièvre unilatéral compliqué de fissure osseuse avec saillie et torsion de l'os incisif.** — Lorsque la fissure osseuse est incomplète et que le relief de l'intermaxillaire par rapport au maxillaire est très peu accentué, il n'y a pas lieu de rechercher le nivellement absolu des surfaces ; mais, à un degré plus avancé, cette malformation doit être corrigée, afin que le rapprochement des parties molles puisse être effectué. Je ne connais qu'un procédé convenable pour obtenir ce résultat, c'est celui de Duplay (1). Voici en quoi il consiste : on incise verticalement la muqueuse de la face antérieure du maxillaire supérieur entre la deuxième incisive et la canine du côté opposé à la fissure (2). Dans cette incision on place de champ la lame d'un petit ciseau à froid dont on incline le manche à 45 degrés en dehors. Deux ou trois coups de maillet font pénétrer la lame obliquement en dedans vers la fissure (fig. 175). Il importe que la muqueuse palatine soit ménagée en arrière de l'arcade dentaire et que la section soit tout entière sous-périostée. Cette première section resterait sans efficacité si l'on n'y ajoutait une section horizontale de l'épine nasale

(1) Duplay, *Bull. de la Soc. de chir.*, 3e série, 1873, t. II, p. 573.

(2) J'ai fait, en 1895, une communication à l'Académie de médecine sur le procédé, après l'avoir employé (*Bull. de l'Acad. de méd.*, t. XXXIII, p. 384).

antérieure et du vomer, section qu'on peut pratiquer sous la fibro-muqueuse nasale. Il faut pour cela débrider la lèvre sous la cloison des narines, inciser celle-ci verticalement en face de l'épine nasale, décoller la muqueuse de chaque côté de la cloison avec une petite

Fig. 175. — Ostéotomie du palais. Le pointillé indique la direction de la section.

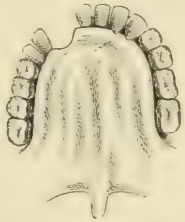

Fig. 176. — Ostéotomie du palais dans le cas où la voûte palatine osseuse est intacte.

rugine droite, enfin sectionner l'épine nasale antérieure et le vomer avec le petit ciseau placé horizontalement.

La combinaison de ces deux sections, réglée comme je viens de l'indiquer, assure seule la mobilisation de l'intermaxillaire sans en compromettre la vitalité. Lorsque la fissure de l'arcade alvéolaire se prolonge sur le palais en une division complète (fig. 175), on comprend que le refoulement de l'os mobilisé nivelle d'une façon parfaite la rangée dentaire (fig. 177); mais quand cette fissure s'arrête à une courte distance de l'arcade alvéolaire, et surtout lorsqu'elle est masquée par un pont muqueux, la difficulté est plus grande et *a priori* insoluble (fig. 176). Cependant mon expérience personnelle me permet d'affirmer que, même en pareil cas, un succès complet peut être obtenu. Chez une jeune fille de dix-huit ans, que j'ai opérée il y a plus d'un an, l'intermaxillaire, qui faisait une saillie très disgracieuse, *a pu être réduit d'une façon absolument parfaite.* Chez un petit garçon de dix-huit mois, dont le maxillaire supérieur du côté de la fissure était assez atrophié et fortement en retrait, le résultat a très faiblement laissé à

Fig. 177. — Etat de l'opéré de la fig. 176 après l'ostéotomie du maxillaire supérieur et de la cloison (Cas personnel).

désirer. Le petit ressaut qui persiste au niveau de la fissure est insignifiant, et, ce qui est très important, les incisives sont rangées suivant une courbe tout à fait régulière.

Lorsqu'on agit sur un palais intact, sauf une division incomplète du bord alvéolaire, je suppose qu'il se fait un chevauchement des deux bords de la section osseuse, sous les muqueuses nasale et buccale un peu décollées, et que ce chevauchement permet au fragment détaché de se loger dans un espace triangulaire plus court en réalité que lui-même. Ce qu'il y a de certain, c'est que l'ostéotomie du palais et de la cloison remédie fort bien à la saillie avec torsion de l'intermaxillaire, dans les cas de fissure seulement rétro-alvéolaire aussi bien que de division palatine complète.

Une fois l'os intermaxillaire remis en place, il s'agit de le fixer. A la rigueur, un ou deux points de suture au fil d'argent, après avivement

Fig. 178. — Passage des fils avant l'ostéotomie et la suture. — A et B, fils traversant les maxillaires supérieurs entre la canine et l'incisive d'un côté, l'incisive et la première petite molaire de l'autre. — F, fil d'argent dont l'anse sera sectionnée ultérieurement. — S, point où la section du maxillaire sera faite.

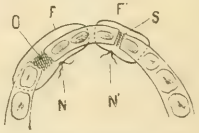

Fig. 179. — FF', les deux anses de fil d'argent résultant de la section de l'anse. — O, point où l'ostéotomie a été faite. — S, point où les bords de la fissure sont rapprochés après avivement. — NN', les deux nœuds placés du côté de la bouche (Le Dentu).

des bords correspondants de la fissure, peuvent suffire ; mais je crois qu'on peut mieux faire encore, au moyen d'une suture métallique spéciale qui fixe, non seulement les bords de la fissure, mais aussi ceux de la section palatine. Si l'on veut réunir les parties molles dans la même séance, la suture osseuse doit être placée d'une certaine façon, pour qu'on puis se retirer les fils par la bouche.

Je commence l'opération par l'avivement des bords de la fissure sur une longueur d'un à deux centimètres ; alors, avec un drill muni d'une mèche assez forte, je perfore l'os intermaxillaire à bonne distance de la fissure. Par le trou de la mèche j'attire en haut le bout d'un solide cordonnet de soie ; j'attache alors le bout supérieur de ce fil au milieu d'une anse de gros fil d'argent. Le fil de soie me permet d'attirer *vers la bouche* le milieu du fil d'argent plié en deux. Je perfore alors encore *de haut en bas* le maxillaire du côté de la fissure, ainsi que l'autre maxillaire dans un point qui restera en dehors de la section palatine. Par chacune de ces perforations, j'amène *en haut* le bout d'un fil de soie ; ces deux bouts de fil de soie servent à attirer *en bas* les extrémités du fil d'argent pliées en boucle (fig. 178).

Alors seulement je pratique les ostéotomies et je fais le refoulement. Je coupe l'anse de fil d'argent *du côté de la bouche* et je tords ensemble les deux bouts qui se correspondent à droite et à gauche. De cette façon, l'os intermaxillaire refoulé se trouve solidement fixé par deux anses de fil d'argent dont les nœuds sont facilement visibles derrière l'arcade dentaire (fig. 179). Au bout de vingt jours, je coupe *du côté de la bouche* les deux anses de fil et je les attire au dehors par une traction énergique.

Fig. 180. — Résultat du procédé de Malgaigne sur le sujet des fig. 176 et 177. (Cas personnel).

On peut *dans la même séance* faire le refoulement par le procédé que je viens de décrire, et l'opération du bec-de-lièvre. Si l'étoffe est suffisante, les procédés de Malgaigne ou de Mirault redeviennent aussi simples que s'il n'existait pas une fissure osseuse (fig. 180). Si au contraire une atrophie marquée des parties molles rend ces opérations impraticables dans toute leur pureté, il faut avoir recours à de véritables chéiloplasties pour fermer la brèche. Les figures ci-jointes (p. 733) montreront les ressources que l'autoplastie tient à la disposition du chirurgien (fig. 181 et 182 du tableau).

d. **Bec-de-lièvre bilatéral avec fissure osseuse.** — Il existe toujours en pareil cas un relief plus ou moins accusé de l'os intermaxillaire tout entier. Si ce relief ne s'oppose pas à la reconstitution de la lèvre, on peut le laisser persister tel quel ; sinon on est obligé d'en réduire le volume, de le refouler ou de le supprimer tout à fait. Sa *suppression complète* a été jadis conseillée par Franco. La section du pédicule, après détachement du petit lobule médian cutané, se fait au moyen d'une pince triquoise. Parfois (on en verra plus loin la raison), ce sacrifice est nécessaire ; mais, autant que possible, il faut se contenter d'en réduire le volume par la *résection sous-périostée*. Ce procédé paraît appartenir sans conteste à Mirault [1]. Lorsqu'on juge que cet évidement sera insuffisant pour empêcher le relief exagéré du tubercule ostéo-cartilagineux ou osseux, il faut déplacer ce dernier en masse, de manière à ce qu'il remplisse l'intervalle des deux maxillaires.

1 Mirault, *Gaz. hebd.*, n° 38, 1868, p. 603.

Le refoulement brutal de Gensoul, qui fracture la cloison, expose au danger de fêlure de la base du crâne, sans compter qu'on n'arrive pas toujours à produire la fracture. La seule méthode acceptable est celle de la section extemporanée ou lente de la cloison en arrière du tubercule. Blandin faisait une section en V renversé avec des ciseaux. Redoutant l'hémorragie, Richet recommanda l'emploi d'une sorte de pinces analogues à l'entérotome de Dupuytren, qui divisait par mortification. J'ai appliqué une fois un instrument inspiré de celui de Richet, mais composé de deux plaques triangulaires très allongées verticalement, à base inférieure, propres à produire par pression une brèche plus large. Le gros inconvénient de cette méthode est de créer à l'entrée du tube digestif un foyer d'infection redoutable pour de jeunes enfants. Je crois donc qu'il vaut mieux sectionner avec de forts ciseaux ordinaires ou avec de petites cisailles, en s'arrangeant pour arrêter immédiatement l'écoulement de sang, parfois assez fort, par l'emploi de l'antipyrine en solution saturée, par une compression suffisamment soutenue ou au moyen du thermocautère.

Après que le lobule osseux a été mobilisé et refoulé, il faut le fixer par une suture métallique aux deux maxillaires. Déjà, en 1844, Debrou avait fait l'avivement des bords correspondants du lobule et des maxillaires, dans l'espoir qu'une soudure spontanée s'opérerait entre eux : mais Paul Broca a le premier ajouté à l'avivement la suture de ces bords avec des fils d'argent [1]. Malheureusement il arrive souvent que, malgré toutes les précautions, la suture manque et que le lobule reste mobile. Il se peut qu'on soit forcé plus tard de le sacrifier, parce qu'il est devenu gênant pour l'uranoplastie. En attendant, il y a toujours avantage à le garder, car il offre un soutien à la lèvre restaurée, il s'oppose au rapprochement exagéré des deux maxillaires supérieurs, il empêche le développement et la proéminence exagérée du nez, que Lamelongue a observés sur un sujet à qui Nélaton père avait fait, quelques années auparavant, l'opération de Franco.

Il faut aussi connaître les inconvénients que peut avoir la conservation de ce lobule resté mobile. En s'opposant au rapprochement des deux maxillaires, il gêne la reconstitution spontanée du bord alvéolaire par le rapprochement et la soudure des deux maxillaires, qui ne sont pas un leurre, après la suppression totale de l'intermaxillaire, et qui offrent un avantage considérable au point de vue d'une uranoplastie ultérieure. Je suis donc d'avis que tout lobule osseux resté mobile doit être de nouveau suturé aux maxillaires, après quelques mois d'attente, et sacrifié définitivement si cette seconde opération n'a pas réussi.

Le sujet représenté dans les figures 184 et 185 est un exemple de

[1] P. Broca, *Bull. de la Soc. de chir.*, 2e série, 1868, t. IX, p. 14, et Alph. Guérin, *Ibid.*, 1869, t. X, p. 151.

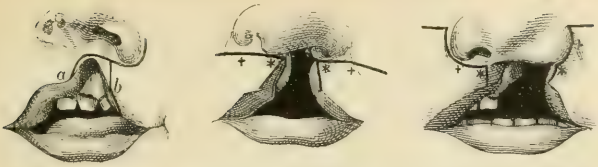

Fig. 181. — Procédés divers pour les cas où les parties molles sont insuffisantes (D'après l'*Atlas* de Bruns).

Le point *a* sera réuni au point *b*. Le bord muqueux de la lèvre du côté droit sera rabattu à gauche.

Au moment de la suture, les points désignés par une croix et une étoile s'opposeront les uns aux autres, et les incisions intermédiaires formeront une ligne de réunion verticale. Les deux lambeaux rabattus constitueront le bord muqueux de la lèvre.

Incisions de Dieffenbach. — Les points désignés par une croix et une étoile se correspondront dans la ligne verticale de réunion ; ces derniers occuperont à peu près le milieu de la hauteur de la lèvre.

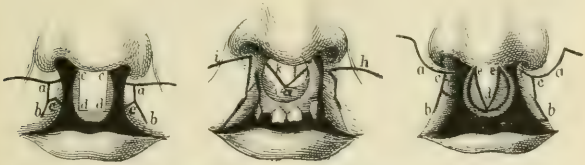

Fig. 182. — D'après l'*Atlas* de Bruns.

Procédé de Simon. — La ligne *ab* doit être réunie de chaque côté avec la ligne *cd*. Les petits lambeaux *e*, formés de peau et de muqueuse, se rejoindront par en bas au-dessous du bord *dd*.

Les points *b* et *e* se rencontreront au milieu en *d*. Les lignes *ib* et *lh* seront suturées avec les bords *k* et *l* du lobule médian.

Procédé de Simon. — Les points *c* se réuniront en *d* ; *ac* s'affrontera avec *cd*. Les petits lambeaux *bc* et *be* formeront au-dessous de *d* le milieu de la lèvre.

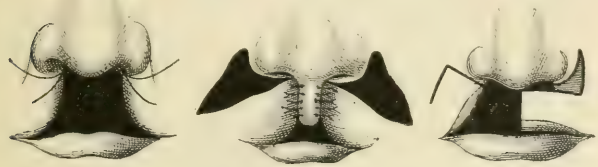

Fig. 183.

Le lobule médian manque entièrement. La restauration est faite au moyen de deux incisions de débridement gagnant la joue et de deux lambeaux à base inférieure, qui seront renversés et adaptés verticalement. Ce procédé ne procure pas un assez grand glissement des tissus vers la fissure.

Véritable chéiloplastie d'après Simon, avec suture des lambeaux aux bords de la sous-cloison.

Autre procédé de chéiloplastie à lambeaux carrés pris sur les joues presque verticalement et ramenés l'un vers l'autre horizontalement.

ce que l'on peut obtenir par des restaurations successives après la résection totale du lobule osseux procédé de Franco . Je lui ai pratiqué, à l'âge de deux ans, l'opération du bec-de-lièvre compliqué, représenté plus haut fig. 157 et 158 . Quelques années après, je lui ai fait l'uranoplastie et la staphylorraphie à un an d'intervalle. Au moment de la première de ces opérations, les deux maxillaires s'étaient spontanément rapprochés et fusionnés en avant ; le bord alvéolaire était entièrement reconstitué et continu. Rien ne serait plus facile que de corriger l'exubérance de la lèvre inférieure par une

Fig. 184. — Bec-de-lièvre bilatéral compliqué de grande fissure vélo-palatine. Résultat définitif après l'opér^on du bec-de-lièvre et l'urano-staphylorraphie (cas personnel).

Fig. 185. — Le même, de profil. Voir aussi plus haut les fig. 157 et 158 représentant le même sujet avant l'opération du bec-de-lièvre.

résection en forme de V sur la ligne médiane. J'ai corrigé l'encoche qui s'était produite après l'opération du bec-de-lièvre, au moment de l'uranoplastie, au moyen du procédé de Nélaton (1).

La *réparation des parties molles* présente d'extrêmes difficultés dans les cas très compliqués où le lobule osseux s'avance sous la cloison des narines, vers le bout du nez, et aussi dans ceux où le lobule cutané est très petit ou n'existe pas du tout. L'opération de choix est toujours celle qui a été décrite plus haut pour le bec-de-lièvre bilatéral simple.

Lorsque le *lobule cutané médian* est assez développé pour qu'on puisse suturer sur ses deux bords les bords externes de la fente, il sert à reconstituer la partie médiane de la lèvre. S'il est trop court et

(1) Le Dentu, *Bull. de la Soc. de chir.*, nouv. série, 1878, t. IV, p. 388.

inséré très en avant, au voisinage immédiat de la pointe du nez, mieux vaut l'utiliser pour compléter ou former de toute pièce la sous-cloison des narines ; alors, on peut, à l'exemple de Le Fort, en suturer l'extrémité postérieure avec la muqueuse du lobule osseux devenue flottante après sa résection sous-périostée (1). En pareil cas, la reconstitution de la lèvre exige de longues incisions atteignant la joue en passant sous les ailes du nez.

Ces interventions compliquées représentent de véritables chéiloplasties qui varieront nécessairement selon les conditions de chaque cas. Les figures du tableau précédent (p. 733), mettent bien en évidence les différences des procédés les plus employés.

Tous ces procédés émanent du principe fondamental du débridement vers la joue, mis en pratique depuis longtemps.

L'emprunt de véritables lambeaux caractérise les chéiloplasties proprement dites. Les débridements sont transversaux, obliques ascendants, obliques descendants, rectilignes ou en lignes brisées ; la taille des lambeaux s'inspire plus ou moins des procédés de Clémot et Malgaigne et de Mirault.

Le procédé de Sédillot, représenté dans l'article de Demarquay (2), se signale par des débridements obliques ascendants. L'opération récente de A. Reverdin, se rattache à celle qui est représentée dans notre tableau sous le n° 3 de la figure 183. Il s'agissait, cette fois, d'une perte de substance acquise (3).

Dans les procédés de J. Wolff, on taille un lambeau à base inférieure sur le bord externe de la fissure labiale et sur le lobule cutané médian. On renverse ces deux lambeaux, et les bords avivés, au-dessus de ces lambeaux, sont suturés en zigzag (4).

L'auteur préconise l'opération en deux temps espacés ; il peut y avoir avantage à s'occuper d'abord d'une des fentes, puis de l'autre quelques semaines plus tard (J. Wolff, de Valcourt).

c. **Réparation des imperfections consécutives aux opérations.** — L'opérateur ne peut pas toujours compter sur une restauration très régulière, et il est assez souvent obligé de pratiquer plus tard certaines opérations complémentaires qu'il importe de décrire avec précision.

Une fois j'ai observé une jeune fille sur laquelle l'avivement du lobule cutané médian avait été mal fait. Une bande de muqueuse formait *un relief demi-circulaire* sur la lèvre. Je supprimai profondément toute cette bande disgracieuse et je plaçai une série de sutures rayonnantes d'un bord à l'autre du lobule et de la lèvre (Voy. plus haut fig. 170).

1) Le Fort, *Bull. de la Soc. de chir.*, t. VI, 1880, p. 9.
2) Demarquay, *Nouv. Dict. de méd. et de chir. pratique*, t. IV, p. 712.
(3) *Arch. prov. de chir.*, 1895, p. 543.
(4) J. Wolff, *Berlin. med., Wochenschr.* 20 avril 1891.

Les *encoches* médianes, assez fréquentes, peuvent être supprimées de deux façons : par une petite opération suivant les procédés de Clémot-Malgaigne ou de Nélaton, ou au moyen d'une assez longue incision horizontale, qui sépare le bord muqueux du reste de la lèvre. Le milieu de ce bord est attiré par en bas et suturé verticalement (procédé de J. Wolff), de manière à constituer un petit tubercule labial médian [1] ; le reste de la plaie est réuni par des fils verticaux.

Lorsque le tubercule cutané est implanté à peu de distance du bout

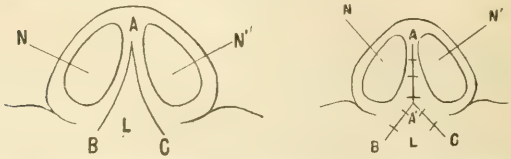

Fig. 186. — Le sommet A du lambeau triangulaire ABC est ramené en A'. Les bords AB et AC sont suturés en A'B et en A'C. — L, lambeau. — NN', narines.

du nez et qu'on s'en sert tel qu'il est pour la restauration du milieu de la lèvre, il exerce ultérieurement une traction sur le nez et l'incurve par en bas. Si cette disposition est très exagérée, on peut songer à la faire disparaître. Je n'ai jamais fait une opération dans un cas de ce genre, mais voici celle que je conçois comme possible (fig. 186) : sur la partie la plus antérieure de la lèvre, sous la cloison nasale, faire deux incisions partant du même point en avant et diver-

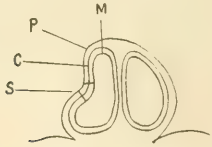

Fig. 187. — P, peau. — C, cartilage. — M, muqueuse. — S, forme du segment à exciser.

Fig. 188. — Forme triangulaire de l'excision en hauteur.

geant en dehors et en arrière. Disséquer d'avant en arrière la languette triangulaire ainsi délimitée, de manière à la reculer vers l'attache normale du nez ; suturer transversalement, sous la cloison des narines, les bords internes des deux incisions divergentes et fixer l'angle antérieur de la languette en arrière de cette suture transversale.

Rectification de la narine. — Il ne me reste plus qu'à indiquer la façon de rendre à la narine ou aux narines une forme plus

1. J. Wolff, *Arch. für klin. Chir.*, 1880, Bd. XXV, 899.

normale, à la suite d'une opération quelconque de bec-de-lièvre unilatéral ou bilatéral, simple ou compliqué. La narine est généralement étalée, aplatie, concave en dehors, convexe en dedans (fig. 146) ; son cartilage fait en dedans une saillie disgracieuse et en même temps gênante pour la respiration. On peut considérer les trois plans qui la constituent (peau, cartilage, muqueuse) comme trois cornets inclus l'un dans l'autre et dont les deux internes sont trop grands par rapport au plus externe.

Fig. 189. — *a*, placement de fils internes et externes si l'épaisseur des tissus le permet. — *b*, suture interne sur toute l'épaisseur de la narine. Pour les points les plus élevés, on fait le nœud du côté de la peau.

Pour corriger cette défectuosité, il faut une excision en forme de coin tronqué (fig. 187).

Au point le plus aplati, le plus convexe en dedans, qu'il siège près de l'angle antérieur de la narine ou sur la partie latérale, je supprime un petit triangle de tissus dont la base correspond au bord de la narine, mais par des sections obliques très inclinées, de manière à ce que la perte de substance soit sensiblement plus grande à la face interne de la narine qu'à sa face externe. Les sutures ont forcément pour résultat d'en arrondir le contour, puisque les cornets internes, représentés par le cartilage et la muqueuse, redeviennent plus petits que le cornet externe constitué par la peau (fig. 189).

P. Berger pense qu'on peut rendre à la narine sa forme circulaire, en détachant tout d'abord l'aile du nez de la lèvre et de la joue, dans tous les cas de bec-de-lièvre complet unilatéral ou bilatéral, et en réunissant sa partie postérieure à la partie postérieure avivée de la sous-cloison nasale (1). C'est l'application aux cas de difformité peu accentuée des incisions vers la joue considérées comme nécessaires dans les cas compliqués et représentés dans bon nombre des figures de la page 733.

Kirmisson préfère utiliser le bord externe de la fissure pour la reconstitution du bord postérieur de la narine (2). Il me semble que la méthode des débridements vers la joue peut seule assurer à la lèvre une hauteur suffisante.

II. — Staphylorraphie et uranoplastie.

L'opération qui a pour but de rapprocher les deux moitiés du voile du palais séparées par une fissure congénitale ou acquise s'appelle la staphylorraphie ; la restauration de la voûte palatine se nomme l'uranoplastie. Différentes l'une de l'autre tout d'abord dans leur mode

(1) P. Berger, *Bull. de la Soc. de chir.*, nouv. série, t. XXII, 1896, p. 238.
(2) Kirmisson, *Ibid.*, p. 243.

d'exécution, ces deux opérations sont devenues presque identiques. Les progrès accomplis depuis une vingtaine d'années surtout les ont ramenées à un type unique, et ce type émane d'une idée directrice commune à toutes deux, c'est que la condition fondamentale du succès réside dans la libération, dans la mobilisation de la couche fibreuse qui double la muqueuse du palais et offre un appui aux muscles du voile. Tout est là ; si les premiers chirurgiens qui ont imaginé ou exécuté la staphylorraphie et l'uranoplastie ne s'en sont pas suffisamment rendu compte, ceux qui les ont suivis dans la même voie ont dégagé peu à peu la notion sur laquelle est basé le manuel opératoire actuel. Pour assurer la vitalité des lambeaux et donner au palais restauré une plus grande fermeté, le détachement du périoste avec la muqueuse est indispensable ; pour éviter toute tension et favoriser la réunion, le détachement du voile au niveau du bord postérieur du palais osseux est également indispensable.

Historique. — Malgré les deux tentatives antérieures de Lemonnier (1760) et de Graefe (1816), on peut dire que Roux est le véritable inventeur de la *staphylorraphie* (1819). Il en a réglé l'exécution, et, à la fin de sa vie, il l'avait pratiquée 124 fois sur 112 sujets. La tension des lambeaux, l'emploi de mauvais fils en nombre insuffisant, le défaut d'antisepsie avaient causé plus d'un insuccès. Pour faciliter le rapprochement des moitiés du voile, Dieffenbach, Sédillot, Pollack, Mason Warren, Fergusson, eurent recours à des incisions qui devaient diviser profondément certains muscles.

Dieffenbach sectionnait la face inférieure du voile, muscles compris, dans le sens antéro-postérieur ; Sédillot obliquement, à 10 millimètres en haut et en dehors de la base de la luette, de manière à atteindre les muscles péristaphylins internes ; Fergusson visait les mêmes muscles en agissant sur la face supérieure du voile avec un couteau coudé sur le plat, et il coupait en plus les pharyngo-staphylins. Langenbeck conseilla de diviser l'élévateur du voile (péristaphylin interne) et le pharyngo-palatin (pharyngo-staphylin). Plus récemment, Billroth a préconisé la section du crochet de l'aile interne de l'apophyse ptérygoïde sous lequel se réfléchit le tendon du péristaphylin externe, au moyen d'un petit ciseau à froid introduit dans une incision externe.

Plus nouvellement encore Félizet a mis en pratique un nouveau procédé qui consiste à faire de chaque côté de la fissure, à un centimètre environ, une incision légèrement convexe en dehors, à travers *l'épaisseur tout entière* du voile (1).

Comme Trélat, comme J. Wolff, je crois qu'on peut remplacer tous ces procédés de libération latérale par la désinsertion du voile au niveau du bord postérieur du palais osseux. Cette désinsertion annule

(1) Félizet, *Bull. de la Soc. de chir.*, t. XX, 1894, p. 685.

absolument ou rend facilement surmontable la résistance des muscles. Elle assure le succès lorsqu'elle est faite largement et hardiment.

Le véritable inventeur de l'*uranoplastie* est Dieffenbach. Son procédé, dit *en pont*, un peu laissé dans l'oubli, a été réinventé quelques années plus tard par Baizeau en France, Langenbeck en Allemagne, Field en Angleterre. Verneuil a fixé définitivement ce point d'histoire sur lequel je ne reviendrai pas (1).

Avant Dieffenbach, Sédillot, Roux, Pancoast avaient essayé de combler des pertes de substance accidentelles du palais : Sédillot au moyen d'une simple dissection circulaire autour de l'orifice ; Roux en taillant de chaque côté un lambeau quadrilatère à base postérieure et en rapprochant la face cruentée des deux lambeaux au moyen de deux fils, dont l'antérieur, ramené au dehors par la narine correspondante, les empêchait de pendre dans la bouche ; Pancoast par deux lambeaux triangulaires latéraux dont l'un avait sa base en avant, l'autre en arrière, qu'il adaptait l'un à l'autre au moyen de plusieurs fils dont l'anse embrassait un bout de sonde placé dans la fosse nasale.

Celui qui le premier s'attaqua à une division *congénitale* de la voûte palatine fut Krimer. Voici son procédé : l'opération fut pratiquée sur une jeune fille de dix-huit ans qui avait subi la staphylorraphie avec succès : incisions transversales très longues passant à 2 ou 3 millimètres en avant et en arrière de la fissure, incisions antéro-postérieures réunissant de chaque côté les extrémités externes des incisions transversales. Dissection de dehors en dedans des deux lambeaux adhérents aux bords de la division ; renversement vers les fosses nasales de ces lambeaux réunis par trois points de suture dont les fils sortaient sans doute par la narine. Cette première tentative réussit, mais on peut affirmer que des lambeaux disséqués de la sorte doivent être dans la plupart des cas voués à la gangrène.

Avec la dissection de lambeaux en pont, adhérents à leurs deux extrémités, la vraie, la bonne méthode d'uranoplastie fut créée. L'honneur doit en être reporté, ainsi que je l'ai déjà dit, à Dieffenbach. L'exécution en devint pratique et courante avec Baizeau et Langenbeck. Ce dernier eut le mérite de comprendre l'importance du *détachement du périoste*, et il régla tout son manuel opératoire sur cette donnée. Dans la période toute moderne, les hommes qui contribuèrent le plus à la vulgarisation de cette opération et au perfectionnement de sa technique sont U. Trélat, Ehrmann (de Mulhouse), Rouge (de Lausanne), Julius Wolff (de Berlin).

a. **Appareil instrumental.** — Il est à peu de chose près le même pour l'uranoplastie et la staphylorraphie et se compose des instruments suivants :

1. Verneuil, Mém. de chir., t. I, p. 905.

1° *Bâillons.* - Celui de Smith, léger et facile à placer, se déplace ou se brise aisément. Celui de Mears ne nous est pas familier en France (1). Le meilleur me paraît être celui de Trélat construit par Collin. Il en existe plusieurs types de dimensions diverses. Bien placé, il ne bouge guère; trop enfoncé, il refoule l'épiglotte et cause l'asphyxie. Il y a donc une surveillance à exercer de ce côté.

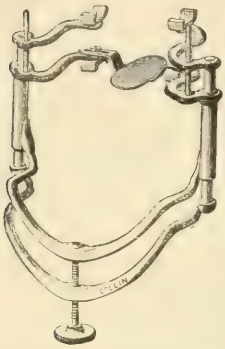

Fig. 190. — Bâillon ouvre-bouche du professeur Trélat.

2° *Couteaux et ciseaux.* — Deux bistouris droits à petite lame et à long manche dont l'un à *tranchant droit* (fig. 191), deux autres coudés à droite et à gauche. Un bistouri fort et court, à lame droite.

Ciseaux droits, longs, pointus et mousses; ciseaux pointus courbés sur le plat.

3° *Pinces diverses.* — Longues pinces droites et courbes, à mors plats et à griffes; mon modèle de pinces à fourche avec des branches de longueur inégale, dont j'indiquerai l'usage (fig. 192). Une vingtaine de pinces hémostatiques ordinaires pour tenir les fils.

Fig. 191. — Bistouri à tranchant droit.

4° *Rugines.* — Elles ont remplacé le levier mousse de Langenbeck. Elles sont coudées à droite et à gauche, fixées au manche sous


Fig. 192. — Pince à fourche, à branches de longueur inégale (modèle Le Dentu).

diverses inclinaisons, ou rectilignes (fig. 193 et 194). Elles représentent plusieurs types : le n° 1, type Trélat; le n° 2, la récurrente, type Le Dentu; le n° 3, type Le Dentu, à angle obtus; les droites, celles de Trélat, diffèrent entre elles par leur longueur, par le nivellement parfait ou le relèvement de leur extrémité tranchante.

5° *Porte-éponges.* - Modèle à coulisse, ou simplement longues pinces à cran d'arrêt.

6° *Aiguilles.* — Les aiguilles courbes ordinaires, plates ou rondes, sont si difficiles à manœuvrer dans la bouche que nous sommes

(1) Mears, in Heath, *Encyclop. internationale de chir.*, 1886, t. V, p. 523.

arrivés peu à peu en France à nous servir, à l'exemple de Trélat, d'une aiguille de J. Reverdin aussi courbe que possible. Comme la pointe de cette aiguille se cache aisément derrière les lambeaux, dans la profondeur de la cavité buccale, et que le sang ou les mucosités sanguinolentes la masquent aux regards de l'aide chargé

Fig. 193. — N° 1, rugine coudée, type Trélat. — N° 2, rugine récurrente, type Le Dentu. — N° 3, rugine à angle obtus, type Le Dentu.

d'y accrocher le fil d'argent, j'ai fait construire, il y a déjà quelques années, un instrument spécial portant une aiguille articulée qui peut se retourner entièrement vers l'opérateur et lui présente sa pointe, en avant du plan des lambeaux. Je la décrirai plus loin et je



Fig. 194. — Aiguille de Trélat.

dirai avec précision comment il faut s'en servir. L'aiguille en U de Trélat est parfois nécessaire pour agir juste derrière le bord alvéolaire (fig. 194).

7° *Fils.* — Du fil d'argent de 3/10 de millimètre de diamètre ou un peu plus fort, pour le plus grand nombre des points; pour la luette, de la soie tressée 0 ou 00, portée par de fines aiguilles courbes.

8° Un *porte-aiguille*, un *ajusteur*, des *crochets* mousse et pointu, un *tord-fil*, une seringue, complètent l'instrumentation.

9° De l'*eau bouillie* et de la *solution d'acide borique* à 4 p. 100 pour les lavages pendant et après l'opération.

b. **Anesthésie.** — Le chloroforme seul me paraît pouvoir procurer l'insensibilité absolue. L'emploi nécessaire d'un masque oblige à renoncer à l'éther. L'action de la cocaïne doit être trop superficielle pour annihiler réellement la douleur très intense causée par le détachement du périoste. Il faut pouvoir compter sur la docilité absolue des opérés.

L'anesthésie peut être complète pendant tout le cours de l'opération, à condition que l'opérateur cesse d'agir aussi souvent que

cela sera nécessaire et cède la place au chloroformisateur. La compresse ou l'éponge sont les deux seuls procédés possibles.

c. **Technique**. — **Uranoplastie**. — Je commencerai par l'uranoplastie. Cette désignation, plus correcte au point de vue des lois de l'étymologie que le mot palatoplastie, mérite la préférence.

Edm. Rose a eu la très bonne idée de placer le malade sur le dos, la tête renversée et pendante à l'extrémité du lit. Cette position facilite singulièrement toutes les manœuvres. Le chirurgien, assis en arrière de la tête de l'opéré, voit se développer sous ses yeux toute la voûte vélo-palatine jusqu'au pharynx. Trélat s'est empressé d'adopter l'innovation importante de Rose.

Les divisions palatines congénitales coexistent toujours avec une division complète du voile. Elles se présentent dans les trois conditions suivantes :

1° Division partielle plus ou moins étendue en avant.

2° Division totale intéressant plus ou moins complètement l'arcade alvéolaire d'un seul côté.

3° Division bifurquée en avant, intéressant les deux côtés de l'arcade alvéolaire, ordinairement compliquée de bec-de-lièvre bilatéral avec lobe intermaxillaire saillant.

Premier cas. — Division palatine ne dépassant pas en avant le trou palatin antérieur. Division concomitante du voile. — Je suppose que l'on veuille combler toute la brèche en une seule séance. C'est le cas type, le meilleur pour l'exposé du manuel opératoire. L'anesthésie étant complète, l'opérateur introduit et fixe avec soin le bâillon.

Avivement. — Avec de longues pinces à griffes, droites ou légèrement courbées, appliquées délicatement sur l'extrémité de l'une des moitiés de la luette, on redresse le voile du palais, on le tend en le rapprochant de la paroi du pharynx.

Alors on introduit la pointe du petit bistouri droit à long manche en avant de l'angle antérieur de la fissure, le tranchant tourné vers le pharynx, et l'on détache une bandelette de 2 millimètres de large jusqu'à la pointe de la luette inclusivement, autant que possible sans se reprendre (fig. 195). Voilà la théorie, mais il arrive souvent que la muqueuse est d'une minceur extrême sur les bords de la division osseuse; le couteau frotte sur l'os et ne détache rien. L'avivement normal n'est possible que sur le bord du voile. Il faut se contenter d'une incision allant jusqu'à l'os et suivant exactement le bord de la division.

Fig. 195. — Avivement tracé des incisions latérales.

Il arrive aussi, lorsque la voûte palatine redressée d'un côté est presque en continuité de direction avec la cloison des fosses nasales, que le couteau ne peut pas entamer la

muqueuse. Dans ce cas encore on ne peut que faire une incision à la limite de la muqueuse palatine et de la cloison nasale ; il faut se

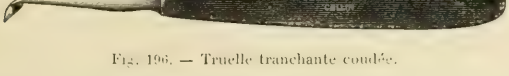

Fig. 196. — Truelle tranchante coudée.

servir des couteaux coudés sur le plat, ou mieux, de la petite truelle tranchante de Trélat, montée presque perpendiculairement sur son manche qui permet d'inciser presque horizontalement (fig. 196).

Première incision libératrice. — Avec un bistouri court et fort, on fait jusqu'à l'os, dans l'une des moitiés de la voûte palatine, une incision qui commence derrière la dernière molaire, la contourne, suit la rangée des alvéoles en la serrant de très près, et ne doit se terminer qu'à près d'un centimètre en avant de l'angle antérieur de la division (fig. 195). En traçant l'incision très en dehors, on évite assez bien l'artère palatine postérieure, et en la prolongeant loin en avant, on facilite beaucoup la suite de l'opération.

Je pense, comme Tillaux, qu'il y a intérêt à ménager cette artère. On assure mieux ainsi la vitalité du lambeau (1). L'incision qui contourne

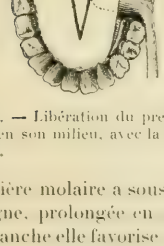

Fig. 197. — Libération du premier lambeau en son milieu, avec la rugine de Trélat.



Fig. 198. — Libération des lambeaux en avant et en arrière, avec les rugines de Le Dentu.

la dernière molaire a sous ce rapport un avantage réel sur l'incision rectiligne, prolongée en arrière sur le voile, que pratiquait Trélat. En revanche elle favorise moins la mobilisation du voile, et on est quelquefois obligé d'y ajouter, pour faire cesser toute tension, un débridement rectiligne postérieur, assez profond, analogue comme direction à l'incision de Trélat.

Détachement du premier lambeau. — Ce détachement se fait au moyen des rugines figurées plus haut. Il faut se servir d'abord du type n° 1 (rugine de Trélat) (fig. 197). On en introduit l'extrémité faiblement tranchante dans le milieu de l'incision libératrice qui suit

(1) Tillaux, *Bull. de thérap.*, 30 avril 1872, et De la staphylorraphie, *Gaz. des hôp.*, 23 janvier 1894, p. 87.

la rangée alvéolaire. Grâce à des pesées bien calculées, et en prenant garde de toujours suivre la surface osseuse, on chemine graduellement vers l'incision d'avivement. Le périoste se trouve ainsi entièrement soulevé avec la muqueuse palatine et le lambeau devient flottant dans sa partie moyenne. Pour le détachement de sa partie antérieure, la rugine récurrente (n° 2, type Le Dentu), m'a paru offrir des avantages réels (fig. 198). Il faut le poursuivre jusqu'à un centimètre en avant de la fissure. Enfin la rugine à angle très ouvert (n° 3, type Le Dentu), permet de détacher de même la partie postérieure du lambeau. Pendant cette dernière manœuvre, le bord du lambeau se loge dans l'angle obtus de la rugine et ne peut être violenté comme il le serait par un instrument rectiligne.

Pour compléter la désinsertion du voile derrière le bord osseux de la voûte palatine, les diverses rugines droites de Trélat sont utiles ou indispensables. Celle dont l'extrémité tranchante est un peu recourbée sur elle-même détruit les dernières adhérences (fig. 199).

Fig. 199. — Rugine de Trélat, un peu recourbée à son extrémité.

Il est de toute nécessité de ne jamais introduire un instrument sans voir exactement ce que l'on fait. On doit donc avoir assez de patience pour toujours attendre que l'hémostase soit suffisante.

Mêmes manœuvres du côté opposé. — On répète ces trois premiers temps du côté opposé, en se servant de la main droite et de la main gauche, et quand on s'est assuré que les lambeaux soulevés par une spatule s'adaptent d'eux-mêmes l'un à l'autre, on s'occupe des sutures.

Le mode de passage des fils et la suture seront décrits plus loin.

Deuxième cas. — Fissure latérale allant jusqu'au bord alvéolaire exclusivement ou inclusivement, sans écartement du maxillaire et de l'intermaxillaire. — Avivement, taille et détachement des lambeaux comme précédemment, sauf trois détails non dénués d'importance. Il est bon de diriger un peu *en dehors* l'extrémité antérieure des incisions libératrices ; autrement l'extrémité antérieure des lambeaux serait parfois très étroite et pourrait se rompre pendant les manœuvres. Pour le décollement de cette extrémité antérieure ma rugine récurrente m'a rendu de très grands services. Maniée avec précaution, elle permet la libération jusque derrière la gencive des incisives et facilite ainsi beaucoup la suture. Enfin, dans certains cas où l'ogive du palais est très fermée, on parvient, en plaçant les deux fils antérieurs avec l'aiguille en U de Trélat, à fermer entièrement la brèche. Ce temps reste quand même très délicat.

Si la fissure entame le bord alvéolaire, je ne fais pas l'uranoplastie en premier lieu ; il est indispensable de régulariser tout d'abord le

maxillaire par l'ostéotomie sous-périostée du maxillaire, suivant le manuel opératoire décrit plus haut (p. 728).

Troisième cas. — Fissure bilatérale entamant le bord alvéolaire des deux côtés. Saillie de l'intermaxillaire. — Même conclusion pour ces cas compliqués. Avant toute chose, il faut s'occuper de la régularisation de la face ; plus tard, lorsque les deux maxillaires se sont soudés à l'intermaxillaire, ou que, après suppression de ce dernier, ils se sont mis en contact parfait ou réellement fusionnés, on pratique l'uranostaphylorraphie dans des conditions aussi avantageuses que si l'arcade alvéolaire n'avait jamais été interrompue.

Quatrième temps. — Passage des fils pour la suture. — L'ancienne technique de Roux, de Langenbeck, de Sédillot, de Bérard, de Foraytier n'a plus de raison d'être actuellement. Pour le passage des

Fig. 200. — Aiguille articulée de Le Dentu.

fils d'argent, les anciens procédés très compliqués de Roux, de Foraytier, de Bérard sont devenus inutiles ; on peut se servir de l'aiguille courbe de J. Reverdin de la manière suivante : L'opérateur pique l'un des lambeaux à un demi-centimètre du bord, un peu en arrière de l'angle antérieur de la division ; lorsque l'instrument a traversé le voile, il l'incline vers la ligne médiane et ouvre le chas. A ce moment, un aide exercé porte, au moyen de longues pinces à mors plats, une des extrémités d'un fil d'argent repliée en anse jusqu'au chas et l'accroche. L'opérateur tire à lui l'aiguille qui entraîne le fil. Même manœuvre du côté opposé, en se servant de la main droite ou de la main gauche.

Depuis plusieurs années j'emploie à peu près exclusivement l'aiguille dont j'ai donné pour la première fois la description à l'Académie de médecine (1).

Elle se compose de deux parties mobiles l'une sur l'autre (fig. 200). C'est d'abord une coulisse ou gaine, munie de deux anneaux latéraux vers l'une de ses extrémités, percée à l'autre extrémité d'un orifice à direction oblique qui s'ouvre sur la face antérieure de cette gaine et non dans la direction de l'axe longitudinal. Une petite pointe très courte, semblable à celle de la pique de Pamard pour la fixation de l'œil, termine cette première pièce. C'est ensuite une tige pleine, portant d'une part un anneau, d'autre part une aiguille articulée à charnière, d'une forme particulière, à courbe parabolique. Cette tige et l'aiguille

(1) A. Le Dentu, *Bull. de l'Acad. de méd.*, séance du 31 mars 1891, p. 519.

glissent dans la gaine. Ses mouvements de va-et-vient sont déterminés et réglés par l'index et le médius engagés dans les anneaux latéraux de la gaine, et par le pouce engagé dans l'anneau de la tige pleine. La pression du pouce fait sortir l'aiguille par le canal oblique de l'extrémité opposée. Elle prend donc elle-même une direction oblique par rapport à l'instrument et *se recourbe entièrement vers l'opérateur* de manière à lui présenter sa pointe et le chas ouvert situé tout près de celle-ci. Ce chas, très incliné sur l'axe et placé sur la convexité de l'aiguille, doit avoir juste les dimensions voulues pour admettre un fil d'argent de faible diamètre.

La manœuvre de cet instrument, assez délicate pour qui n'en a pas encore une grande habitude, se simplifie beaucoup par l'usage. Certains détails de technique en facilitent beaucoup l'emploi.

Le bord de l'un des lambeaux étant maintenu un peu tendu par les branches de mes pinces à fourche, on fiche la petite pique terminale de l'instrument à 6 ou 7^{mm} du bord interne du lambeau, *un peu plus en dehors* que si l'on se servait de l'aiguille de Reverdin. Afin de redresser la direction de l'aiguille, et avant de la pousser au dehors, il faut incliner l'instrument tout entier *sur le côté opposé* de la bouche. A cette condition l'aiguille traverse le lambeau suivant une direction à peu près perpendiculaire. Si elle rencontre quelque résistance, il ne faut pas craindre d'appliquer assez fortement la pique sur le lambeau, tout en le maintenant solidement avec les pinces à fourche.

Lorsque l'aiguille a décrit sa courbe et est venue se présenter entre les lèvres de la fissure, l'aide introduit dans son chas ouvert l'extrémité repliée en anse d'un fil d'argent. Alors on fait glisser les deux tiges l'une sur l'autre en sens inverse ; mais il importe *de ne pas faire rentrer l'aiguille complètement* dans sa gaine avec le fil. Il faut retirer l'instrument avec l'aiguille à moitié au dehors de la coulisse. L'expérience m'a démontré que, grâce à cette précaution, cette aiguille bien construite accroche à peine les tissus.

On place ainsi le nombre de fils nécessaire, à quatre ou cinq millimètres de distance les uns des autres, jusqu'à la base de la luette (fig. 201). Il en faut habituellement de sept à neuf. La luette est suturée au moyen de deux fils de soie n° 0 portés par des aiguilles ordinaires très fines et très courbées (fig. 202).

On rapproche les bords des lambeaux et on s'assure avec l'ajusteur de leur parfaite adaptation réciproque. Les crochets mousses et pointus sont d'une grande utilité pour redresser et soutenir les bords. Alors on tord les fils en commençant par le plus antérieur. L'emploi du tord-fil exige une extrême précision. Le succès dépend en grande partie de la manière dont les fils sont serrés. Une constriction trop forte cause infailliblement la gangrène. Il faut serrer juste assez pour que les bords se touchent sur toute leur tranche et même par une partie de leur face cruentée, s'ils sont minces, et pour qu'il y ait

contact sans pression. Si les tissus prennent une teinte un peu blanche, c'est qu'on a dépassé le degré convenable. On évitera de casser les fils, en retirant vers soi le tord-fil à mesure que les tours de spire se multiplient. Les fils de la luette seront noués avec les doigts introduits le plus profondément possible.

Il ne reste plus qu'à couper les fils à quelques millimètres de longueur et à les recourber vers la moitié droite du palais, correspondant au côté droit de l'opérateur. Ils se présentent ainsi très commodément plus tard pour leur ablation.

Les fils doivent être laissés en place en moyenne quatre jours pleins, quelquefois cinq jours. Très exceptionnellement l'un d'eux ne sera

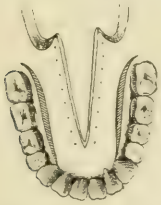

Fig. 201. — Place à donner aux fils.

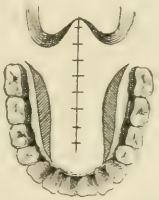

Fig. 202. — Suture terminée.

retiré qu'après six ou sept jours; c'est lorsque quelque point de la ligne de suture paraîtra menacé de désunion. Quand les suites opératoires sont tout à fait normales, quatre jours suffisent pour que la réunion soit solide; après les grandes uranostaphylorraphies, j'attends quelquefois jusqu'à cinq jours pour deux ou trois fils. Il n'y a guère que des inconvénients possibles à réduire le délai à moins de quatre jours.

Dudon a proposé de remplacer les fils par des rubans qui entourent les lambeaux et qui sont noués au-dessous d'eux. Je ne crois pas que ce procédé puisse donner des résultats comparables à ceux de la suture métallique (1).

G. Naumann a décrit récemment un procédé de suture dans lequel je ne puis voir qu'une résurrection approximative des anciens procédés employés en France et auxquels on a renoncé (2). Il consiste à traverser d'abord, de bas en haut, les bords de la fente avec les deux extrémités, repliées en crochet, d'un fil d'argent, qu'on dirige au dehors par la narine. Ces crochets servent à fixer les deux bouts d'un fil de soie qu'on ramène vers la bouche en tirant sur l'anse du fil d'argent.

(1) Dudon, Sur un point de la technique des opérations plastiques sur le palais. *Bull. de la Soc. de chir.*, nouv. série, t. XIII, 1887, p. 48.
(2) Gustave Naumann, *Centralblatt für Chir.*, 1892, p. 1082.

d. **Staphylorraphie.** — Lorsque la division ne porte que sur le voile du palais, l'opération s'appelle la staphylorraphie. Il me reste bien peu de chose à en dire, pour la raison que la plupart du temps la staphylorraphie est une uranostaphylorraphie en petit. J'ai déjà dit que la désinsertion sous-muqueuse du voile en arrière du bord palatin osseux devait toujours donner une mobilité suffisante pour l'adaptation des lambeaux sans tension. Je n'ai donc pas à revenir sur tous les procédés par lesquels on a cherché à supprimer la tension et auxquels j'ai consacré une mention à propos de l'historique.

L'avivement se fait de la même manière que pour l'uranoplastie ; il n'offre quelque difficulté qu'au niveau de la luette. Il doit intéresser l'épaisseur entière du voile. A cette condition seulement la tonicité musculaire restera sans effet. Les incisions libératrices, le détachement des lambeaux, le passage des fils, les sutures seront exécutés comme il a été prescrit plus haut.

Un seul cas doit être envisagé d'une manière spéciale, c'est celui où la division n'intéresserait qu'une petite portion du voile ou la luette seule. Alors on pourra habituellement se passer d'incisions libératrices et de taille de lambeaux ; mais si l'on s'apercevait qu'il y a la moindre tension, il serait opportun de débrider un peu latéralement la muqueuse seule ou même le plan musculaire, dans une étendue restreinte, par deux petites incisions antéro-postérieures aussi profondes qu'il paraîtrait nécessaire.

e. **Soins préparatoires et consécutifs communs aux deux opérations.** — L'état aseptique de la bouche est assuré par l'avulsion, le plombage, l'aurification des dents cariées, et par l'usage de collutoires antiseptiques pendant plusieurs jours avant l'opération (acide borique à 40 p. 1000 ou hydrate de chloral à 1 ou 1/2 p. 100). Une purgation sera toujours utile la veille.

Il va de soi que le sujet devra être dans un état de santé aussi bon que possible.

Il ne faut appliquer aucun pansement ni sur la ligne de suture ni sur les incisions libératrices. Après l'opération, l'emploi des mêmes collutoires sera continué. Les injections directement sur la ligne de suture doivent être absolument rejetées. Habituellement elles sont tout à fait inutiles. Elles ne deviennent nécessaires que s'il apparaît du sphacèle limité ou étendu ; même alors elles doivent être dirigées sur les parties latérales du palais. Elles seront faites avec la solution boriquée.

Pour provoquer les garde-robes, on se contentera de lavements simples ou glycérinés, jusqu'au moment où il n'y aura plus rien à craindre du côté des lambeaux.

L'alimentation sera réglée de la manière suivante : rien pendant la première journée. Pendant la première nuit, quelques gorgées d'eau bouillie fraîche, additionnée de cognac en très faible quantité.

A partir du deuxième jour, un peu de bouillon ou de lait stérilisé froid; lavage de la bouche après chaque ingestion de liquide. Au troisième ou quatrième jour, lait en plus grande abondance, contenant de deux à quatre jaunes d'œuf par vingt-quatre heures. Les potages gras ne seront permis qu'aux sujets ne pouvant absolument pas supporter le lait. L'alimentation liquide sera encore prolongée jusqu'au huitième jour. Alors les purées très claires, la viande hachée menu, les œufs à la coque ne pourront plus nuire. Le pain sera interdit tant qu'il restera un bourgeon charnu non cicatrisé.

Le silence absolu est nécessaire pendant douze jours, quelquefois plus longtemps si la réussite n'a pas été complète d'emblée.

f. **Accidents divers.** — Il y en a deux principaux à redouter, l'*hémorragie* et la *gangrène*. Pendant l'opération, l'écoulement du sang est ordinairement très abondant. Seulement gênant si l'on sait le combattre, il deviendrait dangereux, surtout chez les jeunes sujets, si on l'envisageait à la légère. Il est causé par la section des branches nombreuses de l'artère palatine postérieure et quelquefois du tronc lui-même. On le combat par la compression au moyen du pouce, de petits tampons de charpie de bois enveloppés de gaze aseptique (J. Wolff) ou simplement de coton hydrophile mouillé et tassé.

On étanche la gorge incessamment avec de petites éponges aseptiques, afin que le jeu de la respiration soit entravé le moins possible.

Je n'ai observé qu'une fois une hémorragie post-opératoire sérieuse survenue au bout d'une demi-heure à peine; le tamponnement d'une des incisions latérales en a eu raison.

On verra plus loin que, par l'opération en deux séances, J. Wolff a limité les chances d'hémorragie dangereuse. Comme partisan des opérations très précoces, il a peut-être trouvé le bon moyen de diminuer les risques chez les très jeunes enfants; mais à partir de l'âge de cinq à six ans, pareille précaution me paraît superflue.

La *gangrène* reconnaît plusieurs causes dont certaines sont du fait de l'opérateur. Si la section de l'artère palatine postérieure ne peut pas toujours être évitée, il n'en est pas de même du détachement incomplet du périoste, des manœuvres brutales, des échappées brusques des instruments qui ont pour résultat la déchirure partielle ou la rupture d'un lambeau, et de l'étranglement des tissus par des fils trop serrés. La déchirure partielle et le détachement d'un lambeau vers son extrémité antérieure doivent être réparés séance tenante au moyen d'une suture.

La seule cause de gangrène dont le chirurgien ne soit nullement responsable est la minceur excessive des lambeaux. En pareil cas on les voit ordinairement pâlir et prendre une teinte livide au moment du détachement; mais, assez souvent, dans le cours de l'opération, ils recouvrent peu à peu leur coloration normale.

Fort heureusement aucune de ces causes ne produit infailliblement la mortification des tissus. Elles impliquent simplement une menace qui ne se réalise pas toujours. Ordinairement partielle, la gangrène frappe quelquefois un lambeau presque en son entier. Elle n'atteint guère le voile proprement dit qu'au niveau de la ligne de suture, vers sa base, là où les fils doivent embrasser la plus grande épaisseur de tissus. Quelquefois les bords et les surfaces des incisions offrent un aspect diphtéroïde, en se couvrant d'exsudats qui ont de la tendance à se reproduire malgré leur ablation au moyen d'un pinceau un peu rude. A leur chute on aperçoit des pertes de substance de peu d'épaisseur qui souvent n'occasionnent pas la désunion.

Les escarres tombent au bout de huit ou dix jours, et alors on assiste à un travail de réparation spontanée qui dépasse dans certains cas tout ce que l'on peut espérer *a priori*. Des pertes de substance de près d'un centimètre de diamètre se comblent quelquefois entièrement. J'ai même vu une fois le palais se reconstituer entièrement après une gangrène qui avait détruit un des lambeaux sur la moitié de sa largeur et au moins sur deux centimètres de longueur.

Ordinairement il persiste une *fistule* plus ou moins large, consécutivement aux solutions de continuité ayant plus de 5 à 6 millimètres de diamètre. Des attouchements très légers, tous les trois jours environ, avec un crayon de nitrate d'argent, ou quotidiens avec de la teinture d'iode, activent la cicatrisation. Si celle-ci reste incomplète, *il n'y a qu'un moyen d'obtenir la guérison complète*, c'est de recommencer l'opération exactement de la même manière dans la zone de la fistule. De nouvelles incisions libératrices et le détachement de petits lambeaux en pont procurent seuls la laxité des tissus nécessaire pour une nouvelle suture.

Je rappelle pour mémoire les accidents intestinaux et pulmonaires qui ne s'observent guère que sur de très jeunes enfants.

g. **Procédés ostéo-muqueux et naso-vomérien**. — Fergusson a exécuté plus de quatre-vingts fois un procédé imaginé antérieurement par Dieffenbach et déjà employé par Wutzed, Langenbeck, Buhring, G. Simon. Il comprend les temps suivants : avivement large des bords, incisions antéro-postérieures de chaque côté de la fente, au milieu de l'espace qui la sépare de la rangée alvéolaire, section au ciseau de la voûte osseuse dans toute son épaisseur, refoulement en dedans des deux lambeaux ostéo-muqueux l'un vers l'autre pour les mettre en contact. Des sutures ne sont pas nécessaires. Lannelongue a eu recours plusieurs fois à ce procédé avec succès. On ne peut donc en nier la valeur, mais il est plus brutal que l'uranoplastie de Baizeau-Langenbeck et ne mérite pas la préférence (1).

Le *procédé naso-vomérien* de Lannelongue lui a été inspiré par

(1) Lannelongue, De l'uranoplastie ostéo-muqueuse (*Bull. de la Soc. de chir.*, nouv. série, 1877, t. III, p. 176.

certaines conditions anatomiques de la fente palatine. On se rappelle que parfois la cloison des fosses nasales se continue directement avec un des côtés de la voûte palatine. Lannelongue a eu l'idée de tailler sur la muqueuse de cette cloison obliquement étalée sous les yeux de l'opérateur un épais lambeau quadrilatère destiné à être suturé avec le bord opposé de la fente préalablement avivé. Ultérieurement on peut compléter l'occlusion de la fente par la staphylorraphie. On a le droit de se demander si, d'une façon générale, le rapprochement des bords de la division du voile ne doit pas être plus difficile à obtenir qu'après une uranoplastie ordinaire. En tout cas ce procédé pourrait trouver son application à titre exceptionnel si un écartement très considérable des bords coexistait avec une grande obliquité de la cloison nasale (1).

h. **Les opérations en deux séances.** — *Technique de J. Wolff.* — Dans les débuts de l'uranoplastie, on n'osait pas reconstituer d'un coup par une seule opération le palais osseux et le voile. Presque tous les opérateurs ont passé par cette période de timidité. Aujourd'hui presque tous sont d'accord pour affirmer que la restauration du palais doit être faite en une seule séance. On rend ainsi plus facilement aux opérés un organe souple dont le fonctionnement ultérieur sera ainsi mieux assuré. On peut cependant hésiter dans les circonstances suivantes : lorsque la fente palatine atteint ou intéresse l'arcade alvéolaire en avant, même s'il n'existe pas d'écartement osseux, et aussi lorsque les lambeaux palatins deviennent très pâles ou livides après leur détachement. Dans ces deux cas, dans le second surtout, il est prudent de remettre la staphylorraphie à une époque ultérieure, éloignée de plusieurs mois.

J. Wolff a pensé pouvoir, par un autre moyen, écarter les dangers de l'hémorragie et de la gangrène. Il a imaginé, en 1887, un procédé en deux séances espacées de quelques jours, mais qui ne consiste pas à faire d'abord l'uranoplastie, puis la staphylorraphie. Voici l'exposé de sa technique, telle qu'il l'a résumée récemment, sous la forme qu'il considère comme définitive, après les quelques variations qu'elle a subies :

Dans une première séance, J. Wolff (2) pratique les incisions libératrices et détache les lambeaux d'une façon nouvelle. Il ne fait d'abord qu'un tiers (le tiers moyen) de l'incision latérale et sépare le lambeau dans la zone correspondante (tiers moyen). Il complète alors l'incision en avant et décolle le tiers antérieur du lambeau, puis s'occupe du tiers postérieur de l'incision et du lambeau. Si l'opéré est un enfant très jeune, il détache un lambeau un jour et le

1) Lannelongue, Procédé naso-vomérien d'uranoplastie (*Bull. de la Soc. de chir.*, 3e série, t. I, 1872, p. 45, 197 et 566).

2) Wolff, Weitere Mittheilungen über die Operation der angeborenen Gaumenspalten (*Arch. für klin. Chir.*, Bd. XLVIII, p. 821).

second le lendemain. Si le sujet a une résistance suffisante, il termine en une séance la séparation des lambeaux, et, sans les aviver, il les laisse reprendre leur place.

Cinq jours après il avive et suture. A ce moment les lambeaux se laissent détacher de nouveau très facilement. Wolff dit même qu'on peut parfois en opérer le rapprochement, sans être obligé de rompre toutes les nouvelles adhérences.

Après l'avivement des bords, il passe les fils d'argent au moyen du crochet d'or de Langenbeck et de fils de soie qui en entraînent les extrémités.

Comme il ne parle plus de la suture de la luette par devant et par derrière, et de la suture des pharyngo-staphylins immédiatement au-dessous de la luette, on peut supposer qu'il a renoncé à cette manière de faire qu'il a recommandée il y a quelques années.

Il a recours aux bâillons de Whitehead, de Fränckel et de Trélat, et aux aiguilles fines de Hagedorn pour la luette. Pour faciliter l'éducation phonétique, il préconise la prothèse temporaire du gosier avec l'obturateur de G. Hahn.

L'opération en deux séances aurait un triple avantage surtout chez les très jeunes enfants ; elle rendrait l'hémorragie et le *shock* moins redoutables, et exposerait moins à la gangrène.

Polaillon s'est rallié au principe de l'opération en deux séances à la manière de Wolff, même pour l'adolescent et l'adulte, mais, dans sa manière de faire, l'intervalle n'est que de vingt-quatre heures (1).

Sans élever d'objection fondamentale contre cette pratique, je ne pense pas qu'il soit utile de la généraliser. J'accorderai que dans certaines occasions on pourrait être tenté de lui accorder la préférence, par exemple, lorsque les lambeaux offrent une teinte livide ou que l'opéré semble très éprouvé par la perte de sang.

i. **Résultats plastiques et phonétiques de l'uranostaphylorraphie. — Prothèse partielle.** — Le palais et le voile sont reconstitués plus ou moins complètement, suivant que le chirurgien a à sa disposition plus ou moins d'étoffe dans le sens antéro-postérieur. Chez les sujets privilégiés il se reforme un palais ferme en avant, souple en arrière, terminé par une luette mobile. Se reproduit-il de la substance osseuse à la surface du périoste détaché? Bien qu'Ollier ait vu sur un chien le palais osseux entièrement reconstitué (2), pareil résultat ne peut guère être espéré sur l'homme. En tout cas, aucun fait, que je sache, ne prouve qu'on puisse compter sur autre chose que des reproductions osseuses limitées. Rarement la longueur totale de la voûte palatine correspond aux dimensions qu'elle doit avoir dans l'état normal ; rarement aussi pendant la déglutition ou l'émission des

(1) Polaillon, *Bull. de la Soc. de chir.*, 5e série, t. XVI, 1890, p. 422 et *Bull. de l'Acad. de méd.*, t. XXX, 1891, p. 278.

(2) Ollier, *Bull. de la Soc. de chir.*, 2e série, 1864, t. V, p. 642.

sons l'occlusion du pharynx se réalise d'une façon satisfaisante. Il arrive fréquemment que le bord postérieur du voile reste séparé de la paroi pharyngienne par un trop large intervalle, et, si les troubles de la déglutition ne persistent guère, il n'en est pas de même de ceux de la phonation. Pour parer à ce grave inconvénient, on a imaginé des compléments d'opération qui méritent d'être signalés, quoiqu'ils n'aient pas donné des résultats vraiments avantageux.

C'est à cette fin que Passavant a imaginé successivement quatre opérations plus ou moins ingénieuses : la suture du bord postérieur des deux moitiés du voile à la paroi du pharynx, avant la réunion des bords de la fente; le refoulement du voile, reconstitué au préalable, vers la paroi pharyngienne, par une incision transversale séparant complètement le voile du bord postérieur du palais osseux; la formation d'un bourrelet persistant sur la paroi postérieure du pharynx; enfin l'occlusion temporaire, par suture vélo-pharyngienne, de l'espace compris entre le voile et le pharynx (1).

C'est dans la même intention que Küster a proposé le rabattement vers le pharynx de petits lambeaux taillés aux dépens de la luette, que Schœnborn a intercalé entre les deux moitiés du voile un lambeau emprunté au pharynx. Tous ces artifices, qui compliquent l'uranostaphylorraphie et risquent de la compromettre, ne sont guère dignes de confiance. La correction du langage, lorsque des exercices phonétiques bien réglés sont restés inefficaces, doit être plutôt demandée, d'après J. Wolff, à la prothèse partielle.

Trélat attachait une grande importance aux exercices phonétiques pré-opératoires. Mais, je dirai avec Ehrmann : « Que de malades pour lesquels une éducation pré-opératoire restera à l'état de vaine et stérile recommandation ! » Quelques avantages qu'elle puisse offrir chez les sujets auxquels leur situation de fortune permet ce luxe de préparation, je ne saurais jamais y voir une raison suffisante pour différer une opération opportune. Donc, généralement, il faut opérer d'abord, rectifier ensuite la parole. Tâche difficile qui exige de la part de l'opéré de l'intelligence et de la volonté, de la part des parents de l'esprit de suite, de la part du maître une connaissance approfondie des conditions du langage et des moyens de le corriger. L'expérience a montré ce qu'on peut obtenir de tant d'efforts.

Certains sujets étonnent par des modifications constatées dans la parole tout de suite après l'opération et indépendamment de tout exercice. Le timbre de la voix est déjà moins nasonné et l'articulation est plus distincte. Ceux-là sont des candidats désignés d'avance à la correction parfaite ou presque parfaite du langage. D'autres arrivent presque d'eux-mêmes à un résultat très satisfaisant. Quelques indications leur ont suffi pour les mettre dans la bonne voie. A d'autres il

(1) Voy. pour la critique de ces diverses opérations : J. Wolff, *Arch. für klin. Chir.*, Bd. XXXIII, p. 169.

faut une direction particulièrement compétente, prolongée pendant plusieurs mois ou plusieurs années. Finalement ils aboutissent à un succès plus ou moins franc ou à un insuccès absolu. C'est alors qu'une prothèse complémentaire peut, d'après J. Wolff, améliorer considérablement leur situation. Les essais du chirurgien berlinois semblent avoir été plus heureux que ceux de Passavant qui, après avoir fendu à sa base le voile du palais réuni, introduisait dans la fente une sorte d'obturateur en bouton de chemise, destiné à refouler le voile en arrière vers le pharynx. J. Wolff a fait construire par Schiltzky un obturateur qui, par une bande étroite de caoutchouc durci, prend un point d'appui sur la rangée alvéolaire antérieure et latéralement sur les molaires (fig. 203). La pièce essentielle dans cet appareil est un petit tambour en caoutchouc souple, qui se place de lui-même derrière le bord postérieur du voile et obture l'espace vélo-pharyngien. Le voile communique à ce tambour ses changements de forme et ses vibrations. Kappeler dit avoir employé avec un grand succès un appareil presque entièrement semblable à celui de Wolff (1).

Fig. 203. — Obturateur de Schiltzky.

Si les communications de ces deux chirurgiens ne sont pas entachées d'optimisme, il est permis d'affirmer qu'à la suite de l'uranoplastie on peut toujours corriger les défectuosités de la parole d'une manière très satisfaisante ou assez satisfaisante, soit par le fait de la seule opération, soit par l'utilisation de la prothèse partielle ; mais, dans l'un et l'autre cas, la grande part du succès revient à l'éducation phonétique pré-opératoire, si elle a été jugée opportune, et surtout à l'éducation post-opératoire patiemment et intelligemment poursuivie.

j. **Procédés exceptionnels**. — Dans les cas où la fente congénitale est énorme, dans ceux aussi où, à la suite d'une uranostaphylorraphie, les lambeaux ont été frappés de gangrène dans une grande étendue, certains chirurgiens ont eu recours à des lambeaux empruntés aux parties voisines de la face. C'est ainsi que Blasius, le premier, a eu l'idée de prendre un lambeau sur le front et de le faire pénétrer par l'une des narines, dans la brèche qu'il devait combler. Un pédicule rattachait ce lambeau à la région qui l'avait fourni (2).

Langenbeck estime que le desséchement d'un lambeau ainsi rabattu dans les fosses nasales et exposé au courant d'air incessant de l'inspiration et de l'expiration, doit être fort à craindre au point de vue de sa vitalité.

Thiersch a taillé une fois un lambeau dans l'épaisseur entière de la joue et l'a implanté de telle façon que la face muqueuse regardait

(1) J. Wolff, *Arch. für klin. Chir.*, Bd. XXV, 1880, p. 887 et 893.
(2) Voy. J. Wolff, *Berlin. klin. Wochenschr.*, 2 mars 1891.

les fosses nasales, et la face cutanée la cavité buccale. Cette opération paraît avoir fourni un résultat passable, seulement il fallait de temps à autre raser les poils qui poussaient à la surface du nouveau palais.

Bosc fit, dans un cas, un emprunt à la muqueuse labiale; Rotter eut recours à un procédé analogue à celui de Blasius, mais en le modifiant d'une certaine façon. C'était sur un sujet chez qui une des incisions libératrices latérales ne s'était pas cicatrisée, à la suite d'une uranoplastie. Il tailla d'abord sur le front un lambeau comprenant toute l'épaisseur des parties molles, jusqu'au périoste inclusivement; puis il appliqua sur sa face périostique un autre lambeau uniquement cutané, de telle sorte qu'il présentât deux faces cutanées. Lorsque les adhérences entre les deux couches de tissus superposées furent solides, Rotter implanta le lambeau dans la perte de substance par la narine, après avoir pratiqué une incision qui permit de rebrousser le nez.

Je n'insiste pas. Si ces tentatives de restauration quand même sont légitimes sur des individus qui ont subi un traumatisme grave de la face, et qui sont déjà plus ou moins défigurés par des cicatrices, elles le sont beaucoup moins chez ceux qui sont atteints de difformités congénitales.

D'ailleurs, chez la plupart de ces sujets, l'uranostaphylorraphie

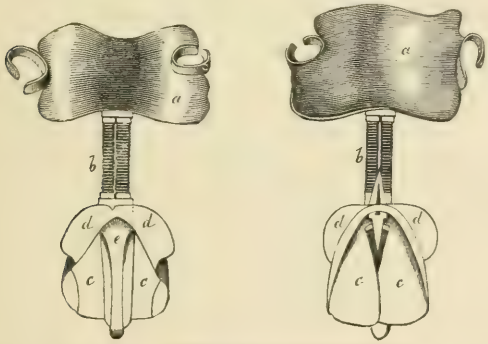

Fig. 204. — Voile du palais artificiel de Stearn faces inférieure et supérieure. — a, portion palatine; — b, ressorts; — e, corps de l'appareil; — cc, ailes du voile; — dd, gouttières latérales.

est exécutable. Lorsque la malformation est primitivement au-dessus des ressources de la chirurgie, ou qu'un grave échec opératoire a été le résultat de l'intervention, mieux vaut recourir à la prothèse, encore précieuse dans ces circonstances.

k. **Prothèse** (1). — Le temps est loin où les avantages de la pro-

(1) Gaujot et Spillmann, Arsenal de la chirurgie, t. II, p. 25.

thèse semblaient pouvoir contre-balancer ceux de l'intervention. Actuellement la question est jugée, et il n'y a même plus à présenter un parallèle des deux méthodes.

Cependant le médecin ne doit pas ignorer que des appareils ingénieux, reproduisant plus ou moins ceux de Schange, de Stearn (fig. 204), de Hulliken, de Blandy, de Gion, de Préterre (fig. 205), rendent de grands services, dans les cas où une opération n'offre aucune chance de succès. Ces appareils ont le tort d'agrandir graduellement les fentes congénitales, d'exiger un entretien attentif, de coûter cher; mais ils suppriment la communication anormale entre la bouche et les fosses nasales, ils empêchent les échanges incessants de mucosités et de substances alimentaires entre ces deux

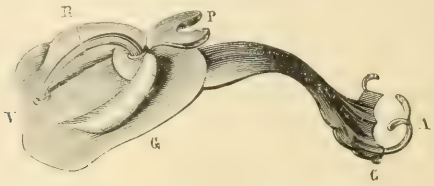

Fig. 205. — Voile artificiel avec ressort de caoutchouc (Préterre). — V, voile artificiel; — G, saillie creuse s'appliquant aux bords du voile et de la voûte palatine; — P, pièce de caoutchouc s'emboîtant avec le bord postérieur de la voûte palatine; — A, ressort soutenu par l'extrémité C, et destiné à se fixer sur la partie antérieure du maxillaire supérieur; — R, ressort de caoutchouc permettant la mobilité du voile.

cavités; ils rendent possible la correction du langage avec des résultats comparables parfois à ceux que donne l'éducation phonétique post-opératoire. Quoique restreinte de nos jours, leur utilité est réelle. Grâce à eux on peut dire qu'il n'existe pas de malformation à laquelle on ne puisse porter remède, soit par la prothèse, soit (ce qui est bien plus avantageux) par l'uranostaphylorraphie.

Bibliographie. — Outre les ouvrages, les mémoires et les observations mentionnés dans le corps de cet article, je signalerai les publications suivantes :

I. — Traités généraux.

C. Dareste, Recherches sur la prod. artif. des monstruosités. Paris, 1877, p. 195 et 238. — O. Lannelongue, Traité des kystes congénitaux. Paris, 1886. — O. Lannelongue et Ménard, Affections congénitales, t. I. Paris, 1891, p. 3, 268 et 374. — A. Broca, Vices de développement de la face (*Traité de chir.*, de S. Duplay et P. Reclus, t. V, 1891, p. 1).

II. — Tumeurs congénitales et fissures exceptionnelles.

Wölfler, Des fissures méd. de la face (*Arch. für klin. Chir.*, Bd. XL, p. 795). — F. Kœnig, Beitrag zur Anat. der Dermoid-und Atherom-cysten der Haut (*Arch. für klin. Chir.*, Berlin, 1894, Bd. XLVIII, p. 164). — Clutton, Bec-de-lièvre méd. (*London path. Soc.*, 10 oct. 1891. — Panas, Bec-de-lièvre orbito-buccal (*Arch. d'ophtalmol.*, t. IX. Paris, 1889, p. 385). — Morian, Ueber die schräge Gesichts-

spalte (De la division oblique congénitale de la face). (*Berlin. klin. Wochenschr.*, 1886, p. 47 et 820). — Herhold. Des fissures de la joue (*Arch. fur klin. Chir.*, Bd. XLVIII, 1894, p. 901. — Th. Kölliker, Zur Frage der schrägen Gesichtsspalten (*Arch. für klin. Chir.*, Bd. XLIX, 1895, p. 734).

III. — Bec-de-lièvre.

Demarquay, *Nouv. dict. de méd. et de chir. prat.*, art. Bec-de-lièvre, t. IV. 1867, p. 655. — Bouisson, *Dict. encycl. des sc. méd.*, art. Bec-de-lièvre, 1re série. t. VIII, 1868, p. 640). — Gerhardt. Bec-de-lièvre (*Handbuch der Kinderkrankheiten*, Bd. VI, p. 118. — Demarquay, De l'hérédité dans le bec-de-lièvre (*Bull. de la Soc. de chir.*, t. IX, 1868, p. 111). — Duplay, Ostéotomie du palais pour le traitement des becs-de-lièvre compliqués (*Bull. de la Soc. de chir.*, 3e série, t. II, 1873, p. 573). — Le Fort, Bec-de-lièvre compliqué (*Bull. de la Soc. de chir.*, nouv. série, t. VI, 1880, p. 9). — J. Wolff, Die von Langenbeck'sche Lippensaumverziehung als Methode... (*Arch. für klin. Chir.*, Bd. XXV, 1880, p. 899). — O. Lannelongue, Bec-de-lièvre rare chez un monstre exencéphale (*Bull. de la Soc. de chir.*, 5e série, t. VII, 1881, p. 483). — De Valcourt, Bec-de-lièvre double. Opér. en deux temps à deux ans d'interv. (*Bull. de la Soc. de chir.*, nouv. série, t. XII, 1886, p. 620). — A. Broca, Sur le siège exact de la fiss. alvéol. dans le bec-de-lièvre complexe de la lèvre supér. (*Bull. de la Soc. anat.*, t. I, 1887, p. 255). — Verchère, Du bec-de-lièvre compliqué (*France méd.*, 13 nov. 1887). — A. Broca, Obs. anat. sur le bec-de-lièvre complexe de la lèvre supér. (*Arch. de laryngologie*, 15 févr. 1888). — Von Bergmann, Pathologie du bec-de-lièvre (*Berliner klin. Wochenschr.*, 1888, n° 49, p. 999). — Suarez de Mendoza, Étude sur le bec-de-lièvre compliq. (*Bull. de thérap.*, 30 août 1888). — Girard, Modification de la suture du nez avec plaque pour le bec-de-lièvre (*Correspondenzblatt für die Schw. Aerzte*, 1888, p. 112). — Nancrede, Du bec-de-lièvre (*Med. Times and Register*, 10 août 1889). — Ehrhardt. Bec-de-lièvre compliqué ; confirm. de la théorie d'Albrecht (*Bull. de la Soc. anat.*, 17 janv. 1890). — Boucheron, Végétations adénoïdes et bec-de-lièvre (*Sem. méd.*, 28 mai 1890). — Salzer, Quinze cas d'opér. de Billroth pour la staphylorraphie (*Annals of Surgery*, July 1890, p. 58). — Golding Bird, De l'opér. rectangul. pour le bec-de-lièvre (*Brit. med. Journ.*, 25 oct. 1890). — J. Wolff, Opér. du bec-de-lièvre, avec lobule intermaxillaire suspendu à l'extrém. du nez et double fente palat. (*Berlin. klin. Wochenschr.*, 20 avril 1891). — Feurer, Nouvelle opér. pour le bec-de-lièvre (*Journ. of the american med. Associat.*, 1er août 1891). — A. Broca, Bec-de-lièvre supér. absence du tubercule médian (*Bull. de la Soc. anat.*, 2 oct. 1891). — U. Trélat, Trait. du bec-de-lièvre. Clin. chirurg., t. I, 1891, p. 553. — Phocas, Sur la position dans l'opér. des becs-de-lièvre compl. (*Bull. de la Soc. de chir.*, 5e série, t. XVIII, 1892, p. 316). — Phocas, Sur quelques partic. du manuel opér. du bec-de-lièvre (*Gaz. des hôp.*, 16 août 1892). — G. Feurer, Angeborene Oberlippenfisteln (*Arch. für klin. Chir.*, Bd. XLVI, Heft 1. Berlin, 1893, p. 35. — A. Broca, Trait. des fiss. congén. des lèvres et de la voûte palat. (*Congrès de l'Ass. des sc.*, compte rendu, 1re partie. Bordeaux, 1895, p. 355). — D'Hour, Trait. du bec-de-lièvre, thèse inaug. Lille, 1894-1895. — Le Dentu, Ostéotomie du maxillaire supér. combinée avec la section de la clois. nas. pour le trait. de cert. becs-de-lièvre (*Bull. de l'Acad. de méd.*, t. XXXIII, 1895, p. 384). — Erich Fronholter, Die Entstehung der Lippen-Kiefer-Gaumen-Spalte in folge amniotischen Adhæsionen (*Arch. für klin. chir.*, Bd. III, p. 883).

IV. — Uranoplastie et Staphylorraphie.

U. Trélat, Guérison spont. d'une division du voile du palais (*Bull. de la Soc. de chir.*, 2e série, t. VIII, 1867, p. 450). — U. Trélat, Cas de perfor. spont. du voile du pal. (*Bull. de la Soc. de chir.*, 2e série, t. X, 1869, p. 402). — Notta, Absence du palais osseux avec développ. des fibro-muqueuses, luette courte et bifide (*Bull. de la Soc. de chir.*, 2e série, t. X, 1869, p. 419). — Rouge (de Lausanne), L'uranoplastie et les divis. congén. du palais. Paris, 1871. — Tillaux, Des incisions latér. dans l'uranoplastie (*Bull. de thérap.*, 30 avril 1872). — U. Trélat, Sur l'uranoplastie (*Bull. de la Soc. de chir.*, 5e série, t. III, 1877, p. 467). — J. Wolff, Zur Operation der angeborenen Gaumenspalte (*Arch. für klin. Chir.*, Bd. XXV, 1880, p. 887). — U. Trélat, Technique des opér. plast. sur le pal. (*Revue de chir.*, 1886, p. 89). — J. Wolff, Ueber die Behandlung der Gaumenspalten (*Arch. für klin. Chir.*, Bd. XXXIII, 1886, p. 159). — J. Wolff, De l'uranoplastie et de la

staphylorraphie dans le bas âge (*Berlin. klin. Wochenschr.*, n° 21, 1887, p. 385). — Billroth, Staphylorraphie et uranoplastie (*Bull. de la Soc. des méd. de Vienne*, 15 mars 1889). — Billroth, Quatre staphylorraphies après section du crochet de l'apophyse ptérygoïde (*Wiener medic. Wochenschr.*, 1889, p. 435). — Billroth, Présentation de sujets ayant subi son opérat. de staphylorraphie (*Wiener medic. Wochenschr.*, 1889, p. 435). — J. Wolff, Sur la question des résultats fonct. de l'opération de la fissure pal. congén. (*Berlin. klin. Wochenschr.*, mars 1888, p. 183). — J. Ehrmann. Des opér. plast. sur le pal. Broch. Paris 1889. — Davies Colley, Nouvelle méthode d'uranoplastie (*British med. Assoc.* et *Sem. méd.*, n° 35, p. 299). — Sabatier, Procédé d'uranoplastie par rotation de la cloison nasale (*Province méd.*, 11 oct. 1890). — J. Wolff, La réunion des fiss. ou des pertes de subst. du voile du pal. sans division des muscles (*Centralblatt für Chir.*, 1890, p. 457). — Marcy, Trait. des perfor. palat. par le double lambeau et la sut. au tendon perdu (*Journ. of the american med. Assoc.*, 25 oct. 1890). — J. Wolff, Zur Kasuistik der Uranostaphylostik (*Berlin. klin. Wochenschr.*, n° 9, 1891). — J. Wolff, Ueber das Operiren, bei herabhängen des Kopfes des Kranken (*Volkmann's Sammlung klin. Vorträgen*, n° 147, p. 1272). — J. Wolff, Présent. de sujets ayant subi l'uranostaphylorraphie (*Berlin. klin. Wochenschr.*, 2 mars 1891). — *Ibid*., Gaumenplastik bei enorm grossen Gaumendefekt (*Ibid.*, p. 402). — Le Dentu, Aiguille et rugines nouvelles pour l'uranostaphylorraphie (*Bull. de l'Acad. de méd.*, t. XXV, 1891, p. 519). — Davies Colley, Oper. for the cure of cleft hard and soft palate. (*Med. chir. Transact.*, vol. LXXVII. London, 1894, p. 237). — U. Trélat, Compar. de la prothèse et de l'opér. plast. dans les divis. congén. de la voûte et du voile du pal., *in* Clinique chirurgicale, t. I, Paris, 1891, p. 650. — U. Trélat, De la valeur des opér. plast. sur le pal. et de l'âge auquel il convient de les pratiquer, Clinique chirurgicale, t. I. Paris, 1891, p. 567. — U. Trélat, Technique des opér. plast. sur le pal., Clinique chirurg., t. I, 1891, p. 586. — U. Trélat, Uranostaphylorraphie, *in* Clin. Chirurg., t. I, 1891, p. 623. — Litknaisky, Palatoplastie, thèse inaug. Paris, 16 juin 1892. — G. Naumann, Eine Methode Nähte bei Gaumendefekten anzulegen (*Centralblatt für Chir.*, 31 déc. 1892, p. 1081). — Kuester, Trait. opératoire des fissures palatines (*Arch. für klin. Chir.*, Bd. XLVI, 1893, p. 215). — Chervin, Des fiss. palat. au point de vue orthophon. (*Bull. de la Soc. de chir.*, t. XIX, 5e série, 1893, p. 72). — Sonnenburg, Remarques sur l'atrophie du maxillaire supérieur sur un jeune opéré de J. Wolff (*Discussion au XXIIe Congrès des chirurgiens allemands*, 12 avril 1893). — Wyeth, Méth. de restaur. de l'arcade alvéolaire dans le cas de bifidité antér. du palais osseux; — Correction de l'aile du nez dans le bec-de-lièvre (*Journ. of the American med. Assoc.*, 12 août 1893). — Le Dentu, Quelques points rel. à l'opér. de l'uranostaphylorraphie (*C. R. du VIIe Congrès franç. de chir.*, 1893, p. 633). — Allen, Forme rare de division palatine (*New York med. Journ.*, 23 déc. 1893). — Tillaux, De la staphylorraphie (*Gaz. des hôp.*, 23 janv. 1894, p. 87). — Seifert, Perte de substance congén. d'un pilier palat. (*Rev. de laryngologie*, 15 févr. 1894). — J. Wolff, Weitere Mittheilungen über die Operation der angeborenen Gaumenspalte (*Verhandlungen der deutsch. Ges. für Chir. XXIIIe Kongress*, 1894 et *Beilage zum Centralblatt für Chir.*, n° 30. 1894). — J. Wolff, Weitere Mittheil. über die oper. der angeborenen Gaumenspalte (*Arch. für klin. Chir.*, Bd. XLVIII, 1894, p. 821). — Appel, Zur Lehre vom anatomischen Sitz der Hasenschartenkieferspalte (*Münch. med. Wochenschr.*, n° 52, 1894). — Milton, An addition to present methods of closing large congenital fissures of the hard palate (*The Lancet*, 14 juil. 1894). — Chervin, Orthophonie méth. consécut. aux staphylorraphies (*VIIIe Congrès de chir.*, 1894, p. 382). — Power, Des hémorragies second. graves après l'opér. des fiss. du pal. (*Brit. med. Journ.*, 24 nov. 1894, p. 1174). — Davies Colley, Oper. for cure of cleft hard and soft palate (*The Lancet*, 26 avril 1894, p. 1059 et 1161). — C. Scaravelli, Uranoplastia (*Arch. di ortoped.*, 1894 et *Centralbl. für Chir.*, 1895, p. 116). — Kraske, Nouveau procédé d'uranoplastie au moyen des cornets des fosses nas. (*Beiträge zur klin. Chir.*, Bd. XIX, 2e fasc. Tübingen, 1895). — Singer, Contribution à l'étude de l'uranostaphylorraphie, thèse inaug. Lille, 1896. — M. J. Fein, Végétations adénoïdes et fissure vélo-palatine (*Wiener med. Wochenschr.*, 1896, p. 982). — Le Dentu, note sur 40 cas de division acquise ou congénitale du palais traités par la staphylorraphie, l'urano-staphylorraphie et l'opération du bec-de-lièvre (*Bull. de l'Acad. de méd.*, mars 1897).

AFFECTIONS CHIRURGICALES DES MACHOIRES

PAR

H. NIMIER

Professeur à l'École de médecine du Val-de-Grâce,
Médecin major de 1re classe.

LÉSIONS TRAUMATIQUES DES MACHOIRES

Nous étudierons :

1° Les *traumatismes accidentels des mâchoires : fractures* et *blessures par coup de feu*, laissant de côté les *luxations de l'articulation temporo-maxillaire* qui ont été décrites tome III, page 81.

2° Les *traumatismes opératoires : résections du maxillaire supérieur, résections du maxillaire inférieur ; ostéotomie du maxillaire inférieur.*

3° Les *déformations secondaires traumatiques*, la *restauration* et la *prothèse des mâchoires.*

4° Les *malformations des mâchoires.*

I. — TRAUMATISMES ACCIDENTELS.

FRACTURES DE LA MACHOIRE SUPÉRIEURE (1).

Malgré la fragilité des os qui constituent la mâchoire supérieure, ses fractures sont relativement rares, cela parce qu'elle est protégée par la saillie du nez en avant et la ceinture osseuse que lui constituent le frontal, les deux malaires et le maxillaire inférieur.

Étiologie. — Souvent c'est une cause directe qui brise l'un ou les deux maxillaires supérieurs : un coup de bâton, un coup de pied de cheval, un projectile. Chez l'enfant, une chute sur la figure brise le bord alvéolaire, ou encore provoque la pénétration dans la voûte palatine d'une tige rigide tenue dans la bouche lors de l'accident. Parfois la fracture est de cause indirecte, la violence a porté sur un point du massif osseux qui entoure la mâchoire supérieure ; ainsi les os propres du nez se laissent refouler en écrasant les apophyses mon-

(1) Malgaigne, Traité des fractures et des luxations, t. Ier, 1847, p. 371. — Hamilton, Traité pratique des fractures et des luxations. Traduit par Poinsot. Paris, 1884, p. 105. — Packard, *Encyclopédie de chirurgie*, t. V.

tantes, de même le malaire frappé enfonce l'antre d'Highmore Dubrueil) ou bien encore du crâne brisé part une fêlure qui atteint le maxillaire. Enfin Cloquet rapporte un cas de fracture par écrasement de l'os entre le frontal et le maxillaire inférieur : il s'agit d'un homme qui, tombant dans une trappe, se heurta le menton contre le bord de l'ouverture pendant que le couvercle lui tombait sur le crâne. L. Thomas et Lannelongue ont observé des faits analogues. Pour quelques auteurs, le maxillaire inférieur agirait alors à la façon d'un coin enfoncé sous l'arcade dentaire, ou, plus vraisemblablement, les mâchoires seraient brusquement appliquées l'une contre l'autre et la violence en se décomposant repousserait en dehors chacun des maxillaires supérieurs : de là leur disjonction. (Poulet et Bousquet.)

Anatomie pathologique. — Très variées sont les lésions de la mâchoire supérieure fracturée Fréquemment après un choc direct sur les dents ou après leur extraction, il y a fracture du bord alvéolaire. La voûte palatine, enfoncée par un projectile ou un corps pointu pénétrant dans la bouche, offre un orifice à bord irréguliers et esquilleux, qui s'ouvre dans les fosses nasales ou un sinus maxillaire. Les mêmes agents peuvent encore ouvrir le sinus maxillaire au niveau de ses faces antérieures. Autrement, l'*enfoncement* de cette cavité résulte d'une cause indirecte, d'un choc sur la pommette, sur l'arcade zygomatique, le malaire est refoulé dans le sinus sans lésion du bord alvéolaire correspondant. (Dubrueil.)

Après un choc sur le nez, la fracture des os propres peut s'accompagner de la fracture d'une ou des deux apophyses montantes. Si la violence a porté plus bas l'on observe alors la fracture d'Alph. Guérin. Dirigé d'avant en arrière dans le plan horizontal, appliqué au-dessous de l'orifice des narines sur la ligne médiane, parfois latéralement, le choc a produit une *fracture transversale* à un centimètre environ au-dessous de l'os malaire. De règle bilatérale, la lésion intéresse la lame verticale du palatin et souvent aussi les apophyses ptérygoïdes. Dans certains cas on constate en outre la fracture de la lame perpendiculaire de l'ethmoïde. Ainsi se trouve détachée toute la voûte palatine avec les arcades dentaires (Velpeau, Prestat), et cette pièce refoulée en arrière rétrécit plus ou moins chez certains malades la cavité du pharynx. Wiseman même dans un cas d'enfoncement de la mâchoire supérieure tout entière par un coup de pied de cheval, a constaté que le bord postérieur de la voûte palatine appuyait contre la paroi postérieure du pharynx.

A côté des *fractures horizontales* de la mâchoire supérieure doivent trouver place les *fractures verticales*. Chez un homme blessé par la chute d'une cheminée, les deux maxillaires supérieurs et les os du nez étaient mobiles ensemble dans le sens vertical. La solution de continuité siégeait d'une part au niveau des articulations des maxillaires

et des malaires, de l'autre à l'union des os propres du nez et du frontal (Willbur). De même encore, Harris rapporte un fait de *disjonction des deux maxillaires supérieurs et des deux palatins* survenue chez un enfant à la suite d'une chute d'un lieu très élevé. L'écartement osseux suffisant pour admettre le petit doigt, s'étendait de l'intervalle qui sépare la première incisive droite de la première incisive gauche jusqu'au voile du palais.

Reste enfin à signaler les fractures comminutives de la mâchoire supérieure dans les *broiements* de la face par le passage d'une roue de voiture, et dans les explosions dues à un coup de feu tiré dans la bouche ; cette dernière lésion sera étudiée dans un chapitre ultérieur.

Parmi les complications, on notera la déchirure gingivale qui accompagne souvent la fracture du bord alvéolaire, la déchirure des fibro-muqueuses nasale ou palatine, d'où des hémorragies plus ou moins abondantes, et la possibilité des désordres inflammatoires des fractures ouvertes. A signaler encore la rupture du nerf sous-orbitaire dans le cas de fracture du plancher de l'orbite.

Symptômes et diagnostic. — Un certain nombre de fractures du maxillaire supérieur se présentent avec des signes si évidents, qu'il n'est pas possible de les méconnaître : douleur, crépitation, mobilité anormale, déformation de la face, écoulement de sang par la bouche, les narines et les choanes, apparition d'ecchymoses en divers points, tels sont les caractères principaux de ces lésions. Dans certains cas, par contre, il est besoin d'un examen méthodique pour assurer le diagnostic. On explorera à l'aide du doigt les différentes parties de la mâchoire, le bord alvéolaire, la voûte palatine, la fosse canine. Parfois la fracture se dissimule, et pour poser le diagnostic il faut recourir à quelque manœuvre spéciale ou se baser sur des symptômes dont la connaissance est indispensable. Heydenreich.

On recherche, à défaut des *hémorragies buccales ou nasales*, l'*ecchymose palatine* ou, comme l'a observé le professeur Terrier, l'*ecchymose sous-conjonctivale* tardive. Chez quelques blessés, l'*emphysème* des paupières, de la joue, étendu parfois au cou, dénote la fracture ou même la simple fêlure de la paroi antérieure du sinus maxillaire (Morel-Lavallée). La *perte de sensibilité dans la zone de distribution du nerf sous-orbitaire, et des rameaux dentaires antérieurs et postérieurs*, indiquera soit la compression, soit la rupture du tronc nerveux. Enfin Alph. Guérin recommande de rechercher le *point ptérygoïdien* : on introduira le doigt dans la bouche et l'on pressera sur l'aile interne de l'apophyse ptérygoïde. Cette pression détermine-t-elle une douleur vive et limitée, cela suffit pour porter le diagnostic de fracture horizontale de la mâchoire supérieure, diagnostic encore plus assuré lorsque le doigt constate la mobilité de l'aileron osseux.

S'il est inutile d'insister sur la commotion cérébrale plus ou moins vive provoquée par le trauma cause de la fracture, il n'est pas néces-

saire de s'étendre longuement sur les troubles de la mastication, de la déglutition, voire encore de la phonation qui sont les conséquences d'une lésion osseuse étendue : il est plus intéressant de relever parmi les symptômes secondaires, les *phénomènes inflammatoires* surtout prononcés dans le cas de fracture ouverte. Ces désordres sont bien plus rares et bien moins graves que dans les fractures du maxillaire inférieur ; rarement les accidents septicémiques deviennent inquiétants. Grâce à la vascularisation si riche des fibro-muqueuses qui tapissent les maxillaires supérieurs, rarement les esquilles se nécrosent, et comme le prouvent en particulier les lésions par coup de feu, les fractures compliquées de la mâchoire supérieure guérissent rapidement, malgré une inflammation toujours assez vive du côté des parties molles. Cette guérison, il est vrai, souvent reste longtemps incomplète en raison de fistules suppurantes, et, quand elle est complète, la déformation du visage persiste comme signe indélébile du traumatisme.

Chez un homme qui avait reçu étant tout enfant un coup de pied de cheval dans la figure, Malgaigne a constaté que les os du nez étaient détruits : la portion antérieure de l'arcade alvéolaire et la moyenne partie, sinon la totalité, de la voûte palatine, avaient également disparu. Il n'y avait plus ni nez, ni bouche ; les deux lèvres, soudées l'une à l'autre par une cicatrice épaisse et solide, prolongeaient le menton jusqu'à une ouverture ovalaire creusée entre les deux apophyses montantes des os maxillaires jusqu'au frontal. Par cette ouverture unique le malade respirait, parlait, buvait et mangeait ; lorsqu'il y enfonçait un morceau de pain, on voyait la langue venir le prendre pour le diriger sous les dents molaires qui remplissaient fort bien leurs fonctions. Bien moins graves habituellement se présentent les déformations ; cependant la fracture du bord alvéolaire peut entraîner la perte de nombreuses dents, d'où une gêne de la mastication et la nécessité du port d'un dentier ; autrement encore, il persiste un épiphora par suite de l'écrasement du canal nasal, une obstruction des fosses nasales.

Traitement. — Dans tous les cas de fractures de la mâchoire supérieure surtout s'il y a communication du foyer avec la bouche ou la cavité nasale, la désinfection de ces cavités s'impose. La fracture est simple, sans déplacement ; il suffit de maintenir dans la mesure du possible l'immobilité des mâchoires : une simple fronde du menton suffit. Le blessé ne parlera pas et ne prendra que des aliments liquides. S'il y a fracture du bord alvéolaire, la ligature des dents, une gouttière en gutta-percha peuvent alors rendre des services. Dans le cas de déplacement, de fractures esquilleuses, il est indiqué de tenter la réduction, et surtout il est prescrit de respecter toutes les esquilles, si peu adhérentes qu'elles soient. Un doigt sera introduit dans la bouche et refoulera en place les fragments déplacés de l'arcade

alvéolaire ou de la voûte palatine. Des pressions directement exercées sur la joue ou appliquées dans le sillon gingival remettront en place la paroi antérieure du sinus maxillaire, dont le tamponnement convenable de la fosse nasale restaurera la paroi interne.

Lorsque le malaire a été enfoncé, Hamilton conseille de le refouler en insinuant le pouce par l'intérieur de la bouche sous l'angle inférieur de l'os ; ou encore il préconise de visser sur lui un élévateur qui fournira une prise suffisante pour le relever. Une pareille intervention offre souvent des difficultés insurmontables, en raison de l'engrènement intime des os fracturés.

Fig. 206. — Appareil de Goffres pour la fracture des maxillaires supérieurs. Appareil complet appliqué.

Chez certains blessés, le chirurgien est conduit à lutter contre la tendance au déplacement des fragments osseux. Du côté de l'arcade alvéolaire et de la voûte palatine, l'application d'une plaque plus ou moins analogue à celle des dentiers sera suffisante. Bien exceptionnels sont les cas qui exigent l'intervention active du malade ou de son entourage, comme chez ce malade de Wiseman dont la voûte palatine, retombant en arrière dans le pharynx, dut être maintenue au moyen d'une traction continue exercée sur une érigne engagée derrière le voile du palais. En pareil cas, le chirurgien doit s'ingénier pour établir un appareil dans le genre de ceux de Goffres ou de Graefe.

L'appareil de Goffres (fig. 206) se compose de deux demi-cercles croisés à angle droit, qui, rembourrés et consolidés par des lanières de caoutchouc, viennent prendre appui sur l'occiput, le front et les tempes. La partie antérieure de l'un d'eux se termine par une pelote sur laquelle se vissent deux tiges d'acier un peu recourbées pour se mouler de chaque côté du nez, et terminées en bas par deux capsules qui, dans la bouche, reçoivent l'arcade dentaire ou s'adaptent à la voûte palatine. Sur l'une ou l'autre de ces tiges glisse avec un pédicule convenable une petite pelote destinée à appuyer en bonne place sur la face antérieure du maxillaire. La figure 206 représente l'appareil monté et placé après avoir eu soin d'adapter, par la pression, la gutta-percha à la forme des parties.

Plus simple, l'appareil de Graefe se compose d'un ressort d'acier recourbé qui s'applique et se boucle circulairement autour de la tête. Ce ressort porte sur les côtés deux écrous à vis de pression pour

recevoir les extrémités supérieures de deux tiges métalliques qui, descendant ensuite jusqu'au bord libre de la lèvre supérieure, se recourbent en crochet pour saisir l'arcade alvéolaire dans une gouttière moulée sur elle.

Tout simplement encore, comme l'a fait Lannelongue chez un enfant de trois ans pour rapprocher les maxillaires disjoints et séparés par une fissure palatine, on pourra mettre à profit l'élasticité d'un demi-anneau en ivoire embrassant l'arcade dentaire.

Enfin, lorsque la difformité consécutive à la fracture est due à une perte de substance osseuse, il convient de s'opposer à sa production, puis de la corriger en utilisant la prothèse seule ou combinée à l'autoplastie.

FRACTURES DE LA MACHOIRE INFÉRIEURE.

Arciforme et composé de deux lames de tissu compact fort solide, le maxillaire inférieur possède une résistance particulière ; sa mobilité propre et la rotation de la tête sur la colonne vertébrale lui permettent de fuir devant le choc ; enfin, les mouvements instinctifs de protection de la face avec les bras le garantissent encore dans une certaine mesure. Ses fractures sont relativement rares.

Étiologie. — Exceptionnelle chez l'enfant en raison du petit volume du maxillaire inférieur, la fracture, d'après Bouchut et Gurlt pourrait être causée par les tractions dans un accouchement difficile. Plus rarement que l'homme, la femme et le vieillard, en raison de leurs habitudes de vie, présentent cette lésion qui résulte, suivant les cas, de *causes directes* ou *indirectes*.

Chute sur le menton ou l'angle de la mâchoire, coup de pied de cheval, de bâton, telles sont les violences qui brisent l'os en leur point d'application. Parfois encore, la clef de Garengeot mal appliquée le fracture dans toute sa hauteur, ou plus souvent par la bascule de la dent provoque l'arrachement du bord alvéolaire. Enfin, c'est surtout de ces causes directes que relèvent les fractures des branches montantes et des apophyses coronoïdes.

Quant aux causes indirectes, elles agissent tantôt en redressant, tantôt en exagérant la courbure de l'arc maxillaire.

C'est par redressement du maxillaire qu'agit le mouvement explosif déterminé par la déflagration d'un coup de feu tiré dans la bouche. Autrement, dans un cas de Vidal, une balle pénètre en broyant le rebord alvéolaire gauche et sort en frappant l'angle droit de la mâchoire, et par suite en redressant l'arc du même côté, ce qui explique la fracture constatée au niveau de la symphyse. Enfin, chez les boxeurs, l'on est en droit d'admettre qu'un coup de poing violemment appliqué sur le menton tend à redresser la courbe de l'os : aussi la solution de continuité doit-elle apparaître tout d'abord sur la table interne.

L'exagération de la courbure maxillaire résulte d'une pression latérale qui tend à fermer l'arc dentaire, condition réalisée lorsqu'un corps pesant comme une roue de voiture presse sur une moitié de l'os dont l'autre côté appuie sur le sol. Alors aussi l'on peut observer simultanément une fracture directe au point d'application de la force, une seconde fracture également directe au point d'application de la résistance, et entre les deux au voisinage de la symphyse une fracture indirecte.

C'est également une cause indirecte qui chez certains blessés brise le col du condyle ; parfois même la lésion est double, les deux cols sont fracturés. Un choc sur le menton chasse en arrière le maxillaire inférieur qui prend point d'appui sur les temporaux, ceux-ci résistent, l'os cède au niveau du col de l'un ou de ses deux condyles. Une violence exercée sur l'un des côtés de la face peut également provoquer une fracture du col du même côté, laquelle est compliquée d'ordinaire par la fracture de l'arc du côté opposé.

Anatomie pathologique. — De simples *fissures* ou *fêlures* ont été observées sur la table externe au point d'application du choc, et plus souvent encore sur l'interne en regard de ce point. Il y a eu enfoncement ou éclatement osseux. Malgaigne cite, d'après Gariel, un fait dans lequel on constata à l'autopsie l'existence au niveau du canal dentaire d'une fissure qui n'intéressait qu'une partie de l'épaisseur de l'os; le blessé était tombé d'un deuxième étage.

Le *bord alvéolaire* est partiellement brisé, quelques lamelles osseuses en ont été détachées au cours de l'extraction d'une dent, ou bien c'est un fragment véritable avec une ou plusieurs dents qui ne tient plus que par les débris de la fibro-muqueuse gingivale. De ces fractures incomplètes du bord supérieur peuvent être rapprochées les fractures similaires beaucoup plus rares du bord inférieur, dont un coup de sabre par exemple a détaché un copeau osseux.

Complètes, les *fractures* du maxillaire inférieur offrent de nombreuses variétés anatomiques. Niée par Boyer, la *fracture de la symphyse* siège sur la ligne médiane du menton ou à son voisinage, le trait de fracture d'ordinaire est vertical (fig. 207). Plus souvent la fracture intéresse les moitiés latérales du corps de l'os, au voisinage du trou mentonnier. Elle est verticale, plus habituellement oblique; quelquefois elle dessine une ligne brisée, d'abord verticale, puis oblique en bas et en arrière, rarement en avant. L'extrémité des deux fragments est taillée en biseau, l'antérieur aux dépens de sa face externe. Le déplacement est minime, presque nul quand la fracture est verticale ; dans les fractures obliques, il se produit, d'après le sens de l'action musculaire et la direction du traumatisme, suivant l'épaisseur, suivant la hauteur, dans les deux sens à la fois, enfin suivant la longueur de la moitié lésée du corps de la mâchoire.

La fracture peut être comminutive; ainsi, sur une pièce de Heath, un

trait de fracture court obliquement en avant depuis la première molaire jusqu'au trou mentonnier (fig. 208). Un second se dirige verticalement entre les incisives du côté droit. Un troisième, parti de la dernière molaire du côté droit, gagne le bord inférieur de l'os au niveau de la canine et sur lui en tombe un quatrième qui, parti de la première molaire du même côté, se dirige obliquement en arrière. Le bord inférieur de l'os dans la région mentonnière est détaché de l'os et divisé en un grand nombre de fragments, dont un contient le trou mentonnier du côté droit. Le condyle gauche était aussi fracturé. Moins complexe, la fracture du corps de la mâchoire inférieure peut être double, les solutions de continuité sont toutes deux du même côté, ou

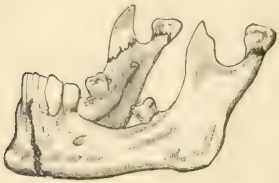

Fig. 207. — Fracture de la mâchoire inférieure. (Hamilton.)

Fig. 208. — Fracture comminutive, avec fissure, de la mâchoire inférieure.

chacune d'un côté de la symphyse. Dans le premier cas, le fragment intermédiaire aux deux traits de fracture ne subit pas un déplacement aussi marqué et aussi difficile à réduire que dans le second. Lorsque le menton est complètement détaché, il est dans quelques cas attiré en arrière avec la langue par les muscles qui s'insèrent sur sa face interne au voisinage de la symphyse. Ce déplacement, que favorise encore l'action de la pesanteur lorsque le blessé est couché sur le dos, explique les accès de suffocation par renversement de l'épiglotte sur la glotte.

Au niveau de l'*angle* de la mâchoire, le trait de fracture de règle est oblique en bas et en arrière (fig. 209 et 210), le fragment formé par la branche montante étant taillé en biseau aux dépens de sa face interne. Beaucoup plus rarement la fracture court obliquement en bas et en avant, partant en arrière de la dernière molaire pour aboutir plus ou moins loin dans le bord inférieur de l'os près de la symphyse.

La fracture du *col du condyle* peut être unilatérale ou bilatérale, isolée ou accompagnée d'une ou de plusieurs autres fractures du maxillaire. Malgaigne, dans le cas de fracture du col, fait remarquer que si le condyle lui-même demeure en rapport avec la surface articulaire du temporal, il subit sous l'action du ptérygoïdien interne un mouvement de rotation, lequel porte le col brisé en haut, en avant et en dedans, si bien que la surface fracturée du fragment inférieur répond à la face postérieure du condyle.

Quant à la fracture de l'*apophyse coronoïde* très rare, elle n'a jamais été observée sans autre lésion de l'os ; de règle, le trait de fracture horizontal siège plus ou moins haut, détachant un fragment triangulaire englobé dans les fibres musculaires du temporal.

Complication habituelle des fractures du corps de la mâchoire inférieure, la déchirure de la *fibro-muqueuse* mérite une mention toute particulière, en raison des accidents septicémiques qui menacent le blessé. Plus rarement le foyer de fracture est ouvert du côté de la peau.

Rappelons encore, comme complication possible des fractures de la mâchoire inférieure, la lésion du *nerf et des vaisseaux dentaires*,

Fig. 209. — Fracture de la mâchoire inférieure au niveau de l'angle.

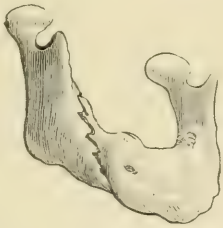

Fig. 210. — Fracture de la mâchoire inférieure au niveau de la symphyse et à l'angle.

l'*enfoncement de la paroi postérieure de la fosse glénoïde*, enfin les *fractures concomitantes* des maxillaires supérieurs, des autres os de la face ou même du crâne. Très rarement la lésion osseuse se complique de la *luxation d'un condyle* : luxation précédant sans doute la fracture, car autrement l'on ne s'expliquerait guère que la violence pût être transmise à l'articulation. Dans un seul cas les deux condyles étaient luxés et les cols fracturés; dans un cas où un condyle seulement était luxé, il était aussi fracturé à son col. Coote.

Symptômes. — Ils varient suivant le siège et la variété de la lésion osseuse. La *douleur* est constante, ressentie au moment de l'accident, elle est réveillée par la pression et tout mouvement imprimé à l'os fracturé. On trouve la raison d'être de cette douleur dans la contusion des parties molles au moment même du traumatisme, leur irritation et les tiraillements du nerf dentaire au moindre mouvement dans le foyer de la fracture. La mastication, voire même la phonation se trouvent gênées et d'ordinaire la salivation étant augmentée, le blessé laisse couler de sa bouche, plutôt qu'il ne l'expulse, une salive teintée de sang d'abord, puis parfois colorée par la sérosité putride que fournit secondairement le foyer de la fracture.

En général, grâce à la position superficielle du maxillaire inférieur,

malgré le gonflement rapide des parties molles de la face, la *mobilité* anormale et la *crépitation* sont faciles à constater. De même quand il s'agit d'une fracture du corps, le déplacement des fragments et la *déformation* qui en résulte se perçoivent aisément. Un fragment détaché du bord alvéolaire, muni ou non de dents, se laisse déplacer par le choc de la langue ou par le doigt du chirurgien. Complètement fracturé, l'arc maxillaire perd sa régularité ; le trait de fracture est-il vertical et sans biseau, ce qui se voit surtout au voisinage de la symphyse, le déplacement est presque nul, parfois limité à l'abaissement de l'un des fragments. Dans ce dernier cas, les dents cessent d'être sur le même niveau ; le blessé accuse que certaines lui paraissent allongées et le chirurgien, à la simple inspection ou, dans les cas légers, en passant le doigt sur la série des couronnes dentaires, constate la déformation. Il existe dans l'arcade dentaire une brusque irrégularité, tantôt dans le sens vertical l'un des fragments étant attiré au-dessous de l'autre, tantôt latérale le fragment antérieur passant d'ordinaire en dedans du postérieur. Toutefois, il faut se rappeler que bien peu de sujets adultes ont des dents absolument régulières et que des irrégularités même très marquées n'indiquent pas une fracture s'il n'existe de la douleur à la pression et un peu de mobilité anormale à son niveau.

Si la lésion occupe l'une des moitiés latérales du corps de la mâchoire, en raison de l'obliquité habituelle en bas et en arrière du trait de fracture et du biseau taillé aux dépens de la face interne du fragment postérieur, celui-ci est attiré par les muscles élévateurs en haut et en dehors, tandis que le fragment antérieur est porté en bas et en arrière par les muscles sus-hyoïdiens.

Déjà, à propos de l'anatomie pathologique, nous avons signalé dans les fractures doubles du corps de la mâchoire le déplacement possible en arrière du fragment mentonnier attiré en arrière par les muscles sus-hyoïdiens. En pareil cas, plus rarement que certains auteurs le prétendent, le blessé présente de la suffocation causée par la chute de la langue dans l'arrière-gorge sous l'influence du refoulement mécanique de l'organe par le fragment osseux, de son déplacement par le fait de la pesanteur dans le décubitus dorsal, enfin de l'aspiration de la langue par le courant inspiratoire. La gêne de la respiration se traduit alors par une inspiration pénible et sifflante, avec expiration relativement facile et par un bruit de drapeau au niveau du larynx. Il suffit d'attirer la langue en avant ou de maintenir en place le fragment osseux pour remédier à cet accident.

La déchirure des vaisseaux dentaires inférieurs, comme aussi le tiraillement ou la rupture du nerf qui les accompagne, donnent rarement lieu à des symptômes très marqués dans le cas de fracture du corps du maxillaire inférieur. En général, on ne constate pas d'hémorragie sérieuse, et lorsqu'il y a perte de sensibilité au niveau de la

lèvre inférieure, souvent elle est passagère. Parfois, il est vrai, l'on a noté une névralgie persistante du nerf dentaire due à son irritation par une esquille ou le cal de la fracture, et dans un cas Wernher a attribué à l'oblitération du canal dentaire par le cal l'atrophie de l'arcade dentaire et la chute des dents. De cette atrophie du maxillaire lésé, il convient de rapprocher l'atrophie du squelette de toute la moitié correspondante de la face signalée par Gama comme conséquence éloignée de la fracture de la mâchoire subie avant le complet développement des os de la tête.

La fracture d'une branche montante du maxillaire inférieur se traduit par la tuméfaction locale et la douleur. Il n'y a pas de déplacement appréciable, les fragments étant maintenus en place par leur revêtement musculaire commun, le ptérygoïdien interne en dedans, le masséter en dehors. En saisissant l'angle de la mâchoire pour lui imprimer des mouvements, en tentant la même manœuvre après avoir pincé la branche montante entre le pouce placé en dehors sur la peau et l'index introduit dans la bouche, le chirurgien reconnaîtra la fracture moins par la mobilité anormale et la crépitation des fragments que par la vive douleur accusée par le blessé.

Exceptionnelle comme lésion isolée, la fracture de l'apophyse coronoïde détachée à sa base se traduit, un doigt introduit dans le vestibule de la bouche, par la douleur et la mobilité anormale du fragment détaché et attiré par les fibres du temporal.

Dans la fracture du col du condyle, la pression directe à son niveau provoque une vive douleur. Le doigt, plus encore que la vue, constate au-devant du conduit auditif la dépression qui résulte de l'attraction en avant et en dedans subie par le condyle sous l'action du ptérygoïdien externe : de plus, il perçoit que la saillie sus-jacente à cette dépression, saillie du condyle lui-même, ne suit pas les mouvements de la mâchoire, à l'inverse de ce qui se produit dans le cas de luxation de la mâchoire. Enfin, le menton est dévié du côté de la lésion, tandis qu'il est dévié en sens contraire dans la luxation. Quant à la crépitation, le chirurgien la recherchera pendant les mouvements imprimés au maxillaire, soit en plaçant le doigt au niveau de la fracture, soit en l'introduisant dans le conduit auditif qui se trouve en rapport intime avec le condyle.

Les fractures de la mâchoire varient beaucoup sous le rapport de la gravité. Même alors que la fracture est exposée, la guérison a souvent lieu rapidement, et dans les faits qui semblent fort défavorables, on peut obtenir un bon résultat avec un traitement attentif et bien conduit. Cependant l'obstacle que la fracture du maxillaire apporte à la nutrition est susceptible de devenir une cause sérieuse d'affaiblissement chez les vieillards ou les individus déjà cachectiques. Plus sérieux encore sont les *accidents septicémiques* dont Richet a signalé l'apparition après certaines fractures ouvertes du

corps de la mâchoire. Le foyer de fracture baigné par la salive devient le point de départ d'une septicémie aiguë. La fièvre, les frissons, la diarrhée, les vomissements, le facies typhoïde caractérisent cette infection qui peut entraîner la mort du patient. Dans quelques cas, il s'agit d'une *infection purulente* ou bien l'abcès formé dans le foyer de la fracture, sans entraîner d'infection générale, fuse au loin ; tel était le cas chez un malade d'Abraham : du foyer de la fracture, sise à l'angle de la mâchoire et communiquant avec la bouche, partait un abcès que l'on suivait de la région parotidienne, le long de vaisseaux carotidiens, jusque dans le péricarde. Le blessé était mort subitement.

L'ostéite consécutive à l'inflammation du foyer de la fracture aboutit parfois à la formation d'un séquestre dont l'élimination, toujours lente, peut laisser une perte de substance considérable. A propos des lésions de la mâchoire par coup de feu, nous étudierons les désordres qui en résultent savoir la *pseudarthrose* et les *déviations* consécutives des fragments.

Traitement. — La réduction des fractures du maxillaire inférieur, sauf toutefois quand il s'agit d'une fracture du col du condyle, ne présente guère de difficultés. Dans les fractures doubles du corps, si le fragment mentonnier se trouve parfois solidement fixé par la contraction des muscles sus-hyoïdens, il est tout à fait exceptionnel que l'on ne puisse le ramener en place par une simple traction. Chez un blessé cependant, Packard dut, pour réussir, sectionner les muscles insérés près de la symphyse.

Comme obstacle à la réduction, Lonsdale rapporte l'observation d'une femme chez laquelle une dent s'était insinuée entre les deux fragments du maxillaire fracturé par un coup de tisonnier. D'autres fois, ce sont des esquilles qui se placent en travers dans le foyer de la fracture.

Pour opérer la réduction, le chirurgien doit introduire un ou deux doigts dans la bouche du blessé, en appuyant avec eux sur les dents, pendant qu'avec le pouce et les doigts de l'autre main il essaye de rendre au bord inférieur de l'os son contour normal. Quand, dit Packard, le chirurgien conserve quelque doute sur l'exactitude de la contention, il peut adopter un expédient fort simple et très commode pour l'assurer, au moins jusqu'à ce qu'il puisse appliquer un appareil permanent. Un bouchon de gros calibre est taillé carrément sur ses deux côtés opposés, en lui laissant une épaisseur suffisante pour qu'on puisse, sur ces faces planes, creuser deux rainures destinées à recevoir, celle d'un côté les dents de la mâchoire supérieure, celle de l'autre côté les dents de la mâchoire inférieure. Une fois terminée, cette gouttière interdentaire est appliquée sur l'arcade dentaire supérieure ; puis on relève la mâchoire inférieure et on met les fragments à la place convenable dans la rainure d'en bas ; après quoi on peut appliquer l'appareil définitif.

Si le chirurgien peut se procurer le secours d'un dentiste compétent, le meilleur parti est de faire prendre l'empreinte des mâchoires du blessé pendant que les fragments sont maintenus en place, puis, sur le moule ainsi obtenu, on prépare une plaque en caoutchouc qui emboîte les deux arcades dentaires.

Kingsley a préconisé un appareil constitué par un moule en creux de l'arcade dentaire inférieure (fig. 211), lequel se trouve relié à une plaque sous-mentonnière, sorte de fronde incomplète, par deux tiges métalliques qui sortent par les coins de la bouche. Très analogue

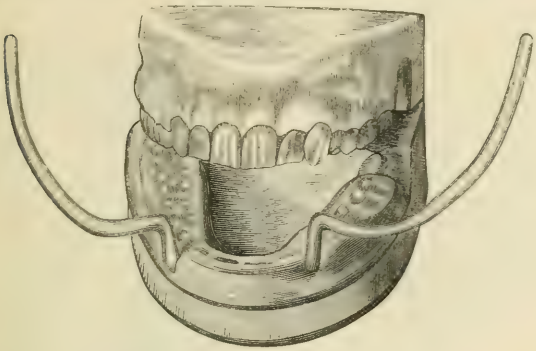

Fig. 211. — Appareil de Kingsley.

aux appareils plus anciens de Morel-Lavallée et de Houzelot, plus simple dans sa construction que l'appareil de Cl. Martin, cet appareil américain présente, outre l'inconvénient, qu'on ne saurait éviter, de laisser dans la bouche un corps étranger, les ennuis d'une compression douloureuse sur le menton; aussi, lorsque la fracture offre peu de tendance au déplacement dans le sens vertical, doit-on supprimer le point d'appui mentonnier.

Autrement encore dans le cas de fracture difficile à maintenir réduite, on utilisera le port du chevestre simple ou double, de la fronde du menton ou les appareils qui en dérivent, de Bouisson, de Hamilton (fig. 212 et 213).

Hippocrate, Celse, Paul d'Égine conseillaient déjà de maintenir la réduction au moyen d'un fil d'or, d'argent ou de soie, enroulé autour des deux dents les plus voisines de la solution de continuité; mais, outre que ces dents peuvent faire défaut ou ne pas offrir une solidité d'implantation suffisante, cette ligature provoque une douleur vive et l'inflammation des gencives.

Au lieu de recourir à la *ligature des dents*, Baudens pratiqua la

ligature des fragments ; il passa autour d'eux une anse de fil fort et au bout de trente-trois jours, constata la consolidation de la fracture. Cette manière de faire a aussi été très vantée par Bérenger-Féraud.

Dans le cas de fractures compliquées de plaies, on a encore utilisé la *suture osseuse*, qui consiste, non plus à enrouler un fil autour des fragments, mais à les fixer l'un contre l'autre par un fil métallique qui les traverse. Les faits réunis par Sainte-Colombe parlent en faveur de cette pratique.

Tout ce qui vient d'être dit a surtout trait aux fractures du corps de la mâchoire. Dans les fractures des branches, des apophyses coronoïdes et des condyles, on se contentera d'appliquer un simple bandage

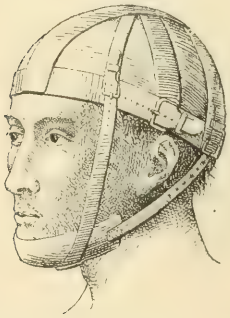

Fig. 212. — Appareil de Bouisson modifié par Roy.

Fig. 213. — Appareil de Hamilton.

immobilisant la mâchoire. La question de réduction ne se pose que dans le cas de fracture du condyle. Il est alors nécessaire d'agir sur le fragment condylien, et voici la manœuvre conseillée par Ribes : Si la fracture siège à droite, on saisit la partie antérieure de la mâchoire avec la main gauche pour l'attirer horizontalement en avant, tandis que l'on porte l'index droit à la partie latérale et supérieure du pharynx. Là on rencontre d'abord la saillie formée par l'apophyse styloïde, mais en ramenant le doigt en avant on trouve bientôt le bord postérieur de la branche de la mâchoire, et en longeant ce bord de bas en haut, on arrive au côté interne du condyle, que l'on repousse en dehors de manière à l'engrener avec l'autre fragment. La réduction obtenue, on reporte la mâchoire en arrière et en haut pour presser et fixer le condyle entre elle et la cavité glénoïde ; puis on la rapproche de la mâchoire supérieure et on la maintient avec une fronde.

Pour compléter les indications du traitement des fractures de la

mâchoire inférieure, deux points sont encore à mettre en lumière : la *désinfection de la bouche*, le mode d'*alimentation du blessé*.

Comme la plupart des fractures du corps du maxillaire inférieur s'accompagnent, ainsi que nous l'avons déjà dit, de déchirure de la muqueuse buccale, pour éviter la venue d'accidents septicémiques, il importe de prescrire de fréquentes irrigations de la bouche avec des liquides antiseptiques (solution de permanganate de potasse, de chloral, d'acide salicylique). Ces irrigations demandent un soin tout particulier, surtout lorsque l'appareil employé immobilisant la mâchoire inférieure ne permet pas à l'œil de contrôler la cavité de la bouche où peuvent s'accumuler de la salive, du pus, des débris alimentaires. Au besoin même, si la désinfection ainsi pratiquée reste insuffisante, il sera indiqué de faire une ouverture du plancher buccal à travers la région sus-hyoïdienne afin d'y passer un drain et de faire des lavages du foyer de la fracture.

Pour permettre l'alimentation du blessé dont la mâchoire est immobilisée, quelques auteurs ont donné le conseil d'enlever une dent incisive. Mais pareille précaution le plus souvent est inutile ; parfois le patient a antérieurement perdu une ou plusieurs dents, ou bien il est rare que l'appareil appliqué soit assez serré pour empêcher les liquides de trouver un chemin. Si la tuméfaction ou toute autre cause gênait par trop la préhension des aliments liquides, on pourrait nourrir le blessé à l'aide d'une sonde passée par une fosse nasale, ou encore on aurait recours aux lavements nutritifs. Du reste, cette difficulté ne persiste pas longtemps et le blessé ne tarde pas à savoir comment il lui convient de prendre sa nourriture.

Il y a peu de chose à dire sur la marche qu'il convient d'adopter quand la consolidation est lente ou quand une fausse articulation se forme à la suite des fractures de la mâchoire inférieure, car les principes généraux du traitement de ces complications sont ici d'une application particulièrement facile.

Dans le cas de simple *retard de consolidation*, le chirurgien doit tout d'abord faire une gouttière interdentaire bien exacte, et après avoir frotté fortement les fragments l'un contre l'autre, l'appliquer de façon à maintenir ces fragments en repos absolu dans une bonne position respective. En cas d'insuccès, sans retard il perforera les fragments et les suturera, puis immobilisera la mâchoire. Bérard cependant cite le cas d'un enfant dont la fracture ne commença à marcher vers la consolidation qu'à partir du moment où on le débarrassa de l'appareil.

S'il s'est formé une *pseudarthrose*, c'est à l'avivement des fragments et à leur suture qu'on aura recours, mode de faire préférable à l'emploi du séton qui cependant, entre les mains de Physick, a donné un brillant succès.

Quand une fracture de la mâchoire est consolidée sans réduction

des fragments, la correction est bien difficile. Aussi est-il indiqué de surveiller de près la consolidation et, vers la troisième semaine, Packard conseille d'enlever tout appareil pour contrôler la forme de l'arcade dentaire et la correspondance des dents supérieures et inférieures. Alors en effet il est encore temps d'intervenir pour mobiliser au besoin les fragments et les suturer après une exacte réduction. Dans le chapitre réservé aux blessures par coups de feu on trouvera étudiée la conduite à tenir dans ces cas de non-consolidation et de déformation considérable de la mâchoire inférieure.

BLESSURES PAR COUP DE FEU DU MAXILLAIRE SUPÉRIEUR [1].

Les maxillaires supérieurs peuvent être traversés, en même temps que la portion intermédiaire des fosses nasales, suivant diverses directions par des balles qui y produisent peu de désordres, peu d'esquilles. Dans ces cas le blessé guérit promptement ; la gravité de ces blessures résulte de l'ouverture des cavités voisines : bouche et orbite, crâne surtout, de la pénétration du projectile dans la région parotidienne ou de son séjour dans la plaie.

La balle a couru transversalement d'une fosse canine à l'autre, ouvrant les sinus maxillaires et les fosses nasales : c'est la direction la plus heureuse. D'avant en arrière la balle traverse en séton, non pas les seules parties molles de la joue, mais encore le maxillaire et au delà, brise la branche montante de la mâchoire inférieure ou passe en dedans d'elle et traverse la loge parotidienne. Plus médian, le séton correspond plus ou moins à l'une des fosses nasales et aboutit dans le pharynx. Alors, suivant sa vitesse, le projectile reste implanté dans le rachis ou s'échappe à travers les parties latérales du cou.

Lorsque la mâchoire supérieure a été fracassée, tantôt la paroi inférieure de l'orbite et son contenu participent à la lésion, tantôt le bord alvéolo-dentaire est brisé et le foyer de fracture communique avec la bouche ; enfin la communication existe d'ordinaire avec les fosses nasales. De là des *symptômes* immédiats, faciles à prévoir, et ultérieurement une réaction inflammatoire vive en raison de l'infection fatale du foyer de la lésion. Le coup de feu en effet a broyé de minces lamelles osseuses dont les débris restent avec le sang et les liquides sécrétés dans le foyer traumatique au contact incessant d'un air humide, chaud, chargé de tous les germes de la putréfaction. Après un temps assez court cependant, les accidents s'amendent, mais il s'écoule des mois avant que les esquilles nécrosées s'éliminent et que les fragments osseux se consolident. Pendant tout ce temps, les blessés sont exposés à l'infection purulente et aux accidents septicémiques qui résultent de la chute dans la bouche des sécrétions de la

1 Chavasse et Nimier, Traité pratique de chirurgie d'armée. Paris, 1890, p. 348. — Delorme, Traité de chirurgie de guerre, t. II, p. 607.

plaie. Le danger est bien moindre après les coups de feu de la mâchoire supérieure qu'après les blessures de la mâchoire inférieure.

Ces suppurations interminables sont surtout entretenues par la présence de corps étrangers et en particulier du projectile qui s'arrête dans les sinus maxillaires, les fosses nasales, ou s'enclave dans les os. Corps étranger volumineux, pesant, irrégulier, la balle enclavée comprime les filets nerveux, écrase les os, rend les mouvements pénibles et douloureux, empêche l'occlusion du trajet, détermine des céphalées intenses et persistantes. Or, comme il n'est pas prouvé qu'une suppuration prolongée favorise la mobilisation du corps étranger et simplifie les manœuvres, il est indiqué d'en pratiquer l'extraction immédiate, quand l'exploration du trajet, des fosses nasales et de la bouche permet de préciser son siège. On n'oubliera pas toutefois que la présence d'une seule plaie à la face n'indique pas fatalement la présence dans la profondeur du projectile qui a pu être craché ou avalé après avoir pénétré dans la bouche. Si la balle a dû être abandonnée, dès qu'elle détermine des accidents on en profitera pour résoudre la question diagnostique du point où se trouve l'épine irritative et l'on agira sans retard pour la faire disparaître.

Comme *complications* des coups de feu du maxillaire supérieur, il faut signaler non seulement les atteintes du canal de Sténon et de la parotide, mais encore les lésions des vaisseaux et nerfs de la région parotidienne quand la balle a poursuivi son trajet dans sa direction.

Bien particulières sont les *blessures produites par les coups de feu tirés dans la bouche dans un but de suicide.* « Quand, dit Legouest, l'extrémité du canon de l'arme est placée entre les lèvres, le coup de feu agit en même temps par le projectile et par l'explosion de la poudre. La balle, suivant directement sa marche, sort de la cavité buccale pour pénétrer dans le crâne ou s'échapper latéralement sur les côtés de la face et du cou (1) ».

En pénétrant dans le crâne avec une vitesse suffisante, le projectile le fait sauter et en même temps il n'est pas rare que la face elle-même éclate. L'on voit alors, outre la destruction du palais, les maxillaires supérieurs disjoints sur la ligne médiane, déjetés latéralement ainsi que les malaires, grâce à la fracture du squelette du nez et des attaches zygomatiques. Moins rapide, comme cela arrive dans les suicides civils, la balle perfore la voûte palatine, y fait un trou à bords esquilleux, brise plus ou moins les cornets et la cloison, puis elle se loge dans l'ethmoïde ou le sphénoïde, ou encore elle perfore ces os et arrive dans le cerveau. Les blessures des cellules ethmoïdales provoquent, outre l'épistaxis, l'écoulement continu du liquide céphalo-rachidien quand la fracture ouvre le grand réservoir antérieur de ce liquide ; et lorsque la paroi interne

1 Legouest, Traité de chirurgie d'armée, Paris, 1872, p. 290.

de l'orbite est brisée, il se développe un emphysème orbitaire ou palpébro-orbitaire. Un peu plus en arrière, dans sa marche ascendante le projectile atteint le sinus sphénoïdal et s'il y a simple fissure de sa paroi supérieure ou perforation de l'os, la lésion cause encore un énorme écoulement de sérosité sanguinolente par les fosses nasales. Dans ce cas également, le blessé est exposé aux dangers d'une hémorragie de la carotide interne ou du sinus caverneux, aux accidents de la mise en communication de ces deux vaisseaux atteints par le projectile ou par une esquille. Enfin, si l'on songe aux tissus nerveux qui peuvent participer à la lésion (2e, 3e, 4e, 5e et 6e paires), on sera amené à chercher du côté de l'orbite des indications diagnostiques.

Si l'arme est dirigée obliquement en arrière et en haut, le projectile passe à travers le voile du palais et alors agit soit sur la face inférieure des étages moyen et inférieur du crâne, soit sur la colonne vertébrale. Dans ces cas encore, la lésion maxillaire est l'accessoire et la mort résulte de la blessure du cerveau ou de la moelle.

Mal dirigé ou dévié par les os ou les dents, le projectile s'échappe latéralement et, après perforation de la voûte palatine, il se loge dans les fosses temporale ou zygomatique, dans les parois de l'arrière-bouche ou dans la profondeur du cou. La blessure n'est pas mortelle, mais elle expose à des hémorragies primitives ou tardives par lésion des vaisseaux de la fosse sphéno-palatine. Vu la difficulté de reconnaître et de lier le vaisseau lésé, on aura en pareil cas recours à la ligature de la carotide primitive. Dans ces blessures également, en l'absence même de fracture de la base du crâne, on peut constater les lésions des diverses paires nerveuses crâniennes qui traversent la région parotidienne.

Lorsque ces plaies de la mâchoire supérieure ne sont pas compliquées de lésions immédiatement mortelles, leur traitement, comme celui des autres coups de feu des maxillaires supérieurs, consiste dans l'ablation des parties esquilles, dents complètement détachées. D'une façon générale toutefois, dans la régularisation de ces foyers traumatiques, le chirurgien doit tenter de conserver le plus possible; il rapprochera les fragments et par quelques points de suture les maintiendra en rapport avec les parties molles voisines; il placera au besoin un appareil de soutien; il prescrira un mode d'alimentation spécial. Un point à surveiller tout particulièrement, c'est la désinfection des cavités bouche, fosses nasales, sinus maxillaire qui communiquent avec le foyer de la fracture.

Les désordres consécutifs à ces traumatismes seront étudiés ultérieurement.

BLESSURES PAR COUP DE FEU DU MAXILLAIRE INFÉRIEUR.

Atteint par un projectile, le maxillaire inférieur, en raison de sa texture compacte, présente des lésions qui rappellent celles des os

longs; on y voit des *fractures étoilées* et des *fractures à distance*. Grâce à sa forme en arc, il est tantôt frappé en un seul point, tantôt (cela dans les coups de feu transversaux ou obliques) il subit deux contacts. Au niveau du corps, l'action d'une balle sur le bord inférieur se traduit par une *encoche* simple ou garnie de quelques esquilles petites, détachées de l'une ou l'autre table. Si au contraire le choc a porté en plein sur la face externe, l'os se laisse perforer, et de multiples fissures s'irradient en étoile au loin, détachant des esquilles volumineuses. Le même fait se produit pour les contacts sur le bord supérieur, et ici, sans doute, il faut incriminer, pour expliquer la

Fig. 214. — Fracture esquilleuse par balle du maxillaire inférieur.

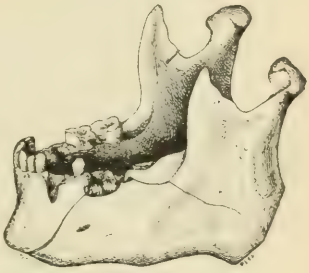

Fig. 215. — Fracture par balle du maxillaire inférieur.

transmission de l'ébranlement (fig. 215), la résistance opposée par les racines dentaires. Alors aussi on peut voir une fissure détacher l'apophyse coronoïde, une autre courir sur la base de l'apophyse montante, tandis qu'une troisième descend obliquement vers la symphyse et une dernière gagne verticalement le bord inférieur.

Cette fissure verticale isolée est fréquente et se montre aussi bien à hauteur du point frappé qu'à distance, comme on peut le voir dans certains cas de coups de feu tirés sous le menton. Sur une pièce du musée du Val-de-Grâce, une fissure verticale coupe l'os au niveau de la symphyse et de chaque côté une fissure, verticale aussi, subdivise le corps entre les première et deuxième petites molaires d'un côté, deuxième petite et première grosses molaires de l'autre. Ici, il s'agissait de fractures à distance. Le *corps* du maxillaire se trouve ainsi brisé en plusieurs fragments ; parfois il est complètement détaché au ras des branches montantes. De ces dernières, nous signalerons l'abrasion de l'angle, le broiement de la portion masséterine, la fracture du col ; celle-ci, comme le détachement de l'apophyse coronoïde, résulte parfois d'une fracture à distance.

Sur les esquilles du bord supérieur du corps de la mâchoire sont implantées des *dents*, qui tantôt sont arrachées ou brisées au niveau de leur couronne, tantôt sont fendues suivant leur longueur ou simplement ébranlées. Complètement luxées dans certains cas, elles sont entraînées par le projectile et vont se loger dans les parties voisines. Enfin, il n'est pas rare de constater que des balles de plomb se soient divisées sur elles. Grâce aux adhérences intimes des parties molles, les esquilles le plus souvent sont maintenues par un revêtement fibro-musculaire qui favorise leur soudure, mais constitue une gêne pour leur élimination lorsqu'elles se nécrosent. Le travail inflammatoire, presque fatal dans ce foyer de fracture en communication avec la bouche, provoque une tuméfaction considérable qu'accompagne une salivation abondante et parfois des suppurations interminables. Celles-ci tendent à se faire jour vers la fosse zygomatique, le pharynx, le cou. De là, à la suite de ces fractures, un double danger d'infection pour les blessés : d'une part, la *septicémie* par déglutition des liquides déversés sans cesse dans la bouche, et, de l'autre, l'*infection purulente*.

C'est à la difficulté de l'extraction des esquilles nécrosées et de l'ouverture des foyers purulents qu'elles provoquent, que les fractures des *branches montantes* doivent d'être plus dangereuses que celles du corps. En outre, dans la fréquence plus grande des *hémorragies* à la suite des premières, on trouvera encore une raison importante de cette différence de gravité. Comme on l'a vu à propos des fractures du maxillaire supérieur, l'hémorragie surtout *secondaire* est fréquente lorsque le projectile a atteint les régions parotidienne et zygomatique ; alors il est difficile de reconnaître si le maxillaire inférieur ne participe pas à la fracture du supérieur. Il est à remarquer que les fractures du corps du maxillaire se compliquent encore de lésions des artères faciale et linguale. Or, s'il est généralement facile de reconnaître la source du sang quand la faciale est atteinte au niveau de sa portion massétérine, le chirurgien peut se trouver embarrassé dans les hémorragies consécutives aux coups de feu transversaux d'un angle de la mâchoire à l'autre. Aussi le chirurgien devra-t-il recourir à la ligature directe et double du tronc qui saigne, et, en cas d'échec seulement, il jettera un fil sur l'origine de la carotide externe d'abord, et de l'interne ensuite si l'hémorragie persiste.

Lorsque la blessure est causée par un *gros projectile*, les désordres locaux sont parfois effrayants : la mâchoire inférieure est fracassée, parfois même emportée en totalité ou en partie (fig. 216). Chose remarquable, contrairement à l'opinion de Dupuytren, ces grands délabrements ne s'accompagnent pas de commotion cérébrale très marquée. En effet, grâce à la laxité des articulations temporo-maxillaires, la transmission de l'ébranlement à la base du crâne ne trouve des conditions favorables que si le choc du projectile a lieu en plein

sur la symphyse. Localement, le traumatisme provoque l'ablation de tout ou partie du corps, parfois du corps et de la majeure partie des branches du maxillaire, ou même il intéresse en plus l'étage moyen de la face. Aux lésions osseuses s'ajoutent des désordres étendus des parties molles. Tout le plancher de la bouche est détruit ; la langue, souvent blessée, quelquefois intacte, pend au-devant du cou : un vaste hiatus régulièrement borné en haut par la mâchoire supérieure, et encadré dans le reste de son pourtour par

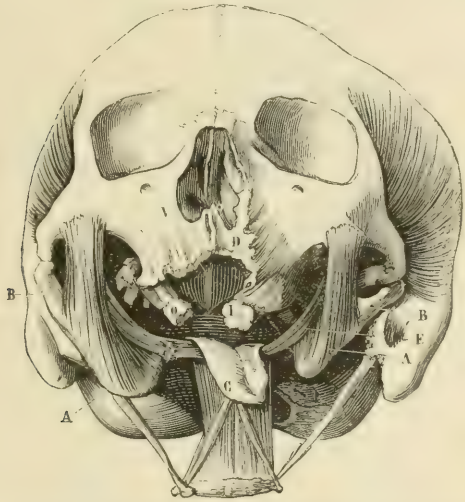

Fig. 216. — Ablation du menton par un biscaïen. Rapprochement des dents et des arcades alvéolaires du maxillaire supérieur. — AA, fragments du maxillaire inférieur ; — V, voûte palatine ; — D, rebord alvéolaire ; — I et O, les dernières grosses molaires (Collection du Val-de-Grâce).

des parties attrites, déchirées en lambeaux multiples, renversées et parsemées de débris osseux, laisse apercevoir dans sa profondeur toutes les parties qui constituent le pharynx (Legouest, fig. 217 et 218). Alors, grâce à l'attrition des tissus, l'hémorragie primitive est souvent modérée ; elle s'arrête spontanément et le blessé peut guérir.

Le *traitement* des fractures du maxillaire inférieur présente comme indications, outre une *désinfection* incessante de la bouche, la *régularisation* du foyer de fracture et des plaies des parties molles, la *restauration* aussi complète que possible de la forme de la mâchoire et une surveillance prolongée en vue de prévenir les

accidents inflammatoires et les *cicatrisations vicieuses* de l'os et des parties molles.

Les lavages, les irrigations de la cavité buccale seront répétés à de courts intervalles; ils auront le double avantage de chasser la salive sécrétée en abondance, dont l'expuition réveille des douleurs, et les liquides putrides ou purulents qui, fournis par le foyer de la fracture, empoisonneraient le blessé.

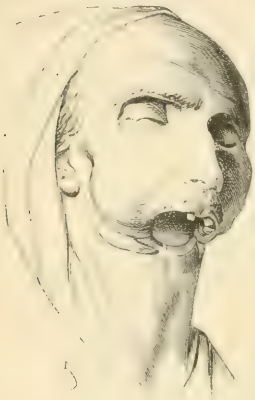

Fig. 217. — Ablation du corps du maxillaire inférieur par un coup de canon. Hutin.)

Quant à la régularisation du foyer de la fracture, elle ne consiste pas dans l'enlèvement de toutes les esquilles. Il faut se montrer économe et conserver tout ce qui a chance de vivre, quitte à recourir plus tard à la *séquestrotomie*. On préviendra ainsi dans une certaine mesure les inconvénients des pertes de substance étendues de l'os. De même pour les parties molles, on pratiquera leur désinfection et l'extraction des corps étrangers (dents, esquilles). Aviver les parties contuses serait s'exposer à détruire trop ou trop peu de tissus pour obtenir une réunion primitive qui, fort aléatoire, n'a guère d'avantages sur la réunion secondaire immédiate. Celle-ci

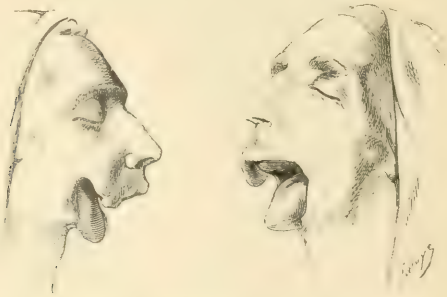

Fig. 218. — Ablation du maxillaire inférieur par un éclat de bombe. (Hutin.)

permettra en outre à la tuméfaction inflammatoire d'évoluer avec moins de chances de rétention ou de fusées purulentes. Dans les fractures du corps avec fragment intermédiaire, le danger d'asphyxie

par chute de la langue sur l'ouverture du larynx, bien qu'exceptionnel, légitime la suture osseuse. S'il existe entre les extrémités fracturées une large solution de continuité, on utilisera pour restaurer la forme de l'os l'appareil prothétique de Claude Martin, qui sera décrit dans un chapitre suivant. Il permettra d'éviter le rétrécissement du plancher de la bouche par rapprochement des fragments maxillaires et, par suite, préviendra l'asphyxie par refoulement de la langue en arrière sur l'ouverture du larynx.

Nous n'insisterons pas sur la surveillance que nécessitent les poussées inflammatoires au voisinage des esquilles d'abord, des séquestres ensuite. Dans chaque cas particulier, le chirurgien réglera son intervention suivant la source des accidents. Enfin, il sera aussi ultérieurement question des désordres que laissent à leur suite les coups de feu du maxillaire inférieur ; nous signalerons seulement la gêne de la parole et de la mastication. Cette gêne résulte, soit d'entraves apportées aux mouvements de la mâchoire inférieure par ankylose de l'article temporo-maxillaire, cicatrices vicieuses des joues ou adhérences des muscles masticateurs, soit de lésions du maxillaire lui-même (pseudarthrose ou cal vicieux).

II. — TRAUMATISMES OPÉRATOIRES DES MAXILLAIRES [1].

Toutes les interventions chirurgicales usitées sur les maxillaires ne rentrent pas dans le plan de ce chapitre. Les procédés d'*ouverture du sinus maxillaire*, la *résection temporaire du nez*, les *autoplasties* et les *résections de la voûte palatine* ressortissent à d'autres parties de ce *Traité* [2] ; en outre, nous avons déjà signalé les traumatismes maxillaires qui parfois compliquent l'extraction des dents.

RÉSECTION DU MAXILLAIRE SUPÉRIEUR.

La *résection* typique du maxillaire supérieur, telle qu'elle est réclamée à titre d'opération préliminaire pour l'extraction de certains polypes naso-pharyngiens, constitue une intervention bien réglée dont la description éclairera la conduite à tenir dans les cas où l'os est lui-même altéré.

Autrefois, vu l'abondance de l'hémorragie et le danger de la pénétration du sang dans les voies aériennes, l'on opérait sans chloroforme, le sujet assis. Plus tard, Verneuil démontra que, grâce au tamponnement du nez, grâce à la dénudation de la face antérieure de l'os sans section du repli alvéolo-génien, par suite sans ouverture de la bouche, l'on pouvait faire bénéficier le patient de l'anesthésie pendant les

1 Farabeuf. Précis de manuel opératoire, 1889, p. 856. — Chauvel. Précis d'opérations de chirurgie, 1891, p. 428.

2 Voy. *Traité de chirurgie clinique*, t. VI, article de M. Morestin.

premiers temps de l'opération, puis le réveiller, afin qu'il fît les efforts d'expuition nécessaires pour chasser le sang hors de la bouche. Plus récemment, l'on n'a pas hésité à recourir à la trachéotomie préventive et à placer dans la trachée une canule à manchon de caoutchouc dilatable canule-tampon de Trendelenburg afin d'obturer le passage du sang et de faciliter la chloroformisation. Enfin, de nos jours, la pratique habituellement suivie consiste à opérer le sujet la tête pendante au bout du lit d'opération position de Rose), de telle sorte que la déclivité du pharynx par rapport au larynx mette à l'abri de la pénétration du sang dans les voies aériennes. Dans certains cas de tumeurs vasculaires, l'hémorragie peut être telle que certains chirurgiens préconisent la ligature préalable de la carotide externe.

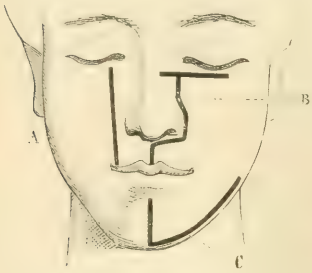

Fig. 219. — Résection des maxillaires, incisions cutanées. — A, maxillaire supérieur, procédé d'Ollier; — B, maxillaire supérieur, procédé conseillé; — C, maxillaire inférieur, résection de la moitié du corps de l'os (Chauvel).

Parmi les nombreuses incisions cutanées préconisées par les auteurs, on adopte généralement une incision anguleuse qui longe le bord inférieur de l'orbite, suit le sillon naso-génien, rase l'insertion de l'aile du nez et coupe la lèvre supérieure, soit verticalement (Blandin), soit en contournant la narine pour descendre dans le sillon médian (Liston-Nélaton) (fig. 219). Cette incision ménage les nerfs et les vaisseaux de la joue, elle mobilise un vaste lambeau, elle donne une cicatrice peu apparente. Conduite à fond jusqu'à l'os, elle permet à la rugine de décoller le périoste jusqu'à ses attaches au bord alvéolaire : les faces antérieure et orbitaire du maxillaire, une portion du malaire sont ainsi mises à nu. La bouche n'est pas encore ouverte, la fosse nasale correspondante est tamponnée. Avec le maillet et l'ostéotome, ou la scie à chaîne ou une scie rotative, on fend le malaire en regard de la fente sphéno maxillaire, puis le plancher de l'orbite de cette même fente jusqu'au canal nasal ; d'un coup de cisaille de Liston, la branche montante est coupée et sa ligne de fracture rejoint la fissure du plancher de l'orbite (fig. 220). Rapidement, le bistouri abat l'insertion jusqu'alors respectée de la joue au bord alvéolaire, puis il incise en dedans du collet des dents la fibro-muqueuse palatine, qui est décollée avec la rugine jusqu'au niveau de la suture médiane. L'insertion de la moitié correspondante du voile à l'apophyse ptérygoïde et au palais osseux est détachée, mais sans

rupture de sa continuité avec la fibro-muqueuse. La canine, si l'on veut ménager l'os incisif, ou l'incisive latérale est arrachée et, avec une cisaille à longs mors ou l'ostéotome et le maillet, on fend le palais osseux et le bord alvéolaire un peu en dehors de la ligne médiane, de façon à ne pas ébranler la cloison du nez. La mâchoire tient encore au niveau de l'apophyse ptérygoïde, il est possible d'y donner un coup de cisaille, mais on peut s'en passer, saisir le maxil-

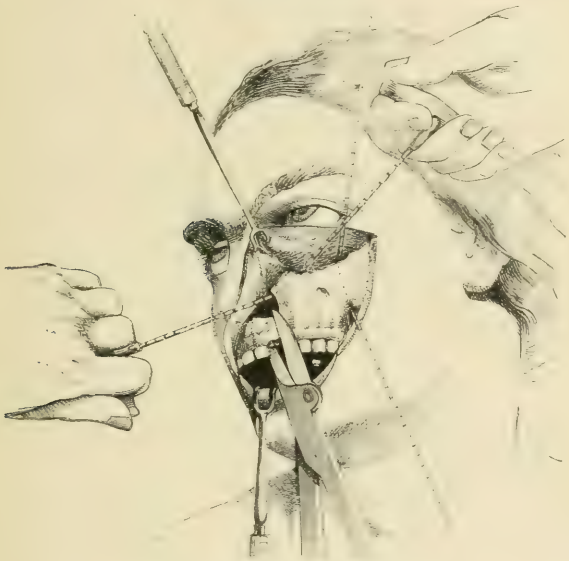

Fig. 220. — Résection du maxillaire supérieur.

laire avec le davier de Farabeuf, et l'arracher en tranchant d'un coup de ciseau le nerf sous-orbitaire et les quelques tractus qui le retiennent encore.

Une fois l'intervention profonde terminée, par exemple le polype enlevé, on rétablira le palais en suturant à la face interne de la joue la fibro-muqueuse conservée. Puis l'incision cutanée, elle aussi, sera suturée. Comme pansement, on aura recours au tamponnement à la gaze iodoformée des cavités pharyngienne, nasale et maxillaire.

A peine est-il besoin de revenir sur les modifications opératoires nécessaires lorsque le maxillaire supérieur, lui-même malade, est déformé ; le chirurgien saura se laisser guider par les lésions

existantes. Par contre, lorsque l'os est envahi par une tumeur de mauvaise nature, alors il est indispensable de ne pas respecter le périoste, d'enlever toutes les parties molles douteuses; aussi, laissant la rugine de côté, le chirurgien pratiquera la dénudation de l'os avec le bistouri et, sacrifiant la fibro-muqueuse palatine, il l'incisera sur la ligne médiane suivant la ligne de section osseuse.

L'on ne met guère à profit dans la pratique les *résections ou luxations temporaires* du maxillaire supérieur. Huguier a luxé en bas dans la bouche le plateau palato-dentaire laissé adhérent par sa portion palatine. Roux a conseillé de luxer la mâchoire en dehors, après avoir divisé ses attaches orbitaires, ptérygoïdiennes et palatines, et c'est une modification du procédé de Roux que Fontan a récemment préconisée ; elle consiste dans la mobilisation du maxillaire supérieur tout entier, ainsi que de l'os malaire, lesquels, restant soudés entre eux et adhérents aux parties molles de la joue, pivotent sur l'apophyse zygomatique sectionnée. Dans un premier temps, à travers une petite incision horizontale de 1 centimètre pratiquée au niveau de l'apophyse orbitaire externe, on sectionne l'articulation fronto-malaire à l'aide du ciseau à froid. Dans un deuxième temps, on divise de la même façon l'arcade zygomatique, à travers une petite incision verticale de moins d'un centimètre de haut. Le troisième temps consiste dans la division des parties molles autour du nez et de l'apophyse montante du maxillaire supérieur suivant le trajet indiqué par Liston ; l'apophyse montante est alors coupée avec la scie à chaîne ou le ciseau à froid. Le quatrième temps comporte la séparation des deux maxillaires au niveau de la voûte palatine, après fente du voile du palais sur la ligne médiane. Dans le cinquième temps, d'un coup de ciseau on sépare la tubérosité maxillaire de l'apophyse ptérygoïde. Enfin, cela fait, il suffit d'une forte pesée dans la fissure intermaxillaire pour luxer et relever en dehors tout l'énorme lambeau osseux et charnu. Quelques lamelles osseuses achèvent de se briser, la muqueuse des fosses nasales se décolle et l'on obtient ainsi une énorme brèche qui met à jour tout le pharynx nasal et buccal. L'intervention dans la profondeur pratiquée, on remettra en place le lambeau en fixant le maxillaire par une suture au niveau de son apophyse montante et des dents incisives.

Il y a lieu de remarquer que dans le cas de polypes avec prolongements dans l'antre d'Highmore et les méats des fosses nasales, la luxation du maxillaire détaché de ses attaches osseuses éprouve une résistance très considérable.

Des *résections partielles du maxillaire supérieur*, il ne sera question ici que de celles qui intéressent le bord alvéolaire et le plateau palato-dentaire.

Pour réséquer tout ou partie du *bord alvéolaire*, on agira par l'intérieur de la bouche en décollant le périoste alvéolo-dentaire, s'il

s'agit d'extraire un séquestre ou de gruger un os atteint d'ostéite. Dans le cas de tumeur maligne, on circonscrira avec le bistouri le néoplasme et, après extraction des dents qui pourraient gêner la manœuvre, on taillera avec la gouge et le maillet le lambeau osseux dont l'extraction s'impose, quitte ensuite à gruger avec la pince coupante ce qui, cela fait, paraîtrait encore suspect. Un tamponnement à la gaze iodoformée comblera la perte de substance.

Si le chirurgien se propose d'enlever le *plateau palato-dentaire*, intervention qui offre l'avantage de respecter le plancher de l'orbite avec le nerf sous-orbitaire et l'apophyse malaire, il commence par dénuder le bord alvéolaire, la partie inférieure de la face antérieure de l'os, la moitié correspondante de la voûte palatine; avec la gouge et le maillet il sectionne transversalement la face antérieure de l'os, engage la lame de façon à couper la face interne et la tubérosité postérieure; puis, le palais osseux coupé à son tour, le segment osseux est saisi par un davier, abaissé et arraché. Il va sans dire que, si les parties molles adjacentes à l'os sont malades, elles seront sacrifiées avec lui. Dans ce cas, pour permettre une délimitation précise du mal, on se donnera du jour en utilisant, soit une simple incision verticale interne remontant plus ou moins haut dans le sillon naso-génien et coupant la lèvre supérieure, soit encore un débridement de la commissure labiale.

RÉSECTION DU MAXILLAIRE INFÉRIEUR.

La *résection du bord alvéolaire* du maxillaire inférieur, réclamée dans le cas de tumeurs implantées à ce niveau, d'ostéite phosphorée, sera pratiquée au travers de l'ouverture buccale. On circonscrit au bistouri ou on abrase avec les ciseaux les parties molles suspectes, avec la pince coupante on gruge l'os malade, ou l'on utilise à cet effet la gouge et le maillet. Au besoin l'on enlève la portion du corps maxillaire sous-jacente aux alvéoles malades, mais, autant que faire se peut, il convient d'en respecter le bord inférieur pour éviter la rupture de l'arc osseux et la déformation qui en est la conséquence. Un tamponnement à la gaze iodoformée maintenu en place, si possible, constitue, avec de fréquents lavages de la bouche, le pansement, la plaie présentant une grande tendance à se cicatriser sauf le cas de repullulation d'un néoplasme.

Pour réséquer la *partie moyenne ou le corps du maxillaire inférieur*, suivant le conseil de Malgaigne, l'on opère sans incision cutanée. A travers l'orifice buccal, l'on détache la lèvre inférieure de haut en bas, en incisant au fond de la gouttière qui la sépare des gencives, et rasant l'os jusqu'à son bord inférieur et quelques millimètres en arrière, dans une étendue égale à la longueur de la lèvre elle-même. Cette résection terminée, on rabat le lambeau jusqu'au-dessous du

menton, dont la saillie le retient. On a ainsi sous les yeux la portion mentonnière du maxillaire que l'on peut détacher à la scie par deux sections verticales, puis libérer de ses insertions au plancher buccal.

Autrement, l'on peut, comme Dupuytren, utiliser une grande incision médiane et verticale qui divise la lèvre et descend jusqu'à l'os hyoïde; les deux lambeaux, rapidement écartés et rejetés latéralement, permettent de scier l'os avec une scie cultellaire, soit au ras des branches montantes, soit plus en avant après extraction d'une dent.

Autrement, et cette incision est préférable lorsque la résection doit porter sur l'extrémité inférieure des branches montantes, on sectionne les parties molles à fond suivant le bord inférieur de l'os ; dans ce temps les deux faciales seront coupées entre deux ligatures. Cela fait, avec la rugine on décolle le périoste sur les deux faces du maxillaire, ce qui est très facile et rapide ; chez les vieillards édentés, l'on arrive même à circonscrire avec la rugine courbe le bord libre ; puis, avec la scie à chaîne l'on coupe l'os verticalement au ras des branches montantes, et on l'enlève de la coque périostique sans ouvrir la bouche. Chez l'adulte, par contre, la présence des dents oblige à détacher des gencives les attaches du périoste et des parties molles qui le doublent, puis, s'il le faut, avec une rugine coupante on désinsère jusqu'à hauteur convenable les muscles masséter et ptérygoïdien interne solidement implantés sur l'os. Pour ce faire et surtout pour faciliter l'action de la scie, il est souvent nécessaire de prolonger l'incision en remontant de chaque côté derrière l'angle de la mâchoire, toutefois en prenant la précaution de ne pas inciser à fond afin de ne pas intéresser les rameaux du nerf facial. L'os dénudé est solidement fixé par un aide dans les mors d'un davier, les parties molles sont écartées et la scie cultellaire la sectionne à bonne hauteur.

Avant de fermer l'incision cutanée verticale ou horizontale l'on placera un appareil de prothèse, ainsi que nous l'indiquerons dans le chapitre suivant.

Lorsqu'il s'agit de réséquer toute une *moitié latérale de la mâchoire*, l'on doit recourir à une incision parallèle au bord inférieur de l'os et située un peu sur sa face antérieure, afin de respecter le fond de la gouttière périostique sur laquelle portera l'appareil de prothèse immédiate. Conduite à fond de la ligne médiane jusqu'au voisinage de l'angle elle remonte derrière celui-ci en respectant dans la profondeur les filets du facial ; la faciale sera pincée et prise dans une double ligature. La rugine dénudera l'os comme il a été dit, n'éprouvant de résistance qu'au niveau des attaches massétérine et ptérygoïdienne ; les insertions gingivales sont ensuite sectionnées et alors si l'on a eu soin de faire tomber une petite incision verticale mentonnière sur l'extrémité de l'incision horizontale, il est facile après extraction de l'incisive latérale de passer une sonde cannelée qui refoule en haut la lèvre inférieure et plonge derrière l'os pour sortir

à la région sus-hyoïdienne. Sur cette sonde, la tête étant maintenue horizontale, l'on scie le maxillaire solidement fixé par un davier. Restent maintenant à libérer l'apophyse coronoïde et le condyle. A cet effet, on abaisse fortement le segment osseux, d'un coup de cisaille l'on détache l'apophyse coronoïde à sa base ou avec les ciseaux courbes l'on coupe les insertions du temporal ; puis, pour désarticuler sans léser l'artère maxillaire interne, on imprime à l'os un mouvement de torsion sur lui-même et d'arrachement après avoir ruginé l'insertion du ptérygoïdien externe.

La *résection totale du maxillaire inférieur* comporte la répétition sur chacune de ses moitiés de l'opération telle qu'elle vient d'être décrite. Il va sans dire que s'il y a indication de sacrifier le périoste et les parties molles sus-jacentes, le chirurgien délaissera la rugine et agira avec le bistouri pour séparer les tissus malades des tissus sains. Enfin, dans le chapitre suivant il sera question de la prothèse immédiate à laquelle on aura recours avant de fermer les incisions, cette prothèse immédiate surtout utilisée depuis les travaux de Martin (de Lyon), permet de parer à deux séries d'accidents, les uns primitifs, les autres secondaires. Dans les quinze premiers jours qui suivent une résection un peu étendue du maxillaire inférieur, l'opéré est exposé aux dangers de l'asphyxie par rétrocession de la langue et obstruction du larynx, il ne peut que difficilement parler, mastiquer, déglutir, il lui est malaisé de rire, impossible de conserver sa salive.

Ultérieurement les désordres provoqués par la résection sont :

1° Une déformation considérable de la face par suite de la rétraction cicatricielle des parties molles et le rapprochement des fragments maxillaires, de là un rétrécissement prononcé des parties latérales inférieures du visage, un menton pointu ou dévié ;

2° Le défaut de correspondance entre les arcades dentaires, l'enfoncement des dents molaires supérieures sur les bords externes de la mâchoire inférieure, et des ulcérations consécutives, enfin l'impossibilité de la mastication ;

3° La gêne de la prononciation par suite des déviations subies par la langue et du rétrécissement de la cavité buccale.

4° La procidence de la langue en avant, la capacité de la bouche étant devenue insuffisante ;

5° Les déformations consécutives de la voûte palatine, des arcades dentaires et des dents du maxillaire supérieur qui seront étudiées au chapitre suivant.

OSTÉOTOMIE DU MAXILLAIRE INFÉRIEUR.

Par une incision parallèle au bord postérieur du maxillaire, conduite à fond seulement de la tubérosité zygomatique jusqu'à 15 millimètres plus bas, afin de ménager la branche temporo-faciale du facial, on

met à nu le col du condyle et par une incision de débridement postéro-antérieur le long de l'arcade zygomatique, l'on peut se donner assez de jour pour découvrir l'apophyse coronoïde et toutes les parties supérieures de la branche montante. Une fois sectionnées la peau et les insertions du masséter, la rugine servira à dénuder l'os, derrière lequel l'on veillera à respecter l'artère maxillaire interne ; la section osseuse sera ensuite pratiquée à la scie à chaîne ou avec le ciseau et le maillet et suivant les cas, l'*ostéotomie* portera sur le *col du condyle*, la *base de l'apophyse coronoïde* ou elle siégera sur la *branche montante* au dessous des deux apophyses. Pour éviter la soudure des surfaces osseuses il est utile d'interposer entre les deux fragments un lambeau de compresse iodoformée, mieux encore un lambeau de périoste ou même un lambeau taillé aux dépens du masséter.

L'incision telle qu'elle vient d'être indiquée permet de pratiquer la *résection du condyle lui-même*. Dans un cas, pour se donner du jour, Kummer n'a pas hésité à sectionner l'apophyse zygomatique à ses deux extrémités après désinsertion du masséter. Ici encore, après résection du condyle pour prévenir une soudure ultérieure, l'on se trouvera bien d'interposer entre les surfaces osseuses un lambeau de temporal convenablement taillé et rabattu.

L'*ostéotomie du corps du maxillaire* pratiquée pour obtenir une pseudarthrose, intéresse les parties latérales de l'arc dentaire, et comme il est de règle (Esmarch), si l'on veut obtenir un résultat, d'exciser un fragment osseux, il convient, comme le recommande Levrat, d'opérer par une incision pratiquée le long du bord inférieur de la mâchoire. On décolle le périoste sur les deux faces de l'os et à l'aide d'une pince coupante, on coupe ce dernier entre la dent de sagesse et le bord antérieur de la branche montante, puis d'un autre coup de pince on excise un fragment osseux plus ou moins triangulaire à base inférieure.

Pour faciliter l'abord des tumeurs de la langue et du plancher buccal, Sédillot a conseillé de scier le maxillaire près de la ligne médiane. Avant de pratiquer cette *ostéotomie médiane*, il importe de perforer horizontalement l'épaisseur de l'os à deux hauteurs différentes, de façon que lorsqu'il s'agira de rétablir la continuité de l'os il suffise d'engager deux petits bouts d'os ou de platine dans les deux petits tunnels osseux que le coup de scie aura intéressé. Sans cette précaution les deux fragments osseux ont beaucoup de tendance à se déplacer suivant la hauteur et l'épaisseur.

Lorsque la tumeur siège près de la base de la langue, il peut être utile d'imiter Billroth et Bœckel et de déplacer un segment plus ou moins considérable de l'os, en taillant un lambeau ostéo-cutané à base supérieure ou inférieure. Les progrès réalisés dans les procédés de suture osseuse autorisent cette *résection temporaire partielle du maxillaire inférieur*.

III. — DÉFORMATIONS SECONDAIRES TRAUMATIQUES. RESTAURATION ET PROTHÈSE

Les traumatismes accidentels subis par les maxillaires, les interventions chirurgicales dont ils sont le siège laissent à leur suite, si l'on n'y remédie immédiatement, des déformations parfois très prononcées.

Les déformations du *maxillaire supérieur*, par suite de la destruction de la *voûte palatine*, ressortissent à un autre chapitre (1). Consécutivement aux fractures de cet os, en particulier après les blessures par coup de feu, il persiste une difformité, qui dans les cas simples se borne à un affaissement cicatriciel de la joue. Parfois aussi l'élimination ou la déformation du bord inférieur de l'orbite, de son plancher, du canal nasal, retentissent sur la paupière inférieure et le globe de l'œil, de là un ectropion cicatriciel, un abaissement de l'œil au-dessous du plan de son congénère, un obstacle à l'écoulement des larmes.

D'autres fois, c'est le bord alvéolaire avec les dents qui est détruit partiellement ou en totalité. Chez un blessé de la campagne d'Égypte un boulet avait emporté une partie du malaire droit, les deux maxillaires supérieurs, les os et les cartilages du nez, le malaire gauche, une portion du maxillaire inférieur et toutes les parties molles correspondantes (Ribes). On juge de la difformité consécutive que masquait une pièce de prothèse insuffisante pour remédier à la gêne de la parole et aux difficultés de l'alimentation, infirmités telles que le blessé finit par se suicider.

L'ablation d'un seul maxillaire supérieur par résection sous-périostée, et reconstitution immédiate de la voûte palatine par la fibro-muqueuse conservée, peut ne laisser qu'un affaissement à peine appréciable de la joue ; cependant, pratiquée chez l'enfant, cette opération est suivie d'un arrêt de développement très prononcé de la moitié correspondante du visage, d'où une asymétrie faciale disgracieuse. En outre chez l'adulte il n'est pas rare que, après résection du maxillaire supérieur, le malaire s'abaisse en se rapprochant du nez, d'où encore une déviation de la face, un déplacement de l'œil, puis, comme le maxillaire restant n'est plus soutenu par son congénère, lui aussi tend à se porter en dedans, surtout s'il est démuni de dents ; celles-ci en effet, par leur engrènement avec celles de la mâchoire inférieure, peuvent s'opposer dans une certaine mesure à un pareil déplacement.

Pour prévenir ces déformations ultimes des pertes de substance de la mâchoire supérieure il convient de recourir, comme le conseille Claude Martin de Lyon (2) à la *prothèse immédiate*. Un premier appa-

(1) Voy. *Traité de chirurgie clinique*, t. IV, article de M. Le Dentu.

(2) Claude Martin, De la prothèse immédiate appliquée à la résection des maxillaires. Paris, 1889.

reil en caoutchouc vulcanisé établi suivant les dimensions prévues de la perte de substances présente : 1° une portion horizontale destinée à remplacer la voûte palatine et le voile du palais s'il y a lieu ; 2° une portion verticale reproduisant la face antérieure du maxillaire supérieur et destinée comme elle à soutenir la joue (fig. 221). Fixé aux parties voisines du squelette, cet appareil permet à la cicatrisation de la voûte faciale de se produire sans rétraction de la joue. Une fois ce résultat obtenu, l'appareil définitif sera posé et maintenu en place par des crochets et des ressorts : celui-ci doit, pour prévenir

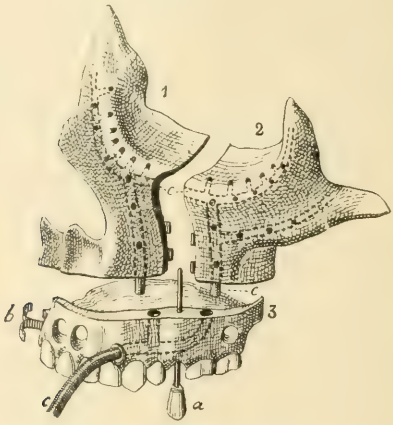

Fig. 221. — Appareil pour la résection d'un maxillaire supérieur. — 1, partie antérieure ; 2, partie postérieure ; — 3, partie inférieure ou palatine ; — *a*, dent et tige assurant la réunion des trois parties ; — *b*, crochet passant entre les dents du maxillaire opposé ; — *c*, canaux d'irrigation.

une prononciation défectueuse par nasonnement, combler toute la cavité laissée par l'ablation du maxillaire qu'il représente grossièrement. En caoutchouc creux (dans sa partie supérieure) pour être plus léger et mou afin de se mouler dans la perte de substance, il est muni du côté de la fosse nasale d'une fente sinueuse destinée à laisser un libre passage à l'air. Cette portion repose sur un palais en caoutchouc, sur lequel porte un bord alvéolaire munis de dents.

A la suite des traumatismes graves de la *mâchoire inférieure*, tels que son ablation plus ou moins complète par un biscaïen, les *maxillaires supérieurs* primitivement intacts subissent progressivement une *déformation* que Larrey attribue à la rétraction cicatricielle des joues. Les dents de l'arcade supérieure se rapprochent transversalement, soit par la diminution de la largeur de la voûte

palatine, soit par leur demi-expulsion et leur subluxation en dedans. Dans le premier cas elles conservent leur implantation verticale; dans le second elles se couchent et leurs couronnes semblent vouloir se rencontrer par leur face inférieure. Ces déviations sont faciles à prévenir en doublant la voûte palatine du blessé par une pièce résistante dont le bord périphérique fournit un point d'appui solide à l'arcade dentaire.

Au maxillaire inférieur, après des avulsions de dents, des fractures ou des résections partielles, les brèches plus ou moins étendues du bord alvéolaire et de l'arcade dentaire seront comblées par des pièces en caoutchouc durci et coloré munies de dents.

Plus intéressantes sont les déformations consécutives aux fractures. Au niveau du corps le maxillaire inférieur, grâce à l'obliquité habituelle du trait de fracture de haut en bas et d'avant en arrière, grâce au biseau taillé aux dépens de la face interne du fragment postérieur, la consolidation laisse une déformation plus ou moins prononcée de l'arcade dentaire inférieure qui ne correspond plus complètement à la supérieure. Les dents du fragment postérieur, attiré en haut par les muscles élévateurs de la mâchoire, se trouvent sur un plan plus élevé que les dents du fragment antérieur, qui, lui, a été abaissé par les muscles hyoïdiens. De plus, la courbe même de l'arcade dentaire est rompue du fait du déplacement en arrière et en dedans du fragment antérieur attiré par les muscles qui se fixent aux apophyses génies. La gêne qu'apporte à la mastication cette double déviation verticale et horizontale des fragments varie avec le degré de la déformation du plan dentaire masticateur. C'est elle que le chirurgien doit prévoir dès le début du traitement de la fracture, c'est pour la prévenir qu'ont été inventés les multiples appareils précédemment indiqués, parmi lesquels l'*appareil de Martin* mérite une mention particulière; enfin c'est pour la prévenir encore qu'il est indiqué de mettre à profit la suture des fragments rendue possible par l'antisepsie buccale. Une fois la fracture mal consolidée, alors il y a lieu de voir si la gêne de la mastication légitime une ostéotomie au niveau du cal et la mise en bonne position des fragments.

L'*intervention sanglante* est surtout réclamée après les déformations consécutives aux résections partielles de toute la hauteur du corps du maxillaire, aux fractures avec perte de substance; particulièrement après les coups de feu de l'étage inférieur de la face. Grâce à la rétraction du tissu de cicatrice, grâce aux tractions exercées par les mylo-hyoïdiens, les ptérygoïdiens internes, les fragments tendent à se rapprocher de la tige médiane; ils passent plus ou moins en dedans du bord alvéolaire de la mâchoire supérieure. Il y a adduction des extrémités des branches horizontales fracturées ou réséquées. Les parties molles du menton se ratatinent, le menton lui-même devient petit, difforme; la lèvre inférieure se cache der-

rière les dents supérieures qui restent à découvert, la langue se meut difficilement, la parole est pénible, peu compréhensible, la mastication nulle ; la salive se perd et la digestion elle aussi se trouve gênée. Lorsqu'il y a eu disparition complète du corps de la mâchoire, les branches montantes attirées et refoulées en dedans viennent buter contre les apophyses ptérygoïdes qui limitent leur déplacement. Dans certains faits rares, d'après notre collègue Chavasse, l'extrémité antérieure d'un ou des deux fragments peut au contraire rester en dehors de cette arcade et venir presser contre la face interne des joues. Alors les dernières grosses molaires se trouvent à peu près en concordance avec celles du maxillaire supérieur, quoique légèrement en dedans de celles-ci. Ainsi déplacés les fragments des branches horizontales, surtout s'ils sont courts, tournent progressivement en prenant point d'appui sur les grosses molaires supérieures. En raison de la mobilité et de l'étendue d'excursion du condyle de l'articulation temporo-maxillaire, qui alors est intacte, le fragment obéit à l'action prépondérante (contraction et rétraction) des muscles élévateurs, qui, surtout le masséter, tendent à faire basculer en dehors et en haut le bord inférieur de la mâchoire dont la face externe devient supérieure, tandis que les dents se portent sur la langue. A cette puissance, du reste, s'ajoute l'action concordante de la rétraction du tissu cicatriciel du plancher de la bouche.

Si le chirurgien se trouve en présence d'une déformation de la mâchoire inférieure déjà établie, son rôle est plus délicat que s'il est appelé à en prévenir la venue. Il lui faut en effet reconstituer le maxillaire, lui rendre sa forme normale afin qu'il puisse non seulement servir de moule aux parties molles des joues, du menton et du plancher de la bouche, mais encore de support mobile pour une arcade dentaire artificielle. L'os vient d'être partiellement réséqué, il vient de subir une fracture comminutive, alors sa perte de substance est facile à préciser et à combler par l'interposition entre les deux fragments conservés d'un appareil en caoutchouc durci qui reproduit exactement le morceau enlevé. La laxité des parties molles facilite la manœuvre, tandis que plus tard le gonflement inflammatoire des tissus y apporte un obstacle presque insurmontable. Ultérieurement encore lorsque la cicatrisation a fixé les fragments maxillaires en mauvaise position, alors la rigidité du tissu de cicatrice résiste à leur remise en bonne place. Sans doute on donne le conseil, tout au moins lorsque la courbe maxillaire n'est pas trop altérée, de disposer dans son intérieur un appareil en deux segments moulés sur chacun des deux fragments déplacés, appareil qu'un système de vis approprié permet d'écarter progressivement au point convenable pour obtenir la correction désirée. Mais, outre que même après section du cal et avec des débridements du tissu on a difficilement raison d'une façon définitive de la rétractilité cicatricielle, la

gêne causée par la pression de l'appareil et sa simple présence dans la bouche en restreignent l'emploi. Mieux vaut encore d'emblée recourir immédiatement à la prothèse en se laissant guider par les règles de la prothèse immédiate, telles qu'elles ont été établies surtout d'après les travaux de Martin.

Muni d'un segment de maxillaire en caoutchouc durci moulé à l'avance de façon à représenter la portion absente (fig. 223), le chirurgien le taille de façon à l'interposer entre les deux fragments conservés et à rétablir la forme exacte de l'os. Pour le fixer en place il dispose à chacune de ses extrémités deux petites plaques de platine qui, solidement maintenues par des

Fig. 222. — Appareil de prothèse après résection du maxillaire inférieur.

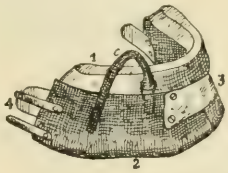

Fig. 223. — Appareil de prothèse immédiate pour resection partielle. — 1, rebord alvéolaire; — 2, base; — 3, plaquette en acier; — 4, lamelles pour fixation dans l'os (Dubois).

vis, engainent l'os. Lorsqu'il a été nécessaire de réséquer non seulement une partie du corps, mais de plus la branche montante (voisine (fig. 222), la pièce ne peut être fixée à l'os que par son extrémité antérieure et son extrémité articulaire est reçue dans la gaine périosto-musculaire quand elle a été conservée; en outre, pour assurer sa solidité, il est nécessaire de la relier par un ressort à une plaque moulée et fixée sur le palais (fig. 224). Dans le bord supérieur de la pièce s'implante une bande de caoutchouc dur, laquelle simule grossièrement les dents absentes. Enfin, pour que les tissus ne réagissent pas au contact de ces corps étrangers, il est nécessaire d'assurer la désinfection de la rainure qui la reçoit. A cet effet, dans l'intérieur même de la pièce de prothèse a été ménagé un petit canal qui s'ouvre par de nombreux orifices sur le bord inférieur du pseudo-maxillaire. L'*injection antiseptique* arrive donc dans la profondeur des tissus et chasse les liquides et autres détritus qui pourraient y être retenus. Grâce à des irrigations répétées plusieurs fois par jour, la cicatrisation des parties molles se complète et, après un laps de temps toujours très long, l'on peut mettre en place l'appareil définitif. Il importe alors de faire la substitution sans laisser même vingt-quatre heures la partie démunie de pièce de prothèse, tant est grande

la tendance à la rétraction des parties. A vrai dire, il nous semble que l'on peut éviter cette substitution, les deux *appareils de Cl. Martin*, le provisoire et le définitif se différencient par l'absence sur le premier

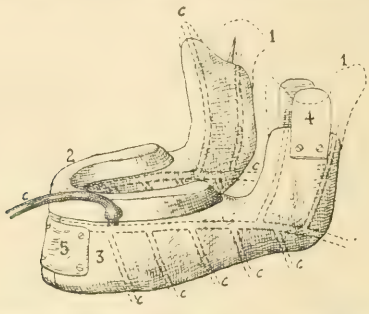

Fig. 224. — Appareil pour résection étendue. — 1, parties d'os respectées ; — 2, rebord alvéolaire ; — 3, base ; — 4, plaquettes de maintien ; — 5, plaquette pour réunir les deux moitiés de la base ; — *ccc*, canaux d'irrigation.

et la présence sur le second, de dents artificielles et l'adjonction à ce dernier, dans certains cas seulement, d'une plaque palatine à laquelle il est relié par un ressort destiné à favoriser l'abaissement de la

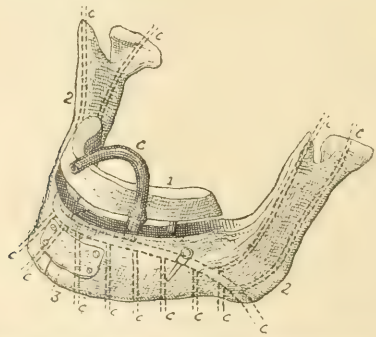

Fig. 225. — Appareil pour résection complète du maxillaire inférieur ; — 1, rebord alvéolaire ; — 2, base ; — 3, plaquette de réunion ; — *cccc*, canaux d'irrigation.

mâchoire. Quoi qu'il en soit, lorsque l'appareil définitif comble une brèche étendue, il est souvent divisé en deux parties, afin de faciliter sa mise en place.

Cette *méthode de prothèse*, adoptée surtout par les chirurgiens

lyonnais, est appelée à se généraliser. Rétablissant la forme même du maxillaire, elle est bien préférable à la prothèse telle que la conseillait autrefois Préterre (1). Celui-ci, une fois la déformation produite, disposait en avant des portions restantes de la mâchoire supérieure un dentier correspondant à l'arcade dentaire supérieure : il existait par suite en bas deux rangées de dents : les artificielles servant à la mastication, les naturelles constituant avec leur bord alvéolaire un support aux premières.

La prothèse de Claude Martin est susceptible d'être appliquée à la correction des pertes de substance qui intéressent le squelette et les parties molles du menton (2). Alors, pour soutenir la langue et prévenir l'écoulement de la salive, on ne saurait se contenter, comme on le faisait autrefois, de placer une fronde en cuir dont une lame simulait le menton et l'autre la lèvre inférieure. On peut reconstituer un maxillaire inférieur, lui assurer une mobilité aussi complète que possible sous l'influence des mouvements provoqués et par autoplastie le recouvrir d'un lambeau cutané.

LÉSIONS INFLAMMATOIRES DES MACHOIRES

En nulle autre région de l'économie les conditions ne sont plus favorables pour le développement d'accidents inflammatoires qu'au niveau des mâchoires, où le terrain est au mieux préparé pour l'évolution des germes infectieux sans cesse présents dans la bouche. En partie tapissés d'une fibro-muqueuse munie de prolongements dans les alvéoles dentaires dont ils sont creusés, les maxillaires largement vascularisés sont chez l'enfant pendant les périodes de dentition le siège d'une congestion physiologique intense et plus tard ils conservent une tendance à participer aux infections dont les dents sont le siège. Ce serait une erreur de ne pas placer, à côté des gingivites et des ostéopériostites d'origine dentaire, des gingivites et des ostéopériostites en rapport avec des causes générales intoxications ou fièvres graves de nature infectieuse ou locales traumatismes. Et cependant, tout bien considéré, pour les unes comme pour les autres, la pathogénie demande à être unifiée : toute inflammation des mâchoires s'explique par la présence dans la salive et les détritus de toutes sortes débris alimentaires, tartre... retenus par les anfractuosités de la bouche, d'agents infectieux inflammatoires dont la virulence peut se trouver plus ou moins puissante suivant l'état de

(1) Préterre. Traité des divisions congénitales ou acquises de la voûte du palais, 1867.

(2) Claude Martin. De la prothèse immédiate appliquée à la résection des maxillaires, 1889.

maladie ou de santé du sujet, dont le développement peut être plus ou moins favorisé par l'état anatomique des gencives, des ligaments alvéolo-dentaires et de l'os sous-jacent.

Nous étudierons successivement les *gingivites*, ou inflammations des gencives, la *périodontite* ou inflammation des ligaments alvéolo-dentaires, les *ostéopériostites des maxillaires*, leur *nécrose* et après la description des *accidents provoqués par l'éruption de la dent de sagesse*, quelques lignes seront consacrées aux *arthrites infectieuses de l'articulation temporo-maxillaire* la tuberculose laissée de côté.

I. — GINGIVITES.

L'inflammation limitée des gencives est relativement rare en comparaison de la fréquence des cas où leurs tissus participent à l'inflammation de la muqueuse buccale et de l'os sous-jacent. Il y a plus souvent *gingivite avec stomatite* ou *gingivite avec ostéopériostite que gingivite pure*

Étiologie. — Les cas complexes laissés de côté, la gingivite pure a pour *cause* un traumatisme qui ouvre la porte à l'infection. Celle-ci est polymicrobienne, sans spécificité bien reconnue ; elle varie sans doute suivant la nature des germes contenus dans la salive, suivant leur degré de virulence, lequel, ainsi que la résistance du tissu gingival, reste influencé par l'état de santé générale du sujet. A côté des piqûres des gencives par des corps aigus au cours de la mastication, de leurs déchirures liées à l'extraction des dents, se rangent comme causes d'irritations : chez les fumeurs, le dépôt de petites parcelles de charbon, la fumée et le jus du tabac lui-même ; chez les ouvriers employés à tailler le verre, l'incrustation de fines molécules de verre (Putégnat) ; enfin la présence de chicots et les dépôts de tartre constituent les causes les plus fréquentes d'irritations des gencives.

Anatomie pathologique et symptomatologie. — Les *lésions* et les *symptômes* de la gingivite diffèrent suivant le plus ou moins d'acuité de l'inflammation.

Un corps étranger implanté dans le tissu de la gencive peut provoquer un petit abcès, qui guérit rapidement après son élimination. Plus souvent, l'infection aiguë intéresse plusieurs gencives qui, un peu épaissies, sont sèches, luisantes, d'un rouge vif, bientôt recouvertes d'une pellicule blanchâtre. Ces lésions sont au maximum au niveau du bord libre et des languettes interdentaires ; ces parties se décollent et se couvrent de petites fongosités qui remontent plus ou moins haut sur les couronnes ou bien il s'y produit une exulcération superficielle. Le patient se plaint d'une légère cuisson, de picotement, de gêne de mastication ; la sécrétion salivaire est exagérée, l'haleine est fétide.

En général, la gingivite *aiguë* n'offre pas de gravité, mais elle expose aux adénites cervicales aiguës, subaiguës ou chroniques, complications qui peuvent s'observer également dans le cas de gingivite *chronique* : cette dernière affecte tantôt la forme fongueuse, tantôt la forme hypertrophique.

Dans la gingivite *fongueuse*, qui, en raison de son indolence, inquiète peu le malade, la gencive épaissie, molle, dépressible, d'un rouge sombre, saignant au moindre contact et comme imbibée de pus, forme un relief accentué au niveau de son bord libre et des languettes interdentaires ; sa surface est granuleuse et porte çà et là de petites végétations papillomateuses, parfois aussi on y voit une ulcération véritable.

Terminaison des autres variétés de gingivite, la forme *hypertrophique* résulte d'une hypergenèse du tissu fibro-muqueux, en particulier de ses éléments fibreux ; aussi la gencive est-elle transformée en un bourrelet irrégulier, dur et résistant.

Traitement. — Le *traitement* de la gingivite doit répondre aux deux indications causales précédemment relevées : tout d'abord, on supprimera l'agent qui irrite la fibro-muqueuse, c'est-à-dire en général on extraira les chicots, on réséquera les débris de couronne, on enlèvera les dépôts de tartre qui s'insinuent à la manière d'un coin entre la gencive et la dent. Puis on modifiera le tissu enflammé en le touchant à la teinture d'iode ou avec le fer rouge, et pour ce faire pas n'est besoin d'un thermocautère, que peut suppléer une simple aiguille à tricoter portée au rouge.

II. — PÉRIODONTITE EXPULSIVE (1).

Moins encore que les gingivites, les inflammations du tissu interposé à la manière d'un ligament entre l'alvéole et la racine dentaire constituent des entités morbides indépendantes des affections inflammatoires des gencives ou des maxillaires. C'est même sous le nom de *périodontite simple* que certains auteurs décrivent la lésion que dans le chapitre suivant nous considérons comme une *ostéopériostite alvéolo-dentaire*. Pour le moment, nous ne voulons retenir qu'une affection caractérisée au point de vue anatomique par une destruction lente et progressive du ligament dentaire et de la couche de cément qui lui est sous-jacente, destruction de nature inflammatoire à marche chronique, procédant constamment du collet au sommet

(1) Magitot, De l'ostéopériostite alvéolo-dentaire (*Dict. encycl. des sc. méd.*, 1re série, t. XXVII, 1882, p. 286). — David, Maladie de Fauchard (*Gaz. hebd.*, 1889, p. 139). — Brasseur, Chirurgie des dents et de leurs annexes. *Encyclopédie internationale de chirurgie*, t. VI. — Richer, De la périodontite expulsive et de son traitement, thèse de Paris, 1890.

de la racine et entraînant fatalement la chute des dents (Magitot); c'est la *périodontite expulsive*, encore appelée : *suppuration conjointe des alvéoles et des gencives* (Fauchard), *pyorrhée interalvéolo-dentaire* (Toirac), *gingivite expulsive* (Oudet), *ostéopériostite alvéolo-dentaire* (Magitot).

Étiologie. — La *périodontite expulsive* relève de *causes* mal connues; toutefois, avec Malassez et Galippe, il est logique d'admettre une intervention microbienne. La réalité de cette intervention cependant n'est pas encore démontrée, ce qui explique que l'on ait recherché dans certains états généraux des patients la cause première du mal, étant donnée surtout cette particularité étiologique importante à noter : l'absence de relation de l'affection avec la carie dentaire. Il nous paraît néanmoins plus conforme aux données actuelles de la science d'attribuer seulement une valeur de cause prédisposante, à l'arthritisme, aux troubles de la menstruation ou de la ménopause, au tabès, au mal de Bright, au diabète, ce dernier, au dire de Lecorché, agissant par l'acide lactique que renferme la salive des malades. L'on a encore signalé dans l'étiologie de la périodontite expulsive, l'hérédité et la période de la vie comprise entre vingt-cinq et cinquante ans.

Anatomie pathologique. — Les *lésions* tantôt se localisent autour d'une seule dent, tantôt en intéressent plusieurs, sans qu'elles soient toujours contiguës. Par ordre de préférence elles siègent sur les grosses molaires, les incisives inférieures, les petites molaires, les incisives supérieures et les canines. Débutant au niveau du collet de la dent pour gagner ensuite la racine, l'affection se traduit par une légère injection et un certain épaississement de la membrane alvéolo-dentaire. Celle-ci se décolle, se ramollit, devient fongueuse, découvre la couche de cément, qui, atteinte d'ostéite, puis de nécrose, devient rugueuse, se résorbe, et l'ivoire à son tour est à nu. L'interstice entre la racine et la paroi de l'alvéole se remplit de fongosités et de pus, et finalement la dent, après destruction de son ligament, est expulsée d'autant plus facilement que la gencive et le bord alvéolaire, eux aussi, ont été touchés, ils se sont couverts de fongosités et on disparu par ulcération.

La dent, autour de laquelle évolue le mal, d'ordinaire ne paraît pas altérée, il peut toutefois arriver que, à la longue, la pulpe se gangrène et donne une teinte grise ou noirâtre au tissu dentaire. De même, après destruction du cément, l'ivoire pourrait se laisser attaquer, ou au contraire le cément parfois s'épaissit vers le sommet de la racine.

Symptomatologie. — L'*évolution clinique* de la périodontite expulsive présente trois périodes.

Au *début* la dent paraît légèrement déviée, puis bientôt allongée; à son collet la gencive est bordée par un très étroit liséré rougeâtre

et commence à se décoller (fig. 226). Ces désordres progressent, la rougeur gingivale s'étend dans la direction de la racine dentaire, le décollement s'accentue; du pus s'échappe de l'interstice gingivo-dentaire, enfin le bord libre de la gencive épaissi, ramolli, se couvre de fongosités ou d'ulcérations et saigne facilement.

D'abord indolente, l'affection provoque bientôt au niveau des points malades une sensation de chaleur âcre en rapport parfois avec une élévation réelle de la température locale. C'est encore un chatouillement dans la gencive

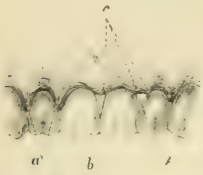

Fig. 226. — Pyorrhée alvéolo-dentaire. Période de début. L'espace compris entre l'incisive centrale et la petite incisive est occupé par une papille de la gencive *a* ; au contraire on voit *bb*, comme premier symptôme les papilles ont disparu et il en résulte un espace vide entre les dents (Witzel).

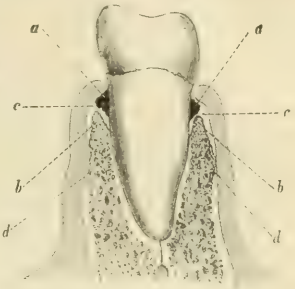

Fig. 227. — Période d'état. — *aa*, représentent les dépôts formés au bord de l'alvéole *bb*, et ayant détaché la gencive du collet de la dent, la matière décomposée s'amasse dans les clapiers; — *cc*, le périodonte est détruit et les parois de l'alvéole sont nécrosés (Witzel).

qui incite le malade à user du cure-dent, ou bien rarement, une douleur pongitive que soulage la pression des dents les unes contre les autres.

A la *période d'état*, la dent est ébranlée et baigne dans le pus que renferme l'alvéole (fig. 227). L'agacement éprouvé par le patient est plus intense et de temps à autre surviennent des poussées aiguës, qui coïncident avec la formation et l'évacuation de petites pustules gingivales. L'haleine devient fétide et parfois il existe une salivation abondante. Si rarement l'inflammation se généralise à toute la muqueuse de la bouche, assez fréquemment surviennent des adénites sous-maxillaires.

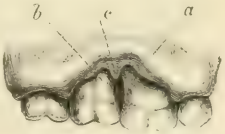

Fig. 228. — Période de chronicité. — La suppuration a entièrement détruit l'espace compris entre la première et la deuxième molaire *c*, et en partie les lamelles *ab* (Witzel).

La chute de la dent caractérise la *troisième période* (fig. 228). Après destruction de son ligament, la dent ne tient plus que par quelques adhérences fibreuses du sommet de sa racine; elle oscille trop au large dans l'alvéole plein de pus dont la

paroi se résorbe, affaiblissant encore ainsi le faible soutien fourni par la gencive elle-même en partie détruite. Sans cesse heurtée par la langue, finalement la dent tombe et alors la guérison ne tarde pas. La gencive se rétracte et se cicatrise par-dessus le rebord alvéolaire atrophié. Malheureusement, comme d'ordinaire plusieurs dents sont simultanément atteintes à des degrés divers, la durée totale de la maladie en général est très longue. Cette donnée, de même que les troubles de la nutrition auxquels expose la chute des dents, assombrit le *pronostic*. Ce serait toutefois une erreur que de désespérer de la guérison; un traitement convenable peut y conduire.

Diagnostic. — L'intégrité de la dent, sa mobilité primitive, sa chute spontanée après une suppuration alvéolaire qui a gagné de la gencive dans la profondeur jusqu'au sommet de la racine, tout cela constitue un complexus clinique d'un *diagnostic* facile. L'*ostéo-périostite alvéolaire* simple et chronique s'en distingue en ce qu'elle a pour point de départ une dent malade et aussi parce que ses lésions évoluent de la profondeur de l'alvéole vers la gencive. De même on évitera une erreur si l'on tient compte de la mortification de la pulpe ou de la notion d'un traumatisme antérieurement subi par la dent dont les racines sont atteintes de résorption spontanée. Chez les vieillards, chez les ataxiques, la chute spontanée des dents par atrophie du bord alvéolaire survient sans suppuration. Enfin, les gingivites simples exceptionnellement causent la chute des dents.

Traitement. — Le *traitement* de la périodontite expulsive réclame, en plus des soins particuliers en rapport avec l'état général des malades, des soins locaux. Tout à fait au début, par de légers badigeonnages à la teinture d'iode avec pénétration du liquide sous le bord libre de la gencive, on tentera la désinfection de la partie malade. Malassez et Galippe recommandent même, quand la gencive est décollée, de l'exciser pour ouvrir largement les clapiers qu'elle recouvre et permettre leur désinfection par des lavages au sublimé. D'autres auteurs préconisent le perchlorure de fer, le chlorure de zinc, le nitrate d'argent, ou encore la cautérisation au fer rouge. Pour Magitot, rien ne vaut l'acide chromique que l'on emploiera, solide, déliquescent ou en solution, en ayant soin de le faire pénétrer entre la gencive et le collet de la dent jusque dans l'alvéole. Après une réaction assez vive avec exagération des phénomènes morbides, l'amélioration se manifeste. Cette intervention demande à être renouvelée tous les six ou huit jours jusqu'à guérison; on complétera le traitement par l'administration à l'intérieur de 1 à 4 grammes de chlorate de potasse donné en pastilles que le malade laissera fondre dans sa bouche.

III. — OSTÉOPÉRIOSTITE ALVÉOLAIRE [1].

Lorsque l'inflammation du revêtement périostique et de l'os reste limitée au bord alvéolaire sans gagner le corps même des maxillaires, on dit qu'il y a *ostéopériostite alvéolaire*.

Étiologie. — En tête de l'*étiologie* de l'ostéo-périostite alvéolaire on doit inscrire la *carie dentaire*; après avoir détruit l'émail en un point de la couronne, altéré l'ivoire et provoqué l'inflammation de la pulpe, l'agent infectieux de la carie dentaire enflamme le ligament alvéolo-dentaire, provoque une véritable *arthrite dentaire* ou, comme certains disent, une *périodontite*.

D'autres fois la carie, après avoir détruit la pulpe de la dent, grâce au canal de la racine laisse un chemin ouvert entre l'extérieur et l'articulation dentaire, que peuvent atteindre les agents septiques de la cavité buccale.

Les *traumatismes dentaires*, eux aussi, sont cause d'ostéopériostite : toute violence qui ouvre et dilacère l'articulation alvéolo-dentaire, telle la fracture ou la luxation d'une dent, la pénétration entre le collet et la gencive d'une arête, d'un éclat d'os, peut être suivie d'infection et d'inflammation.

Certaines inflammations primitivement localisées aux gencives, elles aussi, sont susceptibles de gagner la profondeur, c'est ainsi que procèdent les *gingivites* dans certaines intoxications métalliques (plomb, mercure, phosphore, arsenic), dans certaines infections générales (fièvres éruptives, typhoïde, etc.), ou encore la gingivite pseudo-membraneuse. Nous reviendrons sur cette donnée étiologique à propos de la nécrose des maxillaires.

Enfin l'on signale des cas d'ostéopériostite alvéolaire *spontanée* ou plus exactement de cause inconnue : l'affection, qui siège alors de préférence au niveau des incisives, relèverait de la *diathèse rhumatismale* ou chez la femme de *troubles menstruels*. Plus fréquemment, ces deux dispositions morbides, auxquelles il convient d'ajouter le *froid humide*, ajoutent leur influence déterminante à l'action prédisposante des causes précédemment énumérées.

Anatomie pathologique. — Au point de vue *anatomo-pathologique*, suivant qu'il y a ou non formation de pus, l'ostéopériostite alvéolaire est dite *suppurée* ou *simple*.

En général, tout d'abord l'inflammation est localisée au niveau de la pointe de la racine d'une dent cariée ; puis peu à peu elle remonte plus ou moins vers la couronne, intéresse rarement dans toute son étendue le périoste de l'alvéole, et, chose remarquable, respecte toujours son intégrité au niveau de sa réunion avec la gencive. Gorgé de sang, infiltré d'exsudats inflammatoires, épaissi par

1. Tellier, Fistules dentaires, thèse de Paris, 1892.

suite, il tend pour ainsi dire à chasser la dent de la cavité où elle est implantée. De plus, il a perdu de son adhérence aux deux surfaces qu'il unit, et en cas d'extraction il se déchire en lambeaux irréguliers qui restent appendus soit à l'os, soit à la racine de la dent.

Ces désordres de l'ostéopériostite simple sont susceptibles de rétrograder, et tout rentre dans l'ordre pour un temps plus ou moins long, ou bien l'inflammation persiste. La membrane alvéolaire devient fongueuse, forme comme une houppe de bourgeons charnus à la pointe de la racine, ou bien elle dépose à sa surface de nouvelles couches de cément. Autrement encore le périoste alvéolo-dentaire s'atrophie et, comme dans les formes précédentes, l'inflammation cause l'étranglement, l'oblitération du faisceau vasculo-nerveux destiné à la pulpe ; la dent est privée de tout afflux nerveux et sanguin, *elle meurt*, c'est un corps étranger enchâssé dans l'alvéole.

Fréquemment l'ostéopériostite alvéolaire suppure ; il se forme un *abcès dentaire*. Au sein des fongosités tout à l'heure signalées autour de la racine malade se forme du pus qui, s'accumulant entre la dent et la paroi alvéolaire, refoule le tissu cellulo-fibreux du ligament dentaire vascularisé et fongeux. Ainsi se trouve constituée la prétendue membrane pyogénique des anciens auteurs. Cherchant une issue vers l'extérieur le pus, se traçant un chemin au sein du ligament dentaire, fuse le long de la racine, décolle le bourrelet gingival et finalement suinte au niveau du collet de la dent.

Parfois l'inflammation suppurative du ligament dentaire se propage par continuité de tissu à la gencive qui suppure à son tour et devient le siège d'un abcès vulgairement qualifié d'*abcès dentaire*. Cet *abcès intragingival* a pour parois d'un côté la muqueuse gingivale, de l'autre le périoste du maxillaire : l'os n'est pas dénudé.

Dans certains cas, à mesure que le pus au fond de l'alvéole augmente de quantité, sous l'influence de la pression qu'il exerce, le tissu osseux se résorbe en un point sur l'un des côtés de la cavité osseuse ; il s'y forme un pertuis (fig. 229). Pour certains auteurs, le mécanisme de production de ce pertuis serait différent ; ayant détruit en un point la membrane qui l'enveloppe, le pus s'infiltre dans les mailles du tissu osseux, d'où une ostéite, puis une nécrose limitée, et finalement le pus arrive sous la fibro-muqueuse qui tapisse le rebord alvéolaire ou l'antre d'Highmore quand il s'agit des dents dont les racines ne sont séparées de cette cavité que par une mince cloison osseuse (fig. 230). Dans ce dernier cas, il se produit un *abcès du sinus maxillaire* sur lequel il ne nous appartient pas de nous étendre. Mais si le pus, au sortir de l'alvéole, se trouve sous la fibro-muqueuse gingivale, si cette dernière à son tour se laisse perforer, il y a alors *fistule gingivale*. Cette fistule, qui conduit sur l'extrémité de la racine point de départ du mal, se traduit superficiellement par une petite excroissance rouge, molle, fongueuse, qui flotte sur la gencive où

elle fait l'office d'une soupape située au-dessus de l'orifice fistuleux.

Si en regard du pertuis osseux la fibro-muqueuse résiste, le pus décolle la gencive, se collecte en un *abcès sous-périostique*, encore appelé *abcès dentaire*. La formation de cet abcès a été précédée de réaction du tissu cellulaire sus-jacent au périoste, réaction qui s'est traduite par un œdème inflammatoire, une *fluxion dentaire*. Puis une fois formé, l'abcès tend à s'ouvrir et cela d'habitude au niveau de la gencive. Dans certains cas, l'ouverture se fait dans le sillon gingivo-buccal, à la face interne de la joue ou des lèvres, à la face inférieure de la voûte palatine ou bien encore à la peau de la joue ou du menton. Ces particularités s'observent lorsque le mal est parti d'une dent dont la pointe de la racine dépasse le sillon gingivo-buccal; alors, en effet, le pertuis osseux déverse le pus dans la profondeur de la joue où se forme un phlegmon qui tend à se faire jour à la peau (Salter) et laisse à sa suite une *fistule dentaire*.

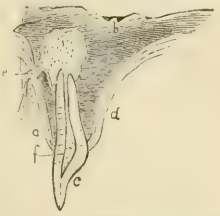

Fig. 229. — Section d'un maxillaire supérieur démontrant un abcès alvéolaire sur une incisive médiane supérieure. — *a*, gencive; — *b*, os maxillaire; — *c*, point de la dent où doit se pratiquer la trépanation; — *d*, voûte palatine; — *e*, ouverture de la fistule dentaire; — *f*, incisive montrant le canal de la dent rempli de pus.

La propagation à distance de l'ostéopériostite alvéolaire s'observe encore par continuité de l'inflammation périostique; le long du corps du maxillaire inférieur, le long de sa branche montante, elle gagne jusqu'à la gaine du muscle temporal (Gosselin) où le phlegmon peut suppurer. Enfin l'on cite, toujours d'après Salter, le fait d'un abcès fistuleux situé au-dessous de la clavicule, lequel, dépendant d'une ostéopériostite alvéolaire, ne guérit qu'après l'extraction de la petite molaire, cause première de tout le mal.

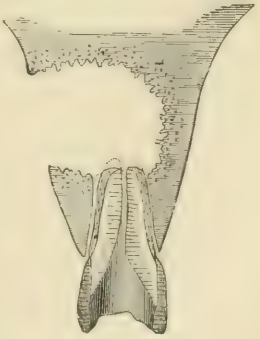
Fig. 230. — Section d'une dent et d'un procès alvéolaire démontrant le résultat d'un abcès alvéolaire dans une bicuspide supérieure.

La persistance des *fistules dentaires* trouve son explication naturelle moins dans la persistance, exceptionnelle du reste, des désordres inflammatoires des parties molles juxtamaxillaires que dans les lésions chroniques de la dent malade et du maxillaire lui-même. Plongeant au milieu du pus, enflammée elle-même, puis mortifiée par

destruction de sa pulpe et de son ligament, la dent joue le rôle de corps étranger par sa racine incluse dans le maxillaire. De plus, ce dernier, en regard de la dent malade, est le siège d'une ostéite, puis d'une nécrose plus ou moins limitées ; aussi, tant que restent en place la racine et le séquestre, la fistule dentaire persiste.

Symptomatologie. — En rapport avec les lésions anatomiques, la *symptomatologie* de l'ostéopériostite alvéolaire présente des aspects cliniques variables suivant les cas. Simple congestion inflammatoire du ligament alvéolaire, l'affection se traduit pour le patient par une impression analogue à celle qui résulterait de l'implantation dans l'alvéole d'un corps étranger ; c'est une sensation de gêne, de tension. En même temps la dent paraît trop longue ; le resserrement des mâchoires la ramène de niveau et supprime la sensation anomale qu'elle provoque.

Tout peut en rester là et en quelques heures ou jours la poussée inflammatoire se calme, ou bien le mal progresse ; l'abcès alvéolaire se forme. Alors se montre un ensemble de phénomènes généraux caractéristiques : fièvre, frissons, perte de l'appétit et du sommeil. La douleur devient plus vive ; elle est pulsatile, continue avec intervalles d'élancements aigus. Elle est exaspérée par le contact des corps chauds, le décubitus dorsal, la pression sur la dent malade qui est allongée et un peu mobile. Parfois enfin apparaissent aussi les irradiations douloureuses et les points caractéristiques de la névralgie de la branche du trijumeau qui correspond au maxillaire malade.

Tant que le pus n'a pas trouvé d'issue au dehors de l'alvéole, la douleur persiste intense, voire même atroce quand l'étranglement des tissus s'exagère. Mais dès qu'il s'est fait jour sous les parties molles, la crise se calme et en même temps apparaît la fluxion dentaire.

Tout d'abord en effet la gencive a présenté en un point douloureux, correspondant à la racine de la dent malade, de la tuméfaction et de la rougeur et, bientôt, ces symptômes rapidement envahissent la gencive tout entière. Elle se laisse soulever par l'œdème inflammatoire, la fluxion dentaire, puis par l'abcès dentaire ; alors elle est rouge, violacée, fluctuante ; ses couches superficielles s'amincissent peu à peu, prennent une teinte jaunâtre, traces du pus sous-jacent, enfin l'abcès crève et évacue un contenu fétide. Une *fistulette gingivale* persiste, s'ouvrant près d'une petite excroissance fongueuse, rouge violacée, et laisse suinter quelques gouttes de pus.

D'autres fois la tuméfaction apparaît dans le sillon gingivo-buccal, ou bien à la voûte palatine et en ces régions évolue un abcès. Autrement encore l'inflammation se porte vers la joue. Rare dans les ostéopériostites alvéolaires des incisives et des canines de la mâchoire supérieure, cette terminaison a été observée dans les inflammations partiales de toutes les autres dents. Si l'affection siège au maxillaire supérieur, la joue est envahie soit au niveau de la fosse canine, soit

au point correspondant à l'extrémité de la racine malade. Quand il s'agit du maxillaire inférieur, la tuméfaction se montre à côté du menton, le long du bord inférieur de l'os, dans la région massétérine, voire même à hauteur de la tempe ou bien plus bas sur les côtés du cou, la région claviculaire. La région chaude et douloureuse est le siège d'une tuméfaction et d'une rougeur tout d'abord diffuse, qui, lorsque l'abcès doit s'ouvrir à l'extérieur, se circonscrivent, et tardivement, souvent après quinze jours ou trois semaines, l'induration se résout et laisse percevoir de la fluctuation.

Finalement la peau s'amincit, cède en un ou plusieurs points et l'abcès se vide; cependant tout n'est pas encore terminé, et alors s'organise la fistule dentaire.

La *fistule cutanée* offre un orifice externe légèrement déprimé, circonscrit par une auréole rosée, ou bien elle s'ouvre au sommet d'une masse fongueuse; des granulations ont pris naissance autour, et, tantôt elles simulent un ulcère tuberculeux, tantôt elles s'épidermisent et deviennent de véritables productions cornées. Quand le trajet de la fistule est court, la peau qui adhère à l'os sous-jacent, s'amincit, revêt l'aspect d'une cicatrice de brûlure. Si l'abcès s'est formé loin de la dent malade, le conduit fistuleux est unique ou multiple; parfois encore il présente un orifice unique et des rameaux multiples dans la profondeur.

Généralement étroite et anfractueuse, la fistule se traduit au toucher par la sensation d'un cordon induré. Elle laisse suinter du pus en petite quantité, et par intervalles, soit que le pus ne trouve pas un libre écoulement au dehors, soit qu'il survienne de nouvelles poussées d'ostéopériostite, l'inflammation se réveille dans les parties molles; de nouveaux abcès évoluent, laissant eux aussi de nouvelles fistules, et le malade est exposé à ces accidents tant que la dent n'est pas extraite, tant que persiste un point nécrosé dans le maxillaire.

L'évolution clinique des abcès du sinus maxillaire a été exposée par André Castex, dans ce volume, page 629. Quant aux adénites sous-maxillaires qui peuvent compliquer la marche de l'affection, elles seront étudiées par Morestin dans le tome VI.

Diagnostic. — Le *diagnostic* de l'ostéopériostite alvéolaire est relativement facile dans les formes franchement aiguës : mais quand la phlegmasie est subaiguë ou chronique avec des poussées aiguës, l'on peut songer à une carie dentaire avec pulpite, une névralgie faciale; enfin la fistule dentaire, à tort peut-être attribuée à une nécrose du maxillaire : elle peut, faute d'attention, être prise pour une fistule salivaire.

L'inflammation de la pulpe d'une dent cariée à l'état aigu provoque des douleurs plus intenses que l'abcès alvéolaire; aiguë ou chronique; elle ne donne pas au patient la sensation de l'allongement de la dent; elle ne provoque ni rougeur ni tuméfaction de la gencive. Du reste

souvent le diagnostic perd bientôt tout intérêt, la pulpite se compliquant d'ostéopériostite.

La névralgie faciale sera essentielle et alors se caractérisera par l'absence de tout symptôme local, ou bien elle sera symptomatique de l'ostéopériostite.

Indice d'une nécrose du corps même de la mâchoire, la fistule aboutit dans la profondeur sur une partie osseuse tuméfiée, tandis que la fistule dentaire conduit vers une dent malade. Enfin les fistules salivaires se reconnaîtront à la nature du liquide qu'elles fournissent, à son écoulement plus prononcé sous l'influence des mouvements de mastication.

Un dernier point du diagnostic reste à relever : reconnaître la dent point de départ du mal, lorsqu'il en existe plusieurs cariées. D'après les auteurs du *Compendium*, si le trajet fistuleux est long, l'on découvrira dans l'épaisseur des parties molles un cordon dur, arrondi, allant de l'orifice cutané vers la dent malade ; si au contraire la fistule est courte, avec un fin stylet on arrivera sur la dent et l'on y réveillera de la douleur.

Pronostic. — L'ostéopériostite alvéolaire en général n'offre pas de gravité. Inutile de relever la perte de la dent qui, cariée, menaçait déjà ruine et la présence d'une fistulette gingivale qui souvent reste méconnue du malade. Rares encore sont les cas où le mélange du pus avec les aliments et la salive cause quelque trouble de la santé générale. Exceptionnellement on a vu survenir comme complication mortelle un phlegmon du cou, une phlébite des veines de la face avec propagation aux sinus du crâne. Enfin, si l'extension de la phlegmasie au périoste du corps du maxillaire, et par suite sa nécrose plus ou moins étendue, est à redouter dans les cas d'abcès dentaire de la mâchoire inférieure chez les sujets scrofuleux, la plus désagréable terminaison à prévoir de l'ostéopériostite alvéolo-dentaire, c'est la formation d'une fistule cutanée et la formation d'une cicatrice adhérente sur le visage.

Traitement. — Le *traitement* de l'ostéopériostite alvéolaire doit tout d'abord être *prophylactique*, c'est-à-dire qu'il faut traiter la carie d'une dent avant qu'elle ait permis l'infection de l'articulation alvéolo-dentaire. Une fois celle-ci consommée, la poussée inflammatoire qui en résulte cède parfois à une désinfection locale ; à cet effet on videra des détritus qu'elle renferme, la cavité cariée et on la pansera avec une boulette de coton imprégnée d'acide phénique ; on cherchera avec un pinceau à insinuer quelques gouttes de teinture d'iode entre la gencive et la dent. On prescrira ensuite des lavages fréquents de la bouche avec un gargarisme boriqué tiède, on fera sucer des pastilles de chlorate de potasse.

Si le mal progresse, la douleur sera combattue par des applications de laudanum dans la dent cariée et sur la gencive. Elle cédera mieux

encore si l'on fait prendre une ou deux sangsues sur la gencive au niveau du sommet de la racine malade, ou bien un coup de bistouri hâtif lui aussi offre quelque avantage en dégorgeant les vaisseaux, tandis que les fomentations chaudes excitent la douleur. Dans certains cas même, lorsque le pus n'arrive pas à trouver issue hors de l'alvéole, pour mettre un terme aux atroces douleurs subies par le patient, si l'on ne veut pas d'emblée extraire la dent, on perforera le rebord alvéolaire à hauteur de la pointe de la racine malade (fig. 231). A cet effet on conseille de se servir de la plus fine pointe du thermocautère chauffé à blanc ou encore on appliquera en bon lieu une petite couronne du trépan. Le coup de bistouri hâtif trouve son indication dans l'utilité d'ouvrir une prompte issue au pus, afin d'éviter que l'abcès ne fuse au loin,

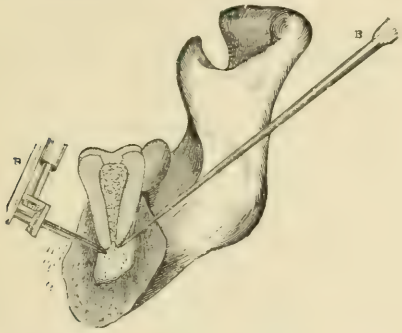

Fig. 231. — Section de la mâchoire inférieure montrant l'abcès dans les racines d'une seconde grosse molaire et la manière de produire la fistule artificielle, suivant Farrar.

ne se porte vers la peau, afin aussi de s'opposer à l'extension de la nécrose du maxillaire. Dès que la gencive est tuméfiée, sans attendre qu'elle soit distendue par la suppuration, il convient de l'inciser largement en dirigeant vers l'os la pointe et le tranchant de la lame. Dans le but d'éviter une prompte fermeture de l'incision, certains dentistes conseillent d'ouvrir l'abcès avec le thermo ou le galvanocautère. Si l'incision de la gencive conduit dans une poche véritable, il est utile d'en laver la cavité avec un antiseptique, puis de prescrire les lavages de la bouche. Enfin, lorsque l'état de la dent malade ne permet pas d'espérer qu'un traitement ultérieur permette de la conserver, il est indiqué de l'enlever séance tenante. Il est vrai que son extraction quoique plus facile est alors plus douloureuse. L'on n'ignore pas, en particulier, que le pouvoir anesthésiant de la cocaïne est fort diminué quand les tissus sont enflammés.

Lorsque l'inflammation gagne la joue ou les régions plus éloignées (cou, tempe), on cherchera tout d'abord à entraver son expansion en attaquant directement par la bouche soigneusement désinfectée, le point de départ du mal. On enlèvera la dent qui est en cause; on tentera par une ponction dans la muqueuse de la gencive ou du sillon gingivo-buccal d'ouvrir un chemin au pus. Au cas où l'abcès pointe vers la joue, on recommande d'éviter, malgré le soulagement qu'ils procurent, les cataplasmes qui favorisent l'ouverture à l'extérieur ; on leur préférera l'enveloppement ouaté jusqu'à ce que tout espoir d'évacuation par l'intérieur de la bouche étant perdu, le chirurgien se décide à pratiquer une incision à la peau. Mieux vaut, en effet, ouvrir ainsi l'abcès au bistouri que de le laisser largement amincir les téguments et les perforer peut-être en plusieurs points. Comme à la tempe, les cicatrices sont moins disgracieuses, comme au cou un phlegmon peut rapidement devenir grave, il n'y a plus lieu de retarder ainsi qu'on le conseille à la joue, l'ouverture chirurgicale ; mieux vaut, au contraire, intervenir de bonne heure.

Le traitement des *fistules dentaires* doit s'adresser avant tout à la lésion qui entretient le mal ; on commencera donc tout d'abord par examiner la dentition du sujet et l'on explorera le trajet fistuleux avec une sonde fine, mousse et légèrement flexible. La dent cariée malade, point de départ de l'affection, étant ainsi reconnue, il est indiqué de débarrasser la cavité, dont est creusée sa couronne, et les canaux de ses racines de toute la pulpe désorganisée, de tous les détritus alimentaires qui les obstruent. Alors aussi, quand l'abcès alvéolaire est borgne, c'est-à-dire ne communique pas avec l'extérieur par la perforation de l'alvéole et l'abcès dentaire, il convient d'établir à travers la paroi osseuse en regard de la cavité abcédée avec le thermocautère ou le trépan une fistule artificielle qui facilitera l'évacuation du contenu de la poche. Cette voie d'écoulement existant du fait de l'évolution morbide ou établie par le chirurgien, avec une seringue à fine canule on pousse dans les canaux radiculaires une injection d'eau oxygénée, qui non seulement chasse, mais encore décompose le pus. La désinfection des parties sera ensuite poursuivie par le pansement de la dent malade : une boulette de coton imprégnée d'acide thymique, de créosote... est déposée dans la cavité de la couronne et comprimée, elle refoule dans le canal radiculaire une goutte du liquide qui l'imbibe ; celui-ci arrive jusqu'à la gencive qui blanchit à son contact.

On répétera ces pansements jusqu'à guérison de la fistule et l'on obturera ensuite la dent. Dans le but de désinfecter et par suite d'accélérer la fermeture du trajet fistuleux, Brasseur recommande d'y pousser des injections de quelques gouttes d'acide sulfurique aromatique, pur ou coupé d'eau suivant la lésion : feuilles de menthe poivrée, 10 gr. ; feuilles de menthe frisée, 10 gr. ; cannelle, girofle, gingembre, ãã 5 gr. ;

alcool à 30°, 400 ; acide sulfurique à 65°, 50). Ce liquide n'altère pas les tissus vivants, il dissout et polit l'extrémité de la racine et désinfecte la cavité suppurante. Dès que la surface osseuse est guérie on la remplacera par une solution de permanganate de potasse et de silicate de soude (ãã 1 gramme pour 100 d'eau).

Si l'obturation de la dent n'est pas possible en raison du mauvais état de sa couronne, il est avantageux de réséquer tout ce qui reste de cette dernière, de façon à soustraire la racine aux pressions qui, en l'irritant, peuvent réchauffer l'inflammation. La conservation des racines en effet, offre l'avantage de prévenir l'atrophie du bord alvéolaire et le déchaussement des dents voisines, par suite, l'application d'un appareil de prothèse au besoin en est facilitée.

Nombre de fois on a recours d'emblée à l'extraction de la dent malade ; c'est là sans doute le procédé le plus expéditif pour désinfecter l'alvéole largement ouverte et obtenir la fermeture de la fistule. Pareille conduite toutefois n'est pas à recommander si la dent est susceptible de rendre encore service ; mieux vaut en pareil cas, après l'extraction, rapidement réséquer l'extrémité malade de la racine, puis, désinfecter la couronne et les canaux radiculaires et enfin réimplanter la dent. Cette greffe dentaire peut réussir, mais elle expose à des récidives de l'inflammation.

IV. — OSTÉOPÉRIOSTITE MAXILLAIRE (1).

L'étude de l'*ostéopériostite maxillaire* ou *ostéopériostite du corps des maxillaires* par opposition avec l'ostéopériostite limitée du bord alvéolaire, dont elle peut n'être qu'une propagation, comporte certaines restrictions. Il est classique en effet de réserver pour des chapitres spéciaux, les lésions inflammatoires ostéopériostiques provoquées dans les maxillaires par les agents de l'*actinomycose*, de la *tuberculose* et de la *syphilis*.

Étiologie. — Ainsi limitée l'affection comporte comme *étiologie*, en plus des causes déjà citées de l'ostéopériostite alvéolaire initiale dans certains cas, tout d'abord des *traumatismes* accidentels ou chirurgicaux, qui déchirent la muqueuse buccale et ouvrent aux microbes de la salive, un foyer osseux, fracturé ou contus. Autrement, c'est pendant la *période de croissance* active que l'on voit survenir une périostéomyélite infectieuse laquelle, bien que rare dans les os plats, affecte une prédilection marquée pour le maxillaire inférieur (Lannelongue). Il est même naturel de rapprocher de cette variété d'ostéopériostite maxillaire, celle qui survient parfois au cours de la *première dentition* chez les enfants faibles, scrofuleux ou nés de parents tuberculeux.

(1) Magitot, Des accidents industriels du phosphore (*Bull. de l'Acad. de méd.*, 27 novembre 1888 et 12 mars 1895). — Heydenreich, Nécrose arsenicale du maxillaire inférieur (*Rev. méd. de l'Est*, 1885, p. 503).

Attribuée généralement à une exagération de la fluxion normale du rebord alvéolaire pendant l'éruption des dents de lait, l'affection nous semble devoir être rapportée non seulement à cette cause prédisposante, indiscutable, mais aussi à quelque cause déterminante, sans doute de nature infectieuse.

La même pathogénie ne doit-elle pas encore être admise dans les ostéites, vulgairement attribuées aux obstacles qui s'opposent parfois à la *sortie de la dent de sagesse* ? Ici également en effet, il est difficile d'attribuer aux difficultés mécaniques de l'évolution dentaire plus que la valeur d'une cause prédisposante.

L'intervention des agents infectieux, d'autre part, ne saurait être révoquée en doute quand au cours d'une *stomatite scorbutique*, d'une *stomatite ulcéro-membraneuse* surviennent des poussées d'ostéopériostite aiguë, aboutissant à la nécrose de l'os. Sans doute, sur ce point, nos connaissances de la flore microbienne buccale restent trop incomplètes, et la même ignorance plane sur les agents d'une autre variété de stomatite, le *noma*, laquelle peut ainsi intéresser les maxillaires. A notre point de vue, la stomatite gangreneuse mérite une mention particulière, car elle permet de préciser la relation qui existe entre l'ostéopériostite maxillaire et certaines *infections générales* graves comme les *fièvres éruptives*, la *fièvre typhoïde*, le *typhus*. A tort, pensons-nous, l'on a considéré ces affections comme produisant toujours l'ostéopériostite maxillaire directement, c'est-à-dire par l'action sur l'os de l'agent spécifique qui les provoque. Si, à la rigueur, le fait est acceptable pour le streptocoque des *affections puerpérales*, et l'est parfois aussi pour le bacille de la fièvre typhoïde qui, lui aussi, provoque des suppurations osseuses, il n'en est plus de même pour les fièvres éruptives. Il n'y a pas d'*ostéopériostites exanthématiques*. Salter a bien prétendu que le poison des fièvres éruptives agissait sur la peau et sur les dents, qui ne sont que des papilles modifiées et font partie du système tégumentaire. Mais ne sait-on pas que les complications osseuses des fièvres éruptives s'observent chez les enfants débilités, et qu'elles surviennent tardivement de quatre à huit semaines après le début de la maladie ? De plus, les lésions des maxillaires sont toujours précédées par des altérations de la muqueuse gingivale et pas n'est besoin d'insister sur l'infection buccale chez de pareils malades. Notons que plus souvent que la *rougeole* et surtout que la *variole*, la *scarlatine* est suivie d'ostéopériostite maxillaire.

Ce qui vient d'être dit à propos des fièvres éruptives doit être répété pour les ostéopériostites maxillaires, complications de certaines intoxications, en tête desquelles il convient de signaler l'*intoxication phosphorée*. Exceptionnellement à notre époque le *mercure* et l'*arsenic* Heydenreich causent des accidents osseux, que généralement l'on explique par l'action irritante sur les gencives de la salive, les glandes salivaires éliminant ces métaux. En prouvant que la stoma-

tite mercurielle guérit sous l'influence des applications locales de sels de mercure, Galippe a ruiné cette théorie. Cet auteur a établi que l'imprégnation de l'organisme par le mercure ou l'arsenic modifie la nutrition de la muqueuse buccale et la rend plus accessible à l'agression des microbes de la bouche. Mais c'est surtout dans les cas d'intoxication phosphorée, que la discussion sur la pathogénie de l'inflammation a été vive.

On observe l'ostéopériostite, et à sa suite la nécrose chez les ouvriers des fabriques d'allumettes qui manient le *phosphore blanc*, le phosphore rouge étant inoffensif. La trempe des allumettes dans le mastic chimique et leur séchage constituent les deux opérations les plus dangereuses. Age, sexe, constitution, tempérament, paraissent sans influence sur le développement de l'intoxication, à l'égard de laquelle cependant certaines personnes jouissent d'une réelle immunité. Une seule condition prédisposante est hors de doute, le mauvais état de la dentition, et encore a-t-on cité des cas d'ostéopériostite phosphorée sans carie dentaire. Enfin, en général l'éclosion des accidents est précédée par une période préparatoire assez longue, de cinq ans en Allemagne, de sept à huit en France au dire de Trélat. Pendant ce temps, se constitue une vraie cachexie phosphorée, comparable à celle que peuvent causer le mercure ou l'arsenic ; pour Lorinser, le phosphore agit directement sur les maxillaires. Sans doute il est démontré que le phosphore intéresse la nutrition du tissu osseux, dont il réduit l'irrigation sanguine en provoquant le rétrécissement des canaux de Havers, mais c'est tout au plus une cause prédisposante pour la venue de la nécrose. En est-il autrement de l'action du phosphore apporté au contact des maxillaires par suite de son élimination dans la salive ou encore de la dissolution dans ce liquide de vapeurs phosphorées respirées par le patient ? Agissant alors comme acide phosphorique, le phosphore rendrait soluble le phosphate de chaux des dents (Baur), ou bien le nouveau phosphate ainsi formé serait incompatible avec la vitalité de l'os (Dubar). Ces hypothèses n'ont pas fait fortune, et les partisans de l'action locale du phosphore soutiennent que dissous dans la salive sous forme acide, le phosphore enflammerait les gencives, le ligament dentaire, puis intéresserait les dents et les os maxillaires. Mais alors comment expliquer l'intégrité des autres muqueuses (bouche, pharynx...), qui subissent également le contact de la salive? Théophile Roussel, puis Magitot ont expliqué l'action élective du phosphore sur les gencives par l'influence de la carie dentaire, qui, pénétrante, ouvre à l'agent nocif le chemin du ligament dentaire, d'où une périodontite suivie d'ostéopériostite. A l'appui de cette opinion, Bibra et Geist expérimentalement ont prouvé que chez les lapins exposés aux vapeurs phosphorées, l'arrachement d'une dent ou une fracture ouverte des maxillaires était indispensable pour la venue des accidents. Par contre, il est vrai que Trélat a fourni des

observations de sujets chez qui le mal avait débuté alors que la dentition était intacte ; pour lui, dépourvues de l'appareil glandulaire qui lubréfie les autres muqueuses, dont elles ne présentent pas de plus l'incessante mue épithéliale, les gencives sont particulièrement sensibles à l'action du phosphore. En résumé, comme Heydenreich, nous croyons que l'influence de l'intoxication générale n'est pas contestable, que d'autre part l'action irritante, locale du phosphore, elle aussi est bien établie, mais pour nous, malgré cette double influence, le poison est incapable à lui seul de provoquer les accidents de l'ostéopériostite suivie de nécrose, il est l'agent qui rend le terrain favorable à l'évolution des microbes de la bouche.

Anatomie pathologique. — Si au total l'étiologie de l'ostéopériostite maxillaire se résume dans l'action de causes diverses, prédisposantes, et dans l'intervention des agents infectieux normalement contenus dans la bouche, l'on s'explique aisément que dans des conditions cliniques en apparence très dissemblables, peuvent survenir des *lésions* similaires. La réaction des maxillaires contre l'action des microbes de la bouche se traduit par les désordres de l'*ostéopériostite suppurée*, qui revêtent une marche en général aiguë.

Le maxillaire inférieur est plus souvent atteint que le supérieur ; mais l'un comme l'autre présentent les lésions ordinaires de l'ostéopériostite suppurée, aussi est-il inutile de décrire ici les altérations inflammatoires du tissu osseux et du périoste, la formation d'abcès sous-périostiques qui s'ouvrent soit à la peau, soit dans la bouche, la mortification de l'os malade et sa régénération. Du reste la *nécrose* des maxillaires et ses suites fera l'objet du chapitre suivant.

Symptomatologie. — L'ostéopériostite maxillaire à marche aiguë présente comme *symptômes*, tout d'abord, des douleurs limitées en un point des mâchoires, au même niveau du gonflement de l'os et des parties molles (gencives et joues), de la rougeur à la peau pouvant faire croire à un érysipèle, une salivation abondante, une haleine fétide, enfin une fièvre de règle intense. Très rapidement, en quelques jours, parfois deux ou trois suffisent, la région malade s'élargit et il s'y forme du pus et les phénomènes inflammatoires perdent de leur acuité. En l'absence d'une intervention chirurgicale, le pus cherche à se faire jour à l'extérieur ; il fuse à travers les alvéoles dont il expulse les dents ; il décolle le périoste, perfore la muqueuse et se déverse dans la bouche ou gagne la joue. Alors ou bien l'abcès s'ouvre à la peau par plusieurs ouvertures qui deviennent fistuleuses, ou bien, quand le mal siège au maxillaire inférieur, le pus s'infiltre au loin en fusées, qui parfois descendent le long du cou, et plus souvent gagnent les régions massétérine et temporale, l'articulation temporo-maxillaire. Cette propagation de l'inflammation dans la région des muscles élévateurs se traduit cliniquement par du resserrement de la mâchoire, par un gonflement qui dessine les limites de la région malade, enfin par la for-

mation d'abcès que le chirurgien devra aller chercher bien loin dans la profondeur. Si l'ostéopériostite suppurée a eu pour point de départ le maxillaire supérieur, alors elle menace de gagner le crâne par l'intermédiaire des veines, elle cause une phlébite des sinus et une méningo-encéphalite suppurée. Le chémosis, l'exophtalmie de l'œil du côté malade, l'intensité de la fièvre, du délire, puis finalement le coma caractérisent cette complication toujours mortelle. La mort du reste peut également survenir du seul fait de l'étendue de la lésion, cela quand le maxillaire inférieur est envahi en totalité, quand les deux maxillaires supérieurs sont simultanément atteints. La mort est alors le fait de l'intoxication générale et de la faible résistance du malade, convalescent de l'une des pyrexies graves ou en pleine atteinte de l'une des intoxications signalées à propos de l'étiologie.

Un peu différente est l'évolution de l'ostéopériostite suppurée consécutive aux fractures exposées des maxillaires, de l'inférieur en particulier. En général, l'affection présente une acuité moins marquée et peut-être faut-il en chercher la raison dans une plus grande résistance de l'organisme et une moindre virulence de la salive chez des blessés en bonne santé jusqu'au moment de leur accident.

Quelle qu'en soit la cause, après la formation du pus et son issue à l'extérieur, de règle, l'affection tend à la chronicité entretenue par la présence de séquestres et le processus de réparation, qui sera étudié au chapitre de la *nécrose*. Mais à cette période le malade s'infecte, par suite de la déglutition presque fatale du pus déversé dans sa bouche ; il s'affaiblit encore par l'abondance de la salivation et finalement la mort peut résulter d'une septicémie chronique.

Diagnostic. — Le *diagnostic* de l'ostéopériostite suppurée en général n'offre pas de difficultés si l'on tient compte des données étiologiques sur lesquelles nous n'avons pas à revenir et de la participation des os aux accidents inflammatoires des parties molles, lesquelles pourraient faire songer à un érysipèle, à un adéno-phlegmon, à un abcès de la face ou du cou, à une suppuration de la parotide.

Traitement. — Le *traitement* se résume dans deux indications capitales : donner hâtivement une large issue au pus et surveiller l'antisepsie de la bouche. Pour éviter les fistules cutanées et les cicatrices adhérentes autant que possible, le chirurgien ira à la recherche du pus par des incisions pratiquées dans la bouche en longeant la surface des os. Si la constriction des mâchoires ne s'y oppose pas, il enlèvera la ou les dents dont les alvéoles suppurent. Les irrigations buccales fréquentes et abondantes à l'eau boriquée ou phéniquée, les antiseptiques intestinaux, une médication générale tonique, compléteront le traitement.

V. — NÉCROSE DES MAXILLAIRES (1).

Etiologie. — Si l'on veut bien se reporter à ce qui a été écrit précédemment sur les causes des ostéopériostites alvéolaire et maxillaire, nous aurons peu de choses à ajouter quant à l'*étiologie* de la *nécrose des maxillaires*. Les conditions qui altèrent la vitalité de ces os et les exposent aux attaques des agents infectieux de la salive nous sont connues, restent donc à signaler les causes de mortification qui, au point de vue de leur mode pathogénétique, méritent d'être qualifiés de *mécaniques*. Une violente contusion, une cautérisation accidentelle, une fracture avec décollement étendu du périoste, mieux encore une fracture esquilleuse par coup de feu, causent la nécrose par mortification directe du tissu osseux ou par suppression de ses voies de nutrition. Certaines affections ulcéreuses également comme l'épithélioma, la tuberculose, l'antinomycose, la syphilis, en détruisant l'os, peuvent y circonscrire des segments qui, faute de nutrition, deviennent des séquestres plus ou moins étendus. Toutefois, à ces diverses causes de nécrose se surajoute souvent l'infection du foyer morbide ; par exemple une fracture esquilleuse s'infectant devient par cela même plus exposée à la nécrose.

C'est au maxillaire inférieur que la nécrose est le plus souvent observée et cette prédilection s'explique par la texture compacte de cet os, sa vascularité moindre que celle du maxillaire supérieur, sa position superficielle qui l'expose aux violences extérieures, sa situation déclive qui permet le contact habituel et prolongé des liquides buccaux avec les parties enflammées, enfin la facilité avec laquelle son périoste se laisse détacher. (Guyon et Monod.)

Anatomie et physiologie pathologiques. — La mortification de l'os débute le plus souvent par le bord alvéolaire, elle peut y rester limitée, ou bien le séquestre comprend une portion du bord dentaire et un segment variable du corps de l'os, parfois enfin la mâchoire entière est nécrosée. Ce fait se produit surtout au *maxillaire inférieur* ; mais plus souvent une seule moitié de l'os est atteinte, ou bien l'une de ses branches horizontale ou montante, voire encore la symphyse seule. Quelquefois la table externe du corps de l'os seule, est mortifiée. Au maxillaire supérieur la nécrose du bord alvéolaire peut se compliquer d'ouverture du sinus ; elle se limite parfois à l'os intermaxillaire ; enfin, plus souvent qu'à la mâchoire inférieure, le séquestre y est indépendant du bord alvéolaire. Nous renvoyons

(1) V. Thélat, De la nécrose produite par le phosphore, thèse d'agrégat. Paris, 1857 ; *Société de chirurgie*, 10 décembre 1873. — Guyon et Monod, *Dict. encycl. des sc. méd.*, 2e série, t. V, art. Maxillaires, p. 567, 1872. — Broca, De la nécrose phosphorée (*Gaz. hebd.*, 1889, p. 66). — Thélat, Clinique chirurgicale, t. I, p. 728. — Léon Frey, Pathologie des dents et de la bouche. Paris, 1896, p. 231.

pour l'étude de la nécrose du palais osseux, au chapitre rédigé par M. Morestin.

Indépendamment de l'étendue du séquestre qui découle du plus ou moins d'extension des désordres traumatiques ou inflammatoires, indépendamment de sa forme qui est en rapport avec la forme même de l'os au point mortifié, l'aspect du segment nécrosé varie selon que l'évolution du mal a été aiguë ou chronique. Les lésions diffèrent aussi à la mâchoire inférieure et à la mâchoire supérieure.

Si la nécrose du maxillaire inférieur est survenue rapidement, la surface du séquestre est lisse et d'apparence normale, seules ses extrémités au point de séparation entre le mort et le vif sont érodées, irrégulièrement déchiquetées. Quand la nécrose a été lente et l'élimination tardive, le séquestre est rugueux, partiellement recouvert d'ostéophytes eux aussi mortifiés. Ce sont de fines lamelles osseuses, grisâtres, irrégulièrement disposées en traînées ou en plaques de quelques millimètres d'épaisseur, rappelant par leur aspect l'éponge de platine ou la pierre ponce. Parfois aussi à la surface du séquestre et adhérente à lui se voient des plaques nécrosées de tissu osseux éburné; c'est qu'en effet les phénomènes d'élimination et de réparation du segment maxillaire malade sont des phénomènes d'ostéite, laquelle par places est raréfiante, et par places ossifiante. La couche ostéogène d'Ollier, intermédiaire au périoste et à l'os, les éléments de la moelle contenus dans les canaux vasculaires des couches osseuses superficielles, les cellules osseuses mises en liberté par la résorption des sels qui les encroûtaient, tous ces éléments prolifèrent, d'où la formation d'un os nouveau adhérent à l'os ancien. Cette union toutefois n'est que temporaire; tôt ou tard un sillon de séparation se forme grâce à un travail de résorption et de raréfaction inflammatoire qui aboutit à l'isolement du séquestre.

Le *mode de réparation* du maxillaire inférieur diffère suivant que la nécrose occupe le corps de l'os ou l'une de ses branches. Broca a donné de la nécrose du corps une description devenue classique. Si le séquestre est peu étendu, il se trouve logé dans une gouttière que forme au-dessous de lui l'os nouveau. Le tissu des gencives a été détruit par l'inflammation, et le périoste qui tapisse le bord inférieur et les deux faces de l'os s'est trouvé transformé en une gouttière à ouverture supérieure celle-ci a été le moule de l'os nouveau. Comme du fait de la destruction de sa portion gingivale, de son décollement et de son inflammation, le périoste du maxillaire s'est rétracté le long des faces de l'os, la gouttière qu'il forme et par suite l'os nouveau ne recouvre pas le rebord alvéolaire nécrosé. Plus la nécrose s'étend dans le sens transversal plus aussi cette rétraction s'accentue, si bien que lorsque tout le corps de la mâchoire est atteint, la gouttière périostique avec sa doublure osseuse se trouve finalement située au-dessous et en arrière du séquestre. L'os nouveau, dont les muscles génio-glosse,

génio-hyoïdien et digastrique tendent à redresser la courbure, décrit un demi-cercle concentrique à l'os ancien.

Lorsque la nécrose se limite aux branches du maxillaire, autour du séquestre se constitue une loge osseuse aplatie qui se moule sur l'intérieur de l'enveloppe périostique de l'os. Cette gaine n'est jamais complète, elle manque aux points qui ont donné passage au pus, soit le long du bord postérieur de l'os, soit sur sa face externe. Enfin Desault a vu sous l'influence du masséter le périoste décollé et les couches osseuses être entraînés en arrière et en dehors du séquestre.

Dans le cas où toute une moitié du maxillaire inférieur est nécrosée, l'os régénéré présente deux particularités intéressantes (Ollier) : l'angle de la mâchoire est effacé et l'ensemble de la reproduction osseuse a une longueur moindre que la partie nécrosée. La courbe en apparence régulière à convexité inférieure que décrit l'os nouveau à un examen attentif présente deux angles obtus à peine appréciables ; l'un est la trace de l'angle normal du maxillaire, dont il occupe la place, l'autre répond au point d'union de l'os ancien et de l'os nouveau. Celui-ci attiré en dedans se déprime, et par suite est plus court que le segment qu'il remplace. Quant à la réparation des apophyses coronoïdes et condyliennes, les faits manquent pour en préciser le degré habituel.

Les malformations que présente l'os nouveau, sont d'autant moins accusées que, l'affection ayant évolué plus lentement, sa solidité a eu le temps de s'accentuer davantage avant la séparation du séquestre qui lui fournit un soutien. Enfin toute reproduction peut faire défaut soit sous l'influence de l'état général du patient (grand âge, débilité) ou du fait de la destruction du périoste et la mortification rapide de l'os par la violence même de l'inflammation. Plus souvent encore il arrive que le tissu osseux nouveau atteint d'ostéite raréfiante se détruit par un travail de résorption lente.

Au *maxillaire supérieur* la nécrose se limite tantôt au bord alvéolaire, tantôt à l'apophyse palatine, ou bien elle gagne la totalité de l'os et même s'étend aux os voisins : malaire, palatin, cornets, vomer, ethmoïde. Quelquefois encore les os du crâne sont envahis : frontal, sphénoïde, temporal (Trélat), et même l'occipital (Haltenhoff). Ces complications laissées de côté, la régénération osseuse du maxillaire supérieur de règle est nulle. Très rarement, dans des cas de nécrose phosphorée, l'on a observé des reproductions partielles et alors c'est au niveau des parties relativement épaisses et doublées de périoste, la voûte palatine, l'apophyse montante, le bord orbitaire. Le corps même de l'os en général, n'est représenté que par des tractus de tissu fibreux ou fibro-cartilagineux, et le rebord alvéolaire ne se reforme jamais.

Symptomatologie. — Les *symptômes* propres à la nécrose se limitent aux phénomènes qui accompagnent l'élimination du séquestre

et la réparation de la brèche qu'il laisse dans l'os. Leur évolution réclame plusieurs mois, souvent plus d'une année ; à titre exceptionnel l'on peut citer l'observation d'un garçon de sept ans, chez qui une ostéomyélite du maxillaire inférieur suivie de nécrose était guérie au bout de quatre mois. (Senftleben.)

Comme le fait remarquer Bérard, *lorsque la nécrose se limite au bord alvéolaire tout se passe dans l'intérieur de la bouche.* Les phénomènes inflammatoires du début se calment lorsque le pus se fait jour à l'extérieur par une ou plusieurs fistules qui permettent de sentir l'os dénudé ; celui-ci peu à peu devient mobile, tend à sortir au travers du tissu gingival enflammé ou se laisse facilement extraire. Alors bientôt l'écoulement de pus cesse, la tuméfaction des gencives et de

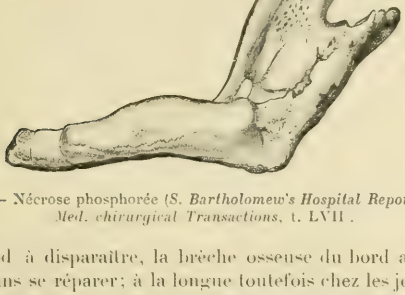

Fig. 232. — Nécrose phosphorée (*S. Bartholomew's Hospital Reports*, I, 232 et *Med. chirurgical Transactions*, t. LVII).

la joue tend à disparaître, la brèche osseuse du bord alvéolaire se cicatrise sans se réparer ; à la longue toutefois chez les jeunes sujets elle se rétrécit par le rapprochement des dents voisines. Enfin lorsque la brèche du bord alvéolo-dentaire est assez étendue, l'on peut observer, comme Bryant chez une jeune femme, en regard sur l'autre mâchoire une véritable hypertrophie compensatrice.

Intéressant le corps et les branches du maxillaire inférieur (fig. 232), la nécrose se traduit par une tuméfaction et une induration de la joue et de la région supérieure du cou. En général, au voisinage de l'angle de la mâchoire s'ouvrent plusieurs fistules qui conduisent sur le séquestre ; du pus fétide s'en échappe ainsi que de l'intérieur de la bouche, dont l'intérieur est difficilement exploré en raison d'un certain degré de constriction des mâchoires. L'on y constate la perte d'une ou de plusieurs dents, la mobilité de certaines autres, l'épaississement du maxillaire ; enfin plus tard à travers les gencives fongueuses et ulcérées, le doigt sent le séquestre qui peu à peu se mobilise et tend à s'échapper soit par la bouche, soit par une fistule cutanée. Toutefois son issue n'est pas toujours suivie de guérison, car, surtout dans les cas d'intoxication phosphorée, l'ostéopériostite gagne progres-

sivement les parties saines de l'os qu'elle nécrose par segments. En même temps que se produit l'élimination du séquestre, la réparation de l'os évolue et finalement les fistules cutanées fermées, persiste une déformation du visage en rapport avec l'étendue des désordres osseux. La portion horizontale du maxillaire a-t-elle été nécrosée, la nouvelle mâchoire est moins haute et moins convexe, le menton est fuyant. Tout l'os a été mortifié ; alors, à l'effacement du menton s'ajoutent l'effacement des angles et la saillie des branches montantes ; alors, même après destruction des condyles, les mouvements de la mâchoire se rétablissent, mais, comme le plus souvent les dents sont absentes, la mastication et la prononciation restent défectueuses.

La *nécrose du maxillaire supérieur* limitée à la fosse canine, le bord orbitaire, l'apophyse montante, s'accompagne de tuméfaction de la joue, de fistules à ce niveau ; elle peut laisser une ouverture du sinus. Bien que la réparation osseuse soit de règle fort incomplète, la difformité est en général peu marquée, même après destruction de tout l'os. La joue s'enfonce peu et même chez les jeunes sujets la production fibreuse suffit parfois pour lui conserver son aspect normal. Du côté de la bouche, les désordres laissent plus de traces et entraînent les inconvénients habituels à la communication des cavités nasale et buccale.

Diagnostic. — Le *diagnostic* de la nécrose des maxillaires en général n'offre aucune difficulté. La seule cause d'erreur résulte parfois de la présence d'une fistule alvéolaire conduisant le stylet sur la racine d'une dent cariée dont le contact simule celui d'un séquestre ; mais alors les accidents inflammatoires primordiaux ont été moins sérieux ; du reste l'extraction de la dent, indiquée dans l'un et l'autre cas, est promptement suivie de guérison, s'il n'existe pas de séquestre de l'alvéole.

Traitement. — Le *traitement* soulève un premier problème : quand le chirurgien doit-il intervenir pour extraire le séquestre ? Lorinser, dont Trélat a défendu la manière de voir, conseille d'attendre jusqu'à ce que la nécrose soit limitée et le séquestre mobile ; agir autrement c'est s'exposer à faire trop ou trop peu. Par suite, pendant cette longue période de suppuration on aura recours aux larges irrigations buccales avec un irrigateur chargé d'un liquide antiseptique ; on tonifiera le malade ; on fera enfin, s'il y a lieu, un traitement en rapport avec la cause même de l'affection. Toutefois, pour mettre un terme à des douleurs vives et persistantes, pour s'opposer aux progrès de la septicémie, Lorinser accepte l'intervention hâtive, comme Maisonneuve, A. Guérin et Verneuil. Cette pratique, exceptionnelle pour les auteurs précédents, a par contre été posée en règle générale par les chirurgiens allemands. Billroth n'accepte l'expectation que s'il existe une nécrose limitée du bord alvéolaire ; toutes les fois qu'une portion considérable

d'un maxillaire est atteinte et que l'affection menace de durer un an ou plus, la résection est avantageuse. L'opération, sans doute, n'est pas le plus souvent suivie de guérison complète, cela parce que la maladie continue d'évoluer ; mais l'intervention diminue la suppuration et place le patient dans de meilleures conditions pour supporter la prolongation du mal, aussi est-il indiqué au besoin de pratiquer une seconde, voire même une troisième résection. Entre ces deux opinions aussi exagérées l'une que l'autre se trouve la vérité.

Sans doute, on saura attendre que le séquestre se mobilise, mais il n'est pas contre-indiqué de solliciter sa chute, de lui ouvrir un chemin. Par sa présence il entretient un véritable travail de résorption inflammatoire dans l'os nouveau, et plus l'on retardera l'opération, moins considérable sera le volume de la nouvelle mâchoire. Pour ces raisons, si l'opération n'est pas commandée plus tôt par l'état général des malades, on attendra pour agir qu'un certain intervalle (1 à 2 millimètres au plus) se soit établi entre l'os et la gaine osseuse nouvelle. Ces conditions se trouvent ordinairement réunies au bout de six à huit mois.

Dans la plupart des cas, le séquestre sera enlevé par la bouche ; c'est de ce côté qu'il fait saillie et un débridement, le décollement des gencives ou du périoste palatin, l'écartement de la gouttière osseuse nouvelle permettent de le saisir et de l'extraire. Quand une grande partie du maxillaire inférieur ou l'une de ses branches est nécrosée, alors l'opération est souvent plus aisée si l'on taille un lambeau cutané, soit en profitant des fistules pour diriger les incisions, soit en préférant l'incision classique le long du bord inférieur de l'os. Le nouvel os mis à nu, le chirurgien respecte le plus possible la gaine que forme l'os nouveau, au besoin il fragmente le séquestre, avec la spatule et la rugine, il détache les liens fibreux qui le retiennent, en particulier les insertions massétérines et temporales. D'ordinaire l'articulation temporo-maxillaire se laisse facilement ouvrir étant enflammée et souvent pleine de pus lorsque le condyle est malade.

Un dernier point reste à indiquer, il a trait à la conservation des dents. Chez les enfants, on n'oubliera pas que les germes des dents permanentes peuvent rester intacts sous un bord alvéolaire nécrosé. Chez l'adulte également, on a signalé certains cas de nécrose du corps des maxillaires dans lesquels les dents ont pu être conservées avec le bord alvéolaire.

VI. — DES ACCIDENTS PROVOQUÉS PAR L'ÉRUPTION DE LA DENT DE SAGESSE (1).

Le clinicien doit toujours penser à la dent de sagesse chez tout individu qui, arrivé à l'âge de l'éruption de cette dent, présente des acci-

1 A. Heydenreich, Des accidents provoqués par l'éruption de la dent de sagesse, thèse d'agrégation, 1878. — Cornedet, De la dent de sagesse, thèse de Paris, 1887.

dents quelconques dans la région de l'angle de la mâchoire ou à son voisinage. Aussi, bien que les maladies des dents ne doivent pas être étudiées dans ce Traité, il convient de grouper ici pour en donner une vue d'ensemble *les divers accidents provoqués par l'éruption de la dernière grosse molaire.*

Physiologie pathologique. — D'après une statistique de Cornudet, ces désordres s'observeraient chez 73 sujets environ sur 1000, indication de peu d'importance, il est vrai, car si en réalité les lésions légères sont très fréquentes, sérieuses elles ne sont pas très communes. Comme l'éruption de la dent de sagesse a lieu à dix-huit ans (âge moyen) chez l'homme et à vingt et un chez la femme, ces accidents surviennent surtout de vingt à vingt-cinq ans, plus rarement trente-cinq et tout à fait par exception à un âge plus avancé. Leur moindre fréquence chez la femme, dans les races inférieures prognathes, sur la mâchoire supérieure et sur le côté droit de la mâchoire inférieure, tiendrait à une condition pathogénique particulière.

L'éruption de la dent de sagesse se trouverait gênée quand il existe une disproportion entre son volume et l'espace qu'elle est destinée à occuper et c'est ce qui a lieu chez l'homme moins prognathe que la femme (Heydenreich) et la même raison est invoquée chez les individus des races supérieures. Enfin, tandis qu'à la mâchoire inférieure, et surtout sur sa moitié gauche plus courte que la droite (Reclus), il peut n'exister entre la deuxième grosse molaire et le bord antérieur de la branche montante aucun intervalle susceptible de donner passage à la dent de sagesse, un pareil obstacle ne saurait exister à la mâchoire supérieure dont le tissu en outre est moins résistant. Non seulement la structure de l'os y est moins dense, mais encore la fibro-muqueuse très adhérente résiste à la dent et s'atrophie devant elle, tandis qu'à la mâchoire inférieure le revêtement muqueux se laisse décoller par la couronne à qui il constitue un chapeau plus ou moins complet : ainsi se trouve formée une cavité, véritable clapier où, grâce à l'humidité et à la chaleur, pullulent les agents infectieux de la bouche. Pour Redier et Cornudet, cette disposition anatomique éclaire la pathogénie des accidents de l'éruption de la dent de sagesse, *accidents qui sont dus, dans l'immense majorité des cas, à une véritable infection putride locale.* C'était là du reste, en partie au moins, la manière de voir de Chassaignac qui a décrit la *cachexie buccale.* A l'appui de leur thèse, les auteurs précédents affirment que jamais ils n'ont vu les accidents éclater avant que la muqueuse eût été perforée. Heydenreich toutefois révoque en doute l'absolu de cette proposition, remarquant qu'elle n'explique pas pourquoi les accidents si fréquents lors de l'éruption de la dent de sagesse sont si rares lors de l'éruption des autres dents. Tout en attribuant une grande valeur à cette notion d'une origine infectieuse, il convient donc dans la pathogénie qui nous occupe de ne pas négliger les conditions ana-

tomiques auxquelles certains font à tort jouer un rôle exclusif.

Lorsque la dernière molaire est arrêtée dans son éruption par le manque d'espace, ses racines continuent à croître, et la pression s'exerce à la fois dans la direction du bord alvéolaire et du corps de la mâchoire. Alors, ou bien la dent cesse de croître, ou bien elle se dévie et se fait jour en un point anormal ou bien il survient des accidents. Ceux-ci sont : des phénomènes inflammatoires à marche tantôt lente et sourde, tantôt aiguë qui se développeraient au sein de l'os du fait de la seule action mécanique exercée sur lui par la dent. C'est là, il faut bien le reconnaître, une explication qui n'est plus de mise à notre époque ; une simple pression atrophie le tissu osseux, mais ne l'enflamme pas ; tout au plus peut-on lui attribuer une cause prédisposante favorable à l'infection.

Lorsque la dent se dévie à la mâchoire inférieure, elle peut se perdre dans l'épaisseur de la branche montante, ou bien faire incomplètement saillie sur son bord antérieur ou encore elle s'incline en avant, quelquefois en dehors, plus rarement en dedans ou en arrière. En dedans, comme en dehors, la couche osseuse qui résiste est mince et ce sont surtout les gencives, la langue ou la joue qui sont irritées par le contact anormal de la couronne, tandis que le tissu osseux réagit lorsque la dent se porte en haut ou en arrière dans la branche montante, ou encore en avant dans le corps de l'os. A la mâchoire supérieure, la dernière molaire également peut rester emprisonnée, ou bien elle est repoussée tout à fait en arrière dans la tubérosité, ou enfin elle se dévie, s'inclinant de préférence en dehors : de là aussi des accidents osseux et muqueux.

L'importance attribuée dans la venue des accidents au manque de place pour l'éruption de la dent de sagesse ne doit pas faire négliger le rôle déjà signalé de l'infection, ce qui le prouve, c'est que les accidents se déclarent quelquefois alors que rien ne s'oppose à la sortie de la dent. Enfin la valeur pathogénétique de l'infection est encore établie par la coexistence de la carie de la dernière molaire et des lésions que nous allons résumer en nous inspirant de la description donnée par Heydenreich (1).

Nature des accidents. — Des *lésions inflammatoires*, des *troubles du système nerveux*, tels sont les accidents qui, groupés différemment suivant les cas, doivent être signalés tour à tour.

L'inflammation consiste au degré le plus léger en une *irritation de la gencive* au point de sortie de la dent, avec une douleur peu intense qui disparaît en quelques jours ou quelques semaines. Autrement, la calotte gingivale plus ou moins complète qui cache la couronne suppure, c'est un *abcès* véritable dont la paroi muqueuse s'amincit, se perfore, se déchire en lambeaux irréguliers, se couvre

(1) *Traité de chirurgie* publié sous la direction de Duplay et Reclus, t. V.

de bourgeons charnus baignant dans un liquide sanieux, purulent, mêlé de débris alimentaires. Enfin chez certains sujets la *gingivite* gagne les dents voisines ; au niveau de leur collet la muqueuse est ulcérée, fongueuse, et couverte d'un liquide séro-sanguinolent.

Les lésions muqueuses relativement superficielles peuvent retentir à distance, se compliquer d'une *amygdalite* souvent très tenace, ou bien c'est une *angine* qui intéresse les piliers et la partie voisine du voile, voire même la luette et aussi le pharynx ; enfin l'inflammation parfois est assez généralisée pour mériter le nom de *stomatite*. Ce serait toutefois une erreur que de vouloir attribuer plus que la valeur d'une cause accidentelle à l'éruption de la dent de sagesse dans la pathogénie de la *stomatite ulcéro-membraneuse* et de l'*adénite cervicale*, sous prétexte que ces dernières lésions s'observent souvent chez les soldats. L'*adénite* du reste, sous-maxillaire ou parotidienne, est assez fréquente, sa venue trahit l'infection de la muqueuse gingivale ; tantôt on sent un ou plusieurs ganglions peu volumineux, durs, mobiles, indolores, tantôt une ou deux glandes deviennent très volumineuses, se résolvent ou suppurent, tantôt enfin il se forme un adéno-phlegmon à marche plus ou moins aiguë.

Lorsque la dent de sagesse au lieu de sortir à la gencive se dévie, sa couronne, surtout si elle est cariée et par suite irrégulière, vient *déchirer le bord de la langue* ou dans d'autres cas elle *ulcère la muqueuse de la joue*. Ici l'on voit une surface irrégulière, grisâtre, à bords taillés à pic, à pourtour induré ; parfois même l'ulcération aboutit à la *perforation* de la joue.

Que le tissu osseux réagisse sous la double influence de l'infection et de la compression, le fait est indubitable, toutefois il n'est pas établi, bien que certains auteurs l'admettent, que certains *néoplasmes* des maxillaires soient susceptibles de se développer du fait de l'éruption difficile de la dent de sagesse. Les accidents osseux que l'on observe sont de nature inflammatoire, il s'agit d'*ostéite*.

Dans une première forme essentiellement chronique et limitée au voisinage de l'alvéole, l'ostéite mérite presque le nom de *périodontite* et se traduit par une douleur plus ou moins vive accompagnée parfois d'un certain gonflement. Ce dernier chez certains sujets s'exagère, en particulier lorsque l'affection intéresse l'angle de la mâchoire inférieure, c'est alors une véritable *ostéite hypertrophiante*.

Dans une autre forme l'*ostéite suppure*. Au niveau de la dent de sagesse l'os se gonfle, la muqueuse est rouge et tuméfiée, la partie est douloureuse, enfin il existe une fièvre plus ou moins intense. Bientôt le gonflement s'étend, gagne l'angle de la mâchoire, le relief des régions parotidienne et sous-maxillaire s'exagère par suite de la tuméfaction des ganglions lymphatiques qui presque toujours participent à l'inflammation. La face proprement dite et les paupières sont en général moins atteintes que dans les cas de simple fluxion dentaire.

En même temps apparaît de la constriction de la mâchoire, la langue et les gencives se couvrent d'un enduit blanchâtre, l'haleine prend une odeur fétide. Après un état stationnaire d'une durée de huit à quinze jours, l'ostéite suppure ; tantôt le pus trouve une issue à travers l'alvéole de la dent de sagesse ou bien il peut se faire jour en différents points. L'abcès s'ouvre dans la bouche au fond du vestibule ; ou bien il pointe à la peau presque toujours, quand la lésion siège au maxillaire inférieur, il s'ouvre au dessous de son bord cutané près de l'angle de la mâchoire, quelquefois en arrière de lui, exceptionnellement en avant plus ou moins près du menton, quelquefois aussi au milieu de la joue. Dans certains cas la suppuration s'étend à une grande partie du maxillaire, elle envahit au loin les parties molles du cou et alors se forment des fusées purulentes qui laissent à leur suite de longues fistules ouvertes au loin, au voisinage de la clavicule. Parfois aussi il persiste des fistules multiples, soit que le pus se soit fait jour en des points différents, soit que, ce qui est fréquent, des poussées inflammatoires successives leur aient donné naissance. Chez certains sujets enfin les fusées purulentes se dirigent vers l'œil, souvent dans le conduit auditif externe, ou bien l'articulation temporo-maxillaire suppure, ou l'ostéite se termine par septicémie, par infection purulente.

De règle la *constriction des mâchoires*, qui accompagne d'ordinaire les lésions précédentes, résulte de la propagation de l'inflammation aux muscles élévateurs de la mâchoire, surtout au masséter. Il y a *myosite* et ultérieurement, quand l'affection persiste des semaines ou des mois, les muscles subissent la transformation fibreuse, se rétractent et la constriction de la mâchoire devient permanente. D'après quelques auteurs il se pourrait encore que chez certains malades le maxillaire inférieur fut immobilisé par une *contracture réflexe* de ses élévateurs. Salter rapporte un cas dans lequel la constriction survint brusquement, persista pendant quatre mois et disparut en vingt-quatre heures après l'ablation de la deuxième molaire. Une observation de Duplay démontrerait encore la possibilité de simples *accidents nerveux* comme conséquence d'un trouble de l'éruption de la dent de sagesse.

Chez le malade de Duplay, qui présentait une ulcération de la joue due à la direction vicieuse de la dent de sagesse supérieure, dès que l'on touchait la surface ulcérée brusquement la mâchoire se serrait. En même temps le patient accusait une douleur atroce dans l'œil avec obscurcissement de la vue et phosphènes brillants ; du côté de l'oreille il éprouvait une vive douleur et des bourdonnements, enfin toute la sphère du trijumeau était atteinte de névralgie. Ce sont surtout les *douleurs névralgiques* qui compliquent les accidents de l'éruption de la dent de sagesse : des douleurs d'oreilles, une odontalgie plus ou moins vive, parfois une névralgie de l'un des nerfs dentaires,

Parfois les irradiations douloureuses se propagent aux nerfs occipitaux, gagnent le cou, l'épaule et même le bras correspondant. Parfois l'on peut observer un tic douloureux de la face ou bien, comme Portal, des convulsions épileptiformes généralisées. Autrement encore Salter a vu une paralysie du bras disparaître subitement après l'avulsion d'une dent de sagesse dont l'éruption se faisait en mauvaise direction.

Quant à la pathogénie de ces désordres nerveux suivant les cas et souvent sans qu'une démonstration positive soit possible, l'on invoque une névrite, une compression nerveuse, une action réflexe.

Traitement. — Nous n'avons pas à nous occuper ici du traitement propre à chacun des désordres divers causés par l'éruption de la dent de sagesse ; un seul point, capital il est vrai, doit nous retenir ; l'*indication causale* du traitement. Aussi longtemps en effet que le chirurgien ne se sera pas adressé à la cause même du mal, à la dent de sagesse qui évolue mal, aussi longtemps les accidents observés persisteront ou se reproduiront.

La gencive résiste à l'issue de la dent ou bien forme chapeau au-dessus de sa couronne, il est indiqué de l'exciser. Par des applications locales d'acide chromique pur, répétées tous les deux jours, par des attouchements à la teinture d'iode, on réprimera et on désinfectera la muqueuse ulcérée et saignante. Si l'ulcération, siégeant à la joue ou sur le bord de la langue, résulte de l'inclinaison vicieuse de la dent, pour peu que le traitement local ne suffise pas, on enlèvera la molaire, et cela sans hésiter si elle est cariée.

Lorsque l'on suppose que la dent de sagesse ne trouve pas la place nécessaire entre le bord antérieur de la branche montante et la deuxième molaire, Desprès conseille d'enlever cette dernière. Mieux vaudrait, suivant Magitot, s'attaquer tout d'abord à la dent de sagesse elle-même et, au cas seulement où il serait impossible de la saisir comme temps préliminaire, on enlèverait la deuxième molaire, et on la réimplanterait une fois l'extraction réussie. En général l'on commence par luxer la dent avec la langue de carpe, puis on la saisit avec un davier. Parfois, quand on n'arrive pas à desserrer les mâchoires par la dilatation progressive à l'aide d'un coin de bois ou d'un instrument spécial, on est conduit à inciser la peau et les parties molles, mettre l'os à nu et saisir la dent ou aller à sa recherche avec la gouge et le maillet dans l'épaisseur du maxillaire.

VII. — ARTHRITES INFECTIEUSES TEMPORO-MAXILLAIRES.

Les lésions de l'articulation temporo-maxillaire consécutives aux diverses infections, lésions que l'on désigne sous le terme général d'arthrites, sont rares et peu connues.

Bonnet (de Lyon), comme les auteurs du *Compendium*, affirment n'avoir jamais rencontré et ne pas connaître d'exemples d'*inflamma-*

tion aiguë de l'articulation de la mâchoire et dans l'ouvrage de Bouillaud on ne trouve pas une observation d'*arthrite rhumatismale* vraie. Cependant en parcourant les recueils périodiques on peut, disent Poulet et Bousquet, réunir quelques cas d'arthrite temporo-maxillaire. L'affection sévit principalement chez des sujets rhumatisants et généralement résulte d'une impression brusque du froid. D'autres fois, l'*infection blennorragique* est en cause, ainsi que Alfred Fournier en a relaté sept exemples, ou bien encore l'arthrite temporo-maxillaire relève de la *scarlatine*, la *rougeole*, la *fièvre typhoïde*, la *fièvre puerpérale*. Enfin il peut s'agir d'une *arthrite traumatique* à la suite d'une plaie pénétrante ou même d'une contusion articulaire directe ou indirecte, à la suite d'une chute sur le menton.

Quant aux *arthrites par propagation* d'une inflammation du voisinage on les observe rarement, il est vrai, à la suite des ostéopériostites de la branche montante du maxillaire inférieur, des périostites du conduit auditif externe, enfin des parotidites suppurées.

La douleur est un des premiers symptômes qui attirent l'attention du malade. La souffrance, légère au début, ne tarde pas à augmenter d'intensité, elle se localise alors au niveau de l'articulation en avant du tragus. Le moindre mouvement, le plus léger contact, arrachent des cris au patient ; la mastication devient bientôt impossible. Les douleurs se diffusent dans toute la tête, sur le trajet des nerfs, dans l'intérieur du conduit auditif. Après quelques jours survient un nouveau symptôme qui consiste en une déviation fort légère des maxillaires, mais que le malade croit très considérable ; on constate en même temps la présence d'un gonflement dans les parties molles périphériques. La guérison, terminaison la plus ordinaire de cette variété d'arthrite, demande en général un mois, six semaines. Toutefois la maladie, malgré l'emploi des révulsifs (vésicatoires, pointes de feu, application de teinture d'iode) et la mobilisation hâtive, peut passer à l'état chronique ou se terminer par ankylose (Poulet et Bousquet) (1).

Heydenreich complète ce tableau de l'arthrite aiguë non suppurée, arthrite rhumatismale, en signalant outre sa tendance à devenir bilatérale, la coexistence possible des névralgies dans la tempe et l'oreille (2). La mâchoire inférieure est légèrement abaissée et portée en avant. La bouche un peu entr'ouverte se trouve immobilisée par la contracture des muscles voisins et ne peut s'ouvrir ni se fermer sans de vives souffrances ; d'où une gêne considérable de la phonation et surtout de la mastication. L'arthrite rhumatismale guérit d'ordinaire au bout d'un mois à six semaines.

Lorsque l'arthrite est *suppurée*, tantôt son aspect clinique est caractéristique parce que la lésion est primitive et que l'attention

(1) Poulet et Bousquet. Traité de pathologie externe. Paris, 1885.

(2) *Traité de chirurgie* publié sous la direction de Duplay et Reclus. t. V.

est d'emblée appelée sur la jointure inflammée, c'est le cas des arthrites infectieuses de la scarlatine et de la rougeole, tantôt au contraire le diagnostic est masqué par les désordres périarticulaires, ainsi dans les arthrites par propagation d'une lésion suppurative du voisinage. Quant au pus articulaire, ou bien il se fraie un chemin vers la peau, ou bien il se vide par le conduit auditif et, après une période plus ou moins longue de suppuration, la guérison survient par ankylose.

La seule indication thérapeutique à relever dans le cas d'arthrite suppurée temporo-maxillaire, c'est l'utilité d'une ouverture prompte de la jointure, l'incision cutanée directe sur le condyle permettra d'évacuer le pus et de désinfecter dans une certaine mesure l'article que, dans certains cas au moins, l'on sera amené à débarrasser de son ménisque articulaire en attendant qu'ultérieurement les désordres indiquent la décapitation du condyle et la constitution d'une néarthrose.

AFFECTIONS PARASITAIRES ET INFECTIEUSES DES MACHOIRES

Comme *affections parasitaires*, il y a lieu de signaler au niveau des mâchoires les désordres causés par la *douve* (*Fasciola hepatica*) et surtout par l'*Actinomyces*, dont les travaux de Poncet (de Lyon) ont signalé la fréquence relative dans notre pays.

Les infections par le *bacille de la tuberculose* et l'*agent de la syphilis* méritent aussi quelques lignes.

DOUVE DES MACHOIRES (1).

A propos des tumeurs ou abcès vermineux causés par la *Fasciola hepatica*, R. Blanchard s'exprime ainsi : « Peut-être faut-il encore rapporter à de jeunes distomes erratiques une curieuse observation publiée récemment par Jabez Hogg, d'après une communication que lui avait faite un médecin de ses amis ? Il s'agit de *vers expulsés par une série d'abcès dentaires*.

« Une servante souffrait depuis quelque temps de maux de dents et de névralgies faciales. L'extraction d'une molaire lui donne un apaisement temporaire ; mais comme, au bout de trois ou quatre mois, les douleurs étaient revenues et que les remèdes n'amenaient aucun soulagement, elle alla voir une bohémienne qui lui conseilla « d'en-

(1) Laveran et R. Blanchard, Les hématozoaires de l'homme et des animaux (*Biblioth. méd.* Charcot-Debove, 1895). — Moniez (R.), Traité de parasitologie animale et végétale appliquée à la médecine. Paris, 1896, p. 110.

fumer le ver avec des graines de jusquiame ». Elle plaça donc les graines sur des braises chaudes et en aspira la fumée : en très peu de temps « six ou huit vers tombèrent de ses dents dans un verre d'eau ». Cela lui procura un soulagement temporaire. La douleur ne tarda pas à revenir et toute médication se montra encore impuissante. Le médecin engagea alors la malade à user en sa présence de la fumigation de graines de jusquiame et bientôt « un petit ver » sortit en frétillant. Le médecin le recueillit et l'envoya à Hogg. L'expérience fut sans doute répétée par la suite avec un égal succès, car Hogg dit avoir reçu en tout cinq spécimens : quatre étaient en mauvais état, mais le cinquième était assez bien conservé.

C'était une « jeune cercaire » longue de près d'un sixième de pouce (4mm,23). Sa tête qui est d'une couleur brun jaunâtre pâle, est terminée par un orifice buccal, ayant la nature d'une ventouse contractile. Le tégument hyalin du corps est partout interrompu par une série de marques qui présentent l'apparence de cellules irrégulières, en forme de pavés. L'orifice ventral est situé au tiers inférieur, où se voit une fente considérable ; là aussi se voit la terminaison d'un étroit intestin qui court depuis l'arrière de l'orifice buccal jusqu'en cet endroit, où on le perd de vue. Le tiers inférieur du corps constitue ce que, chez la larve, on décrit sous le nom d'appendice caudal.

Faudrait-il attribuer à des faits analogues la croyance vulgaire de la présence des vers dans les dents malades?

ACTINOMYCOSE DES MACHOIRES (1).

L'*actinomycose* est une maladie parasitaire provoquée par un champignon l'*Actinomyces* (2).

Étiologie. — Cet agent pathogène pénètre dans les tissus à travers une solution de continuité des téguments et se propage de proche en proche, ne se généralisant par la voie sanguine que très exceptionnellement. Chez l'homme il semble trouver dans la région des mâchoires un siège de prédilection pour son développement, ce qui explique le mode habituel de la contagion. C'est en effet en soignant les animaux et particulièrement les bœufs atteints de tumeurs actinomysiques suppurées que les cultivateurs s'inoculent la bouche par l'intermédiaire de leurs mains. Autrement ils peuvent puiser le parasite aux mêmes sources que leurs bestiaux, c'est-à-dire s'infecter en mâchant des grains d'orge ou d'avoine, des débris de paille.

Anatomie pathologique et symptomatologie. — La carie dentaire favorise la pénétration du parasite qui tout d'abord s'engage dans l'épaisseur des tissus de la gencive ou tout au moins entre elle et

(1) Guermonprez et Bucq, Actinomycose (*Biblioth. méd.* Charcot-Debove). — Choux, Étude cliniq. et thérap. de l'actinomycose (*Arch. gén. de méd.*, 1895).
(2) Voy. *Traité de chirurgie clinique et opératoire*. Paris, 1896, t. Ier, p. 379.

l'os maxillaire. Gangolphe en effet a établi que l'actinomycose des os est toujours secondaire, elle provient de l'envahissement primitif des tissus juxta-osseux, fait qui explique que l'actinomycose des maxillaires chez le bœuf diffère complètement de ce que l'on observe chez l'homme. Chez ce dernier l'*Actinomyces* se localise au voisinage des maxillaires inférieur ou supérieur, parfois s'étend dans la joue, la région postérieure ou le plancher de la bouche ou la profondeur de la gorge, enfin quelquefois il se généralise.

Guermonprez et Bécue décrivant une variété clinique qu'ils qualifient d'*actinomycose buccale et cervicale*, constatent que l'affection débute ordinairement en un point de la mâchoire inférieure, voisin d'une dent cariée ou récemment extraite. Il se produit ainsi, au niveau de la face externe de l'os, et sur une étendue variable, une tuméfaction différant de celle qui accompagne les affections inflammatoires aiguës du maxillaire, par une marche beaucoup plus lente, par une consistance spéciale et comme pâteuse, et aussi par l'absence de sensibilité à la pression et d'engorgement ganglionnaire concomitant. L'induration de la région atteinte constituerait un caractère très particulier. Parfois, sans doute du fait de l'association des microbes vulgaires de la suppuration, la maladie revêt les allures d'une inflammation aiguë. Lorsque l'évolution de la tumeur torpide devient aiguë ou subaiguë, le liquide qui l'imbibe augmente de quantité ; de séreux il se transforme en un pus plus ou moins fétide ; enfin il tend à se collecter sous forme d'abcès qui s'ouvrent spontanément à l'extérieur ou dans la bouche, rappelant les abcès alvéolo-dentaires ou les adénites tuberculeuses ganglionnaires suppurées.

Le parasite n'en poursuit pas moins sa marche envahissante, il descend le long du sterno-mastoïdien jusqu'à la clavicule, ou bien il remonte vers la base du crâne en suivant la branche montante du maxillaire, ou encore il envahit le plancher de la bouche et l'affection simule une angine de Ludwig. Enfin, à distance, il peut aller infecter les voies aériennes ou digestives, ou par la voie sanguine il atteint les viscères, le foie, les reins, le cerveau.

Autour du foyer primitif il se forme un système de masses conjonctives très denses et comme fibreuses, qui suppurent par places, d'où des parties plus molles, fongueuses, au niveau desquelles le parasite ne se trouve plus emprisonné. La néoplasie se propageant sans relâche, emprisonne les vaisseaux et les nerfs, englobe les groupes musculaires, ce qui en particulier explique la venue précoce du trismus. En s'ouvrant à l'extérieur l'inflammation suppurative élimine bien en partie le parasite, mais en dissociant les tissus, en rompant la barrière fibreuse formée par eux et pour leur défense autour des colonies parasitaires, elle favorise la propagation du mal. Plus tard aussi des *infections mixtes* se surajoutent à l'action irritante du parasite pour déterminer de nouveaux abcès, de nouveaux décollements.

L'aspect de la lésion initiale, formée d'une ou de plusieurs poches indurées ou ramollies, mais isolées encore et distinctes, est alors profondément modifié. Des fusées lointaines, de l'œdème inflammatoire à distance, des fistules multiples, des cicatrices à côté ou au milieu de foyers en pleine activité, des désordres osseux secondaires des séquestres, donnent l'impression d'un tableau clinique complexe, au milieu duquel il serait impossible de se débrouiller, si on n'avait pas pour se guider l'issue des *Actinomyces* par les fistules. Rochet.)

Débutant plus rarement par la *mâchoire supérieure*, l'actinomycose revêt alors un caractère de gravité extrême. C'est ainsi que, dans un cas de Ponfick, l'extraction d'une dent de la mâchoire supérieure fut suivie de tuméfaction de l'articulation temporo-maxillaire, de trismus précoce, de difficultés de la mastication et de la déglutition, avec productions fistuleuses multiples au niveau de la joue, du front et de la nuque, et enfin de mort au bout de quatorze mois. A l'autopsie, on découvrit des foyers actinomycosiques étendus en avant du rachis, de la quatrième vertèbre dorsale à la base du crâne qui était perforée ; une masse fongueuse pénétrait à travers les méninges jusque dans les lobes temporal et pariétal droits du cerveau.

Dans sa thèse (Lyon, 1895) Quenet appelle l'attention sur les deux aspects différents que peut prendre l'actinomycose du maxillaire supérieur. Souvent la maladie se manifeste au début par une *tumeur* petite, profonde, dure, résistante, point de départ du futur abcès mycotique qui lui-même en déterminera d'autres à mesure que l'affection s'étendra : c'est l'aspect le plus habituel. La seconde forme est toute différente : on n'y trouve pas de fistules, pas d'abcès ; c'est une *forme nécrosante* signalée par Poncet.

Du côté du maxillaire le foyer parasitaire encapsulé par du tissu fibreux peut-être simplement juxta-osseux, mais fréquemment l'os est dénudé et envahi. Les lésions observées dénotent alors l'absence habituelle de tout travail de réaction de la part des divers éléments de l'os. Le périoste, la moelle, pas plus que le tissu compact, ne se défendent contre le parasite. Du moment où ce dernier a pénétré dans le tissu spongieux, il y végète sans rencontrer cette résistance qui, dans les parties molles, se traduit par le travail d'encapsulement du mal. On ne trouve que très rarement signalées les productions d'ostéophytes et encore s'agit-il alors sans doute d'infection mixte. Les parties osseuses malades subissent une raréfaction progressive ; au microscope les espaces médullaires paraissent agrandis, renfermant en grand nombre des cellules embryonnaires, des corpuscules graisseux, des globules sanguins, des éléments cellulaires nombreux plus ou moins dégénérés. Les trabécules osseuses ramollies se laissent quelquefois couper avec les fongosités et sont le siège d'une raréfaction évidente. Au voisinage des lésions, dans les points où la moelle est conservée et seulement congestionnée, on ne trouve aucune trace

d'hyperostose trabéculaire. Il faut attacher une réelle valeur à cette absence de toute trace d'hyperostose ; c'est là un caractère que l'on ne trouve pas sur les séquestres de l'ostéite tuberculeuse, et ceci est d'autant plus important à relever que la recherche de la présence de l'*Actinomyces* dans les lésions osseuses et même parfois dans les fongosités adjacentes est souvent négative. De plus, cette absence de production osseuse réactionnelle offre encore l'inconvénient d'exposer le chirurgien à rompre la continuité du maxillaire inférieur lorsqu'il pratique le curettage du foyer morbide. On n'observe que rarement et tardivement des lésions avancées du maxillaire supérieur, en raison sans doute de sa richesse en tissu compact. Les séquestres sont rares, ils se forment quand le périoste est détruit de bonne heure ; on ne voit pas de cavités purulentes, mais plutôt une érosion lente, uniforme. L'*Actinomyces* peut perforer les parois du sinus maxillaire, mais rarement il intéresse la voûte palatine.

Au maxillaire supérieur, après la période de début que traduisent les douleurs dentaires avec tuméfaction gingivale, puis la mobilité des dents malades, la tuméfaction gagne peu à peu la face externe de l'os, elle se ramollit, l'abcès s'ouvre dans la bouche et laisse une fistule. L'haleine du malade n'est habituellement pas fétide, mais peut le devenir par infection secondaire. Le pus s'écoule alors en grande abondance, l'on observe les phénomènes locaux et généraux d'une poussée inflammatoire d'allure un peu spéciale, qui peut s'étendre à toute une moitié de la face. Là, se forment de nouveaux abcès, de nouvelles fistules dont certaines se ferment et laissent des cicatrices très apparentes. Les douleurs spontanées, les crises de névralgie faciale, la fièvre, la gêne apportée à la nutrition par le trismus et les désordres buccaux contribuent à altérer l'état général du patient.

Finalement la peau et le tissu cellulaire sous-jacent de la joue, depuis les paupières et la région temporale jusqu'à la région sous-maxillaire et mastoïdienne, sont infiltrés de pus, dont les fusées expliquent le trismus, la raideur de la nuque, la dysphagie, la dyspnée et plus souvent encore l'exorbitisme, les troubles de la vision, enfin les phénomènes cérébraux si variés quand l'actinomyces a pénétré dans le crâne.

Le plus souvent, le malade s'éteint dans le marasme après des souffrances terribles. La durée de la maladie est sujette à de grandes variations, et on peut d'ailleurs fixer difficilement le moment précis de l'invasion : toutefois son évolution est particulièrement rapide au niveau de maxillaire supérieur à cause des accidents qu'elle provoque. Quenet, de ses observations, déduit une durée moyenne de treize mois.

Diagnostic. — Le *diagnostic* de la maladie doit reposer sur la constatation de l'existence de l'*Actinomyces* au sein des lésions. Ce n'est

pas ici le lieu de décrire les difficultés techniques de cette recherche; le plus souvent, il est vrai, par le simple examen clinique, on relève la présence dans un pus épais, peu abondant, fétide, parfois de couleur chocolat, de *grains jaunes caractéristiques*, comparés tantôt à des grains d'iodoforme, tantôt à des grains de moutarde. On a vu chez certains malades ces grains être de couleur noire.

Le plus fréquemment, au niveau des mâchoires, l'actinomycose a été prise pour une *périostite* consécutive à une affection dentaire; dans le cas particulier, l'erreur n'a qu'un inconvénient très léger (Guermonprez et Bécue), puisque les deux maladies sont justiciables du même traitement; avulsion de la dent malade, incision et curage du foyer morbide ; la guérison est presque toujours obtenue dans ces cas, même sans diagnostic.

Parfois la lésion actinomycosique affecte une forme destructive, gommeuse, fondante, qui en impose pour une manifestation tardive de la *syphilis*, d'autant mieux qu'elle est favorablement influencée par le traitement ioduré. La recherche du parasite permettra, si elle est positive, d'éviter l'erreur; de plus il est indiqué de tenir compte du début de la syphilis palatine au niveau du palais dans sa partie médiane postérieure, l'arcade dentaire étant respectée.

Dans quelques cas on a posé tout d'abord le diagnostic de *sarcome* non encore ulcéré, mais, d'après Jeandin, l'erreur ne saurait être de longue durée, car les tuméfactions inflammatoires dues à l'*Actinomyces* n'arrivent pas à altérer l'état général du malade comme le font les tumeurs malignes ; de plus l'infiltration actinomycosique ne tarde pas à arriver à la peau et à s'étendre dans les parties voisines, en formant des clapiers sous-cutanés, ouverts à l'extérieur par des pertuis étroits et sinueux, dispositions que ne présente pas le sarcome, lequel ulcère la peau par surdistension sans y créer de trajets fistuleux. D'après Poncet (de Lyon), cette multiplicité des fistules, jointe à l'induration et à la tuméfaction des parties malades, caractérise l'affection. Récemment, toutefois, le chirurgien lyonnais est revenu sur les difficultés de ce diagnostic, estimant que, lorsqu'on ne connaissait pas l'actinomycose, on a dû prendre pour des cancers des mâchoires des tumeurs actinomycosiques.

Dans un cas de Rochet, ce fut sous forme d'*abcès multiples*, successifs, en chapelet pour ainsi dire, que l'*Actinomyces* révéla ses désordres. Deux abcès ouverts spontanément et terminés par fistules laissèrent à leur suite un empâtement tout le long de la branche horizontale du maxillaire, une sorte de *phlegmon chronique adhérent à l'os*, qui pouvait en imposer pour une véritable lésion osseuse sous-jacente, et cependant partout l'inflammation était restée parostale. De plus les abcès n'avaient aucun rapport avec le système ganglionnaire périmaxillaire qui était indemne. Ces abcès, du reste, différaient tout à fait des abcès ganglionnaires avec leurs coques en général très recon-

naissables, leurs parois fongueuses et déchiquetées. Enfin l'aspect extérieur de la tuméfaction inflammatoire, lisse, uniforme, ne rappelait en rien la forme de ces suppurations ganglionnaires chroniques, bosselées ordinairement, avec lobulations séparées par des sillons plus ou moins profonds.

Pronostic. — L'on en est revenu du *pronostic* sombre tout d'abord attribué à l'actinomycose, en raison surtout de sa généralisation possible. Pour ce qui est en particulier de sa localisation aux mâchoires, il convient de signaler que l'affection peut guérir spontanément par voie de suppuration et de fistules et que le traitement ioduré et des opérations relativement simples suffisent pour favoriser cette heureuse terminaison.

Traitement. — Si le diagnostic est posé alors qu'il existe seulement un foyer circonscrit, il est indiqué de pratiquer une exacte extirpation de la tumeur ; de règle, le *traitement* est plus complexe, car la nature du mal n'est reconnue qu'après formation de collections et de fusées purulentes. Dans ces cas, après avoir évacué le pus, on devra, comme s'il s'agissait d'un abcès froid tuberculeux, s'efforcer de modifier tous les tissus malades. A cet effet, avec la curette on grattera les fongosités qui se trouvent dans les anfractuosités et les trajets fistuleux de la région, on ruginera et on gougera l'os malade, puis, par une énergique cautérisation au thermocautère ou encore, si la chose est possible, par le flambage de la plaie à la manière de Félizet, on détruira les dernières colonies du champignon. D'après Kattniz, enfin, l'*Actinomyces* serait très sensible à l'action du nitrate d'argent. Déjà nous avons vu que, par suite de l'absence de toute réaction périostique ou osseuse, il n'existe pas au pourtour des points malades d'épaississement de l'os, aussi est-on exposé, par le curettage du tissu malade, à provoquer une rupture de la table interne du maxillaire inférieur, d'où une pseudarthrose possible ou tout au moins une déformation par chevauchement des fragments, désordres dont il est bon d'être prévenu.

Comme traitement local, Darier, dans un cas d'actinomycose de la face, a obtenu un succès par le traitement électrochimique de Gauthier, c'est-à-dire une injection d'iodure de potassium décomposé par un courant de 50 milliampères d'intensité. Trois séances, à huit jours d'intervalle, suffirent pour amener la guérison.

Tandis que le procédé de Gauthier tue sur place le parasite par l'action antiseptique de l'iode à l'état naissant, l'administration à l'intérieur d'iodure de potassium (de 5 à 10 gr. par jour) arrive au même résultat. Il est toutefois prudent, lorsque les désordres sont étendus, de recourir au traitement chirurgical d'emblée, du moins si, au bout de quinze à vingt jours d'iodure de potassium, l'affection ne marche pas franchement vers la guérison.

TUBERCULOSE DES MACHOIRES (1).

La *tuberculose des gencives* a longtemps été tenue pour exceptionnelle. Odenthal en citait un cas avec localisation gingivale primitive ; de règle, elle était observée chez des sujets atteints de phtisie pulmonaire. Zandy par contre a récemment appelé l'attention sur sa fréquence tout au moins relative ; et, d'après cet auteur, la tuberculose des gencives, bien que s'accompagnant chez un certain nombre de sujets d'autres altérations tuberculeuses, principalement dans les poumons, doit être dans d'autres cas considérée comme une lésion tuberculeuse primitive. C'est toujours par les gencives mêmes que débute le processus tuberculeux, les altérations de l'os étant secondaires.

Les symptômes sont constitués par la douleur, vive surtout après le repas, quelquefois par une salivation abondante. A l'examen on observe le plus souvent, dès le début, une tuméfaction douloureuse, saignant facilement ; puis plus tard, le déchaussement de la dent et l'ulcération. Dans un seul cas, l'affection débuta par l'apparition de tubercules miliaires sur la gencive. Ultérieurement, l'ulcération s'étend le long de la gencive et pénètre souvent jusqu'aux racines dentaires, d'où la chute des dents. L'affection se propage enfin des gencives à l'os ou à d'autres parties de la cavité buccale.

Le diagnostic est facile, si l'on se reporte aux symptômes et si l'on examine au microscope le produit du grattage de la lésion.

Le pronostic est ordinairement fâcheux, d'une part parce que cette affection se manifeste le plus souvent dans les cas de lésions pulmonaires associées, d'autre part parce qu'elle gêne considérablement l'alimentation du malade.

Comme traitement curatif, on aura recours après grattage à la cautérisation avec l'acide lactique et pour faciliter la prise des aliments avant chaque repas, on pourra anesthésier à la cocaïne les points malades.

Du côté des *maxillaires*, si on laisse de côté les manifestations de la *tuberculose* au niveau de la paroi externe des fosses nasales et à la voûte palatine, l'affection serait rarement observée aux mâchoires, opinion classique contre laquelle à bon droit s'élève Heydenreich. Notre confrère estime en effet que si les suppurations étendues au corps du maxillaire, consécutivement à une périodontite, s'observent surtout chez les sujets scrofuleux, c'est que, dans beaucoup de cas, ces suppurations sont de nature tuberculeuse. La périodontite est alors la cause occasionnelle de la localisation de la tuberculose sur l'un des maxillaires ; la lésion primitive est de nature purement in-

(1) Ritter, Tuberculose gingivale (*Congrès intern. de Berlin*, 1890, d'après *Mercredi médical*, p. 548. — Staiger, De la tuberculose du maxillaire inférieur (*Beiträge zur klin. Chir.*, Bd. XVII, 1897.

flammatoire; la lésion diathésique vient se greffer sur elle. C'est là un processus fréquent dans l'évolution générale de la tuberculose.

Heydenreich, de plus, signale que les ostéites suppurées, attribuées à l'éruption des dents de lait, ne se voient guère, de l'aveu des auteurs, que chez les enfants scrofuleux, et, ici encore, il s'agit généralement d'ostéites tuberculeuses, pour lesquelles l'éruption des dents de lait joue simplement le rôle de cause occasionnelle.

Au maxillaire inférieur, les lésions tuberculeuses siègent au niveau de son bord inférieur, particulièrement au menton et surtout à l'un ou l'autre des angles. Tout d'abord l'os et les parties molles sont tuméfiés, la pression réveille des douleurs qui peuvent aussi être spontanées. Après des semaines ou des mois, la tuméfaction disparaît ou au contraire elle s'échauffe, il s'y forme un abcès tuberculeux qui se vide et laisse des fistules ouvertes dans la bouche, à la joue ou à la partie supérieure du cou. Ces fistules conduisent sur un séquestre ou, comme l'a vu Ollier, sur une portion d'os atteinte d'une variété d'ostéite qui ne présente pas plus de tendance vers la nécrose que vers la guérison.

Au maxillaire supérieur, nous signalerons seulement la tuberculose du plancher de l'orbite qui, pas plus que les manifestations nasales et palatines, ne rentre dans notre cadre.

Basé cliniquement sur le jeune âge des sujets, l'existence d'antécédents scrofulo-tuberculeux personnels ou héréditaires, la marche chronique de la maladie, le *diagnostic* parfois peut réclamer le contrôle de l'examen bactériologique. Quant au *pronostic*, il est celui des tuberculoses locales avec cette particularité que la guérison est rare sans intervention chirurgicale.

Tout d'abord, comme *traitement*, en plus de l'hygiène spéciale des tuberculeux, on aura recours aux révulsifs locaux; puis, quand la lésion aura suppuré, de bonne heure il faudra l'ouvrir, par la bouche s'il est possible, dans le but d'éviter une cicatrice, à la peau s'il s'agit d'un garçon et que l'on puisse ainsi gratter plus complètement le foyer tuberculeux et modifier les parties voisines. Il importe en effet d'extirper tous les tissus mous infectés par le bacille, de curetter le tissu osseux atteint d'ostéite, d'enlever les petits séquestres même encore adhérents. Toutefois si la nécrose est étendue, il vaut mieux, à moins d'indications urgentes, n'intervenir que lorsque le séquestre sera devenu mobile.

La *tuberculose de l'articulation temporo-maxillaire* a été étudiée tome III, page 548.

SYPHILIS DES MACHOIRES [1].

Le *chancre de la gencive* est un des plus rares; généralement unique, il siège au niveau de la sertissure des dents et se présente alors sous deux formes.

Dans la grande majorité des cas, c'est une petite érosion au niveau de la sertissure en demi-lune, érosion sans bords bien marqués et d'une belle couleur carminée; il est naturellement impossible d'en apprécier l'induration de la base. A. Fournier en a cité un exemple remarquable chez une femme mariée depuis cinq semaines et dont le mari était absolument indemne. D'une enquête minutieuse qui fut faite à ce sujet, il résulta que la contamination ne pouvait être due qu'à un dentiste qui, huit jours avant le mariage, avait pratiqué l'obturation d'une dent cariée. Cette cause a d'ailleurs été signalée plusieurs fois déjà pour des chancres de cette catégorie.

Dans la seconde forme, le caractère du chancre est dissimulé par la gingivite ulcéreuse et la périostite alvéolo-dentaire qui l'accompagnent. Les gencives sont boursouflées, gonflées; la muqueuse baigne dans le pus et ces lésions s'accompagnent de douleurs spontanées plus ou moins vives.

Au *maxillaire supérieur*, la syphilis intéresse surtout les portions nasale et palatine de l'os, aussi les lésions qu'elle y provoque ont-elles été étudiées avec les autres affections du nez par A. Castex (t. V), et plus loin avec les affections du palais. Nous rappellerons seulement que l'*atrophie du bord alvéolaire*, en tant que désordre de la période préataxique du tabès, dans certains cas peut être rattachée à une infection syphilitique.

En plus, le *maxillaire inférieur* présente comme lésions syphilitiques de la *périostite gommeuse* et des *exostoses*, c'est-à-dire des désordres qui caractérisent la période tertiaire de la maladie.

La périostite gommeuse *circonscrite* siège en général sur les parties latérales du corps du maxillaire inférieur et de préférence au niveau de l'angle. L'on constate sur la joue l'existence d'une tuméfaction arrondie, régulière, dure, et le doigt introduit dans la bouche note l'effacement plus ou moins complet du sillon gingivo-jugal. Du reste, cette tumeur adhérente à l'os, d'ordinaire indolente, ne s'accompagnant pas de douleurs ostéocopes, présente les divers modes d'évolution des gommes syphilitiques : résolution, nécrose ou formation d'une hyperostose, ramollissement. Dans ce dernier cas, la collection puriforme se fait jour tantôt du côté de la peau, tantôt dans la bouche où elle laisse une ulcération sanieuse dont les détritus sont avalés par le malade.

1 Chabaud, Contribution à l'étude de la syphilis du maxillaire inférieur, thèse de Paris, 1885. — Jullien (L.). Traité pratique des maladies vénériennes, 2e édit. Paris, 1890, p. 910. — Ch. Mauriac, Syphilis primitive et Syphilis secondaire, 1890.

Diffuse, la *périostite gommeuse* est grave par suite de l'ostéite et de la nécrose étendue du maxillaire qui en est la conséquence; par suite aussi des accidents de septicémie consécutifs à la déglutition de la sanie déversée dans la bouche par les ulcérations buccales qu'elle occasionne.

Le maxillaire inférieur est l'un des sièges de prédilection des *périostoses* ou des *exostoses* syphilitiques, particulièrement sa face externe et le bord inférieur de l'angle. Dans un cas, Desprès y a vu une épine osseuse longue d'un centimètre. De leur côté, Rostan et Fournier ont attribué à la présence d'une exostose dans la région du trou mentonnier la paralysie du nerf mentonnier. Ajoutons enfin que Lannelongue a pu rattacher à une syphilis héréditaire une hyperostose des deux branches montantes du maxillaire inférieur.

Le *diagnostic* des lésions syphilitiques précédentes n'est pas toujours facile. Dans certains cas l'on sera porté, surtout en l'absence d'antécédents bien précis, à taxer l'affection de tuberculeuse, mais alors la recherche du bacille de Koch et le traitement antisyphilitique éclaireront le diagnostic. Chez le malade d'Enrico Betti enfin, le volume énorme de l'os, l'existence d'une ulcération fongueuse, l'état général de cachexie firent prendre pour un ostéosarcome une ostéite syphilitique du maxillaire inférieur.

LÉSIONS TROPHO-NERVEUSES DES MACHOIRES

Sans infection locale, sans traumatisme appréciable, les mâchoires sont le siège de lésions que l'on attribue à des troubles trophiques d'origine nerveuse. Tantôt il s'agit d'*hypertrophie*, tantôt d'*atrophie* des mâchoires. De ces désordres, il convient de rapprocher l'affection décrite sous le nom d'*arthrite sèche temporo-maxillaire*.

HYPERTROPHIE DES MACHOIRES.

L'augmentation de volume, l'*hypertrophie* des mâchoires indépendante de la présence d'une tumeur véritable se limite rarement aux seules *gencives*, plus souvent le *bord alvéolaire* ou le *corps* de l'os participent à la lesion et, dans certains cas, l'hypertrophie s'étend aux autres os de la face, voire même aux os du crâne.

I. — HYPERTROPHIE DES GENCIVES.

Il n'est pas rare de constater au voisinage des dents gâtées ou sales un épaississement souvent fongueux des gencives : cette lésion ne mérite ici rien plus qu'une simple mention, il s'agit plutôt d'une

gingivite que d'une *hypertrophie* des gencives. Sous cette dernière rubrique, les dentistes rangent deux affections très rares, dont l'une est congénitale.

Affection congénitale, quelquefois augmentant rapidement après la naissance, l'*hypertrophie des gencives* s'observe sur toute la longueur du bord gingival, se limitant chez certains sujets à quelques-unes, voire même à une seule des deux faces de la gencive. Les dents sont enfouies dans une masse insensible, rosée, ferme, lobulée, qui fait saillie entre les lèvres et s'oppose à l'occlusion de la bouche. Non seulement l'éruption dentaire n'est pas entravée, mais les dents peuvent apparaître hâtivement et acquérir un volume anormal (Salter). Le plus souvent, le bord alvéolaire participe à l'hypertrophie qui parfois intéresse seulement les parties molles (Magitot) et s'y traduit surtout par un développement considérable des papilles.

L'*étiologie* est des plus obscures. On a noté toutefois certaine coïncidences : Salter, celle de l'épilepsie ; Mac Gillivray, celle de la scrofule ; Gross, celle du rachitisme ; Canton, celle de l'idiotie. D'autre part et ici il semble y avoir quelque similitude de processus. Salter a vu que chez son malade il y avait tendance à l'hypertrophie de tout le système tégumentaire avec développement exagéré des poils ; dans un cas de J. Murray, il y avait production concomittante de molluscums fibreux. (A. Broca.)

L'excision, la cautérisation répétée des gencives hypertrophiées, au besoin la résection partielle du rebord alvéolaire, tel est le *traitement* à mettre en œuvre. Une récidive serait possible.

Sous le nom d'*hypertrophie transparente des gencives*, Salter décrit un épaississement lent et graduel du bord libre de la gencive lequel prend l'aspect d'une couche très nettement distincte des parties saines voisines. Sa coloration est d'un rose pâle, sa demi-transparence attirant l'attention. La gencive est insensible, calleuse, saigne peu quand on la divise. A mesure que le mal fait des progrès, cette hypertrophie augmente, mais sans changer de caractère, ni perdre ses limites nettement distinctes. Les dents se déchaussent lentement et prennent des situations irrégulières ; quand on pratique l'extraction, l'hémorragie est insignifiante, puis la gencive guérit lentement.

II. — HYPERTROPHIE DU BORD ALVÉOLAIRE.

A côté de l'*hypertrophie du rebord alvéolaire* d'origine *congénitale*, dont il a été question dans le chapitre précédent, l'on peut rappeler qu'une augmentation de volume de cette portion des maxillaires succède aux inflammations chroniques d'origine dentaire. Il y a *ostéo-périostite hypertrophiante*, laquelle est tantôt *intra*, tantôt *extra-alvéolaire*.

Extra-alvéolaire, l'hypertrophie se présente sur l'une des faces

extérieure et postérieure du rebord osseux, sous la forme de petites nodosités osseuses à peine gênantes pour le malade ; ou bien l'os épaissi, dans l'intervalle de deux dents voisines, les écarte l'une de l'autre, d'où une difformité dont on a longtemps méconnu la cause. Tomes.)

Intra-alvéolaire, l'ostéopériostite hypertrophiante provoque la formation de dépôts osseux, tantôt du côté de la dent, tantôt du côté de la paroi alvéolaire. Dans le premier cas, l'hypertrophie porte sur la couche cémentaire de la racine, dans le second, elle intéresse le tissu osseux de l'alvéole.

Autour de la racine d'une dent cariée, une inflammation chronique du ligament dentaire provoque la formation d'une véritable gaine osseuse par suite de l'épaississement de la couche cémentaire normale. Parfois encore, c'est au cours de la seconde dentition, grâce à la congestion habituelle des mâchoires à cette période, que cette même lésion se développe autour de la racine d'une dent absolument saine. Rien ne décèle ce désordre, qui tardivement s'exagérant constitue parfois une petite tumeur de la mâchoire, tumeur que Forget a qualifiée d'*odontome cémentaire*. Il en sera question plus loin au chapitre des tumeurs.

Lorsque la paroi osseuse de l'alvéole s'épaissit, elle en remplit peu à peu la cavité ; c'est ce qui arrive après l'extraction d'une dent. Si cette dernière est en place, progressivement soulevée elle paraît s'allonger, puis, après un temps très long, finit par tomber d'elle-même. (Tomes.)

III. — HYPERTROPHIE DU CORPS DES MAXILLAIRES [1].

L'*hypertrophie du corps des maxillaires* relève habituellement d'une *ostéopériostite rhumatismale* ou d'une ostéite hypertrophiante provoquée par la *rétention d'une dent* dans l'épaisseur de la mâchoire ; en général, il s'agit alors de la dent de sagesse inférieure.

L'*ostéopériostite hypertrophiante rhumatismale* provoque un gonflement parfois considérable du maxillaire inférieur avec épaississement de son périoste. L'affection progresse lentement, parfois par poussées à caractère très aigu, et se manifeste au point de vue clinique par une tuméfaction douloureuse de la partie malade. Dans un cas rapporté par Cadiat toute la branche horizontale du maxillaire inférieur était tuméfiée ; le canal dentaire, élargi au point de pouvoir loger une canine, était parcouru par une artère doublée de volume.

Dans un autre fait du même auteur, le gonflement de la mâchoire avait marché avec une telle vitesse et provoqué de telles douleurs que six semaines après le début du mal on posa le diagnostic de tumeur cancéreuse et l'on fit la résection du maxillaire inférieur. Un an

1. Cadiat, Rhumatisme osseux ou ostéite rhumatismale. *Rev. de méd.*, 1882, p. 745.

plus tard le malade eut une violente poussée d'eczéma, puis deux ans après il fut enlevé par une congestion pulmonaire.

Chez un rhumatisant avéré, le diagnostic de l'affection est relativement facile ; mais en l'absence de poussées rhumatismales antérieures même si les autres maladies générales comme la syphilis, la tuberculose, peuvent être éliminées, le doute sera légitime. Il devra disparaître si le traitement habituel du rhumatisme, les révulsifs locaux (pointes de feu) amènent la guérison au bout de quelques semaines ou de quelques mois. Mais pour que la résolution soit complète, il faut agir de bonne heure et souvent encore il persiste un certain degré de tuméfaction osseuse.

Jusqu'à un certain point, c'est à tort que l'on considère comme une *hypertrophie des maxillaires* l'augmentation de volume qui résulte des lésions provoquées par une dent anormalement retenue dans leur épaisseur. Il s'agit plutôt de tumeurs osseuses méritant le nom d'*ostéome* ou de tumeurs liquides à parois osseuses, épaisses, véritables *kystes*. Ce sont là du reste des faits très rares.

D'après les auteurs du *Compendium*, autour de la dent de sagesse cachée dans l'épaisseur du maxillaire inférieur se développe une ostéite chronique, caractérisée par le gonflement et la rougeur de l'os. Les parois de la cavité où la dent est logée sont formées de tissu osseux très épais, spongieux en quelques points, éburné en d'autres, ses mailles renferment une moelle très vascularisée. Cliniquement le malade accuse d'abord une douleur sourde s'exaspérant par moments, puis longtemps après l'angle de la mâchoire se tuméfie, il est dur et parfois bosselé. L'absence congénitale de la dent de sagesse ou de toute autre dent servira de base au diagnostic ; et, par une incision cutanée, en s'aidant de la gouge et du maillet, le chirurgien procèdera à l'extraction de l'épine, puis il régularisera la saillie du maxillaire.

Gensoul, croyant chez un opéré avoir affaire à une tumeur fibro-cartilagineuse du sinus maxillaire, pratiqua l'incision des parties molles comme dans la résection du maxillaire supérieur, puis, pour s'assurer de la nature du néoplasme, ayant enfoncé un ciseau dans la direction du sinus, il tomba dans une cavité pleine de liquide jaunâtre et clair. Il s'agissait d'un kyste à paroi osseuse très épaisse provoquée par la rétention de la canine dans la branche montante du maxillaire.

IV. — HYPERTROPHIE DIFFUSE DES MAXILLAIRES (1).

Les auteurs s'accordent à grouper sous la rubrique : *hypertrophie diffuse des maxillaires* quelques rares observations de malades chez

(1) Guyon et Monod, *Dict. encycl. des méd.*, art. Maxillaires, 2e série, t. V, 1872, p. 341. — Le Dentu, Périostose diffuse non syphilitique des os de la face et du crâne (*Bull. de la Soc. de chir.*, 1881, p. 329 et 1888, p. 165).

qui les maxillaires comme les autres os de la face et du crâne ont acquis un développement monstrueux. A côté de ces faits il nous paraît indiqué de rappeler l'augmentation de volume que présentent encore les maxillaires dans certaines affections récemment étudiées (maladie de Paget, acromégalie).

L'*hypertrophie diffuse des maxillaires* dépendant de cette affection des os de la tête que Virchow compare à l'éléphantiasis des parties molles, nous échappe absolument quant à son *étiologie* : on note seulement qu'elle apparaît entre cinq et dix-huit ans, c'est-à-dire pendant la période de suractivité des fonctions ostéogéniques.

D'ordinaire, le mal débute sur l'apophyse montante de l'un des *maxillaires supérieurs*, c'est une tuméfaction qui grossit, fait tache d'huile et envahit l'os entier.

En même temps, quelquefois au bout de plusieurs années, une tuméfaction similaire sur l'autre maxillaire devient à son tour un centre d'irradiation, d'où le gonflement gagne les limites de l'os, puis souvent les dépasse. D'abord dure et mal délimitée, la tuméfaction osseuse donne facilement l'impresssion d'un semis de nodosités plus ou moins volumineuses : elle n'est le siège d'aucune douleur, spontanée ou provoquée par la pression.

Alors l'affection est surtout gênante par suite de l'obstruction des cavités voisines, la fosse nasale où elle supprime le passage de l'air, l'orbite où elle gêne les mouvements de l'œil. Envahissant le bord alvéolaire, elle provoque parfois la chute des dents ; elle comble la dépression du palais osseux, elle remplit l'antre d'Highmore.

Le corps du *maxillaire inférieur*, épaissi, augmente de hauteur, et perd la régularité de sa forme ; ses branches montantes se transforment en deux colonnes osseuses, terminées en haut par les deux apophyses fusionnées ensemble. La face prend un aspect spécial et pas n'est besoin d'insister sur l'état du patient, chez qui la respiration, l'alimentation, la phonation, la vision se trouvent entravées.

Macroscopiquement on constate à la surface du tissu osseux un semis de concrétions osseuses et une multitude de petits orifices destinés au passage des vaisseaux. D'après Virchow, tantôt il s'agirait d'un dépôt de couches osseuses fournies par le périoste, tantôt les espaces médullaires se combleraient par ossification progressive de la moelle. Du côté des parties molles les muscles de la mâchoire inférieure s'atrophieraient ; les muscles peauciers et la peau au niveau du maxillaire supérieur se transformeraient en un véritable cuir adhérent au périoste.

Le pronostic de cette affection est toujours fatal, mais sauf le cas de complications, la mort d'ordinaire est lente à venir. Peut-être se trouvera-t-on bien de l'administration de l'iode à l'intérieur. Peut-être en réséquant tout une partie des os malades pourra-t-on soulager, sinon guérir le patient.

Le Dentu, un an après avoir pratiqué une résection partielle, put constater chez son opéré qu'il existait encore des masses osseuses.

Si, chez les animaux, la section du trijumeau est suivie d'un épaississement manifeste des os maxillaires, rien jusqu'ici n'établit que l'hyperostose diffuse des maxillaires relève d'une lésion de la cinquième paire. Cependant il nous paraît plausible d'émettre comme simple hypothèse au point de vue de la pathogénie, que cette affection résulte d'une lésion nerveuse centrale, se traduisant à la périphérie par des troubles vasculaires, d'où une exagération nutritive dans l'os et le périoste. A l'appui de cette manière de voir, n'est-il pas logique d'invoquer les lésions jusqu'à un certain point similaires qui atteignent les maxillaires au cours de certaines affections du système nerveux?

Dans l'*acromégalie*, tandis que le maxillaire supérieur est peu altéré, le maxillaire inférieur, au contraire, monstrueusement hypertrophié, détermine un prognathisme très accusé, mais ce n'est pas le lieu de décrire ici la pathogénie de ce désordre, le processus d'ostéogenèse remarquable, que l'on est porté à attribuer à une auto-intoxication des sujets atteints d'hypertrophie de la glande pituitaire. De même, nous ne ferons que signaler les rares déformations du maxillaire inférieur dans la *maladie osseuse de Paget* et l'épaississement du maxillaire supérieur dans l'*ostéoarthropathie hypertrophiante pneumique*.

V. — ATROPHIE DES MAXILLAIRES (1).

Normalement chez le vieillard après la chute des dents, le bord alvéolaire du maxillaire se résorbe ; de là une déformation, surtout marquée pour l'os inférieur. La hauteur des faces externe et interne diminue si notablement qu'elle redevient presque égale à l'épaisseur de l'os. Le trou mentonnier qui, jusqu'à cette époque de la vie, était plus rapproché du bord inférieur se trouve situé sur le bord supérieur. Celui-ci n'offre plus aucune trace d'alvéoles ; il a pris l'aspect d'une crête (Sappey).

A la suite d'un traumatisme limité au bord alvéolaire, surtout après l'extraction d'une ou plusieurs dents, la portion de l'os déshabitée, tend aussi à disparaître ; il se forme une brèche aux dépens des alvéoles résorbées, ce qui diminue dans une certaine mesure la solidité d'implantation des dents suivantes.

Plus curieuse se présente la *résorption progressive des arcades alvéolaires*, qui, signalée par Labbé en 1868, puis par Dolbeau et Vallin, a reçu de Fournier le nom de *mal perforant buccal*. Cette

(1) Maxoin, Quelques considérations sur l'atrophie du maxillaire supérieur dans l'atrophie locomotrice, thèse de Montpellier, 1889. — Baudet, La résorption progressive des arcades alvéolaires ou mal perforant buccal (*Arch. gén. de méd.*, 1895, p. 62).

affection exclusivement observée jusqu'ici chez des hommes et indépendamment de toute lésion extérieure du système dentaire, débute brutalement vers l'âge de quarante ans.

Le premier accident qui apparaît, c'est l'ébranlement des dents trop au large dans leurs alvéoles raréfiées. Sans douleur les canines ou les molaires des maxillaires supérieurs tombent d'elles-mêmes les premières, puis le maxillaire inférieur est pris à son tour. La lésion gagne souvent toute la longueur et toute la hauteur du rebord alvéolaire en arrière jusqu'aux apophyses ptérygoïdes, elle ne laisse plus subsister que la portion horizontale de la voûte palatine et use le maxillaire inférieur jusqu'au cul-de-sac de la muqueuse. Par suite de la disparition des dents et des bords alvéolaires, la lèvre supérieure, attirée vers la cavité buccale, est largement recouverte par l'inférieure. Les pommettes sont très saillantes, et, suivant Boudet, le malade a un air hébété, un air à la fois étonné et rieur.

A un degré plus avancé, la maladie est caractérisée par des perforations palatines bien particulières. Elles siègent, non sur la ligne médiane, mais à la périphérie du palais, à l'endroit même où se trouve le bord alvéolaire disparu. Elles résultent d'une trépanation spontanée des sinus maxillaires ; d'abord c'est une fistule, plus tard un trou plus long que large qui est séparé de la ligne médiane par un pont osseux, et limité d'autre part par la lèvre supérieure, la joue, l'apophyse ptérygoïde. Quand il existe deux perforations, entre elles se trouve une lame osseuse médiane, triangulaire, à sommet antérieur ; leurs bords sont irréguliers, déchiquetés, sans traces de bordure cicatricielle, et dans les sinus sus-jacents le doigt rencontre des débris alimentaires qui donnent à l'haleine une odeur infecte. Parfois la cavité du sinus communique avec le nez.

Ces désastres anatomiques entraînent des troubles de la phonation, de la mastication, de la déglutition. La voix est nasonnée, souvent la parole devient inintelligible ; le malade triture lentement et laborieusement ses aliments, et le bol alimentaire risque de s'égarer à travers les perforations du palais.

La muqueuse qui tapisse les portions osseuses respectées paraît normale, mais au niveau des perforations la sensibilité à la piqûre est presque complètement éteinte ; de même sur divers points du palais, de la joue, des lèvres. Sur la peau de la face, les sensations de contact, de douleur, de température peuvent également être moins précises ou abolies. Au total, ces désordres révèlent des troubles sensitifs du trijumeau, dont on observe parfois la névralgie ou mieux la névrite, et avec celle-ci des troubles vaso-moteurs : kérato-conjonctivite, œdème des lèvres et du menton.

Notons enfin comme complications des hémorragies au moment de la chute des dents, des suppurations, des séquestres constitués par des fragments de la voûte encore peu malades, mais qui, ayant perdu

leurs connexions avec les os voisins déjà disparus tombent faute de soutien. Enfin la carie dentaire et surtout la pyorrhée alvéolaire à laquelle Galippe attribue un rôle pathogénique prédominant.

La *pathogénie* de la résorption progressive des arcades alvéolaires a été différemment interprétée. D'une discussion approfondie des faits observés, Baudet comme Vallin, Manoha, Marie conclut que cette affection tient à des lésions de sclérose localisées dans la protubérance et frappant les noyaux d'origine de la cinquième paire et le nerf lui-même. Elle constitue un accident nouveau à ajouter aux autres troubles que le tabès cause dans la sphère du trijumeau. Peut-être d'autres maladies comme le diabète, la paralysie générale, sont-elles capables d'intéresser le même nerf et de déterminer des maux perforants à la bouche, comme à la plante du pied, mais aucun fait ne confirme encore cette hypothèse.

Tabétique, l'atrophie des maxillaires doit être rapprochée des autres troubles trophiques, en particulier des désordres nerveux et articulaires que présentent les ataxiques ; en outre, cette nature même de l'affection explique la venue chez certains malades de paralysies des muscles de l'œil, d'atrophie de la papille et aussi de la pyorrhée alvéolaire, effet et non cause du mal. Celle-ci en effet suit et ne précède pas les lésions alvéolaires ; grâce au peu de résistance vitale des tissus innervés par le trijumeau, elle se surajoute au mal perforant buccal, comme les abcès, les lymphangites se surajoutent aux maux perforants plantaires.

Rien à dire du pronostic et du traitement qui se confondent avec ceux de l'ataxie.

VI. — ARTHRITE SÈCHE TEMPORO-MAXILLAIRE.

Signalée et décrite dès 1783, par Sandifort, l'*arthrite sèche* ou *déformante* de l'articulation temporo-maxillaire se présente, dit Duplay, sous deux formes très différentes : tantôt elle est isolée et n'occupe exclusivement que l'articulation des mâchoires ; tantôt au contraire d'autres articulations sont en même temps envahies. Le plus souvent du reste l'arthrite temporo-maxillaire n'est isolée qu'en apparence ; presque toujours les articulations des vertèbres du cou et en particulier celles de l'atlas, sont prises en même temps.

A défaut d'indications étiologiques propres à ces malades, on incrimine le plus souvent les diathèses rhumatismale ou goutteuse, qu'il est habituel de relever dans leurs antécédents héréditaires ; mieux vaut toutefois avouer notre complète ignorance et, pour la masquer, admettre qu'il s'agit de troubles tropho-nerveux.

Les désordres anatomiques sont ceux de l'arthrite sèche en général tels qu'il sont décrits par Gangolphe dans le tome III de ce *Traité* (Voy. p. 481).

Le fibro-cartilage interarticulaire disparaît : le condyle tantôt s'hypertrophie, tantôt s'atrophie, il se transforme en une surface osseuse, noueuse ou conique. La cavité glénoïde s'aplanit par suite de l'épaississement de son fond, elle s'agrandit, devient irrégulière. Autour de l'ostéite, dont ils entravent les mouvements, se développent des stalactites osseuses qui peuvent s'étendre du condyle à l'épine du sphénoïde, à la scissure de Glaser. Enfin fréquemment il existe des corps étrangers dans l'intérieur de la jointure; dans un cas, Haller en a compté une vingtaine.

Indolente et apyrétique, l'arthrite sèche localisée à l'articulation temporo-maxillaire se traduit par une crépitation légère provoquée par les mouvements de la mâchoire. De temps à autre surviennent des poussées subaiguës ; les mouvements sont douloureux, il existe un peu de tuméfaction au niveau du condyle. Puis, si l'affection s'aggrave, la gêne des mouvements s'accentue et la crépitation se transforme en de véritables craquements qui tendent à disparaître lorsque survient la terminaison par ankylose.

Lorsque l'affection intéresse plusieurs jointures, la réaction générale et locale est plus considérable ; il y a de la fièvre : les mouvements de la mâchoire sont gênés ou même complètement empêchés par la douleur qu'ils exaspèrent au niveau de l'articulation temporo-maxillaire. L'inflammation peut se résoudre avec une grande rapidité sans laisser après elle aucune trace apparente, mais on peut s'attendre à ce que l'articulation soit envahie de nouveau : ce n'est souvent qu'après plusieurs poussées consécutives qu'on observe la crépitation et la gêne des mouvements symptomatiques de l'arthrite sèche (Duplay).

Le *traitement* ne saurait différer de celui qui a été indiqué pour l'arthrite sèche en général, seule l'ankylose consécutive de l'articulation temporo-maxillaire fournit quelques indications thérapeutiques dont il sera question plus loin.

TUMEURS DES MACHOIRES

Groupés d'après le siège anatomique de leur point de départ, les *néoplasmes des mâchoires* peuvent être répartis en *tumeurs des gencives et du bord alvéolaire*, *tumeurs du corps des maxillaires*, *tumeurs du sinus maxillaire*, et *tumeurs de la voûte palatine*. Nous devons laisser de côté les tumeurs des deux derniers groupes, étudiées par A. Castex avec les autres affections du sinus maxillaire et par Morestin avec les autres affections du palais. Quant aux autres néoplasmes, il est classique d'en distraire toute une série qui ont pour caractère propre de dériver du système dentaire, de n'exister que dans les maxillaires et cela par suite de l'existence même des dents

dans l'intérieur de ces os. Ce sont les *tumeurs d'origine dentaire*, par opposition avec les autres *tumeurs indépendantes du système dentaire*. Cette classification, croyons-nous, ne repose pas, encore tout au moins, sur une base absolument précise. Avec Heydenreich, on doit en effet reconnaître que les altérations pathologiques des dents peuvent avoir une influence sur le développement des tumeurs du second groupe ; d'autre part, certains néoplasmes, en particulier l'épithéliome, doivent trouver place dans l'un et l'autre groupe.

Un résumé du *processus de développement du système dentaire* est le prélude obligé de l'étude des tumeurs des mâchoires, il en éclaire la pathogénie (fig. 233).

Développement des dents. — Vers le quarantième ou quarante-cinquième jour de la vie intra-utérine, il se forme sur toute la longueur du bord gingival des deux mâchoires, aux dépens de l'épithélium qui le tapisse, un *bourrelet épithélial*. De la partie profonde de ce bourrelet émane une bande épithéliale qui s'enfonce dans le tissu embryonnaire du maxillaire, présentant une face légèrement convexe vers l'intérieur de la bouche.

De cette face se détache perpendiculairement une saillie, c'est la *lame épithéliale*, dont le bord libre s'incurve un peu en forme de crosse et se couvre de distance en distance de petits *bourgeons*, germes des dents futures. En s'allongeant, ces bourgeons se décomposent en une partie renflée : l'*organe adamantin* ou *organe de l'émail*, et un pédicule qui conserve son attache avec la lame épithéliale, c'est le *cordon folliculaire*. Ainsi constitués, les bourgeons se dirigent d'abord en dedans, puis directement en bas dans le maxillaire inférieur, en haut dans le supérieur ; puis, une fois arrêté, l'organe de l'émail se déprime en cul de bouteille à son extrémité libre, et tend à recouvrir la *papille* ou *organe de l'ivoire*, ou *bulbe dentaire* (fig. 233, B). Cette papille émanée du tissu conjonctif du maxillaire est donc coiffée peu à peu par l'organe de l'émail qui l'entoure complètement, sauf au niveau de sa base. Enfin l'organe complexe, le *follicule dentaire*, formé par les organes de l'émail et de l'ivoire, s'entoure d'une capsule conjonctive, *la paroi du follicule dentaire* ; cette membrane résulte de la transformation fibrillaire du tissu embryonnaire qui entoure l'organe de l'émail (fig. 233, C). La transformation du tissu, gagnant de la base au sommet du follicule, doit pour se compléter rompre le cordon folliculaire et détacher ainsi le follicule dentaire de la lame épithéliale.

En résumé, le follicule dentaire présente donc un sac muni d'un orifice, pour laisser pénétrer l'organe de l'ivoire avec ses vaisseaux et ses nerfs, et l'espace libre entre cette papille et la paroi interne du sac est occupé par l'organe de l'émail. Autrement il existe donc pour le développement d'une dent deux processus : un *processus épithélial* qui, après avoir formé l'organe adamantin, produit l'émail, et un *pro-*

cessus conjonctif d'où est né le bulbe dentaire et qui ultérieurement fournit l'ivoire, la pulpe et le cément (fig. 233, D).

Depuis les travaux de Broca, il est classique de répartir en quatre périodes les modifications du follicule dentaire qui aboutissent à la formation de la dent : elles ont reçu les noms de : *période embryoplastique*, *période odontoplastique*, *période coronaire*, *période radiculaire*.

A la *période embryoplastique*, l'organe de l'émail et de la papille sont à peu près exclusivement formés des éléments embryonnaires ou fusiformes qui se retrouvent dans tous les tissus en voie de développement. On ne trouve comme tissu différencié qu'une couche épithéliale, laquelle recouvre l'organe de l'émail sur ses deux faces; celle qui est en contact avec la papille et celle qui est adjacente à la paroi du follicule.

A la *période odontoplastique*, apparaissent les éléments qui doivent former les tissus définitifs de la dent : savoir les *cellules de l'ivoire* ou *cellules de la dentine* ou *odontoblastes* et les *cellules de l'émail* ou *adamantoblastes*.

Les cellules de l'ivoire se juxtaposent à la surface de la papille en une couche continue d'éléments allongés, ovoïdes, à extrémité périphérique effilée comme un prolongement caudal. En même temps la surface de l'organe de l'émail, qui est au contact de la papille, se couvre de cellules prismatiques à cinq ou six pans, étroites, allongées (fig. 233, E).

Avec la troisième période ou *période coronaire*, la dentification commence.

Le premier, l'*ivoire* apparaît recouvrant comme d'un chapeau le prolongement caudal de chacun des odontoplastes ; de là, autour de la papille une enveloppe continue qui l'enserre de plus en plus. Bientôt aussi l'*émail* se dépose à la surface de l'ivoire ; chaque cellule adamantine sécrète la substance d'un prisme d'émail, puis disparaît, leur ensemble laissant comme trace la *cuticule de l'émail*. La couronne de la dent se trouve ainsi formée, constituée de dehors en dedans par l'émail, l'ivoire et la pulpe.

Vient enfin la *période radiculaire*. La racine de la dent se forme par allongement de la pulpe qui repousse devant elle la couronne, continue à se tapisser d'ivoire, mais sans recouvrement d'émail, puisque l'organe adamantin est détruit. A la place de l'émail une couche de tissu osseux, le *cément*, est fourni par la face profonde de la paroi du follicule, si bien que finalement la racine de la surface au centre est constituée par du cément, de l'ivoire et la pulpe.

La cavité du maxillaire primitivement occupée par la dent ne croît pas aussi vite qu'elle ; aussi prenant point d'appui par sa racine sur la paroi osseuse de l'alvéole, la dent se fait jour à travers la paroi du follicule et la gencive, et apparaît à l'extérieur. Un dernier point à

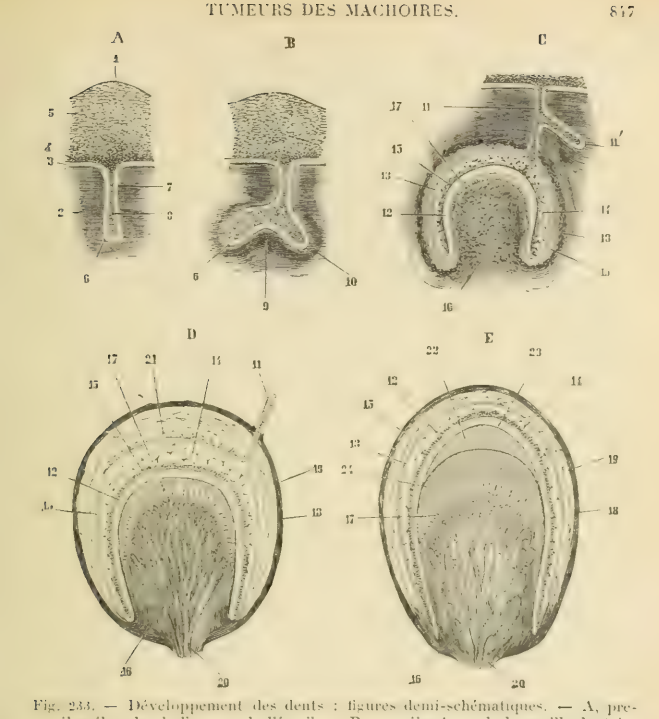

Fig. 233. — Développement des dents : figures demi-schématiques. — A, première ébauche de l'organe de l'émail; — B, première trace de la papille dentaire et du sac dentaire ; — C, stade plus avancé ; — D, germe dentaire complètement formé ; — E, ossification du germe dentaire ; apparition de l'émail et de l'ivoire ; — 1, crête dentaire ; — 2, derme de la muqueuse ; — 3, couche profonde de l'épithélium ; cellules cylindriques ; — 4, couche moyenne ; cellules arrondies ; — 5, couche superficielle ; cellules pavimenteuses ; — 6, germe de l'organe de l'émail ; — 7, sa partie extérieure formée par les cellules cylindriques de la couche épithéliale profonde ; — 8, son intérieur, rempli par les cellules arrondies de la couche épithéliale moyenne ; — 9, saillie du derme muqueux soulevant le fond de l'organe de l'émail et constituant l'ébauche de la papille dentaire ; — 10, premières traces du sac dentaire ; — 11, pédicule rattachant l'organe de l'émail à l'épithélium buccal (*gubernaculum dentis*) ; — 11, première trace de l'organe de l'émail de la dent permanente ; — 12, membrane de l'émail formée par les cellules internes cylindriques de l'organe de l'émail ; — 13, cellules externes de l'organe de l'émail ; — 14, cellules intermédiaires étoilées formant la pulpe de l'émail ; — 15, membrane intermédiaire ou cellules germinatives ; — 16, papille dentaire ; — 17, cellules de l'ivoire ; — 10, partie externe du sac dentaire ; — 19, partie interne de ce sac plus lâche ; — 20, Pédicule de la papille dentaire donnant passage aux vaisseaux et aux nerfs ; — 21, bourgeons épithéliaux de la membrane externe de l'organe de l'émail ; — 22, prismes de l'émail ; — 53, prétendue membrane préformative ; — 24, ivoire de nouvelle formation avec les fibres dentaires.

noter, c'est que la portion de la paroi du follicule qui enveloppe la racine de la dent constitue le *ligament dentaire*.

Cette description schématique de la formation des dents resterait incomplète s'il n'était maintenant question de l'évolution des dents de deuxième et de troisième dentition.

Le *cordon folliculaire* de la dent de première dentition, cordon dont il a été précédemment question, émet sur sa face postéro-inférieure un bourgeon secondaire qui évoluera lui aussi de manière à constituer la *dent de remplacement*, c'est-à-dire la dent de deuxième dentition. Enfin du cordon folliculaire fourni par ce bourgeon secondaire émane un bourgeon tertiaire qui, lui, évoluera incomplètement; chez l'homme en effet, la troisième dentition, de règle, reste à l'état d'ébauche.

Aux débris persistants de ce bourgeon s'ajoutent les débris de bourgeons épithéliaux partis de l'épithélium de la gencive, de la lame épithéliale, des cordons folliculaires, de l'organe de l'émail; ce sont là les *débris épithéliaux paradentaires* de Malassez. Ces débris forment trois groupes: un *groupe superficiel* placé tout près du bord de la gencive, un *groupe moyen* situé dans l'épaisseur de la gencive entre la muqueuse et les follicules dentaires, un *groupe profond* émané de l'organe de l'émail.

Chez l'adulte, les débris paradentaires se trouvent dans l'épaisseur même du ligament dentaire, dans ses couches les plus voisines de la dent, plus rarement dans sa partie superficielle; parfois encore ils sont situés dans les espaces médullaires voisins. Enfin ils se répartissent de l'extrémité de la racine de la dent jusque dans l'épaisseur du bord gingival.

Nous pouvons de suite résumer le rôle pathologique de ces débris paradentaires en disant qu'ils expliquent la production de tumeurs franchement épithéliales au sein des maxillaires, loin de tout épithélium connu. Actuellement même, grâce aux travaux de Malassez et de ses disciples Albarran, Chibret, l'on tend de plus en plus à faire dériver de ces inclusions épithéliales les tumeurs que Broca attribuait à un désordre d'évolution des dents: les *odontomes* et les *kystes dentifères*. Toutefois il n'est pas prouvé que l'on doive généraliser et rejeter complètement la théorie pathogénétique de Broca au profit de celle émise par Malassez.

I. TUMEURS DES GENCIVES ET DU BORD ALVÉOLAIRE (1).

A. **Tumeurs liquides**: Kystes hydatiques, angiomes, anévrysmes de l'artère dentaire inférieure. — A titre de curiosité parmi les

(1) LADOUCE, Tumeur hydatique des gencives (*Journ. hebd. des progrès des sc. et inst. méd.*, t. IV, Paris, 1856, p. 151). — A. GAUREY, Des tumeurs solides du bord alvéolaire, thèse de Paris, 1880. — DESIRE FORTUNET, Note sur quelques cas de tumeurs des gencives (*Revue de chir.*, t. VII, Paris, 1887, p. 886).

tumeurs liquides des gencives, on citera les *kystes hydatiques* (Lefoulon), qui, au-dessous de la muqueuse intacte, forment une tuméfaction fluctuante.

De règle, ces tumeurs liquides sont des *tumeurs vasculaires*, des *angiomes*, dont il faut séparer certains ostéosarcomes autrefois confondus avec elles. Dans les cas relativement rares où ils n'ont pas eu leur point de départ dans le tissu de la joue ou de la langue, les angiomes des gencives, d'après S. Duplay, émanent du tissu spongieux dont est constitué le bord alvéolaire. Dès la naissance, ils sont indiqués par la présence sur la gencive d'une *tache vasculaire* qui progressivement se transforme en une *tumeur érectile*, bourgeonnante, molle, violacée, saignante, qui se laisse déprimer et même réduire dans une certaine mesure.

Parfois, sur la tache vasculaire se développe un véritable *anévrysme cirsoïde* (Salter), surtout si la lésion siège au-devant du maxillaire inférieur, à hauteur des incisives et de la canine. Assez analogue comme aspect à la tumeur érectile, l'anévrysme cirsoïde se reconnaîtrait grâce à la présence de vaisseaux visibles à sa surface et par la rapidité avec laquelle il se remplit en une ou deux pulsations après avoir été vidé par pression.

Avec la pointe d'un thermocautère on pratiquera dans la tumeur érectile quelques cautérisations profondes qui en produiront l'atrophie. Si pareil traitement échouait dans le cas d'anévrysme cirsoïde bien circonscrit, on devrait en pratiquer l'ablation au bistouri, le froid et la compression assez facile à établir en serrant l'une contre l'autre les deux mâchoires, suffisent pour arrêter l'hémorragie assez abondante à la suite de l'intervention sanglante.

Deux exemples d'*anévrysme de l'artère dentaire inférieure* ont été apportés à la Société de chirurgie en 1856, par Rufz et Heyfelder ; la tumeur vasculaire avait usé la paroi osseuse du canal dentaire et constituait sur la face externe du rebord alvéolaire une masse fongueuse, réductible, grosse comme un petit pois ; elle était le siège d'hémorragies répétées, qui, dans l'un des cas, entraîna la mort de la malade.

B. **Tumeurs solides** : **Kystes épidermiques, épithéliome, fibrome sous-muqueux, fibrome alvéolaire, chondrome, ostéosarcome.** — Guyon et Thierry ont particulièrement appelé l'attention sur des petits *kystes épidermiques*, contenant une matière d'apparence sébacée, qui peuvent exister à la fin de la vie intra-utérine et pendant les deux premiers mois après la naissance sur le bord alvéolaire supérieur et par exception sur l'inférieur. Pour les auteurs précédents, comme pour Malassez, ces kystes proviendraient des débris épithéliaux inclus dans les gencives. Ces mêmes éléments, du reste, sont parfois encore le point de départ de la formation de l'*épithéliome pavimenteux* des gencives, ainsi qu'en témoignent les cellules d'épithélium adamantin et les

petits kystes mêlés aux cellules d'épithélium pavimenteux. Dans certains cas, toutefois, l'épithéliome gingival naît sur place par dégénérescence de l'épithélium qui revêt la gencive. Plus bénin que les autres épithéliomes bucceaux, ce néoplasme est d'un diagnostic facile (A. Broca) : avec un peu d'attention, on ne s'en laissera pas imposer par une ulcération creusée sur la gencive dégarnie en regard d'une dent rugueuse de la mâchoire opposée ; en cas de doute, il faut limer ou enlever la dent suspecte et observer l'effet produit. Si l'ulcération ne se cicatrise pas, on enlèvera largement la partie malade et le rebord alvéolaire sous-jacent. Il va sans dire que le rebord alvéolaire se trouve parfois envahi par la propagation d'un épithélium de la lèvre, de la joue ou de la langue.

Le *fibrome sous-muqueux* des gencives est très rare. A. Broca, chez une dame d'une soixantaine d'années, en a enlevé un lentement développé en quinze ans, et le décrit ainsi : « C'était une tumeur lisse, parfaitement sphérique, blanche, bien médiane sous le frein supérieur, de consistance uniformément dure, indolente, grosse comme une noisette et n'ayant pour tout inconvénient qu'un soulèvement disgracieux de la lèvre supérieure. » Un coup de ciseaux suffit pour pratiquer l'ablation de cette petite tumeur.

Émanées du tissu osseux lui-même, les tumeurs sont rarement des *fibromes* ou des *chondromes* (fig. 234), de règle il s'agit d'*ostéosarcomes* et parmi ces derniers la variété à myéloplaxes est la plus fréquente.

L'on est peu fixé sur le point d'origine exacte de ces *ostéosarcomes*. Peut-être varie-t-il suivant les cas, tantôt ce serait le périoste sous-gingival, tantôt le tissu spongieux ; cela jusqu'à un certain point mettrait d'accord Salter, qui place au niveau du collet de la dent le point d'implantation primitive du néoplasme, et Magitot, qui le veut situé au fond de l'alvéole.

Dans la masse morbide, on trouve les éléments habituels du sarcome, tantôt le sarcome à myéloplaxes, tantôt des variétés globo-cellulaire ou fuso-cellulaire, tantôt ces divers éléments associés en proportions variables. Il s'y ajoute quelquefois des parcelles osseuses, fragments du bord alvéolaire ou néoformations sarcomateuses ; très souvent encore ce sont des débris épithéliaux paradentaires (Malassez), qui peuvent revêtir l'aspect de l'épithélium adamantin à ses premières phases (Albarran). Enfin, si ces amas épithéliaux sont entourés de tissu myxomateux, la tumeur revêt l'aspect d'un *myxosarcome*.

Se développant de quinze à vingt-cinq ans, peut-être plus fréquent chez la femme, peut-être aussi plus souvent à la mâchoire inférieure, le sarcome est souvent précédé par des irritations locales du bord alvéolaire : gingivites, fracture, éruption dentaire difficile, carie.

Tout d'abord le néoplasme évolue dans la profondeur, provoque une sensation de tension de la partie, des odontalgies, que l'extraction ou la chute spontanée de la dent correspondante fait cesser ou amende.

Ces phénomènes prémonitoires manquent, quand d'emblée la tumeur se développe librement à l'extérieur, parce qu'elle a pris naissance dans un espace interdentaire ou un alvéole déshabité. Tout d'abord c'est une petite excroissance d'ordinaire sessile, lisse, arrondie, qui lentement devient grosse comme un pois et rarement surpasse le volume d'une cerise. Elle se développe du côté de la bouche, refoulant la gencive et les dents, et comme elle provoque, malgré son indolence, une gêne assez grande de la mastication, le patient ne lui laisse pas d'ordinaire le temps de s'étendre vers les deux faces de la gencive et le corps du maxillaire en se moulant sur la joue, la langue, les dents voisines. Celles-ci sont mécaniquement chassées de leurs alvéoles. D'abord ferme et rose, le sarcome alvéolaire, plus tard, varie de consistance suivant sa texture histologique, et en particulier les

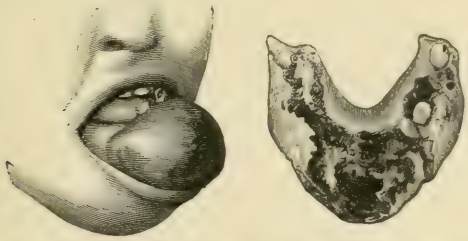

Fig. 234. — Tumeur fibro-kystique du maxillaire inférieur (Key).

tumeurs à myéloplaxes se caractérisent dans les cas typiques, par une grande mollesse, allant parfois jusqu'à la pseudo-fluctuation, et, dans ces derniers cas, la tumeur peut être télangiectasique (A. Broca). Le néoplasme a peu de tendance à s'ulcérer; parfois seulement il se couvre par places d'un enduit pultacé qui simule une perte de substance, erreur facile à éviter si l'on gratte avec la spatule la surface suspecte. L'engorgement ganglionnaire est exceptionnel et toujours très tardif, il en est de même de la généralisation du sarcome, seule la récidive sur place ou mieux la continuation du mal après ablation incomplète est surtout à craindre. Le pronostic est de règle bénin, pourvu que le point d'implantation de la tumeur soit largement détruit; à cet effet, après excision des parties molles, on grugera à la gouge ou l'on réséquera à la pince coupante le bord osseux et l'on arrêtera l'hémorragie par la compression ou le fer rouge.

Le diagnostic de ces diverses tumeurs mérite un rapide examen: les fongosités des gencives qui parfois constituent de véritables tumeurs papillaires, saignant facilement et suppurant, sont caractéri-

sées par la carie dentaire ou la présence du chicot qui en ont provoqué le développement.

Les tumeurs érectiles et les sarcomes à myéloplaxes peuvent être confondus, mais les premières sont congénitales, réductibles et quand elles sont pulsatiles, elles le sont dans toute leur étendue.

L'épithéliome se reconnaîtra à ses tendances ulcéreuse, végétante et envahissante, il est douloureux et provoque rapidement l'engorgement des ganglions.

A titre de curiosité peut enfin trouver place ici l'observation rapportée par Sappey d'une vieille femme chez qui le tartre accumulé au-devant des incisives formait une véritable tumeur calculeuse, repoussant les deux lèvres en avant, surtout l'inférieure, les écartant l'une de l'autre et occasionnant ainsi une étrange difformité.

II. — TUMEURS DU CORPS DES MAXILLAIRES (1).

C'est particulièrement à propos des tumeurs du corps des maxillaires qu'il est intéressant d'adopter, comme base de leur classification, leurs rapports pathogénétiques avec le système dentaire. L'on a ainsi : 1° les *tumeurs des dents arrivées à leur complet développement*; 2° les *tumeurs qui résultent d'un vice d'évolution du processus dentaire* ; 3° les *néoplasmes osseux vulgaires*, qui se développent dans les maxillaires. Bien que la clinique ne légitime pas absolument la constitution de ces trois groupes et que l'anatomie pathologique elle aussi n'ait pas levé toutes les difficultés de cette classification, cependant, même dans l'état actuel de la science, il nous semble permis de l'accepter, quitte à en relever au moment voulu les imperfections.

1°. — Tumeurs en rapport avec les dents complètement développées.

Sur les dents complètement développées l'on voit se former aux dépens de la pulpe ou du cément des productions qui sont considérées comme des tumeurs. Le ligament dentaire lui aussi est le point de départ de néoplasmes encore mal connus.

1° **Polypes de la pulpe**. — Sous l'influence d'une carie pénétrante, la pulpe d'une dent prolifére et fait hernie à travers la perte de substance de la couronne ; c'est le *polype de la pulpe*, masse fongueuse, molle, rougeâtre, saignant assez facilement, sécrétant un liquide fétide et assez douloureuse au contact. Ou bien on enlèvera

(1) Magitot, Traité des anomalies du système dentaire. Paris, 1877, p. 232. — Malassez, Sur le rôle des débris épithéliaux paradentaires (*Arch. de phys.*, 3e série, t. V, p. 309 et t. VI, p. 379). — David, Pathogénie des kystes radiculaires des dents adultes (*Odontologie*, 1886, p. 517 et 1887, p. 5). — Albarran, Kystes des mâchoires, anatomie, pathogénie et quelques points de clinique (*Revue de chir.*, 1888, p. 429 et 716). — Nové-Josserand et Bérard, Epithelioma adamantin (*Revue de chir.*, 1894, p. 176).

la dent, ou bien on réséquera la partie saillante de la tumeur, et par des pansements à l'acide arsénieux on détruira la pulpe avant d'obturer la cavité des canaux radiculaires et de la couronne.

2° **Tumeurs du cément.** — Une irritation chronique du ligament dentaire se traduit chez certains sujets par la formation d'une *tumeur du cément*, d'une *exostose* véritable; tantôt l'on peut incriminer une inflammation chronique ou des traumatismes légers mais répétés de la dent, tantôt l'âge avancé du patient seul est mis en cause. D'après leur forme, Magitot distingue : l'*exostose en sphère* qui entoure le sommet des racines; l'*exostose en nappe* qui soude ensemble ces dernières ; enfin l'*exostose en masse*, plus volumineuse et plus irrégulière de forme. Trouvailles d'autopsie, quand elles n'ont provoqué pendant la vie aucune gêne appréciable, ces tumeurs occasionnent parfois des douleurs assez vives pour que leur ablation s'impose. Celle-ci peut être délicate, une véritable résection partielle du bord alvéolaire seule donnant assez de jeu pour extraire la masse osseuse.

3° **Tumeurs du ligament dentaire.** — Le *ligament dentaire* lui-même est le point de départ de tumeurs, que Magitot distingue en *extra-alvéolaires* et *intra-alvéolaires*. Les premières doivent être rapprochées des *polypes de la pulpe*; ce sont des bourgeons charnus mous, rougeâtres, fixés par un pédicule au collet d'une dent et le plus souvent d'une molaire atteinte de carie. Les exciser et cautériser leur pédicule, puis traiter la dent malade, ainsi se résume leur traitement. Quant aux *tumeurs intra-alvéolaires*, elles méritent mieux le qualificatif de tumeur ; en effet, elles paraissent indépendantes de tout processus inflammatoire, elles relèvent du trouble de nutrition encore inconnu qui aboutit à la formation des néoplasmes. Leur structure serait très variable, puisque, d'après cette donnée, Magitot admet cinq variétés : des tumeurs *fibreuses*, *fibro-plastiques*, *épithéliales*, à *myéloplaxes* ou à *cystoblastions*. De nouveaux faits toutefois sont nécessaires pour établir, d'après l'état actuel de la question du développement du système dentaire, la pathogénie de ces tumeurs. Cliniquement, la tumeur se développe entre les racines d'une molaire ou entre la racine et la paroi alvéolaire ; elle acquiert le volume d'une petite noix, provoque, avec des crises douloureuses, l'inflammation du rebord gingivo-alvéolaire, dévie et ébranle la dent dont l'extraction s'impose.

2°. — Tumeurs dues à un trouble de l'évolution dentaire.

Les tumeurs, qui dérivent d'un trouble de l'évolution dentaire, résultent, soit d'un *trouble de l'évolution des tissus d'un follicule dentaire*, soit d'un *désordre de l'évolution du tissu épithélial adamantin non spécialisé comme follicule dentaire*. D'une part nous trouvons ainsi les *odontomes* de Broca, de l'autre les *kystes épithé-*

liaux radiculo-dentaires, les *épithéliomes kystiques*, les *épithéliomes solides* et même les *kystes dentifères*. Du reste, ainsi que la suite le démontrera, cette classification n'est pas à l'abri de tout reproche; tandis en effet que Broca rapporte le kyste dentifère à l'arrêt de développement d'un follicule dentaire, Malassez considère la plupart des odontomes comme des tumeurs épithéliales paradentaires.

1° **Odontomes.** — Broca a donné le nom d'*odontomes* à des tumeurs constituées par l'hypergenèse des tissus dentaires transitoires ou définitifs. Sous l'influence d'un trouble survenu dans l'évolution d'un follicule dentaire, il y a exagération de la puissance formatrice des tissus qui le constituent, d'où formation d'un néoplasme, d'une tumeur véritable, et, suivant la période de l'évolution dentaire pendant laquelle il se développe, l'*odontome* est dit : *embryoplastique*, *odontoplastique*, *coronaire* ou *radiculaire*.

L'*odontome embryoplastique* peut n'être qu'un follicule qui s'est hypertrophié alors que tout au début de son apparition il était formé à peu près exclusivement d'éléments embryonnaires, épars dans une substance muqueuse. C'est le *myxome papillaire* de Debove. Plus souvent l'organisation du néoplasme est plus avancée; au milieu de faisceaux de tissu conjonctif se voient de nombreux éléments étoilés ou fusiformes, et l'odontome est qualifié par Broca de *fibro-plastique*; enfin, encore plus organisée, la tumeur est devenue un fibrome, c'est l'odontome *fibreux*.

Tumeur myxomateuse, fibro-plastique ou fibreuse, l'odontome se différencie difficilement d'avec les myxomes, sarcomes, fibromes vrais, des maxillaires. En effet bien que certains auteurs donnent comme caractéristiques l'enkystement de l'odontome dans le sac folliculaire et son isolement du tissu osseux ambiant, ces particularités font souvent défaut et le tissu nouveau se diffuse dans l'os tout comme dans le cas de tumeurs osseuses vulgaires. D'après Malassez, enfin, un certain nombre d'odontomes embryonnaires doivent être considérés comme des épithéliomes adamantins.

Chibret également rattache à l'épithéliome solide la plupart des odontomes *odontoplastiques* (fig. 235 et 236). Ces tumeurs, liées à l'hypergénèse du follicule arrivé à la seconde période de son évolution normale, sont tout d'abord constituées par un tissu mou ou plus exactement ayant une consistance fibreuse, l'odontome est dit *non dentifié*. Cependant, dans certains cas, on y rencontre en grand nombre des petites concrétions calcaires nommées *grains dentinaires*, et, à une période plus avancée de leur développement, la tumeur est de consistance osseuse, à surface mamelonnée. Le microscope y décèle les tissus dentaires définitifs, l'émail et l'ivoire; c'est l'odontome *dentifié*. En général l'odontome dentifié est irrégulier, soit parce que le bulbe, qui lui a donné naissance en s'hypertrophiant, tend à se subdiviser en bulbes secondaires, soit parce que la tumeur est formée par

plusieurs follicules (*odontome composé*). Enfin l'on trouve parfois dans la tumeur des dents incomplètement développées, traces des follicules dentaires surnuméraires.

L'odontome odontoplastique tout d'abord est entouré par le sac folliculaire, dans lequel il est fixé par son pédicule vasculaire ; le reste de sa surface est séparé par un liquide transparent et visqueux de la face interne du kyste folliculaire ; le tout enfin est logé dans une cavité creusée au sein même du maxillaire. Tant que le travail de dentification n'est pas achevé dans l'odontome, la tumeur grossit, peu à peu elle refoule et amincit la paroi osseuse qui l'enserre, et finalement fait saillie au niveau du bord alvéolaire, où elle peut

Fig. 235. — Odontome odontoplastique circonscrit.

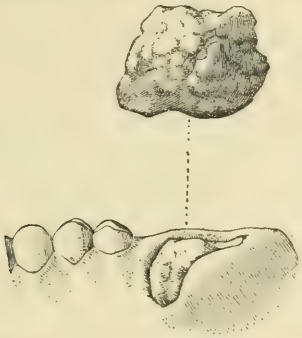

Fig. 236. — Odontome odontoplastique circonscrit : en place avant l'extraction ; après l'extraction.

perforer la gencive et se présenter d'elle-même au dehors après avoir provoqué des accidents d'inflammation et de suppuration. Autrement l'odontome reste indéfiniment stationnaire et parfois son pédicule s'étant rompu, il est libre dans la cavité osseuse qui l'entoure.

Lorsque l'odontome se développe pendant la période de formation de la couronne, alors la pulpe, qui est déjà recouverte d'ivoire et d'émail, en s'hypertrophiant ne peut faire hernie qu'à la base du follicule, c'est-à-dire en un point qui correspondra plus tard à la jonction de la racine et de la couronne.

L'odontome *coronaire* une fois formé siège bien en effet au niveau du collet de la dent. En son centre il présente un tissu mou, une pulpe véritable, et tout autour une enveloppe d'ivoire seul ou d'ivoire et d'émail. En général il constitue une tumeur plus ou moins grosse accollée à l'une des faces de la dent qui est dite *verruqueuse*. Cette dernière reste incluse dans la mâchoire lorsque, l'odontome intéressant toute la base du follicule, la racine n'a pu se former.

Si la pulpe s'hypertrophie à la période de formation de la racine, l'*odontome radiculaire* ainsi constitué se caractérise après dentification par la présence dans son intérieur de cément, c'est-à-dire de tissu osseux, auquel peut se joindre de l'ivoire, mais jamais de l'émail. Assez solidement fixé à la racine de la dent malade pour être enlevé avec elle, l'odontome radiculaire peut acquérir un volume assez considérable. De plus, lorsqu'il siège sur une dent à une seule racine, il en empêche l'éruption ; lorsqu'au contraire, comme c'est la règle, il est appendu à une molaire, les racines saines suffisent pour repousser la couronne.

La *symptomatologie* des odontomes permet d'établir trois périodes dans leur évolution. Tout d'abord celle-ci est latente, rien n'indique la formation de la tumeur, ou bien le malade accuse en un point de la mâchoire une sensation de gêne ou de tension, quelquefois il se plaint de douleurs névralgiques. La seconde période s'annonce par la tuméfaction du maxillaire, en général au niveau des molaires et près du bord alvéolaire, dont elle se rapproche lentement, puis la tumeur vient faire saillie sous la gencive. A la troisième période, si la tumeur arrivée à un certain volume ne reste pas stationnaire, surviennent des accidents inflammatoires ; le tissu osseux qui s'était laissé refouler et amincir parfois au point de fournir au doigt une sensation de crépitation parcheminée, s'enflamme et se nécrose partiellement, des fistules suppurantes s'établissent et rarement la tumeur ouvre un passage suffisant pour son expulsion.

Cette venue des accidents inflammatoires pour nombre d'auteurs serait le seul point noir du *pronostic* des odontomes; cependant les rapports admis par Malassez et son école entre les odontomes embryoplastiques et fibroplastiques et les tumeurs épithéliales autorisent certaines réserves.

Au point de vue *diagnostique*, suivant le conseil de Broca, le chirurgien doit ne pas oublier que l'odontome s'observe seulement chez des sujets encore jeunes et que tout néoplasme, qui se montre dans les mâchoires après l'achèvement de l'évolution dentaire, n'est certainement pas un odontome. Presque toujours ces tumeurs intéressent les molaires et de préférence les grosses molaires ; seuls les odontomes coronaires circonscrits ont été vus sur les incisives. Enfin, dans l'immense majorité des cas, c'est la mâchoire inférieure qui est atteinte et toujours les dents permanentes. Toutefois, comme l'odontome peut se développer aux dépens des follicules surnuméraires et cela à l'âge adulte, la présence de toutes les dents ne permet pas rejeter le diagnostic d'odontome. Quand une ou plusieurs dents font défaut, l'on peut encore songer à un kyste dentifère et rester dans le doute tant que la fluctuation du premier n'est pas perçue. Cependant, comme le fait observer Broca, le kyste dentifère se développe de préférence du côté de la face antéro-externe du maxil-

laire, à une certaine distance du bord alvéolaire : tandis que l'odontome fait, en général, saillie sur les deux faces de l'os et tend à en envahir le bord alvéolaire. De plus, si le kyste dentifère empêche l'éruption de la dent affectée, il n'influence en rien celle des voisines, ce qui a lieu pour l'odontome.

L'odontome (fig. 237) coronaire se reconnaîtra sans difficulté : il

Fig. 237. — Odontome coronaire diffus, développé aux dépens de la seconde molaire permanente (Tomes).

n'en est pas de même de l'odontome radiculaire, sauf si l'on a pu avant l'éruption de la dent constater la présence de la tumeur au sein de l'os.

L'indication unique du *traitement* est d'enlever la tumeur. A cet effet l'extraction de la dent malade suffit d'ordinaire s'il s'agit d'un odontome coronaire (fig. 238) ou d'un odontome radiculaire; au besoin on faciliterait l'issue de ce dernier en réséquant partiellement le bord alvéolaire. Si la tumeur est profondément enclavée dans l'os, alors on attaquera par la bouche ou, si l'on ne peut faire autrement, par la joue la paroi osseuse qui la masque et, après énucléation de l'odontome, on ruginera la loge osseuse qui le contenait. Exceptionnels sont les cas où les désordres sont tels qu'il faille recourir à la résection du maxillaire supérieur ou à la désarticulation de la moitié de la mâchoire inférieure.

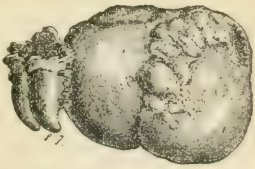

Fig. 238. — Odontome coronaire circonscrit (Musée Dupuytren).

2° **Kyste épithélial radiculo-dentaire.** — Il n'est pas rare de voir attaché à la racine d'une dent que l'on vient d'enlever un kyste qui, parfois gros comme une noisette, enserre le sommet de la racine, ou bien y est fixé latéralement, ou bien encore s'y

trouve appendu par un pédicule plus ou moins long. Appelées par Forget *kystes alvéolo-dentaires*, ces tumeurs ont encore reçu les noms de *kystes périostiques* (Magitot), *kystes odontopathiques* (Duplay), *kystes radiculaires* (Aguilhon de Sarran), *kystes radiculo-dentaires* (Malassez), *kystes uniloculaires* (Heydenreich). Dans l'état actuel de la science il nous paraît utile d'ajouter à la dénomination de *kyste radiculo-dentaire* adoptée par Malassez l'épithète *épithélial*, afin d'établir la nature même de la tumeur et appeler l'attention sur sa parenté avec l'*épithéliome kystique* et l'*épithéliome solide* des maxillaires, dont il sera ensuite question.

Ces kystes radiculo-dentaires s'observent aussi souvent chez les adultes que chez les jeunes sujets, et cela d'ordinaire à la suite de la carie d'une dent ou d'une opération pratiquée sur elle. On les trouve surtout au voisinage des incisives et des canines, plutôt aussi à la mâchoire supérieure qu'à l'inférieure. Constamment, au début tout au moins, le kyste siège près du sommet de la racine, à l'intérieur de l'alvéole, dans le ligament dentaire ou tout auprès de lui. Il se développe lentement, et, quand l'alvéole est devenue trop étroite, il se creuse par ostéite raréfiante une loge dans l'épaisseur de l'os, parfois il repousse devant lui la paroi du sinus maxillaire ou rarement pénètre dans son intérieur. Exceptionnellement il dépasse le volume d'une noix ; souvent piriforme, d'autrefois arrondi ou quelque peu bosselé, il est constitué par une paroi très épaisse et un contenu clair et filant. Toutefois la paroi s'amincit quand la poche devient volumineuse ; sa surface interne, lisse peut se couvrir de fongosités qui en remplissent la cavité, ou bien dans d'autres cas le contenu kystique est butyreux et purulent. Le plus souvent, quand le kyste est sessile, la racine de la dent est à nu dans son intérieur et, par suite d'un travail de résorption, sa surface est devenue rugueuse. Parfois encore le kyste sessile resterait séparé de la racine par une couche plus ou moins épaisse du ligament dentaire avec lequel encore se continue le pédicule des kystes pédiculés. Enfin une mince lame osseuse serait interposée entre certains kystes et la racine voisine. Cette dernière disposition n'est pas acceptée par Magitot et son élève Bouvet. Pour ces auteurs, il existe toujours un rapport immédiat entre le kyste et la racine de la dent qui pointe dans son intérieur et, dans les cas de kyste appendiculaire, le pédicule perméable reçoit et enveloppe le sommet de la racine. Enfin, après extraction de la dent, l'exploration faite au moyen d'un fin stylet établit la parfaite et unique communication de l'alvéole avec la cavité du kyste.

Au point de vue *histologique*, d'après Malassez, les parois du kyste sont constituées par du tissu conjonctif dont les lamelles concentriques se confondent au niveau de leur insertion sur la dent avec les fibres du ligament dentaire. Les couches conjonctives les plus internes sont particulièrement riches en éléments cellulaires ; fibreuse

en dehors, la paroi est en dedans plus ou moins myxomateuse ou sarcomateuse ; elle est tapissée à la surface interne du kyste par un épithélium. Ce dernier qui manque sur la surface de la racine dentaire à nu dans la poche, est un épithélium pavimenteux qui se continue dans l'épaisseur de la paroi kystique avec des prolongements épithéliaux cylindriques ou ramifiés. Les cellules pavimenteuses présentent des filaments d'union et par suite ressemblent aux cellules centrales de l'organe de l'émail ; les plus superficielles sont aplaties.

Pour rendre compte de la *pathogénie* de ces kystes radiculo-dentaires, Magitot a proposé une théorie qui a reçu le nom de *théorie périostique*. « Supposons, dit cet auteur, une dent qui, sous une influence pathologique particulière, est affectée d'inflammation ou de gangrène de son organe central, la pulpe. Des liquides pathogènes s'accumulent dans son intérieur ; s'il existe une carie préalable, ces liquides s'écoulent librement au dehors et aucun kyste n'est possible. S'il n'existe pas de carie, ou si celle-ci vient à être obturée d'une manière quelconque, il se produit aussitôt une rétention de ces liquides, qui, cherchent alors une issue, se dirigent vers le sommet du canal radiculaire. Arrivés en ce point, ces liquides rencontrent à l'orifice du canal en question les éléments du ligament dentaire ; ils y produisent une irritation ou une inflammation plus ou moins vive. Si elle est très vive, on assiste à l'évolution d'une périostite ou arthrite alvéolaire aiguë, avec phlegmon de voisinage, etc. Si l'irritation est faible, subaiguë, si les liquides sont de nature séreuse et de quantité modérée, c'est le kyste qui se développe. L'irritation du ligament se traduit alors par la production d'une poche plus ou moins épaisse, ayant invariablement pour centre la lumière même du canal radiculaire, lieu d'arrivée des liquides pathologiques en question ». En l'absence de carie, un traumatisme peut déterminer l'arthrite torpide alvéolo-dentaire qui aboutit à la formation du kyste.

Cette théorie donne prise à la critique, même si on laisse de côté les kystes simplement voisins du sommet des racines dentaires, kystes dont Magitot rejette l'existence. Tout d'abord le ligament dentaire, de par sa texture, ne se laisse pas décoller en membrane par la pression des liquides ; en réalité ses fibres sont dilacérées et restent indépendantes des fibres propres de l'enveloppe kystique. En outre comment expliquer la présence de l'épithélium qui en tapisse la surface interne ? Pour répondre à cette objection, Magitot a successivement admis que cet épithélium naît par genèse ; qu'il provient d'une couche épithéliale hypothétique existant entre le ligament alvéolo-dentaire et la dent ; enfin qu'il résulte d'une transformation des cellules conjonctives. Au total la théorie périostique ne saurait être admise.

Plus heureuse, la *théorie épithéliale* rallie de plus en plus les adhésions et, d'après elle, l'irritation n'agit plus sur le ligament den-

taire, mais bien sur les débris épithéliaux paradentaires. Ébauchée par Verneuil et Reclus, cette théorie a surtout été établie par Malassez. Constatant que dans les fongosités radiculo-dentaires il existe souvent des masses épithéliales avec tous les caractères des débris épithéliaux paradentaires, Malassez, tout d'abord, considéra ces productions comme le résultat de l'hypertrophie des débris épithéliaux. Puis, comme dans ces masses épithéliales existent parfois des petites cavités, véritables kystes en miniature, comme, d'autre part, la paroi des kystes radiculo-dentaires présente des traînées et des masses épithéliales semblables à celles des fongosités, et comme la surface interne de ces kystes radiculo-dentaires est tapissée d'un épithélium identique à celui des petits kystes de tout à l'heure, il était logique de conclure que toutes ces formations dérivent les unes des autres.

Si le kyste occupe le sommet de la racine d'une dent cariée, c'est, comme le disait Magitot, parce que les microorganismes ont suivi le canalicule dentaire et sont venus irriter non le ligament dentaire, mais bien les débris épithéliaux paradentaires qu'il renferme. D'autre part la racine est à nu dans le kyste parce que, en proliférant, l'épithélium s'insinue entre le ligament dentaire et le cément, et, comme cette progression juxtaradiculaire n'est pas fatale, lorsqu'elle fait défaut, le kyste reste séparé de la dent par une portion de l'épaisseur du ligament dentaire. Enfin il est encore possible que l'irritation de débris épithéliaux, situés à quelque distance d'une racine malade, soit suivie de la formation d'un kyste qui se développera sans jamais venir à son contact. Cette hypothèse satisfait tout autant, sinon mieux, l'esprit que les explications proposées par Gosselin et Mikulicz. Le premier admet que ces kystes résultent d'une ostéite séreuse, degré inférieur pour ainsi dire de l'ostéite purulente que les dents malades provoquent si souvent. Quand à Mikulicz, ayant observé un kyste séparé d'une racine dentaire par une coque osseuse, il en fit un kyste dermoïde dû à un renversement et une inclusion du feuillet externe pendant la vie fœtale.

Le *pronostic* des kystes radiculo-dentaires, en général bénin, réclame une certaine réserve ; on a vu en effet le kyste récidiver, parfois il revêt alors l'aspect de kyste multiloculaire ou d'une tumeur solide épithéliomateuse, nouvelles preuves de la légitimité des idées de Malassez.

Quant au *diagnostic*, facile lorsque le kyste est enlevé avec la dent, il est en général assez délicat, même lorsque la fluctuation est devenue appréciable. La présence d'une dent cariée au voisinage de la tumeur, l'existence de toutes les dents à la mâchoire sont à noter comme signes de valeur ; mais les douleurs plus ou moins vives siégeant au niveau de l'alvéole malade et parfois irradiées à toute la moitié de la face incitent à admettre un abcès dentaire, d'autant que le kyste à la longue peut s'ouvrir et suppurer. L'hydropisie du sinus maxil-

laire induira aussi en erreur, d'autant qu'un kyste uniloculaire de la mâchoire supérieure peut pénétrer dans l'intérieur du sinus et le dilater. La ponction exploratrice et l'état des dents fournissent parfois le moyen de juger la question.

Le seul *traitement* qui puisse mettre à l'abri de la récidive consiste dans l'extirpation aussi complète que possible de la poche, résultat que l'on obtient parfois sans le chercher en enlevant la dent malade. Le drainage de la cavité kystique est insuffisant, mieux vaudrait en détruire largement la paroi et modifier la portion conservée si l'extirpation totale ne pouvait être menée à bien.

3° **Épithéliome kystique.** — Sous le nom d'*épithéliome kystique*, ou encore de *maladie kystique* de la mâchoire, nous décrirons une néoplasie macroscopiquement composée de plusieurs poches kystiques dans laquelle l'élément kyste domine par rapport au stroma. Cette affection, étudiée par Forget, offre de nombreux points de contact avec le kyste radiculo-dentaire dont il a été question dans le chapitre précédent et l'épithéliome dont l'étude sera faite plus loin.

L'épithéliome kystique s'observe à tout âge, particulièrement vers la vingtième année et beaucoup plus souvent à la mâchoire inférieure qu'à la supérieure. Dans son *étiologie* encore il importe de relever le rôle important des lésions dentaires, en particulier de la carie, puis de rappeler qu'il se montre parfois comme récidive du kyste radiculo-dentaire et aussi du kyste dentifère; cette dernière particularité met donc en relief l'un des points faibles de notre classification des tumeurs des maxillaires. L'épithéliome kystique mérite d'être rangé parmi les tumeurs en rapport avec les dents complètement développées et parmi celles qui surviennent du fait de l'évolution dentaire.

Macroscopiquement, la tumeur naît au centre de l'os, en écarte les deux tables compactes, les amincit, les fait disparaître en partie, surtout au niveau du bord alvéolaire, d'où la chute des dents. Elle envahit l'une des moitiés du corps de la mâchoire inférieure, parfois même la branche montante, pouvant atteindre le volume d'une tête d'enfant. Sa surface est bosselée, fluctuante par places; à la coupe ce sont des kystes de grandeur très variable, communiquant entre eux, dont certains présentent une racine dentaire à nu dans leur intérieur. Leur cavité contient un liquide tantôt clair et filant, tantôt séro-purulent; elle est tapissée par une membrane pulpeuse et vasculaire qui repose sur les cloisons interkystiques formées de tissus fibreux et de lamelles osseuses.

En certains points, le *microscope* décèle dans le tissu fibreux de nombreuses cellules et des productions épithéliales disposées en cordons, en tubes irrégulièrement anastomosés, en masses irrégulières, en kystes microscopiques analogues à ceux qui existent dans l'épithéliome solide. Les productions épithéliales appartiennent les unes au *type pavimenteux*, les autres au *type adamantin*.

Dans les productions du type épithélial pavimenteux, il existe des cellules polygonales avec ou sans filaments d'union qui parfois sont enveloppées dans une couche unique de cellules allongées. Des globes épidermiques peuvent se rencontrer dans les kystes multiloculaires.

Dans les productions du type adamantin, sous une enveloppe de cellules cylindriques, on trouve de petites cellules indifférentes ou des cellules étoilées semblables à celles du tissu muqueux épithélial de l'organe de l'émail. Parfois même il existe une couche d'émail entre les cellules épithéliales et la paroi conjonctive du kyste.

Ainsi que nous l'avons déjà laissé supposer, la *pathogénie* de l'épithéliome kystique est identique à celle du kyste radiculo-dentaire. Comme l'a enseigné Malassez, l'affection émane d'une irritation des débris paradentaires, les plus superficiels produisant des masses épithéliales pavimenteuses, les profonds donnant naissance à des néoformations adamantines. Peut-être aussi faut-il, de plus, incriminer les prolongements épithéliaux de la gencive, mais seulement à titre exceptionnel (Albarran) ou à titre d'agent accessoire (Malassez).

La *symptomatologie* de l'épithéliome kystique découle de ce qui a été précédemment écrit sur son anatomie pathologique. Née au centre d'une moitié du maxillaire inférieur, saillante surtout sur sa face externe, bosselée, de consistance variable, par place parcheminée, la tumeur évolue très lentement (plusieurs années), sans provoquer autre chose que des douleurs dentaires et une gêne fonctionnelle en rapport avec son volume. Parfois un ou plusieurs kystes s'ouvrent et laissent des trajets fistuleux.

Dans certains cas, surtout dans les cas de tumeur récidivée, la portion solide se développe, c'est alors un sarcome ou un épithéliome. Malgré des interventions répétées, la récidive peut se reproduire et cela après des intervalles de plusieurs années; enfin la généralisation du néoplasme a été signalée après plusieurs récidives.

C'est avec le cystosarcome que le *diagnostic* doit être fait. Une marche rapide, une consistance en certains points charnue, des douleurs, de l'engorgement ganglionnaire, un altération de la santé générale, tels sont les arguments qui, s'ils sont relevés, plaideront pour le sarcome.

Le seul *traitement* à mettre en usage dans le cas d'épithéliome kystique de la mâchoire, c'est la résection et l'ablation aussi large que possible des parties malades.

4° **Épithéliome solide**. — L'*épithéliome solide* des maxillaires est le dernier terme de la série des néoplasmes épithéliaux développés dans ces os, de même qu'il existe des formes de passage entre le *kyste épithélial radiculo-dentaire* et l'*épithéliome kystique*, de même des tumeurs *oligo-kystiques* établissent la transition entre ces derniers et l'épithéliome solide. Celui-ci a encore reçu le nom d'*épithé-*

liome adamantin pour spécifier qu'il dérive de ce tissu épithélial qui normalement forme l'organe de l'émail.

Beaucoup plus rare que les variétés kystiques, dont il traduit la récidive, l'épithéliome solide a surtout été étudié au point de vue de de son anatomie pathologique. Malassez, d'une part, a démontré que les tumeurs décrites par Broca sous le nom *d'odontomes embryonnaires* ne diffèrent guère des épithéliomes adamantins et, de son côté, Chibret pense que beaucoup d'*odontomes odontoplastiques* de Brown ne sont autre chose que des épithéliomes avec formations dentaires plus ou moins parfaites.

Pour donner une idée de la structure de l'épithéliome solide, nous ne saurions mieux faire que de rapporter ici la description donnée par Chibret d'une de ces tumeurs :

« La tumeur que nous venons d'analyser doit être rangée dans les tumeurs épithéliales, bien que la plus grande partie de sa masse soit de nature conjonctive, puisque la néoformation la plus différenciée y est constituée par des amas cellulaires ayant pour la plupart des caractères franchement épithéliaux. Les cellules épithéliales de ces amas, de forme très variable, présentent en somme tous les types décrits et connus des cellules adamantines.

« Les amas les moins différenciés sont formés par des cellules polyédriques d'un caractère bien spécial, mais dont la nature épithéliale n'est pas douteuse en raison des rapports de continuité qu'elles présentent avec les cellules voisines. On peut comparer ces cellules polyédriques aux éléments peu différenciés de la lame épithéliale de l'embryon.

« D'autres amas épithéliaux, revêtant la forme de cordons, sont constitués par une ou deux rangées de cellules cylindriques et quelquefois par une masse centrale de petites cellules indifférentes ou étoilées. Cette structure répond à celle des cordons folliculaires.

« D'autres productions épithéliales formées par une rangée périphérique de cellules cylindriques et par une masse centrale de cellules étoilées, séparées des premières par deux ou trois rangées de cellules aplaties, sont en tout semblables à des organes adamantins en voie de développement.

« Certains de ces amas paraissent donner naissance aux kystes peu nombreux de la tumeur par suite de la dégénérescence granuleuse de leurs cellules étoilées ou de la fusion et de l'agrandissement des espaces compris entre ces éléments. Ces kystes possèdent un revêtement épithélial constitué par une ou deux couches de cellules pavimenteuses doublées quelquefois en dehors de cellules cylindriques ou cubiques.

« Dans un degré de différenciation plus élevé dans le sens adamantin, on peut observer des modifications des cellules cylindriques périphériques de ces amas, qui les rendent semblables aux cellules dites de

l'émail ou cellules de l'épithélium interne de l'organe adamantin. Il existe même parfois entre ces éléments et le tissu conjonctif ambiant une couche d'émail.

« En même temps que se produit cette substance, apparaissent dans le tissu conjonctif voisin des modifications qui aboutissent à la formation de tissu dentinaire. Cette dernière formation paraît plus fréquente que celle de l'émail. »

Dans une tumeur diffuse des deux maxillaires chez un enfant, Hildebrandt a compté 200 dents, les unes complètement, les autres incomplètement développées et réunies par un tissu d'aspect muqueux où l'examen microscopique décela la présence de cordons épithéliaux arborisés, formés de cellules cylindriques et de masses d'épithélium adamantin étoilé.

Cliniquement, l'épithéliome solide des maxillaires revêt les mêmes caractères que les kystes épithéliaux, le même développement intra-osseux avec tendance à faire saillie sur la face externe de l'os, les mêmes sièges de prédilection angle de la mâchoire . Son volume peut devenir considérable, égaler celui d'une tête de fœtus à terme (Polaillon), d'où par suite les mêmes gênes fonctionnelles et en particulier les mêmes désordres du côté des dents, la même absence habituelle des phénomènes douloureux et d'anesthésie dans le territoire des nerfs et de réaction du côté des parties voisines.

Si l'examen du malade permet assez facilement d'éliminer les tumeurs malignes, voire même certaines tumeurs bénignes comme les odontomes, le plus souvent il n'arrive pas à différencier l'épithéliome solide des kystes dentifères ou épithéliaux, sauf lorsqu'une fluctuation bien évidente, qui est rare, ou bien une ponction exploratrice, viennent renseigner sur la présence ou l'absence de liquide. Mais, au moment même de l'intervention, le tissu épithélial paraîtra, quoique mou, moins friable que celui du sarcome, et, de plus, la délimitation exacte de la tumeur par une coque osseuse dure, non infiltrée par le néoplasme, éclairera le *diagnostic*. Nové-Josserand et Bérard insistent encore sur la valeur diagnostique de la présence d'une dent plus ou moins bien formée dans la tumeur elle-même ou à son voisinage. Il faut, disent-ils, chercher cette dent qui peut quelquefois siéger assez profondément et ne pas se présenter d'elle-même ; c'est elle qui fera le diagnostic et réglera le pronostic et le traitement.

Le *pronostic* serait bénin ; la guérison définitive s'obtient par la simple ablation de la tumeur, qui enlevée dans sa totalité ne récidive pas. Si même il restait après l'intervention quelques parcelles du néoplasme, celles-ci pourraient servir à former du tissu osseux adulte sans avoir aucune tendance à pulluler en tant que tumeur et à s'étendre loin de leur siège originel. Sans doute, il est prudent de faire quelques réserves au sujet d'une absence aussi complète de récidive

et, en présence d'un épithéliome solide le chirurgien fera bien de l'enlever en totalité.

5° **Kystes dentifères**. — Les *kystes dentifères* ou *dentigères* sont caractérisés par la présence dans leur paroi ou leur cavité de dents normales ou incomplètement développées, parfois même de simples masses dures formées d'ivoire ou d'émail [1]. Déjà, à propos de l'épithéliome kystique, nous avons signalé la présence possible de ces grains d'émail.

Observés en général entre sept et trente ans, c'est-à-dire chez les sujets arrivés à l'âge de la seconde dentition et n'ayant pas encore vu sortir leur dernière molaire, ces kystes parfois sont congénitaux, et, grâce à l'existence de follicules surnuméraires, se développent tardivement. Leur *étiologie*, du reste, est fort obscure et pour expliquer, sinon la position anormale de la dent, du moins son inclusion, l'on peut admettre qu'elle s'est développée trop loin du rebord alvéolaire, ou bien qu'elle a poussé en mauvaise direction et n'a pu se faire jour à l'extérieur, ou enfin que la racine ne s'étant pas formée la couronne n'a pu être refoulée à sa place normale. Plus fréquent à la mâchoire inférieure, où il se forme surtout aux dépens d'une des dents de sagesse, le kyste à la mâchoire supérieure se voit plutôt au niveau de l'une des canines. Par exception, une dent temporaire lui a donné naissance; le fait est moins rare pour les dents surnuméraires, ou encore les dents hétérotopiques. Dans ce dernier cas, la tumeur occupe les sièges les plus variés : voûte palatine, bord orbitaire, apophyse montante du maxillaire supérieur, angle de la mâchoire inférieure, sa branche montante. Habituellement unique, en se développant le kyste se porte du côté où il rencontre le moins de résistance. Il écarte les deux lames compactes du maxillaire inférieur, puis fait saillie au bord alvéolaire ; il amincit et soulève surtout la table externe, refoule le canal dentaire sans l'ouvrir. A la mâchoire supérieure, sa saillie au-dessus du rebord alvéolaire est sensible à travers la joue, et, grâce à la minceur naturelle de l'os, il devient rapidement sous-muqueux. Dans sa profondeur, il déprime la paroi du sinus maxillaire ou pénètre dans son intérieur et le distend. Enfin les dents voisines de la tumeur tantôt restent intactes, tantôt sont déviées ou expulsées.

La poche kystique, en général, se laisse assez facilement détacher de la cavité osseuse qui la renferme. Elle contient un liquide clair et filant, quelquefois mélicérique, quelquefois blanchâtre ou brun : on y a encore trouvé une masse analogue à du frai de poisson. Très variable comme épaisseur, la paroi du kyste, dont la surface interne est rugueuse, mamelonnée, est constituée par deux couches : l'une

1. Guyon et Monod, *Dict. encycl. des sc. méd.*, 1872, 2e série, t. V, p. 317 ; bibliographie, p. 336. — Magitot, Mémoire sur les kystes des mâchoires. *Arch. gén. de méd.*, 1874. — Lafourcade, Essai hist. et crit. sur les kyst. dentaires, thèse de Paris, 1886-1887. — Albarran, Kystes des mâchoires. *Revue de chirurgie*, 1888, p. 729 et 7[illegible]9.

externe, *conjonctive*, l'autre interne, *épithéliale*. Cette dernière, dans un cas d'Albarran, était formée par un épithélium pavimenteux stratifié, à filaments d'union ; par places, on voyait des cellules adamantines, cellules épithéliales étoilées, anastomosées par leurs prolongements et la paroi du kyste renfermait de plus de nombreuses masses épithéliales de même nature. Enfin, dans la paroi même du kyste, se trouve implantée une dent rudimentaire ou parfaite. On reconnaît alors une molaire de deuxième dentition, ou une canine, plus rarement une incisive ; la dent parfois est libre dans la cavité du kyste, ou bien elle est incluse dans l'épaisseur de la paroi, ou enfin sa couronne est dirigée vers l'intérieur ou l'extérieur de la poche. Dans certains kystes, encore, l'on trouve plusieurs dents.

D'après Broca, le ramollissement de l'organe de l'émail aboutit à la formation d'une cavité comprise entre la paroi du follicule et le bulbe dentaire. Suivant que la lésion se produit à une période plus ou moins avancée de l'évolution dentaire, le kyste ainsi constitué appartient à l'une ou l'autre des trois variétés suivantes. A la période embryoplastique, la pression du contenu kystique atrophie le bulbe, qui peut se confondre complètement avec la paroi de la poche dans laquelle n'existe aucune dent, même rudimentaire. Apparaissant plus tard, à la période odontoplastique, le kyste renfermera une dent rudimentaire, et, plus tardivement, à la période coronaire, il contiendra une couronne bien développée. Pour expliquer la présence dans un seul kyste de plusieurs dents, Broca admet la division du follicule primitivement malade ou la fusion de plusieurs kystes voisins.

Cette dernière explication n'a pas satisfait Malassez, qui reproche de plus à la théorie précédente de ne pas expliquer pourquoi, dans certains cas, une couche conjonctive sépare de la cavité kystique la dent ou les rudiments de dent, pourquoi encore un kyste dentifère peut par récidive donner naissance à un épithéliome kystique. Pour Malassez, le kyste dentifère provient des débris épithéliaux paradentaires qui évoluent au voisinage d'une dent elle-même en voie de formation. Arrêtée tout à fait au début de sa formation elle s'atrophie, plus tard reste rudimentaire, plus tard encore reste à l'état de simple couronne, enfin, si elle est déjà arrivée à la période de formation de la racine, elle poussera à travers la paroi du kyste jusque dans sa cavité. Albarran, qui a modifié quelque peu la théorie de Malassez, admet que les grains dentaires peuvent se former dans la paroi kystique par le simple développement de quelques débris épithéliaux. De plus, cet auteur attribue un rôle particulier dans le développement des kystes dentifères à l'*iter dentis*. Ce canal osseux, qui va de l'alvéole à la gencive, renferme un trousseau fibreux avec des débris épithéliaux, le *gubernaculum*. C'est là le chemin que suit la dent expulsée de l'alvéole par sa propre racine, évolution que facilite l'hypertrophie des débris épithéliaux du gubernaculum. Or Albarran suppose que, par le fait d'une malforma-

tion, l'*iter dentis* est oblitéré ou dévié, que par suite la dent, ne trouvant plus un chemin facile, presse sur le gubernaculum, provoque une prolifération exagérée des débris épithéliaux, ou la formation du kyste dentifère. Ainsi s'expliquent l'extrême rareté des kystes dentifères de la première dentition et leur fréquence autour des dents hétérotopiques.

Après ce qui a été dit déjà de la *symptomatologie* des tumeurs des mâchoires, nous avons peu de chose à ajouter sur les symptômes des kystes dentifères. La tumeur se développe d'ordinaire avec une extrême lenteur, ce qui élimine tout de suite l'idée d'un néoplasme malin. Abandonnée à elle-même, elle s'accroît peu à peu et après des années 10 à 15 et plus elle s'ouvre, suppure et reste fistuleuse, tant que la poche kystique n'a pas été enlevée. Cette intervention qui, seule, peut conduire à la guérison dans certains cas, reste incomplète, et le kyste dentifère récidive ou est remplacé par un épithéliome kystique.

Au point de vue du *diagnostic*, l'examen de la dentition offre une grande importance. L'absence d'une dent du côté de la mâchoire où siège le kyste, en l'absence de toute extraction artificielle, constitue un signe de valeur. Toutefois un kyste dentifère peut coexister avec la présence de toutes les dents, soit parce qu'une dent de lait a persisté aux lieu et place de la dent de remplacement qui, elle, est atrophiée, soit parce que le kyste s'est constitué aux dépens d'une dent surnuméraire.

Le kyste dentifère risque surtout d'être confondu avec l'odontome, dont le diagnostic n'est facile qu'autant que l'enveloppe osseuse s'est laissée détruire par la tumeur et que celle-ci peut être explorée directement sous la peau ou sous la muqueuse. Avant cette période, si l'on ne veut recourir à une ponction exploratrice, Brown fait remarquer que l'odontome tend à envahir le bord alvéolaire et à faire saillie sur les deux faces de l'os, tandis que le kyste dentifère siège à quelque distance du bord alvéolaire et se développe surtout du côté de la face antéro-externe du maxillaire. De plus, l'odontome ne se borne pas, comme le kyste, à empêcher l'éruption de la dent atteinte, il entrave d'ordinaire l'éruption de quelques dents voisines.

Rares sont les cas où les désordres exigent une résection maxillaire typique. En général, le *traitement* consiste dans l'excision d'une partie de la coque osseuse qui entoure la poche ; celle-ci, mise ainsi à nu, est extirpée avec la dent qu'elle renferme : si son ablation complète était impossible, il faudrait racler et cautériser les parties restantes, afin de prévenir la récidive.

3° Néoplasmes osseux vulgaires des mâchoires.

La plus fréquente des tumeurs qui siègent dans le corps des maxillaires est le *sarcome*, puis vient le *cancer*, c'est-à-dire l'*épithéliome* et le *carcinome* ; beaucoup plus rares sont les *fibromes*, les *chondromes*, les *ostéomes*, les *myxomes* ; exceptionnels les *lipomes*.

1° **Sarcomes.** — Souvent confondus autrefois avec le cancer des mâchoires (épithéliome et carcinome), le sarcome affectionne relativement les jeunes sujets : on l'observe surtout de quinze à vingt-cinq ans. Dans son *étiologie*, fort obscure, on relève parfois l'influence d'un traumatisme, ou d'une affection des dents, en particulier : Terrillon l'a vu se développer autour d'une dent incluse ou déviée.

Au point de vue de l'*anatomie pathologique*, nous ne saurions entrer ici dans les détails que comporte l'étude générale des diverses variétés de sarcomes ; il doit suffire d'exposer les particularités qui relèvent du siège spécial du néoplasme dans les maxillaires. Parfois le sarcome, ainsi qu'il a été dit précédemment, après avoir pris naissance sur le bord alvéolaire, envahit le corps de l'os. Plus souvent celui-ci est le point de départ du mal, et alors ou bien le sarcome se développe au centre même de l'os (*sarcome central*), ou bien il naît du périoste (*sarcome périostique*).

Central, le sarcome de préférence intéresse l'arcade alvéolaire ou bien, comme l'a établi Eug. Nélaton, la petite masse de tissu spongieux sous laquelle s'enfoncent au maxillaire supérieur les racines de la canine et de la deuxième incisive. Tantôt le néoplasme s'infiltre, tantôt il s'enkyste au sein de l'os, d'où, dans le premier cas, une limitation cliniquement impossible entre les tissus sain et malade, dans le second, au contraire, l'existence autour du tissu sarcomateux d'une coque osseuse complète ou incomplète. Le sarcome se développe, écarte et envahit les parois des maxillaires et les traverse plus rapidement que ne le font les autres néoplasmes ; proéminant davantage, soit du côté de la joue, soit dans la bouche, il peut atteindre un volume énorme. A la mâchoire inférieure, on a vu la tumeur descendre jusqu'au sternum ; émanée du maxillaire supérieur, elle envahit parfois les fosses nasales, l'orbite, la cavité crânienne. Arrivée sous la muqueuse ou sous la peau, la tumeur finit par s'ulcérer.

Si, au bord alvéolaire, le sarcome central est le plus souvent *myéloïde*, dans le corps de l'os il appartient plutôt aux variétés *fasciculées* ou *encéphaloïdes*. Les sarcomes myéloïdes se caractérisent par leur coloration rouge brun, sanguine, comparable à celle de la rate ou du poumon hépatisé : leur consistance est variable, tantôt assez ferme, tantôt friable, tantôt enfin tout à fait molle. Lorsque aux myéloplaxes s'ajoutent des cellules embryonnaires ou des cellules puriformes, alors la tumeur devient plus ferme, blanchâtre ou grisâtre. Enfin, dans certaines de ces tumeurs, se forment des *kystes* dus au ramollissement par places du tissu sarcomateux, ou les vaisseaux y prennent un développement exagéré, et se rompent. Le sang épanché reste enfermé dans de petites cavités kystiques, puis il se transforme en un liquide séreux ou séro-sanguin, parfois aussi en une substance brunâtre, gélatineuse, en une masse demi-solide, graisseuse. Ces

productions résulteraient également de la transformation muqueuse ou graisseuse des éléments même du sarcome.

Périostique, le sarcome est encore rarement *myéloïde*, mais habituellement *fasciculé* ou *encéphaloïde* ; souvent il présente des aiguilles osseuses émanées de la surface de l'os, ou dans d'autres cas il s'agit d'une simple calcification ; plus rarement que dans les sarcomes centraux, il s'y forme des kystes. A la surface de l'os, au-dessous du périoste épaissi, la tumeur constitue une masse arrondie ou aplatie, au-dessous de laquelle l'os est plus ou moins profondément altéré. Au maxillaire inférieur, le néoplasme siège au niveau de l'angle de la branche montante, parfois il apparaît sur la face externe ou interne du corps qu'il finit par envelopper complètement.

Quand le corps du maxillaire inférieur est atteint par le sarcome, le canal dentaire tôt ou tard est envahi et le nerf, d'abord refoulé par le néoplasme, finit, lui aussi, par être altéré.

Dans une première période *clinique*, le sarcome, bridé par le périoste ou par le tissu osseux, progresse lentement, d'ordinaire sans provoquer de douleurs, surtout s'il s'agit de sarcomes myéloïdes ou fasciculés, la marche du sarcome encéphaloïde étant plus rapide. Plus tard, l'enveloppe existante une fois franchie, le néoplasme arrive à la deuxième période clinique de son évolution, il progresse rapidement. Guyon et Monod établissent également deux catégories de faits. Dans l'une, l'affection se présente avec les caractères d'une maladie locale, sans retentissement aucun sur la santé générale ; les ganglions ne sont pas tuméfiés ; les troubles fonctionnels sont peu considérables, car la tumeur est ordinairement de petit volume et d'ailleurs le plus souvent indolente ; son développement, quelquefois rapide au début, est devenu bientôt lent et graduel. Dans l'autre, la tumeur est très volumineuse, elle peut avoir acquis ces proportions dans un temps relativement court ; la muqueuse buccale soulevée s'ulcère, la peau résiste ordinairement plus longtemps, mais finit quelquefois par se laisser traverser ; les ganglions sous-maxillaires ou parotidiens peuvent à cette période se tuméfier légèrement ; les douleurs ne font pas toujours défaut, et, bien que les signes évidents de la cachexie dite cancéreuse manquent ordinairement, la santé générale est atteinte, au moins par le trouble apporté dans l'alimentation du malade. Entre ces deux extrêmes se placent les cas intermédiaires que l'observation clinique peut seule définir.

Sans valeur *diagnostique* quand la tumeur est profonde, l'exploration fournit quelques indications utiles quand le sarcome est assez superficiel pour que sa consistance permette de le distinguer du chondrome ou du fibrome. D'autre part, en cas de mollesse pseudo-fluctuante, une ponction ramènera un liquide sanglant différent du contenu des kystes proprement dits.

Le *pronostic* varie suivant le volume de la tumeur, sa rapidité d'ac-

croissement, sa diffusion dans les tissus voisins, son ulcération; enfin et surtout suivant la variété du sarcome. Les sarcomes myéloïdes ou tumeurs à myéloplaxes sont relativement bénins, exposant à la récidive sur place en cas d'ablation incomplète, ils se généralisent exceptionnellement. Les sarcomes fasciculés et les sarcomes encéphaloïdes par contre, non seulement récidivent souvent, mais encore, par la rapidité de leur marche et leur malignité, se rapprochent des cancers.

Le *traitement* des sarcomes de la mâchoire se résume dans la résection large de la portion osseuse malade, c'est-à-dire une résection partielle ou totale du maxillaire atteint. Si cependant, écrivent Guyon et Monod, la tumeur est sous-périostique et se laisse facilement détacher de la surface externe de l'os, ou, si intra-osseuse, elle paraît comme enkystée dans le tissu spongieux, on pourra se contenter d'une extirpation suivie de la rugination de l'os et d'une cautérisation énergique.

2° **Épithéliome et carcinome.** — Sous le nom de *cancer des mâchoires* on réunit, en raison de leur gravité spéciale, l'*épithéliome* et le *carcinome* des maxillaires. Affection de l'âge mûr, apparaissant après trente ans, ce cancer, comme toutes les tumeurs du même genre, est souvent rapporté à une *cause* traumatique, particulièrement à une lésion dentaire. Plus intéressante est sa *pathogénie*, car, indépendamment des cancers secondaires et des épithéliomes émanés des parties molles voisines des maxillaires, il existe des épithéliomes primitifs de ces os. Cette particularité s'explique par la présence dans l'intérieur même des maxillaires des débris épithéliaux paradentaires (Verneuil, Malassez), dont il a déjà été question en particulier à propos de l'épithéliome kystique et de l'épithéliome solide des maxillaires.

Tandis que les *cancers secondaires* des mâchoires offrent peu d'importance, les *cancers par propagation* d'une tumeur des parties molles sont fréquents. Ils émanent de la peau de la face, particulièrement au niveau de la lèvre inférieure, de la muqueuse buccale, de l'amygdale, des glandes parotides ou sous-maxillaires, des ganglions lymphatiques. Enfin, dans certains cas, il est difficile de préciser lequel de la muqueuse ou de l'os a été pris le premier, cela lorsque la muqueuse du sinus maxillaire, des fosses nasales, ou des gencives se trouve atteinte. *Primitif*, le cancer du corps des maxillaires a été décrit par Verneuil et Reclus sous le nom d'*épithéliome térébrant*; il creuse rapidement dans le maxillaire supérieur une cavité spacieuse tapissée de bourgeons épithéliaux exubérants. Rarement le cancer des mâchoires se présente comme un carcinome ; le plus souvent ce nom a été donné à tort à des sarcomes encéphaloïdes, ou encore à des sarcomes mélaniques. L'épithéliome est la forme habituelle, soit qu'il appartienne au type pavimenteux ou au type cylindrique. Les *épithé-*

liomes pavimenteux lobulés ou *tubulés* peuvent résulter de la propagation d'une tumeur de la peau, de la lèvre, de la langue ou provenir soit de l'épithélium gingival, soit des débris épithéliaux paradentaires les plus superficiels, c'est-à-dire de ceux qui dérivent des productions épithéliales de type malpighien. Les *épithéliomes cylindriques* ont leur point de départ soit dans la muqueuse du sinus maxillaire ou des fosses nasales, soit peut-être dans les débris paradentaires qui ont la forme de tubes revêtus d'épithélium cylindrique. Dans les épithéliomes d'origine paradentaire on rencontre parfois des cellules de type adamantin et de petites cavités kystiques. Indépendamment des cancers proprement dits, on a encore observé dans les mâchoires des tumeurs contenant des productions épithéliales disséminées dans leur intérieur. (Heidenreich.)

La *symptomatologie* du cancer des mâchoires se ressent de la rapidité de son évolution. Tout d'abord le patient accuse une douleur sourde, parfois avec irradiations névralgiques vers l'orbite ou la tempe si le mal siège au maxillaire supérieur, vers l'oreille quand l'inférieur est atteint. Bientôt la région malade se tuméfie, tantôt c'est la joue, tantôt la branche montante ou la portion horizontale de la mâchoire inférieure. De règle aussi le bord alvéolaire de l'os est rapidement envahi, d'où le ramollissement des gencives qui deviennent saignantes et fongueuses, d'où encore l'ébranlement et la chute des dents. Ceci est surtout accentué dans l'épithéliome térébrant du maxillaire supérieur, dont l'exploration au stylet conduit sans rencontre d'os dénudé à une profondeur de plusieurs centimètres; cette exploration n'est pas sans danger, car elle provoque une hémorragie abondante et accélère encore la marche naturellement fort rapide du néoplasme.

Envahissant les parties voisines, le cancer du maxillaire supérieur dévie le nez, obstrue les fosses nasales, déprime la voûte palatine, envahit l'orbite dont il chasse l'œil, enfin gagne l'intérieur du crâne. Du côté de la bouche, le voile du palais, l'amygdale, le pharynx se laissent attaquer et s'ulcèrent. Il en est de même, mais plus rarement, de la peau de la joue. Émané du maxillaire inférieur le cancer menace surtout le plancher de bouche, puis les muscles masséter et ptérygoïdien interne, de bonne heure enfin il engorge les ganglions sous-maxillaires et cervicaux, tandis que dans le cancer de la mâchoire supérieure l'engorgement ganglionnaire le plus souvent est tardif.

Il est à peine besoin d'insister sur les troubles fonctionnels qui résultent de l'envahissement par le cancer des premières voies digestives et respiratoires. La salivation, l'hémorragie, les douleurs qu'il provoque épuisent le malade qu'infecte la sécrétion ichoreuse sans cesse déglutie. La mort survient ou du fait d'une complication pulmonaire pneumonie infectieuse ou du fait de la cachexie cancéreuse.

Le *pronostic* du cancer des mâchoires est fort sombre : après abla-

tion, il récidive presque toujours et entraîne la mort du patient. Malgré le peu de succès des interventions chirurgicales, c'est la *résection* hâtive et large de l'os malade qui seule peut donner quelques chances de guérison.

3° **Fibromes**. — Les *fibromes* des mâchoires s'observent surtout pendant la jeunesse ou l'adolescence, plus souvent au maxillaire inférieur qu'au supérieur ; ils paraissent relever de *causes* déterminantes irritatives ; affection des dents ou traumatismes. Leur point de départ est encore en discussion ; certains, et ce sont les plus rares, émanent du périoste, d'où le nom de *fibromes périphériques* qui leur a été donné par opposition avec les *fibromes centraux*. Ceux-ci naissent dans l'intérieur même des maxillaires ; ils proviennent des ligaments dentaires, du périoste, des nombreux canaux qui logent les nerfs et les vaisseaux dentaires, du tissu conjonctif des canalicules de Havers, peut-être même des éléments du tissu médullaire de l'os. Enfin, il est naturel de rapprocher de ces fibromes centraux les odontomes fibreux ; macroscopiquement ils se distingueraient les uns des autres parce que le fibrome est une tumeur diffuse au milieu du tissu osseux, tandis que l'odontome est nettement isolé et enkysté. Ce caractère différentiel toutefois est loin d'être constant. Au maxillaire inférieur même, il existe fréquemment autour du fibrome une coque osseuse qui, il est vrai, présente en haut vers le bord alvéolaire une solution de continuité. Par là s'échappe la masse fibreuse qui dévie et chasse les dents, parfois même déprime le maxillaire supérieur. Plus rarement le fibrome du maxillaire supérieur s'entoure d'une coque osseuse ; il arrive rapidement sur le périoste, fait saillie sous la joue, dans la bouche, ou encore pénètre dans le sinus maxillaire.

Histologiquement, il s'agit de *fibromes fasciculés* qui, assez souvent, subissent des transformations partielles ; calcification, ossification, plus rarement transformation cartilagineuse. Parfois aussi il se développe dans leur intérieur des kystes : ils se vascularisent, ou encore dégénèrent en sarcomes.

Tout d'abord la *symptomatologie* du fibrome central n'en permet pas le diagnostic ; il existe seulement une tuméfaction et une déformation de l'os malade, exceptionnellement de la douleur par compression nerveuse. Plus tard la coque osseuse du fibrome s'amincissant donne au palper du maxillaire inférieur une sensation de crépitation parcheminée. Enfin quand le néoplasme est sorti de l'intérieur de l'os, le chirurgien constate les symptômes mêmes du fibrome, symptômes qui, dès le début, sont fournis par le fibrome périphérique (fig. 239). La tumeur est dure, plus ou moins élastique, de consistance égale partout ; sa surface est lisse, la peau ou la muqueuse sus-jacente sont saines. Parfois seulement la muqueuse distendue s'ulcère, mais alors ne se couvre pas de fongosités saignantes.

La *marche* de ces fibromes est très lente, dans quelques cas seule-

ment, à la suite d'un traumatisme ou même sans cause appréciable la tumeur progresse rapidement, se bornant, il est vrai, à refouler les tissus sans les envahir et sans engorger les ganglions. Si le fibrome acquiert un grand volume, alors il gêne la mastication et la phonation ; il obstrue la fosse nasale ou déprime le plancher de la bouche, il

Fig. 239. — Fibrome de la mâchoire inférieure chez une jeune fille de 17 ans : tumeur pesant 1180 grammes, enlevée avec succès (Baucher, thèse de Paris, 1857).

envahit l'orbite. Néanmoins le *pronostic* est bénin, car le fibrome enlevé ne récidive pas : une seule réserve doit être faite en raison de sa transformation possible en sarcome.

4° **Chondrome**. — Notablement plus rares que les fibromes, les chondromes présentent comme eux une certaine prédilection pour le maxillaire inférieur ; ils s'observent à tout âge, mais surtout chez des sujets jeunes. Tantôt ils naissent dans l'épaisseur même de l'os et méritent le qualificatif de *centraux* : on les dit des *enchondromes*, tantôt ils apparaissent dans la couche profonde du périoste, ce sont des *périchondromes*. Cette distinction offre peu d'importance, car en clinique, elle est, en général impossible ; cependant, d'après certains auteurs, les enchondromes se verraient surtout au maxillaire inférieur et les périchondromes affecteraient le supérieur. Ici, par ordre de fréquence, on verrait la tumeur naître dans le bord alvéolaire, la face antérieure, le sinus maxillaire, l'apophyse nasale, la

voûte palatine, la paroi externe des fosses nasales (Berger). On se rend compte immédiatement des désordres qui résultent de la saillie de la tumeur vers la bouche, l'intérieur du nez ou du pharynx, l'orbite et même les régions parotidienne et pharyngienne. Au maxillaire inférieur, central ou périphérique, le chondrome finit par faire saillie dans la bouche et la région sous-maxillaire ; parfois il intéresse la presque totalité de l'os qu'il déborde de toutes parts.

En général, il s'agit de *chondromes hyalins*, de *chondromes ossifiants* ou de *fibro-chondromes* ; mais dans certains cas le chondrome n'est pas pur, la tumeur est un *chondro-sarcome* ou un *chondrome ostéoïde*.

Pour éviter des redites, nous ne reviendrons pas sur les *symptômes* communs à toutes les tumeurs des mâchoires et que le chondrome provoque du fait de son siège et de son volume ; mieux vaut tenter de le différencier du fibrome avec lequel il offre une grande ressemblance clinique. Les deux tumeurs évoluent lentement, d'ordinaire sans douleur ; peut-être le chondrome acquiert-il plus souvent des dimensions excessives, alors la surface est mamelonnée et, si sa consistance est inégale, par places elle présente une dureté spéciale moins grande que celle de l'ostéome et supérieure à celle du fibrome. Ce dernier, il est vrai, est relativement moins rare que le chondrome, donnée diagnostique qui a bien son importance.

Une distinction capitale doit être faite au point de vue de la *marche* entre les chondromes proprement dits et les faux chondromes. (Heydenreich). Les chondro-sarcomes, en effet, évoluent comme des tumeurs malignes en un ou deux ans ; les chondromes ostéoïdes semblent même marcher plus rapidement. Par contre, il faut des années, parfois vingt ou trente, pour que le vrai chondrome ait atteint un certain volume. Ce n'est pas toutefois un néoplasme absolument bénin, car il peut récidiver si l'on n'a pas largement enlevé tout le tissu malade et, de plus, quoique la santé générale du malade reste très longtemps indemne, la mort résulte quelquefois des troubles fonctionnels dus au volume même de la tumeur.

5° **Ostéomes.** — Nous n'avons pas à nous occuper ici de l'augmentation de volume des maxillaires déjà décrite à propos de l'*hypertrophie* de ces os ; de même nous devons laisser de côté les *ostéomes du sinus maxillaire*. Ces éliminations faites, il importe encore de rappeler que nombre de tumeurs, fibromes, chondromes, sarcomes, après avoir subi la métamorphose calcaire ou l'ossification, ont été étiquetées ostéomes, et généralement *ostéomes spongieux* des mâchoires. Enfin des *odontomes*, dont il a été question au chapitre des tumeurs d'origine dentaire, ont été considérés à tort comme de simples *ostéomes éburnés*.

Toutes ces réserves faites, l'existence d'*ostéomes centraux* dans les maxillaires supérieur et inférieur devient douteuse. Le plus souvent

l'ostéome est sous-périostique, c'est si l'on veut une *exostose*.

L'*étiologie* de l'ostéome sous-périostique des mâchoires se résume dans un traumatisme, une affection du système dentaire et en particulier l'éruption difficile d'une dent de sagesse, enfin la syphilis.

L'affection siège de préférence sur la face externe de la branche montante ou au niveau de l'angle du maxillaire inférieur, sur les portions nasale et palatine du maxillaire supérieur. Leur extrême dureté est seule caractéristique, car leurs autres *symptômes* sont de moindre valeur. En général de forme lisse et arrondie, ils peuvent par leur volume provoquer les difformités et les troubles fonctionnels déjà signalés à propos des autres tumeurs. Leur *évolution* elle-même

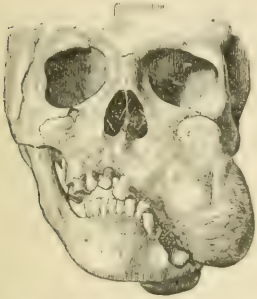

Fig. 240. — Exostose, vue de face.

Fig. 241. — Exostose, vue de profil.

est variable, tantôt l'ostéome progresse lentement et sans douleurs, tantôt son développement assez rapide s'accompagne de tuméfaction des parties molles et de douleurs assez vives, d'où pour le chirurgien l'idée de malignité. Le *pronostic* toutefois est bénin, réserve faite des dangers dus au volume énorme de la tumeur. Pour les éviter, il convient d'intervenir dès que le traitement antisyphilitique reste impuissant ; alors l'intervention doit être complète, car une ablation incomplète peut être suivie de récidive (fig. 240 et 241).

6° **Myxome**. — Les myxomes des os, assez rares en général, sont particulièrement fréquents aux deux mâchoires (Lücke), où ils prennent naissance soit à l'intérieur de l'os, soit à la face profonde du périoste, et, dans l'un et l'autre cas, aux dépens de la moelle intra-osseuse ou sous-périostique.

En général, la tumeur n'est pas du myxome pur, mais en quelques points elle a subi la transformation fibreuse, cartilagineuse ou même sarcomateuse. Parfois encore des kystes nombreux se creusent au sein du myxome, d'où une nouvelle cause d'erreur possible, quant à la nature du néoplasme.

Au point de vue *clinique*, les myxomes des mâchoires ne présentent aucun caractère particulier. Ce sont, en général, des tumeurs volumineuses, qui, après avoir atrophié le tissu osseux, viennent paraître au dehors sous forme de grosses masses molles, souvent presque fluctuantes. L'absence d'ulcération de la peau et d'engorgement ganglionnaire, la marche plus lente de la maladie permettront peut-être de ne pas les confondre avec les carcinomes, mais il semble impossible de les distinguer des formes molles de l'enchondrome et du sarcome. (Guyon et Monod.)

Le myxome pur est d'un *pronostic* bénin qui ne se modifie pas beaucoup lorsque la tumeur renferme des éléments fibreux ou cartilagineux. Par contre, il n'est plus de même, quand il s'agit d'un myxo-sarcome; plus les éléments sarcomateux sont nombreux, plus le pronostic devient mauvais. Cette donnée, que l'on ne peut vérifier cliniquement, doit pousser le chirurgien à pratiquer l'extirpation complète du mal.

7° **Lipome**. — Il n'existerait dans la science que deux cas de *lipome du maxillaire supérieur*, et ce sont des trouvailles d'autopsie sans renseignements cliniques.

Dans le fait de Viard « le maxillaire supérieur droit présente à peu près le volume d'un œuf de dinde. Il est malade dans toute son étendue ; sa consistance est diminuée, car il cède facilement sous les doigts. Une masse graisseuse a pris presque entièrement la place de cet os. Elle remplit complètement la cavité du sinus maxillaire; mais l'affection ne paraît pas avoir débuté par ce sinus; car, dans l'épaisseur de la tumeur on trouve des lamelles osseuses entre-croisées et séparées les unes des autres par du tissu adipeux. »

La pièce de Triquet est tout à fait analogue à la précédente. La tumeur avait le volume d'un œuf ordinaire; elle était constituée par une masse adipeuse compacte, cloisonnée par des lamelles celluleuses; chacune des loges renfermait de petites masses de graisse jaunâtre; il n'y avait pas trace de vaisseaux. Les parois du sinus étaient distendues et amincies, à tel point qu'une épingle traversait facilement la voûte palatine.

Il n'est pas inutile de signaler encore que, sous le nom de *tumeur graisseuse* du maxillaire supérieur, Stanley a décrit une tumeur à évolution maligne, sans doute de nature sarcomateuse, qui avait subi une transformation graisseuse.

NÉVRALGIES DES MACHOIRES (1).

Considérées en général comme relevant du domaine de la médecine, les *névralgies de l'une ou l'autre des branches maxillaires* du trij-

(1 Lamotte, Traitement chirurgical de la névralgie faciale, thèse de Paris, 1892. — Segond, Résection du nerf maxillaire supérieur (*Revue de chir.*, 1890, p. 192). —

meau intéressent le chirurgien en raison des interventions opératoires qu'il est parfois amené à entreprendre sur elles. Nous ne décrirons donc pas ici les manifestations symptomatiques, crises de douleur atroce dans la sphère de la branche nerveuse atteinte, points douloureux correspondant aux trous d'émergence des branches nerveuses ; chez certains malades encore, contractions convulsives rapides et multipliées dans la moitié correspondante de la face (tic facial), voire même avec propagation des secousses au cou et aux jambes. Nous nous limiterons à l'étude des indications et des procédés opératoires.

Indications opératoires. — C'est dans l'*étiologie* des névralgies maxillaires qu'il convient de rechercher les indications de leur traitement chirurgical, auquel trop souvent l'on ne se décide à recourir que tardivement, après l'échec de toutes les tentatives de thérapeutique médicale. Dans certains cas, cependant, de bonne heure celle-ci doit céder le pas à l'intervention chirurgicale. Tout d'abord on éliminera les causes constitutionnelles, anémie, intoxications par le plomb ou le mercure, malaria, goutte, etc., et les causes que Jaccoud qualifie d'*extrinsèques indirectes*, c'est-à-dire qui n'affectent pas directement le trijumeau, mais agissent soit sur un autre nerf périphérique, soit sur les organes nerveux centraux, et, par irradiation, influent le foyer de la cinquième paire (lésions traumatiques des nerfs des membres, les congestions ou les lésions chroniques de l'encéphale et de la partie supérieure de la moelle. Le chirurgien ne peut rien quand l'affection relève d'une pareille étiologie. Par contre, il est, pour certains cas au moins, mieux armé quand la névralgie est provoquée par une *cause extrinsèque directe* ou par une *cause intrinsèque*. La *première* siège dans le voisinage immédiat du cordon nerveux, sur un point quelconque de son trajet, depuis l'émergence à la protubérance jusqu'aux ramifications terminales ; elle agit directement sur lui par compression ou par irritation. Alors, il est vrai, la lésion causale peut parfois encore échapper à toute intervention : telles les tumeurs de la base, les exsudats méningés, les anévrysmes de la carotide, peut-être même la carie du rocher ; mais si, en pareil cas, il est souvent impossible de couper les conducteurs nerveux au-dessus du point irrité, la chose est plus aisée quand il s'agit de rétrécissement par ostéopériostite des trous grand rond et ovale, des canaux osseux que suivent les branches nerveuses dans les deux maxillaires. Il en est de même encore quand les branches terminales nerveuses sont irritées par la présence d'un corps étranger, une tumeur, une inflammation osseuse, un cal et particulièrement quand il y a carie dentaire ou sclérose gingivale chez les édentés.

Quant aux *causes intrinsèques*, elles fournissent moins que les pré-

Quénu, Résection du nerf maxillaire inférieur (*Bull. de l'Acad. de méd.*, 3 janvier 1894). — Pomier, Résection du ganglion de Gasser (*Bull. de la Soc. de chir.*, t. XXII, 1896, p. 574 et 585).

cédentes matière à l'intervention chirurgicale ; en effet celle-ci n'est pas de mise contre la plus fréquente de ces causes intrinsèques la congestion du névrilemme sous l'influence du froid ; puis les autres sont très rares : œdème du névrilemme, hypertrophie, formations kystiques et fibreuses dans l'interstice des faisceaux du nerf, enfin les anévrysmes et le cancer des tuniques nerveuses.

Une fois reconnue la cause de la névralgie, le chirurgien devra ou la supprimer ou s'attaquer directement au nerf au-dessus du point malade, ou bien il fera disparaître l'épine qui provoque l'excitation douloureuse, ou bien, en coupant la communication nerveuse, il isolera les centres nerveux de l'agent irritant, cause première de la névralgie. Dans cette dernière hypothèse, il importe que la section nerveuse porte d'emblée sur toutes les branches principales périphériques du trijumeau (Letiévant, Tripier), si l'on veut, en supprimant la perception des excitations périphériques, faire disparaître l'excitabilité anormale du centre nerveux lui-même. En outre, certains (Kocher) conseillent de modifier ce dernier en déterminant, par l'élongation du bout central de la branche coupée, un certain degré de dégénérescence et d'atrophie. Enfin, pour être bien assuré que la section nerveuse intéresse toutes les fibres nerveuses, d'aucuns (Blum, Monod, Tripier) n'hésitent pas à arracher le bout périphérique.

Procédés opératoires. — S'il s'agit de supprimer comme cause de la névralgie une lésion extrinsèque au nerf, le chirurgien opérera différemment selon qu'il devra extraire un corps étranger, réséquer un cal, ouvrir un abcès du sinus maxillaire, enlever une tumeur : nous ne saurions nous arrêter à décrire la conduite à tenir dans ces différents cas. Lorsqu'on a affaire à une ou plusieurs dents cariées, cause incontestablement la plus vulgaire de l'affection, l'extraction s'impose. Dans les cas où, en un point du bord alvéolaire privé de dents, il paraît logique d'invoquer comme cause de la névralgie une lésion nerveuse comparable à celles qui se produit dans la cicatrice des moignons d'amputés, alors, comme le conseillait Gross et plus récemment Jarre, on *réséquera un coin du bord osseux*, de façon à comprendre dans la section toute la partie cicatricielle. Pour ce faire, après anesthésie à la cocaïne, on limitera sur la gencive la portion à enlever, avec la rugine, la pince et les ciseaux on détachera la fibromuqueuse et avec une pince coupante ou une toute petite scie et un davier on supprimera le tissu osseux.

Viennent maintenant les interventions pratiquées directement sur les troncs maxillaires. Leur *élongation* (Billroth, Chauvel) n'a pas donné les résultats qu'on en attendait ; leur simple section, elle aussi, tend de plus en plus à être délaissée, la résection nerveuse, la *névrectomie*, offrant sur elle l'avantage de prévenir la régénération du nerf et par suite la récidive de la névralgie.

La *névrectomie* doit intéresser le nerf au-dessus du point malade :

telle est la première donnée qu'il importe de bien établir. Faute de s'y conformer, le chirurgien ne retirerait de son intervention qu'un bénéfice nul ou tout au plus de courte durée ; c'est pour lui obéir que, dans ces dernières années, l'on a proposé et exécuté la résection des nerfs maxillaires supérieur et inférieur, non pas seulement dans leur trajet, mais au niveau de leur trou de sortie à la base du crâne, et que l'on a même pratiqué l'ablation du ganglion de Gasser.

Le *nerf maxillaire supérieur* doit être réséqué dans le canal sous-orbitaire ou dans la fosse ptérygo-maxillaire. Agir sur lui à sa sortie du trou sous-orbitaire, c'est l'intéresser après qu'il a fourni tous les filets dentaires, aussi une pareille intervention reste presque fatalement sans résultats. Tout au plus pourrait-on donner le conseil, après avoir mis à nu le bouquet nerveux dans la fosse canine, de le saisir avec une pince et de l'arracher ; de même l'on a peu de chance que l'élongation intéresse le rameau dentaire antérieur.

Si l'on veut *réséquer* le nerf maxillaire supérieur avant qu'il ait donné le *rameau dentaire* antérieur, il convient d'inciser les parties molles à fond un peu au-dessous du bord inférieur de l'orbite, de détacher le périoste du plancher orbitaire, de reconnaître, en se guidant sur la position du trou sous-orbitaire, la direction du canal, puis de la gouttière où se trouve logé le tronc nerveux. La lamelle osseuse et plus loin fibreuse qui le recouvre est facilement ouverte avec un fort bistouri : un petit crochet, en respectant l'artère, soulève le nerf que l'on sectionne d'un coup de ciseaux, puis, après dissection de la lèvre inférieure de l'incision, l'on saisit avec une pince et l'on arrache le bouquet terminal.

Veut-on réséquer le nerf maxillaire supérieur avant qu'il ait fourni ses *rameaux orbitaires et dentaires postérieurs* et ses *filets au ganglion sphéno-palatin*, l'on suivra le procédé préconisé par Segond. La voie temporale que ce chirurgien adopte, après Lossen et Braün, est en effet préférable à la voie du sinus maxillaire, qui fut créée par Carnochan. L'incision des téguments longe le bord supérieur de l'apophyse zygomatique et, parvenue à son extrémité antérieure, elle se porte obliquement en bas et en avant sur les malaires. L'aponévrose temporale et le périoste du malaire sont ensuite incisés ; ce dernier os est coupé avec la scie à chaîne, immédiatement au-devant du bord antérieur du masséter et par un renversement brusque on fracture au niveau de son col l'apophyse zygomatique. Le lambeau ostéo-musculo-cutané ainsi formé est refoulé en bas et en arrière ; avec la sonde cannelée on décolle le bord antérieur du muscle temporal que l'on rétracte fortement en arrière, et la fosse ptérygo-maxillaire se trouve à découvert, mais pleine de graisse et profonde. On y pousse un crochet à strabisme le bec tourné en haut, on l'engage à fond en suivant la voussure postérieure du sinus maxillaire, puis on le ramène en dehors ; le nerf est sûrement chargé. Pour s'en

assurer, on saisit le bouquet nerveux qui apparaît au trou sous-orbitaire et on lui imprime des mouvements de traction qui se transmettent au crochet à strabisme. Alors, pour réséquer le nerf, on le saisit avec une pince à mors étroits et longs sur laquelle on l'enroule par torsion, de façon à bien dégager son point d'émergence et on le coupe le plus loin possible en avant et en arrière dans la fente sphéno-maxillaire. Pendant ces manœuvres, on risquera de déchirer des rameaux de l'artère maxillaire interne : la compression, du reste, aurait facilement raison de l'hémorragie. Une fois la névrectomie pratiquée, le lambeau est remis en place et maintenu par des points de suture périostiques et cutanés.

Le *maxillaire inférieur*, lui aussi, peut être réséqué à sa sortie du trou mentonnier, lequel est situé sur la verticale de la deuxième petite molaire ou un peu en avant, à peu près à mi-distance des deux bords du maxillaire. Une incision cutanée ou une incision au fond de cul-de-sac jugo-gingival conduit sur le bouquet nerveux. En réalité, cette intervention ne doit être préconisée que comme complément d'une névrotomie plus élevée, elle permet alors d'arracher toute la portion terminale du nerf dentaire inférieur.

Il est en effet préférable le plus souvent d'attaquer le *dentaire inférieur* à son entrée dans le canal que lui offre le maxillaire. L'orifice interne du canal dentaire se trouve à la face interne de la branche montante, à égale distance des bords antérieur et postérieur et à peu près à mi-chemin entre le bord inférieur et la concavité de l'échancrure sigmoïde, sur le prolongement du bord alvéolaire du corps du maxillaire. Au lieu d'inciser comme Velpeau la peau et le masséter, de trépaner l'os de dehors en dedans, de façon à tomber sur le nerf, mieux vaut, comme Michel (de Nancy), aller à sa recherche par la voie buccale. La bouche très largement ouverte et la commissure labiale tirée du côté de l'opérateur, on incise verticalement la muqueuse sur le bord antérieur de l'apophyse coronoïde, la pulpe de l'index, engagée entre la face interne de l'os et le ptérygoïdien interne, reconnaît l'épine de Spix : un petit crochet conduit au-dessus d'elle accroche tout ce qui pénètre dans le canal et les fibres du ligament sphéno-maxillaire : le cordon ainsi formé est saisi dans une pince à pression, et, par torsion, l'on rompt et l'on arrache le nerf et les vaisseaux dentaires. Comme temps complémentaire, il est ensuite indiqué d'agir au niveau du trou mentonnier ainsi qu'il a été dit plus haut.

Au cas où la résection du *lingual* serait nécessaire, l'opérateur devrait inciser d'arrière en avant sur une longueur de 3 centimètres la muqueuse buccale au niveau de la dernière molaire inférieure, parallèlement à l'arcade dentaire et à 5 millimètres du point de réflexion de la muqueuse sur les côtés de la langue. La sonde cannelée fouillant le tissu sous-muqueux mettra à découvert le tronc nerveux, qui sera réséqué sur une longueur de 2 centimètres.

Pour réséquer le maxillaire inférieur, immédiatement au-dessous du trou ovale, on suivra le procédé de Kronlein, lequel permet d'exciser en même temps le nerf maxillaire supérieur au niveau du trou grand rond. A cet effet on circonscrit un lambeau cutané semi-lunaire dont la base siège entre le bord externe de l'orbite et le tragus et dont le sommet descend à hauteur d'une ligne menée de l'aile du nez au lobule de l'oreille. Le facial, le canal de Sténon, la temporale superficielle doivent être ménagés lors de la dissection de la peau. On sectionne ensuite, comme Segond, l'arcade zygomatique dans le procédé de Lossen-Braun, puis, tandis que le lambeau cutané est relevé, le lambeau zygomato-massétérin est abaissé : l'apophyse coronoïde, comme le conseillait déjà Pancourt, est sectionnée à sa base, l'artère maxillaire interne est coupée entre deux ligatures, entre les deux portions du ptérygoïdien externe qui, désinséré au niveau de la crête sous-temporale, est abaissé. Après hémostase du plexus veineux ptérygoïdien, en rasant la base du crâne, le chirurgien va directement avec la sonde derrière la racine de l'aile externe de l'apophyse ptérygoïde et trouve là le maxillaire inférieur à son émergence du trou ovale. Chargé sur un crochet à strabisme, le tronc nerveux est distendu et excisé ; derrière lui paraît l'artère méningée moyenne embrassée par l'anneau du nerf auriculo-temporal.

Si l'excision du maxillaire supérieur doit être simultanément pratiquée, le chirurgien peut alors opérer dans la fosse ptérygo-maxillaire, comme le conseille Segond. Au besoin même, quand la fente est trop étroite, Kronlein n'hésite pas à abraser la tubérosité maxillaire.

Enfin, après nettoyage du foyer opératoire, l'apophyse coronoïde est remise en place et fixée par quelques sutures périostiques au catgut. On agit de même à l'égard du lambeau zygomato-massétérin et le lambeau cutané ferme la plaie.

Dans des cas de névralgie invétérée de toute la sphère du trijumeau, l'extirpation du *ganglion de Gasser*, malgré les troubles trophiques auxquels elle expose l'œil a été pratiquée par Rose, Horsley, Finney, Doyen. Le chirurgien de Reims, s'inspirant du procédé de Rose, fait, à mi-distance du conduit auditif et du bord externe de l'orbite, une incision verticale de 5 centimètres, qui dépasse en bas de 15mm l'arcade zygomatique. Cette dernière est réséquée, et sur la suture sphéno-temporale une couronne de trépan ouvre le crâne : la méningée moyenne doit alors être respectée ou liée. Avec la pince-gouge, l'orifice crânien est élargi jusqu'au trou ovale, et, par la brèche osseuse ainsi pratiquée, la dure-mère est décollée jusque sur le côté de la selle turcique en séparant les deux feuillets qui enveloppent le ganglion de Gasser. On chemine ainsi entre la carotide, le sinus pétreux supérieur, le sinus caverneux et l'on finit par arriver au sommet du rocher. Le trijumeau est alors sectionné au delà du ganglion et ce dernier est ensuite enlevé dans sa totalité avec une certaine

longueur des trois branches qui en émanent : on doit être prévenu que si le ganglion se laisse assez facilement décoller par sa face inférieure, on rencontre au contraire de grandes difficultés quand on cherche à l'isoler par sa face supérieure et du côté de la branche ophtalmique de Willis. (Terrier.)

Poirier, après section du malaire, de l'apophyse zygomatique et du sommet de l'apophyse coronoïde, dénude le plan sphéno-temporal, reconnaît le tissu ovale et l'émergence du maxillaire inférieur, résèque la partie basse de la fosse temporale et du plan sphéno-temporal jusqu'au trou ovale, reconnaît la partie intracrânienne du maxillaire inférieur, puis le maxillaire supérieur, sectionne ces deux nerfs au niveau des trous ovale et grand rond, soulève le lobe temporo-sphénoïdal, dégage la face crânienne du ganglion, après pincement du trijumeau non encore épanoui, l'arrache de la protubérance, enfin extrait le ganglion d'arrière en avant.

Horsley préfère mettre franchement à nu le lobe temporo-sphénoïdal en taillant trois lambeaux cutanéo-musculaire, osseux et dure-mérien que limitent des incisions conduites suivant le bord supérieur de la fosse temporale. Un large rétracteur glissé au-dessous du cerveau le relève, et, s'aidant de l'éclairage électrique, le chirurgien suit le bord supérieur du rocher qui le conduit vers le ganglion ; estimant la situation du canal dans lequel le nerf est couché au-dessus du ganglion, il l'ouvre avec précaution, puis, après arrachement du tissu nerveux saisi dans un petit crochet mousse, il enlève le ganglion.

La résection juxtabasilaire des nerfs maxillaires et plus encore l'extirpation de ganglion de Gasser constituent des opérations délicates qui, malheureusement, ne donnent pas toujours des succès durables. Le plus souvent il y a guérison, puis au bout de quelques mois, quelques années, la névralgie reparaît. Néanmoins, alors même qu'elle ne serait suivie que d'un répit aux atroces douleurs dont souffrait le patient, l'intervention opératoire est justifiée et peut-être, grâce à des indications opératoires plus précises permettant une action moins tardive que par le passé, arrivera-t-on à un pour cent plus élevé de guérisons définitives.

CONSTRICTION DES MACHOIRES (1).

Toute entrave au mouvement d'abaissement du maxillaire inférieur provoque la *constriction des mâchoires*, c'est-à-dire supprime ou réduit

1 De Schulten, De l'ankylose de la mâchoire inférieure et de son traitement (*Arch. gén. de méd.*, 1879, t. I, p. 513). — Urdy, Étude sur l'immobilité permanente de la mâchoire inférieure, thèse de Paris, 1879. — Lewy, Die Kieferklemmen nacht ihre Behandlung. Inaug. Dissert. Berlin, 1885. — Zipfel, De l'ankylose osseuse de l'articulation temporo-maxillaire, thèse de Paris, 1885-1886. — Le Dentu, Traitement de la constriction des mâchoires (*Bull. de la Soc. de chir.*, 1891, p. 64). — Th. Kocher, Traitement chirurgical de la contraction spasmodique des mâchoires (*Sem. méd.*, 1896, p. 493).

dans une grande mesure la possibilité de leur écartement. Cet état *temporaire* ou *permanent* constitue un symptôme commun à différentes affections des articulations temporo-maxillaires, des muscles masticateurs et des parties molles des joues. De là la classification étiologique des constrictions des mâchoires en *articulaires*, *musculaires* et *cicatricielles*. En outre, suivant que la lésion siège d'un seul côté du visage ou que chacune des moitiés de la mâchoire est immobilisée pour son propre compte, la constriction peut être taxée d'*unilatérale* ou de *bilatérale*.

I. — CONSTRICTION TEMPORAIRE.

Étiologie et anatomie pathologique. — *Temporaire*, la constriction résulte d'une poussée inflammatoire articulaire de courte durée et de minime intensité : de règle, en effet, l'arthrite temporo-maxillaire, comme nous le dirons plus loin, expose à une gêne prolongée ou permanente de l'ouverture de la bouche. Plus souvent la constriction temporaire de la mâchoire est la conséquence d'une contracture musculaire, que les muscles soient eux-mêmes malades ou qu'il s'agisse d'une contraction réflexe. A tort peut-être on ne donne pas le nom de constricture à la gêne apportée dans l'écartement des arcades alvéolaires par les lésions inflammatoires des joues, leurs ulcérations non cicatrisées, enfin leur infiltration par un néoplasme, l'épithéliome en particulier, cette dernière lésion, à vrai dire, constituant plutôt, vu l'inefficacité du traitement dit médical, un obstacle permanent.

La contracture des muscles élévateurs de la mâchoire supérieure s'observe dans certaines affections du système nerveux, et ici, après le tétanos qu'il convient de citer en première ligne, doivent trouver place la méningite, l'éclampsie, voire même l'hystérie. Chez certaines personnes encore, le masséter se contracture pendant quelques instants à la suite des mouvements de mastication : il est atteint d'une véritable *crampe*. Autrement les deux mâchoires sont maintenues rapprochées parce que les muscles masticateurs sont en état de vigilance ou sont enflammés. La *contraction par appréhension*, supprimant les mouvements des parties, a pour effet d'éviter la douleur qu'ils provoquent lorsque l'articulation temporo-maxillaire est le siège d'une arthrite aiguë ; lorsque, dans la loge parotidienne, la parotide enflammée ou atteinte d'oreillons ne supporterait pas d'être comprimée par les déplacements du maxillaire inférieur ; lorsque ceux-ci tiraillerait les tissus enflammés de la bouche ou de l'isthme du gosier. Dans ces cas, à la contracture réflexe, peut s'ajouter la *contracture par inflammation* des muscles eux-mêmes. Cette complication intervient surtout dans les ostéopériostites maxillaires, particulièrement lorsqu'elles siègent à la mâchoire inférieure et sont

provoquées par une éruption vicieuse de la dent de sagesse. Alors le buccinateur, le ptérygoïdien interne et le masséter participent à l'inflammation, tandis que le temporal est touché dans les cas d'ostéite de la fosse temporale. Enfin, si l'on se reporte aux connexions que les muscles masticateurs et particulièrement le ptérygoïdien externe affectent avec l'articulation temporo-maxillaire, on comprend leur atteinte dans les arthrites et périarthrites. Ces muscles enfin immobilisent la mâchoire lorsqu'ils sont primitivement malades, c'est-à-dire qu'à la suite d'un traumatisme le masséter ou le temporal se sont enflammés, ou encore il s'agit de myosite rhumatismale, de myosite syphilitique. Bien que la myosite puisse aboutir à la sclérose du tissu musculaire et par suite entraîner la constriction permanente des mâchoires, de règle cette fâcheuse terminaison ne serait pas provoquée par le rhumatisme et la syphilis. Duchemin cite cependant un fait de rétraction du buccinateur consécutif à une paralysie faciale *a frigore*.

Diagnostic. — En général, le *diagnostic* de la constriction temporaire des mâchoires n'est pas difficile ; la nature de l'obstacle, qui alors immobilise plus ou moins complètement le maxillaire inférieur, ne saurait échapper à un examen attentif. Dans quelques cas, en particulier dans certaines ankyloses réflexes traînant en longueur, il sera utile de recourir au chloroforme pour faire disparaître la contracture musculaire et l'exagération qu'elle apporte à la gêne causée par les lésions concomitantes.

Traitement. — Nous dirons peu de chose du *traitement* : il n'est autre que celui de la maladie dont la constriction maxillaire est un symptôme. S'agit-il d'une éruption vicieuse de la dent de sagesse, il convient d'en faciliter la sortie par des débridements de la gencive, par l'extraction d'une dent voisine, parfois il faut l'enlever. Mais ces avulsions sont pénibles du fait même de la fermeture de la bouche, aussi devra-t-on tout d'abord s'ouvrir un accès suffisant par la dilatation buccale, pratiquée comme il sera dit plus loin. Au besoin, s'il était impossible d'aborder la dent par la voie buccale, on suivrait la voie cutanée, mobilisant à hauteur de l'angle de la mâchoire un lambeau assez large pour mettre à jour la région du maxillaire où évolue la dernière molaire.

Les applications chaudes et résolutives, quelques séances de courants continus, une médication interne antispasmodique trouveront leur indication au cas de contracture musculaire, laquelle se trouvera bien surtout du traitement approprié à la lésion inflammatoire qui la provoque.

II. — CONSTRICTION PERMANENTE.

Permanente, la constriction des mâchoires présente plusieurs degrés ; tantôt l'occlusion est complète, les incisives sont en contact,

tantôt il existe entre elles une fente dont la largeur maxima dépasse rarement un centimètre. Alors quelques légers mouvements sont possibles, cela surtout quand la constriction est unilatérale, car des lésions bilatérales immobilisent le maxillaire inférieur d'une manière à peu près parfaite.

Une pareille infirmité entraîne à sa suite des troubles de la prononciation ; elle gêne la respiration quand les fosses nasales se trouvent obstruées ; elle expose aux dangers de la suffocation, lorsque les matières vomies ne pouvant s'échapper refluent dans les voies aériennes ; enfin elle est surtout dangereuse en raison de l'obstacle qu'elle apporte à l'alimentation. Les aliments liquides ou semi-liquides seuls peuvent être pris par succion ou versés dans la bouche, soit que l'écart des dents permette leur passage, soit que le patient mette à profit l'orifice naturel situé en arrière des dernières molaires ou une brèche accidentelle dans les arcades dentaires.

Comme conséquence de la constriction des mâchoires, la carie des dents est encore à craindre, du fait de l'impossibilité des soins de propreté de la bouche et de l'absence du nettoyage mécanique des dents par la mastication. En outre les dents parfois se dévient, les incisives inférieures en particulier s'inclinent en avant.

Le maxillaire inférieur lui aussi est atrophié et dévié, d'où un certain degré d'asymétrie faciale. Indépendamment, en effet, de la déformation possible du visage par les lésions causales de la constriction des mâchoires, dans les cas anciens, surtout lorsque l'affection a évolué pendant la période de croissance, le développement du maxillaire inférieur reste incomplet, l'immobilisation de la mâchoire entraînant une diminution de la circulation dans l'artère dentaire inférieure. Pour expliquer dans les cas de constriction unilatérale la prédominance de l'atrophie du côté ankylosé, certains auteurs invoquent un trouble trophique sous la dépendance du trijumeau. En raison de l'atrophie du maxillaire inférieur, la saillie du menton est diminuée ; de plus, dans certains cas de constriction unilatérale, il est dévié du côté sain, sans doute grâce à la prédominance d'action des muscles masticateurs qui s'insèrent sur la moitié de l'os encore soumis dans une certaine mesure à leur influence. Non seulement la mâchoire peut subir cette déviation latérale, mais parfois de plus elle s'abaisse obliquement, de telle sorte que les dents inférieures ne correspondent plus à celles de la mâchoire supérieure et que le plan de l'arcade dentaire d'horizontal est devenu oblique ; l'angle de la mâchoire du côté ankylosé est plus élevé que l'angle opposé.

Étiologie et anatomie pathologique. — Les *lésions des joues*, qui mettent obstacle à l'écartement des mâchoires, consistent dans des cicatrices consécutives à la destruction du tissu par des brûlures, des plaies contuses (coups de feu), des ulcérations, la gangrène. La cause la plus habituelle est le noma, puis la stomatite ulcéreuse ;

rarement il s'agit de lésions syphilitiques ou tuberculeuses, plus souvent c'est la cicatrice d'un abcès symptomatique d'une inflammation osseuse. D'après Schulten, les cicatrices géniennes brident la mâchoire d'autant mieux qu'elles intéressent les tissus plus profonds; cutanées, elles sont moins puissantes que si elles englobent les tissus sous-jacents, muqueuse comprise. Dans certains cas, la peau a conservé son intégrité et sous elle une masse fibreuse solide soude la joue aux deux maxillaires; parfois encore la bride cicatricielle s'accompagne d'une perte de substance plus ou moins étendue de la joue. Verneuil encore a fait remarquer que les cicatrices postérieures sont plus graves que les antérieures. Les premières, outre qu'elles oblitèrent l'espace libre rétro-molaire utile pour le passage des aliments, se compliquent en général de rétraction du masséter. Les cicatrices antérieures, dont un type est constitué par l'atrésie buccale cicatricielle, ne supprimant pas tout à fait l'élasticité des joues, permettent une excursion plus grande du maxillaire. Enfin il convient de tenir compte de l'épaisseur, de la largeur de la cicatrice, de l'état anatomique de son tissu, qui progressivement s'indure et se rétracte et parfois même se transforme en plaques cartilagineuses ou osseuses formant pont entre les deux maxillaires.

La *constriction cicatricielle* s'accompagne souvent de *constriction musculaire*; il est rare même que celle-ci existe seule. Déjà, dans le paragraphe précédent, il a été question des désordres musculaires qui peuvent jusqu'à guérison immobiliser la mâchoire inférieure; à un degré plus prononcé ils aboutissent à l'atrophie et à la sclérose des masticateurs, et par suite à l'occlusion permanente de la bouche. Tout d'abord les muscles n'étaient que contracturés, et finalement ils sont rétractés. Autrement il s'agit de sclérose d'origine inflammatoire, qu'il y ait eu myosite primitive ou par propagation. Dans quelques cas, c'est un kyste hydatique qui s'entoure d'une zone de tissu scléreux et provoque la régression granulo-graisseuse des fibres du masséter ou du temporal. Dans le premier de ces muscles siège le plus souvent l'obstacle au mouvement de la mâchoire, quelquefois dans le second, exceptionnellement dans le buccinateur: chez un malade, Dieulafoy (de Toulouse) pratiqua la section du ptérygoïdien interne considéré comme l'agent de la constriction.

Articulaire, la constriction de la mâchoire, dans quelques cas, a été observée dès la naissance, et toujours elle résultait alors d'une ankylose osseuse dont il est difficile d'expliquer la venue, quelque idée que l'on ait sur l'ossification du maxillaire inférieur et du rocher. Survenant dans les premiers mois de la vie, l'ankylose résulte d'ordinaire d'un traumatisme provoqué au cours de l'accouchement par le forceps ou des tractions. Plus tard, à la suite de plaies de l'articulation temporo-maxillaire, de chute sur le menton suivie de fracture du condyle ou d'enfoncement du conduit auditif externe, il

survient une arthrite aiguë traumatique qui laisse après elle une raideur plus ou moins grande de la jointure.

Le même désordre succède aux arthrites par propagation de parotidites suppurées, otites moyennes suppurées, et surtout d'ostéite du maxillaire inférieur. Alors l'article suppure et une ankylose osseuse s'établit, comme il arrive parfois aussi dans les arthrites infectieuses du rhumatisme, de la blennorragie, rougeole, scarlatine, fièvre typhoïde, fièvre puerpérale. L'arthrite temporo-maxillaire de nature tuberculeuse, elle aussi, met obstacle à l'ouverture de la bouche et chez certains rhumatisants l'arthrite sèche fixe au temporal le condyle déformé et englobé par des stalactites osseuses. Dans ce dernier cas il y a non pas ankylose osseuse intra-articulaire, comme après une arthrite suppurée, mais bien ankylose osseuse périarticulaire; les surfaces articulaires ne se sont pas soudées l'une à l'autre. Enfin, comme conséquence des arthrites aiguës, la périarthrite concomitante provoque encore la rétraction des tissus mous et une ankylose fibreuse périarticulaire.

Cette classification anatomique des ankyloses temporo-maxillaires présente une certaine importance au point de vue diagnostique et surtout au point de vue du traitement.

Diagnostic. — Le *diagnostic* de la constriction permanente des mâchoires d'abord doit établir jusqu'à quel degré la contracture musculaire exagère la valeur de l'obstacle permanent qui s'oppose à l'ouverture de la bouche. Mais en général c'est là une constatation qui sera faite au cours de la chloroformisation nécessitée par les manœuvres du traitement. Plus immédiatement importante est la recherche de l'intégrité des mouvements de l'une des deux jointures temporo-maxillaires, car contre la constriction bilatérale, l'intervention chirurgicale reste le plus souvent sans résultat. Or d'une part c'est là un besoin rare, de l'autre l'absence d'antécédents morbides impliquant l'une des articulations, l'aspect normal des tissus à son niveau autorise à conclure à l'intégrité de bon fonctionnement.

S'il existe bien apparentes des brides cicatricielles, surtout des brides postérieures, pas n'est besoin de préciser la rétraction musculaire et l'ankylose articulaire, car elles n'ont pas d'influence sur le *traitement*. Par contre, en l'absence de cicatrices, de l'examen des antécédents, de l'exploration de la joue, il faudra d'abord déterminer de quel côté siège la lésion, puis conclure à l'existence d'une rétraction musculaire, d'une ankylose articulaire, parfois à la coexistence des deux lésions.

Traitement. — Tandis que le *traitement palliatif*, c'est-à-dire l'alimentation à travers une brèche de l'arcade dentaire, est seul applicable au cas de constriction bilatérale, le *traitement curatif* doit être tenté contre la constriction unilatérale.

Contre la constriction cicatricielle, la dilatation mécanique de la

bouche est indiquée s'il s'agit de brides minces qui, n'ayant pas effacé le cul-de-sac géno-maxillaire, sont voisines de la commissure ; on peut espérer les assouplir et les faire prêter par la dilatation progressive. A cet effet on enfonce peu à peu entre les dents des coins en bois ou en liège convenablement matelassés ou l'on utilise la vis ouvre-bouche, cône de buis ou d'ivoire dont les spires s'insinuent entre les deux rangées dentaires. A ces instruments qui agissent sur un point d'appui restreint, qui sont utiles pour commencer la dilatation, on préférera les dilatateurs à vis munis de deux plaques qui, moulées sur les arcades dentaires, s'écartent l'un de l'autre d'une façon lente et progressive.

La dilatation mécanique mérite d'être tentée, alors même que la constriction résulte de lésions plus graves que les minces cicatrices antérieures, mais elle échoue en général et ne retrouve son utilité que comme adjuvant des autres procédés d'intervention, en particulier pour maintenir l'écartement qu'ils ont fourni.

Lorsque le maxillaire est immobilisé par suite d'une atrésie buccale très prononcée, une double canthoplastie avec suture soignée de la muqueuse et de la peau sur toute la longueur des deux incisions de débridement reconstituera la bouche avec ses dimensions normales. L'on surveillera tout particulièrement au niveau des deux nouvelles commissures la soudure de la peau à la muqueuse ; elle est indispensable pour prévenir le retour de la lésion.

La simple section des cicatrices cutanées ou muqueuses antérieures est rarement suivie de succès, pour peu qu'elles soient étendues et épaisses, et cela même si l'on a soin de tamponner antiseptiquement la plaie de l'incision, pour l'élargir au maximum et allonger d'autant les brides cicatricielles. Mieux vaut tenter d'implanter dans la brèche ainsi produite, un lambeau de muqueuse ou de peau détaché des parties voisines, auxquels il reste temporairement uni par un pédicule.

Parfois l'on sera autorisé à imiter Jaesche, qui divise la joue transversalement dans toute sa largeur, de la commissure à l'apophyse montante, laisse les bords de la plaie se cicatriser isolément sur le bord gingival, en maintenant la bouche largement ouverte, puis reconstitue la joue et la commissure buccale. Dans ce but, la fente de la joue est circonscrite par une incision elliptique et la peau de la face, disséquée en haut et en bas, est réunie de façon à former une paroi buccale, dépourvue de muqueuse il est vrai, mais incapable de se souder au bord gingival en raison du bourrelet cutané qui le recouvre. En agissant comme Gussenbauer, l'on remplacera dans la bouche la surface épithéliale de la muqueuse par l'épiderme de la peau. Le chirurgien allemand dissèque sur la joue un lambeau cutané triangulaire, dont la pointe répond à la commissure labiale et dont la base reste adhérente à la région massétérine ; il met ainsi

à découvert le tissu cicatriciel qu'il fend d'avant en arrière. Pour fermer la brèche ainsi pratiquée dans la joue, la pointe du lambeau cutané est repliée en dedans vers la base, et fixée dans l'angle postérieur de l'incision transversale de la cicatrice, puis, une fois de solides adhérences obtenues, la base du lambeau triangulaire est coupée et ramenée en avant pour être à son tour fixée auprès de la commissure labiale. Le lambeau enfin a basculé complètement ; sa face épidermique est à l'intérieur de la bouche et sur sa face cruentée, il est facile d'amener par glissement la peau des régions voisines.

Ces méthodes ne réussissent pas lorsqu'il s'agit de cicatrices postérieures ou de rétraction des muscles masséter et ptérygoïdien interne. En pareil cas, chez un malade, Le Dentu incise le long du bord inférieur de la mâchoire, au niveau de l'angle, détache le masséter aussi haut que possible, puis les adhérences de la muqueuse buccale au bord antérieur de la branche montante, enfin les insertions du ptérygoïdien interne. Cela fait, le temporal étant indemne, le maxillaire se laisse abaisser et un bâillon le maintient dans cette position, jusqu'à ce que les muscles aient pris de nouvelles insertions en un point plus élevé que normalement. Par des dilatations mécaniques répétées longtemps plusieurs fois chaque jour, au besoin, le résultat obtenu primitivement peut être maintenu.

Si, après libération des brides fixées à la base de la branche montante du maxillaire, l'on constatait que la mâchoire était encore immobilisée par la rétraction du temporal, la section de l'apophyse coronoïde à sa base serait indiquée. Si la jointure elle-même était soudée, alors l'on pratiquerait la section du col du condyle, ou la résection articulaire, comme il sera dit plus loin.

Dans les cas où l'étendue des brides cicatricielles postérieures ne permet pas d'espérer que l'opération de Le Dentu donne une mobilisation suffisante, alors l'on est réduit à créer en avant de l'obstacle une pseudarthrose sur le corps du maxillaire. Pour ce faire, à la simple section osseuse conseillée par Rizzoli, l'on préférera, comme Esmarch, la résection d'un fragment rectangulaire ou triangulaire à base inférieure. Levrat recommande d'opérer sans pénétrer dans la bouche ; par une incision le long du bord inférieur de la mâchoire, il décolle le périoste sur les deux faces de l'os, et à l'aide d'une pince coupante fait la section ou la résection entre la dernière molaire et le bord antérieur de la branche montante. Comme la néarthrose doit se trouver en avant des brides cicatricielles, la section en arrière de la dent de sagesse n'est pas toujours acceptable.

Cette méthode, même lorsqu'on obtient une ouverture suffisante de la bouche, ne fournit au point de vue de la mastication qu'un résultat médiocre. Cela s'explique sans peine, car, par suite de la néarthrose, il existe deux centres de mouvements qui ne sont pas situés sur le même axe transversal, l'un au niveau de l'articulation temporo-

maxillaire, l'autre en avant de la branche montante du côté malade. De plus les muscles masticateurs n'agissent plus que sur une moitié du maxillaire.

S'il existe une ankylose articulaire, sans que les parties molles interviennent pour fixer la mâchoire, ou si l'on constate sa présence après libération de ces dernières, par exemple, suivant le procédé de Le Dentu, alors ou bien l'on sectionne le col du condyle, la branche montante elle-même, ou bien l'on procède à la résection de l'article.

Cette intervention par la résection temporo-maxillaire ou l'ostéotomie à la partie supérieure de la branche montante est seule applicable, lorsqu'il existe une constriction articulaire bilatérale. En effet, il est évident que l'établissement d'une pseudarthrose de chaque côté sur le corps du maxillaire, suivant le procédé d'Esmarch, ne fournirait qu'une mâchoire mobile mais dépourvue de muscles élévateurs, et par suite la mastication resterait impossible.

MALFORMATIONS DES MACHOIRES (1).

Absence de développement. — Chez certains monstres, la face est absente, il y a *aprosopie*. Chez d'autres, le maxillaire inférieur fait défaut, il y a *agnathie*. Au point de vue chirurgical, ces faits offrent peu d'intérêt : par contre, il en est autrement lorsque la difformité résulte d'un *arrêt de développement*.

Arrêt de développement. — C'est par suite d'un arrêt de développement normal des bourgeons faciaux que se produisent ces lésions variées des mâchoires qui, sous la dénomination générale de *bec de lièvre*, ont été étudiées par M. Le Dentu dans ce volume (Voy. p. 698 et suiv.). Nous n'avons pas à y revenir, seul doit nous retenir cet arrêt de développement du maxillaire inférieur, qui aboutit à la *fissure de la lèvre inférieure*. Lésion très rare, résultant de la non-coalescence sur la ligne médiane des deux arcs maxillaires inférieurs, la *fissure médiane de la lèvre inférieure* se traduit par une simple encoche, une division de toute la hauteur de la lèvre inférieure ou un sillon cicatriciel, au-dessous desquels peut exister une solution de continuité du maxillaire inférieur.

Au lieu de subir un arrêt complet, le développement des mâchoires parfois reste pour ainsi dire insuffisant ; tel est le cas chez certains enfants idiots. Chez eux, l'*atrophie du maxillaire inférieur* est tel que leur menton à peine dessiné, fuyant, donne à leur physionomie quelque chose d'une face de grenouille. Par suite de cette difformité, les deux arcades dentaires ne se correspondent pas, l'inférieure se trouve en retrait par rapport à la supérieure. La gêne de la mastica-

(1) Lannelongue et Ménard, Affections congénitales, t. I, 1894. — A. Broca, *Traité de chir.*, t. V, 1896.

tion est toutefois atténuée par suite de la mobilité extrême de l'articulation temporo-maxillaire.

Parfois le développement est *incomplet* et *asymétrique*, et cela non seulement au point de provoquer une asymétrie faciale fort disgracieuse, mais encore d'entraîner une gêne notable de la mastication. Chez une malade de Richelot et Routier, l'une des moitiés du maxillaire inférieur se trouvait déjetée latéralement et en bas, décrivant une courbe toute différente de la moitié opposée et de celle de l'arcade supérieure. La mastication, difficile depuis l'enfance, était, avec l'âge, devenue impossible du côté asymétrique, et il ne fallut rien moins qu'une résection orthopédique pour corriger cette difformité.

Le développement incomplet s'observe encore surtout à la mâchoire inférieure à la suite de traumatismes ou d'inflammations subis pendant la première enfance ; il se traduit d'ordinaire par l'atrophie d'une moitié de l'os.

Excès de développement. — Sous cette rubrique peuvent être rangés, indépendamment des faits exceptionnels de *duplicité de la face*, de *diplogenèse vraie* des mâchoires, les cas de *tumeurs congénitales complexes greffées sur un des maxillaires*. On dit alors qu'il y a *polygnathie*. Étymologiquement, on ne devrait qualifier de *polygnathes* que les sujets porteurs d'une tumeur reproduisant plus ou moins les caractères d'un maxillaire, mais, en réalité, le plus souvent il s'agit de simples masses osseuses et polykystiques.

Si la tumeur s'insère sur la mâchoire supérieure, il y a *épignathie*, difformité exceptionnelle. Plus intéressante est l'*hypognathie*. Le maxillaire surnuméraire est implanté ordinairement par sa symphyse près de la symphyse du maxillaire inférieur.

Tantôt il y a continuité osseuse entre l'os et la tumeur, tantôt l'union est due à l'interposition de parties molles, ou encore la tumeur est véritablement pédiculée (*myognates* et *desmiognathes* de Geoffroy Saint-Hilaire). Dans certains cas, la polygnathie est associée à une fissure osseuse.

Plus ou moins bien conformé, le maxillaire surnuméraire renferme des follicules dentaires des première ou deuxième dentitions ; les canines et les incisives sont d'ordinaire au complet. A la place des molaires existe une tumeur polykystique qui, par sa structure et son contenu, rappelle les kystes ordinaires des mâchoires, masse de consistance inégale, la tumeur fait plus ou moins saillie vers la joue, le cou ou l'intérieur de la bouche. Par son volume elle peut causer des accidents (dystocie Lafont et Nepveu), par son poids provoquer la luxation de l'articulation temporo-maxillaire ou encore gêner la respiration. Chez certains enfants, elle continue de grossir après la naissance ; chez d'autres, des kystes suppurent, donnent lieu à des fistules intarissables, tandis que des dents font éruption à travers la peau.

Si la tumeur ne gêne pas la succion, la déglutition, la respiration, il est indiqué d'attendre avant d'intervenir que l'enfant ait acquis quelque résistance, surtout si l'ablation expose à une perte de sang relativement importante.

L'excès de volume du menton, le *prognathisme* exagéré que présentent certaines personnes, mérite à peine d'être signalé comme un excès de développement du maxillaire. Très intéressant est le *développement exagéré de l'apophyse coronoïde*, dont la saillie parfois est telle qu'il est indiqué d'en réséquer l'extrémité pour permettre les mouvements normaux de la mâchoire.

Vices de développement. — Il est encore une catégorie de malformations des mâchoires qui résultent d'obstacles mécaniques à leur développement normal. C'est ainsi que Guéniot a vu chez un fœtus une bride amniotique mettre obstacle au développement du maxillaire supérieur et y provoquer une encoche profonde entre la canine et la première molaire. S'appuyant sur cette pièce, A. Broca n'a pas hésité à écrire qu'à la face, comme partout ailleurs, on observe des *amputations congénitales*.

Dans d'autres cas, l'*absence* ou l'*écartement des os du palais* ont été provoqués par la présence d'une tumeur insérée dans le naso-pharynx, les fosses nasales, ou à la base du crâne, dans l'encéphale lui-même.

Autrement la *mâchoire inférieure est refoulée en avant* par une tumeur de la langue. Des cicatrices, des tumeurs des lèvres exercent sur les os en formation des actions analogues. Il n'est pas jusqu'au ramollissement osseux provoqué par le rachitisme qui ne permette une déformation spéciale. Par suite de l'action des muscles génio-hyoïdiens, mylo-hyoïdiens et masséters, la partie antérieure du maxillaire inférieure s'aplatit, tandis que les parties postérieures basculent de telle façon que le bord alvéolaire est déjeté en dedans et le bord inférieur évasé en arrière. Sur le maxillaire supérieur, rétréci au niveau de l'insertion des arcades zygomatiques, le bord alvéolaire est déjeté en dehors.

Pour compléter ce qui vient d'être dit, il nous reste à signaler les malformations de l'articulation temporo-maxillaire ; son *ankylose congénitale*, qui est exceptionnelle, et ses *luxations congénitales*. Mieux vaudrait dire *malformations* que *luxations*, car il existe non seulement une laxité anormale de la capsule et une déformation des surfaces articulaires, mais encore des lésions plus complexes : la cavité glénoïde est absente, la racine transverse ne fait pas de relief; le condyle, voire même la branche montante du maxillaire inférieur, font défaut. Ces désordres, de plus, s'observent de règle chez des fœtus monstrueux.

FIN DU TOME V.

TABLE DES MATIÈRES

DU TOME V

MALADIES DE L'ŒIL

Par A. Terson

Marche à suivre dans l'examen clinique de l'œil 2
Anomalies de la réfraction 7
Anesthésie oculaire, 10. — Antisepsie, 12. — Instruments 14

I. Maladies des paupières 17

Traumatismes, 18. — Œdème, 19. — Inflammations, 19. — Dermatoses, 22. — Complications des blépharites, 25. — Inflammations des glandes de Meibomius, 27. — Lésions syphilitiques, 30. — Parasites, 32. — Tumeurs, 32. — Déviations du bord ciliaire, 41. — Anomalies congénitales. 45

Affections de la caroncule 52

II. Maladies de l'appareil lacrymal 53

Glandes lacrymales 54

Traumatismes, 54. — Inflammations, 55. — Troubles fonctionnels, 56. — Corps étrangers, calculs et parasites, 57. — Tumeurs 58

Opérations 58

Voies lacrymales 60

Points et conduits lacrymaux, 60. — Dacryocystites, 61. — Tumeurs, corps étrangers, anomalies congénitales 66

III. Maladies de la conjonctive 72

Traumatismes, 75. — Congestion simple 75
Conjonctivites secrétantes 76
Conjonctivites végétantes 92
Éruptions conjonctivales 103

IV. Maladies de la cornée 118

Ulcères et abcès de la cornée 120
Kératites épithéliales et sous-épithéliales 125
Kératites parenchymateuses 128
Kératite neuro-paralytique 132
Complications des lésions cornéennes, 135. — Kératocone, 141. — Kératoglobe, 141. — Tumeurs 144

V. Maladies de la sclérotique 149

Épisclérite, 145. — Sclérites, 149. — Sclérochoroïdites, 150. — Staphylomes, 152. — Hyperplasies, 153. — Pigmentation anormale 153

VI. Maladies de l'iris et de la choroïde 154

Iritis et irido-cyclites 154
Choroïdites 167

Panophtalmie par infection ectogène, 701. — Chorio-rétino-hyalite suppurée 172
Complications des irido-cyclistes et des choroïdites 174
Troubles fonctionnels dans la motilité de l'iris 176
Anomalies congénitales 178
Opérations pratiquées sur l'iris 180

VII. **Maladies de la rétine et du nerf optique** 188

I. Maladies de la rétine 188

Décollement rétinien, 189. — Lésions vasculaires, 190. — Variétés d'inflammations et de dystrophies rétiniennes, 193. — Anomalies congénitales 195

II. Maladies du nerf optique 195

Névrite optique, 195. — Atrophie du nerf optique 199

Amblyopies et amauroses 202

VIII. **Maladies du cristallin et du corps vitré** 205

I. Maladies du cristallin 205

Luxations, 205. — Cataracte, 208. — Opération de la cataracte, 212. — Anomalies congénitales 231

II. Maladies du corps vitré 232

Inflammations, entozoaires, 232. — Opacités, 233. — Hémorragies à répétition, 234. — Décollement, 234. — Anomalies congénitales 235

IX. **Glaucome** 235

Hydrophtalmie 249
Ophtalmomalacie 249

X. **Tumeurs intraoculaires** 250

I. Tumeurs iriennes, 250. — II. Tumeurs du corps ciliaire et de la choroïde, 251. — III. Tumeurs de la rétine 253

Diagnostic et traitement des tumeurs intraoculaires 255

XI. **Traumatismes du globe de l'œil** 262

Ophtalmie sympathique 272

XII. **Maladies des muscles de l'œil** 276

Traumatismes, 277. — Dégénérescences, 277. — Paralysies, 277. — Anomalies congénitales, 285. — Nystagmus, 285. — Contracture spasmodique, 286. — Déviations conjuguées des yeux, 286. — Strabisme, 286. — Opérations 292

XIII. **Maladies de l'orbite** 297

Traumatismes, 297. — Inflammations, 299. — Entozoaires, 306. — Lésions vasculaires, 309. — Signes oculaires du goitre exophtalmique, 313. — Enophtalmie 315

Tumeurs liquides, 316. — Tumeurs solides 318
Diagnostic général de l'exophtalmie et des tumeurs orbitaires 322

MALADIES DES OREILLES

Par André Castex.

Examen de l'oreille 329

I. **Malformations de l'oreille** 345

1° Malformations du pavillon, 345. — 2° Malformations du conduit auditif externe, 346. — 3° Malformations de la cavité tympanique et de l'oreille interne 348

II. **Maladies du pavillon** 349
I. Lésions traumatiques, 349. — II. Affections cutanées, 350. — III. Tumeurs du pavillon 351

III. **Maladies de l'oreille externe** 355
I. Bouchons de cérumen, 355. — II. Corps étrangers du conduit auditif externe, 358. — III. Otites externes, 361. — IV. Exostose du conduit auditif 371

IV. **Maladies de la membrane du tympan** 374
I. Traumatismes, 374. — II. Myringites, 375. — III. — Dégénérescences, 376. — IV. Anomalies de tension, 377. — V. Adhérences ou synéchies, 377. — VI. Difformités, 378. — VII. Tumeurs 378

V. **Maladies de l'oreille moyenne** 378
I. Otites moyennes aiguës, 378. — II. Otite moyenne chronique simple, 388. — III. Otite moyenne chronique sèche, 393. — IV. Otite moyenne chronique suppurée, 405. — Complications des suppurations de l'oreille moyenne, 412. — Suppurations de l'attique 418

VI. **Maladies de la trompe d'Eustache** 421
I. Traumatismes, corps étrangers, 421. — II. Inflammations, 423. — III. Obstructions, rétrécissements, oblitérations 424

VII. **Maladies de l'apophyse mastoïde** 426
I. Maladies inflammatoires, 427. — II. Lésions traumatiques, 429. — III. Tuméfactions et tumeurs 429
Trépanations mastoïdiennes 430

VIII. **Maladies de l'oreille interne** 437
I. Troubles circulatoires, 438. — II. Affections inflammatoires, 443. — III. Syphilis du labyrinthe, 445. — IV. Maladies du nerf acoustique ... 445

IX. **Névropathies de l'oreille** 446
I. Névroses de l'oreille externe, 446. — II. Névroses de l'oreille moyenne, 446. — III. Otologie, 447. — IV. Hyperesthésie, 448. — V. Agoraphobie auriculaire, 449. — VI. Bourdonnements, 449. — VII. Paracousie, diplacousie, 451. — VIII. Audition colorée, 452. — Troubles réflexes .. 452

X. **Surdité et surdi-mutité** 453
Surdité 453
Surdité-mutité 459

XI. **Traumatismes de l'oreille** 461
1° Lésions traumatiques du pavillon, 461. — 2° Lésions traumatiques du conduit auditif externe, 462. — 3° Lésions traumatiques de la membrane du tympan, 463. — 4° Lésions traumatiques de la caisse, 467. — 5° Lésions traumatiques de l'oreille interne 467

MALADIES DU NEZ

Par André Castex.

Méthode d'examen. Rhinoscopie 470

I. **Malformations du nez** 479
I. Malformations du nez extérieur, 479. — II. Malformations des narines, 484. — III. Malformations des choanes, 485. — IV. Malformations des fosses nasales 487

II. **Rhinites** 495
I. Rhinites aiguës, 495. — I. Rhinite aiguë simple, 495. — II. Rhinite spasmodique 502

II. Rhinites chronique, 508. — I. Rhinites hypertrophique, 508. — II. Rhinite atrophique fétide 516

III. **Syphilis. Tuberculose. Lèpre du nez et rhinosclérome** 525

Syphilis du nez 525

I. Syphilis primaire. Chancre du nez, 525. — Traitement aux diverses périodes, 536. — II. Tuberculose du nez, 538. — III. Lupus des fosses nasales, 539. — IV. Morve du nez, 540. — V. Lèpre du nez, 540. — VI. Xanthose du nez, 541. — VII. Rhinosclérome 541

IV. **Tumeurs des fosses nasales et de l'arrière-cavité** 550

Polypes muqueux, 551. — Fibromes nasopharyngiens, 561. — Tumeurs malignes des fosses nasales 576

V. **Corps étrangers, calculs et parasites des fosses nasales** 580

I. Corps étrangers et calculs, 580. — II. Parasites 594

VI. **Fractures du nez** 596

VII. **Tumeurs adénoïdes du rhinopharynx** 600

VIII. **Maladies du sinus maxillaire** 627

Affections des cavités annexes 627

I. Affections du sinus maxillaire, 627. — A. traumatiques, 628. — A. inflammatoires, 629. — Fistules, 635. — Tumeurs 637

IX. **Maladies des sinus frontaux** 640

I. Affections traumatiques, 641. — II. Affections inflammatoires, 642. — III. Fistules du sinus frontal, 648. — IV. Tumeurs du sinus frontal 649

X. **Maladies du sinus sphénoïdal** 650

I. Lésions traumatiques, 651. — II. Affections inflammatoires, 651. — III. Tumeurs 656

XI. **Maladies des cellules ethmoïdales** 657

TUMEURS CONGÉNITALES ET MALFORMATIONS DU CRANE ET DE LA FACE

Par A. Le Dentu.

I. **Productions développées sur le trajet des fentes embryonnaires** 678

I. Kystes dermoïdes et mucoïdes, 678. — II. Tumeurs solides d'origine fissuraire 686

II. **Malformations par défaut de soudure des bourgeons embryonnaires de la face** 689

I. Fistules congénitales du crâne et de la face, 691. — II. Fissures superficielles et profondes, 693. — *a*. Fissures exceptionnelles, 695. — *b*. Bec-de-lièvre, 698. — *c*. Fissures du voile et du palais osseux, 703. — *d*. Conséquences des malformations faciales, 709. — *e*. Traitement du bec-de-lièvre et des malformations palatines 712

I. Opérations du bec-de-lièvre, 720. — II. Staphylorraphie et uranoplastie 737

AFFECTIONS CHIRURGICALES DES MACHOIRES

Par H. Nimier.

I. **Lésions traumatiques des mâchoires** 759

I. Traumatismes accidentels 759

Fractures de la mâchoire supérieure, 759. — Fracture de la mâchoire

inférieure, 764. — Blessures par coup de feu du maxillaire supérieur, 774. — Blessures par coup de feu du maxillaire inférieur... 776

II. Traumatismes opératoires des maxillaires..... 781

Résection du maxillaire supérieur, 781. — Résection du maxillaire inférieur, 785. — Ostéotomie du maxillaire inférieur..... 787

III. Déformations secondaires traumatiques. Restauration et prothèse... 789

II. **Lésions inflammatoires des mâchoires**..... 795

I. Gingivites, 796. — II. Périodontite expulsive, 797. — III. Ostéopériostite alvéolaire, 801. — IV. Ostéopériostite maxillaire, 809. — V. Nécrose des maxillaires, 814. — VI. Des accidents provoqués par l'éruption de la dent de sagesse, 819. — VII. Arthrites infectieuses temporo-maxillaires..... 824

III. **Affections parasitaires et infectieuses des mâchoires**..... 829

Douve des mâchoires, 826. — Actinomycose des mâchoires, 827. — Tuberculose des mâchoires, 833. — Syphilis des mâchoires..... 835

IV. **Lésions tropho-nerveuses des mâchoires**..... 836

Hypertrophie des mâchoires..... 836

I. Hypertrophie des gencives, 836. — II. Hypertrophie du bord alvéolaire, 837. — III. Hypertrophie du corps des maxillaires, 838. — IV. Hypertrophie diffuse des maxillaires, 839. — V. Atrophie des maxillaires, 841. — VI. Arthrite sèche temporo-maxillaire..... 843

V. **Tumeurs des mâchoires**..... 844

I. Tumeurs des gencives et du bord alvéolaire, 848. — II. Tumeurs du corps des maxillaires, 852. — 1° Tumeurs en rapport avec les dents complètement développées, 852. — 2° Tumeurs dues à un trouble de l'évolution dentaire, 863. — 3° Néoplasmes osseux vulgaires des mâchoires..... 867

VI. **Névralgies des mâchoires**..... 876

VII. **Constriction des mâchoires**..... 882

I. Constriction temporaire, 883. — II. Constriction permanente..... 884

VIII. **Malformations des mâchoires**..... 890

FIN DE LA TABLE DES MATIÈRES DU TOME V.

92364. — Corbeil. Imprimerie Éd. Crété.

0412188077
COLUMBIA UNIVERSITY LIBRARIES
0412188077
HEALTH SCIENCES LIBRARY